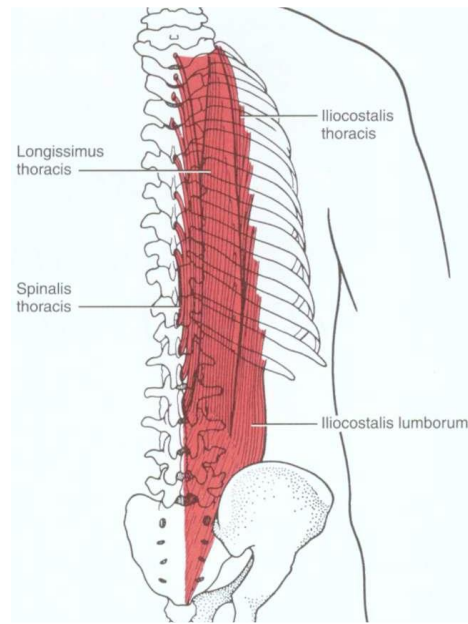


1. ΕΚΤΑΣΗ ΤΟΥ ΚΟΡΜΟΥ ΟΜΣΣ (έως 25 μοίρες)

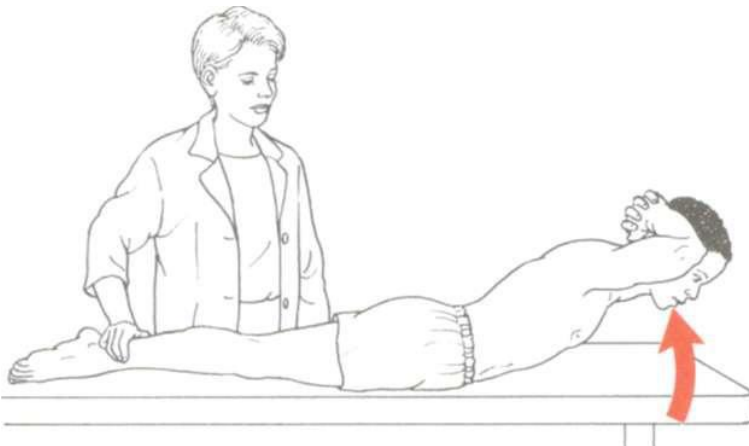
ΜΥΕΣ

Λαγνοπλευρικός θωρακικός
Λαγνοπλευρικός Οσφυικός
Μήκιστος θωρακικός
Ακανθώδης Θωρακικός
Ημιακανθώδης Θωρακικός
Πολυσχιδής
Στροφείς Θωρακικοί ,οσφυικοί

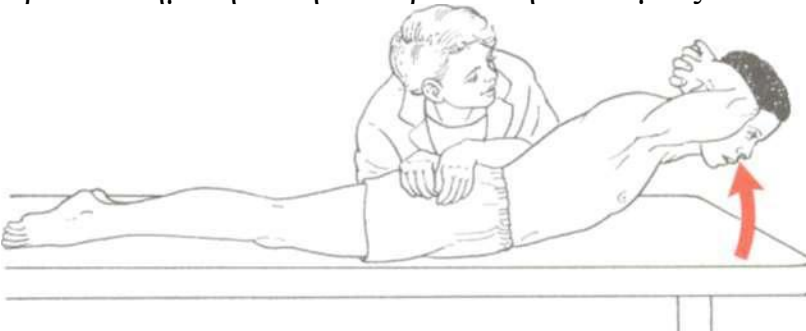

Βαθμός 5

Ο ασθενής είναι σε πρηνή κατάκλιση με τα χέρια πίσω από τον αυχένα, και προσπαθεί να σηκώσει από το κρεβάτι το κεφάλι, τους ώμους και όλο το θώρακα. Με βαθμό 5 σηκώνεται με ευκολία και κρατιέται στην θέση χωρίς ιδιαίτερη προσπάθεια. Με βαθμό 4 φτάνει στην τελική θέση αλλά με προσπάθεια.



Τροποποιημένη θέση σε περίπτωση αδυναμίας των εκτεινόντων του ισχίου



Βαθμός 3

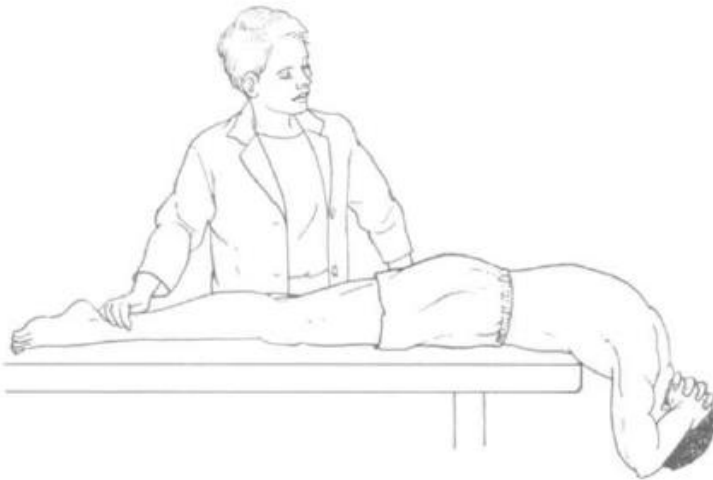Ο ασθενής είναι σε πρηνή κατάκλιση με τα χέρια στο πλάι. Σηκώνει τον κορμό του από το κρεβάτι. **Βαθμός 2** ψηλαφάμε τους εκτεινόντες και έχουμε πολύ μικρή κίνηση. **Βαθμός 1** έχουμε σύσπαση χωρίς κίνηση. **Βαθμός 0** δεν έχουμε μυϊκή δραστηριότητα.

* τα τεστ αυτά είναι όμοια με της θωρακικής μοίρας με την διαφορά ότι στη ΘΜΣΣ ο άνω κορμός είναι έξω από το κρεβάτι και το σημείο ψηλάφησης είναι αντίστοιχο της περιοχής.

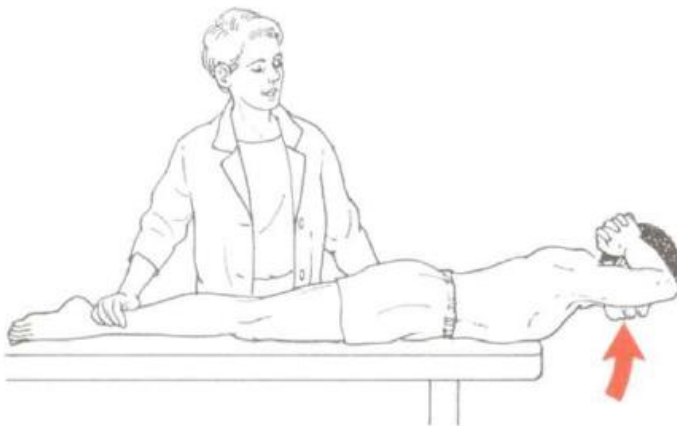2. ΕΚΤΑΣΗ της ΘΩΡΑΚΙΚΗΣ ΜΟΙΡΑΣ (0 μοίρες, οπότε εκτελείται από θέση κάμψης)

Βαθμός 5

Ο ασθενής είναι σε πρηνή κατάκλιση με τα χέρια πίσω από τον αυχένα, και τον άνω κορμό έξω από το κρεβάτι σε κάμψη. Προσπαθεί να σηκωθεί μέχρι το οριζόντιο επίπεδο. Με βαθμό 5 σηκώνεται με ευκολία και κρατιέται στην θέση χωρίς ιδιαίτερη προσπάθεια. Με βαθμό 4 φτάνει στην τελική θέση αλλά με προσπάθεια.

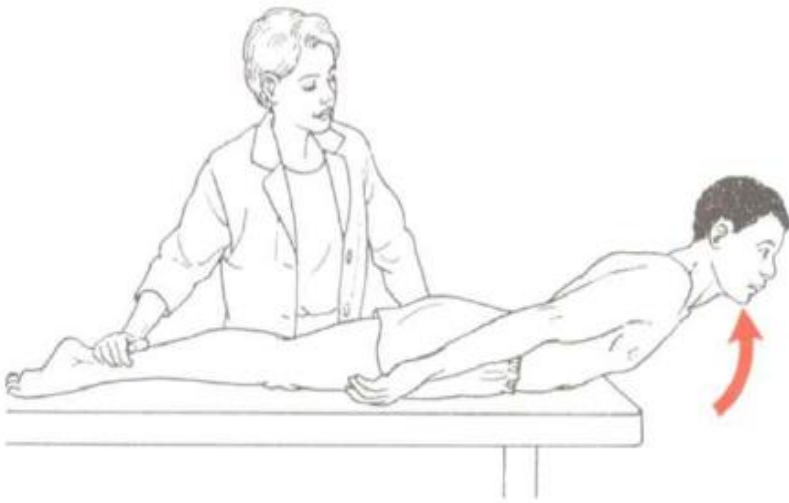

Αρχική θέση

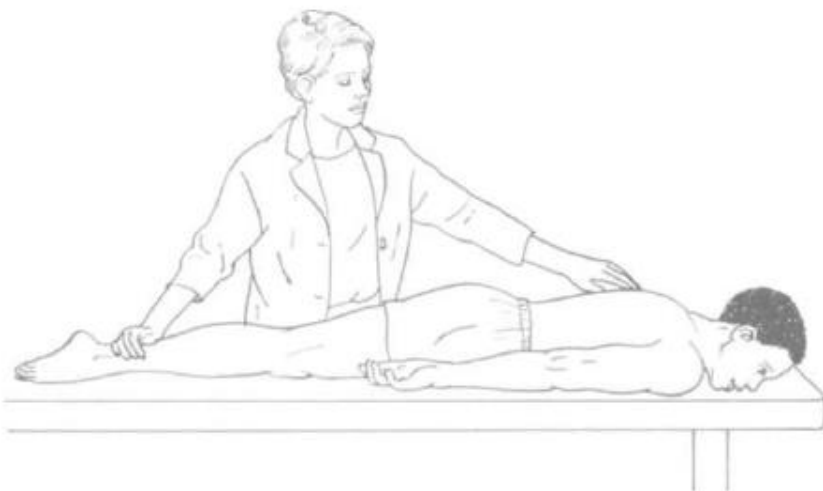

Τελική θέση

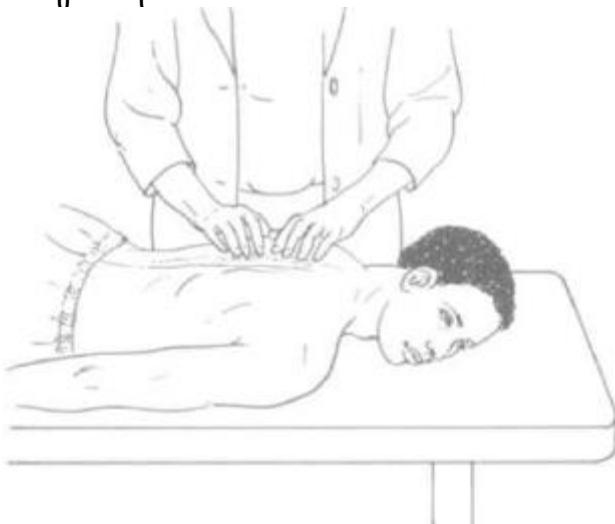
Βαθμός 3 Ο ασθενής είναι σε πρηνή κατάκλιση με τα χέρια στο πλάι. Σηκώνει τον κορμό του από το κρεβάτι.



Βαθμός 2 ψηλαφάμε τους εκτείνοντες και έχουμε πολύ μικρή κίνηση.



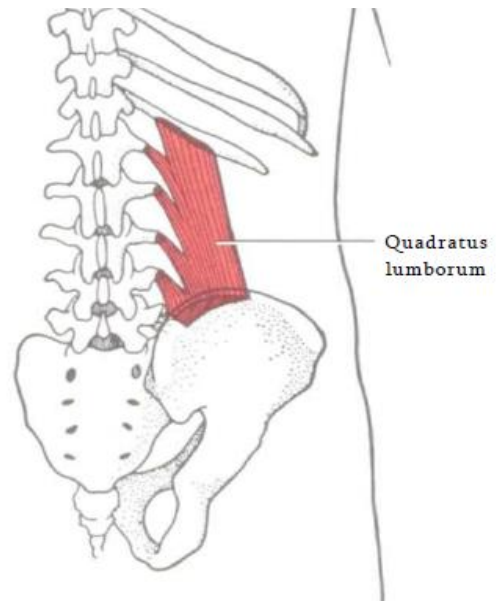
Βαθμός 1 έχουμε σύσπαση χωρίς κίνηση. **Βαθμός 0** δεν έχουμε μυϊκή δραστηριότητα.



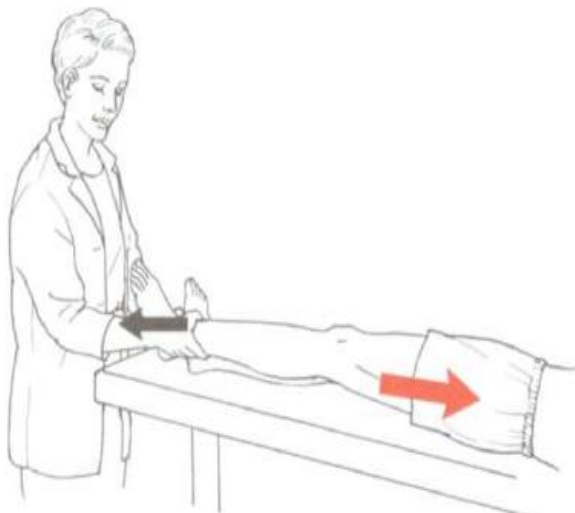
3. ΑΝΥΨΩΣΗ ΤΗΣ ΛΕΚΑΝΗΣ (τετράγωνος οσφυϊκός)

ΜΥΕΣ

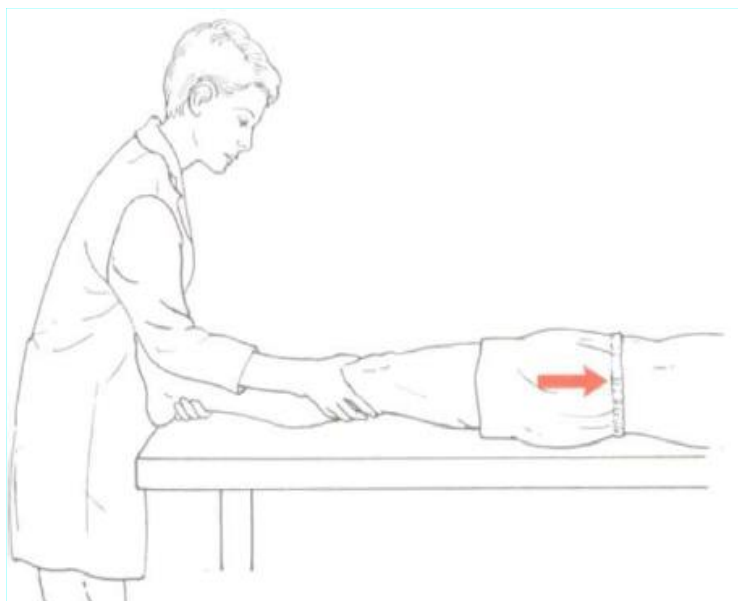
Τετράγωνος Οσφυϊκός
άλλοι μύες
Πλατύς ραχιαίος
Έξω λοξός κοιλιακός
Έσω λοξός κοιλιακός
Λαγονοπλευρικός



Ο ασθενής είναι σε ύπτια κατάκλιση ,και με τα χέρια του κρατιέται από το κρεβάτι. Εμείς κρατάμε το πόδι από την ποδοκνημική και το έλκουμε προς τα κάτω. Ο ασθενής έλκει την λεκάνη προς το θωρακικό κλωβό. **Βαθμός 5** αντιστέκεται σε πολύ μεγάλη αντίσταση, **Βαθμός 4** αντιστέκεται σε μεγάλη αντίσταση.



Βαθμός 3 σηκώνουμε το πόδι και χωρίς αντίσταση εκτελεί την ανύψωση της λεκάνης, στο φυσιολογικό εύρος. **Βαθμός 2** εκτελεί την κίνηση κατά ένα εύρος. **Βαθμός 1** σύσπαση. Βαθμός 0 καμία σύσπαση.



4.ΚΑΜΨΗ ΤΟΥ ΚΟΡΜΟΥ (εύρος κίνησης 0-80 μοίρες)

ΜΥΕΣ

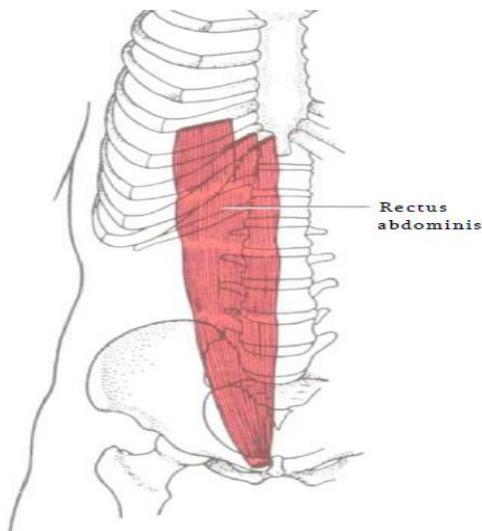
Ορθός κοιλιακός

Άλλοι μύες

Έξω λοξός κοιλιακός

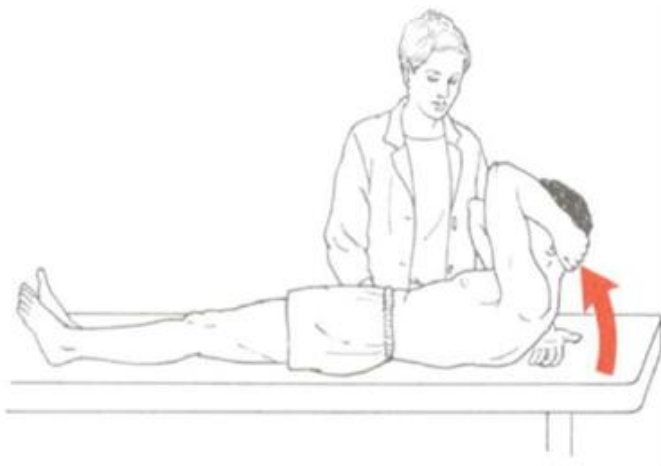
Έσω λοξός κοιλιακός

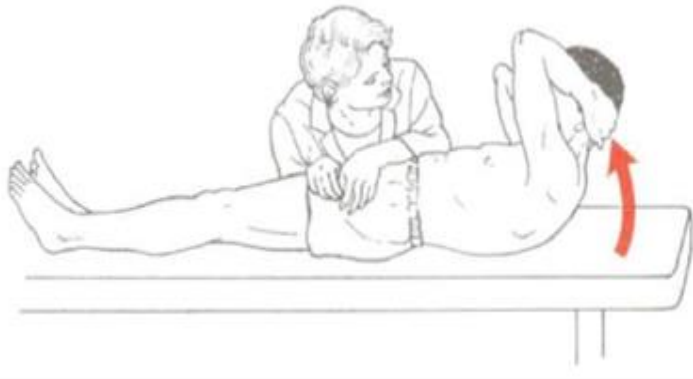Λαγονοψοϊτής



Βαθμός 5

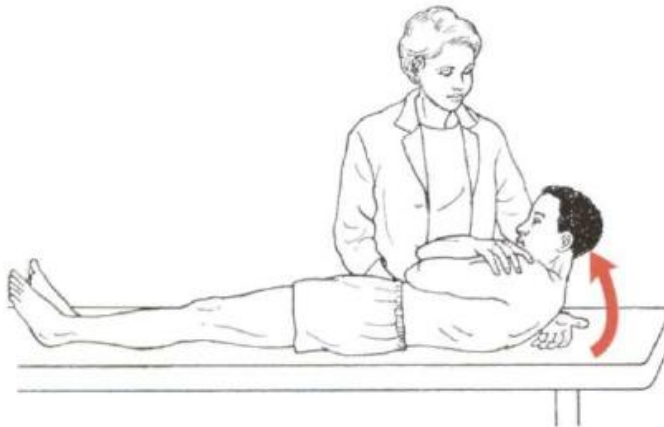
Σε ύπτια κατάκλιση με τα με τα χέρια πίσω από το κεφάλι και σηκώνεται μέχρι να σηκωθεί από το κρεβάτι η ωμοπλάτη. **Βαθμός 4**, Σε ύπτια κατάκλιση με τα με τα χέρια σταυρωμένα στο στήθος εκτελεί την ίδια κίνηση.



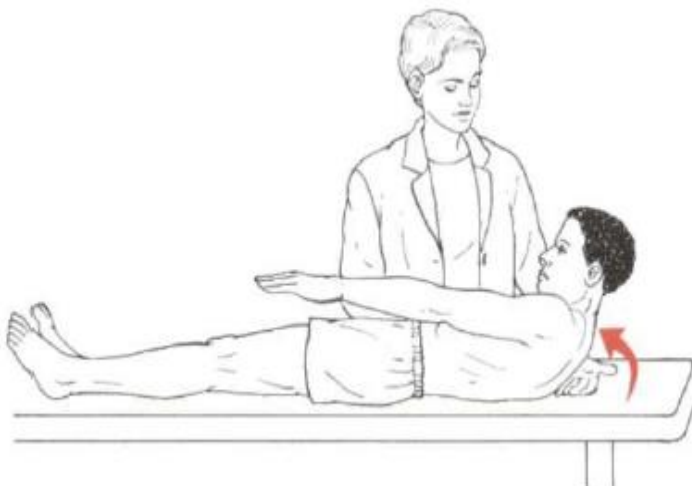

Σε αδυναμία σταθεροποίησης της λεκάνης

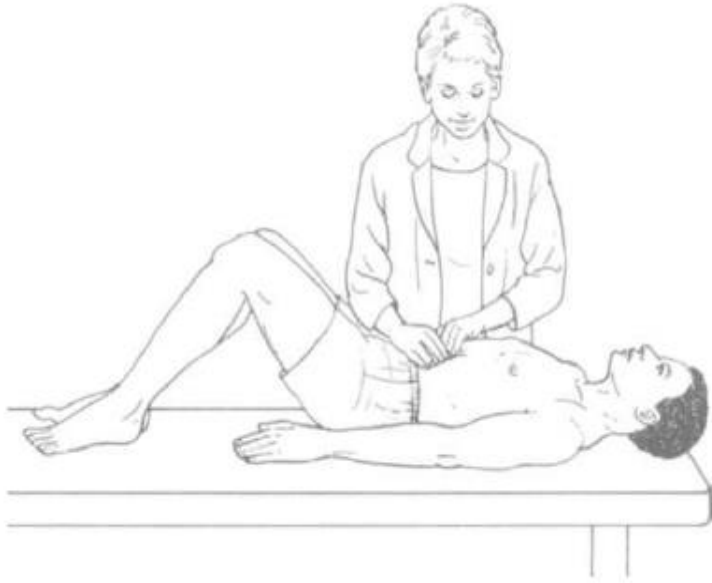
Βαθμός 3, Σε ύπτια κατάκλιση με τα χέρια τεντωμένα μπροστά, και εκτελεί την κίνηση.



Βαθμός 2 ίδια θέση, και ζητάμε να σηκώσει το κεφάλι.



Βαθμός 1 σηκώνουμε το κεφάλι και κοιτάζουμε για σύσπαση. **Βαθμός 0** απουσία σύσπασης.



Εναλλακτικά

Βαθμός 2 Ανύψωση κεφαλής. Αν δεν σηκωθούν οι ωμοπλάτες τότε δεν ελέγχουμε σύμφωνα με το βήμα 2

Βαθμός 2 Υποβοηθούμενη κάμψη με υποστήριξη της κεφαλής και του αυχένα. Αν υπάρχει κατάσπαση των πλευρών τότε έχουμε το 2 . Αν όχι έχουμε 1.

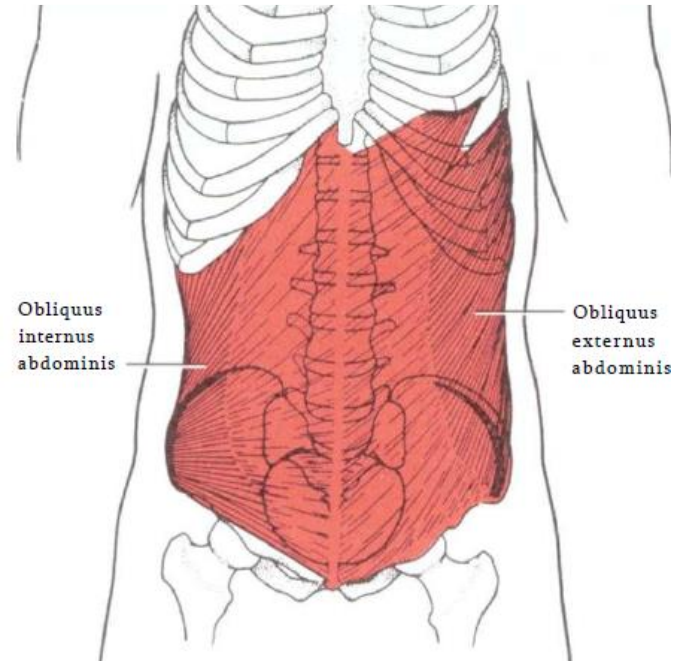
Έλεγχος μέσω του βήχα. Όταν σε βήχα έχουμε κατάσπαση πλευρών έχουμε το 2. Αν δε μπορεί να βήξει αλλά ψηλαφούμε δραστηριότητα έχουμε 1. Σε απουσία δραστηριότητας έχουμε 0.

ΣΤΡΟΦΗ ΤΟΥ ΚΟΡΜΟΥ (Εύρος κίνησης 0-45 μοίρες)

ΜΥΕΣ

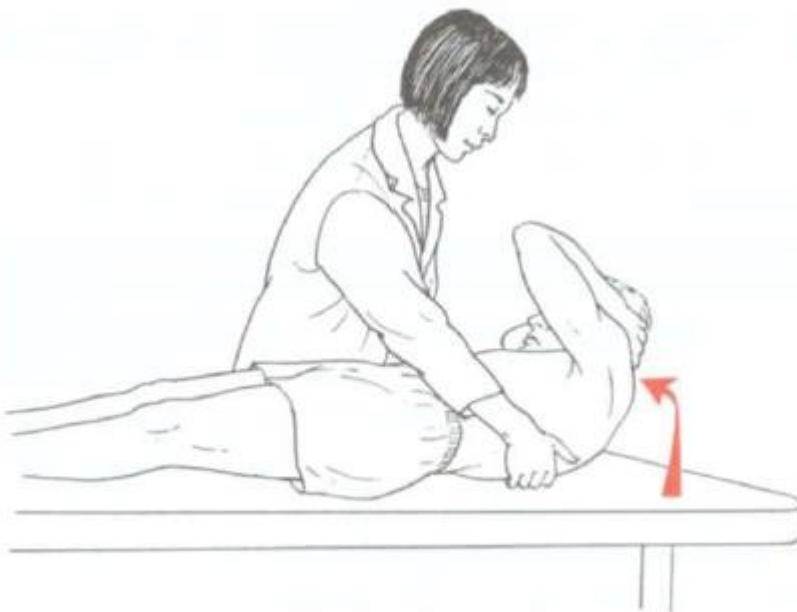Έξω λοξός κοιλιακός

Έσω λοξός κοιλιακός

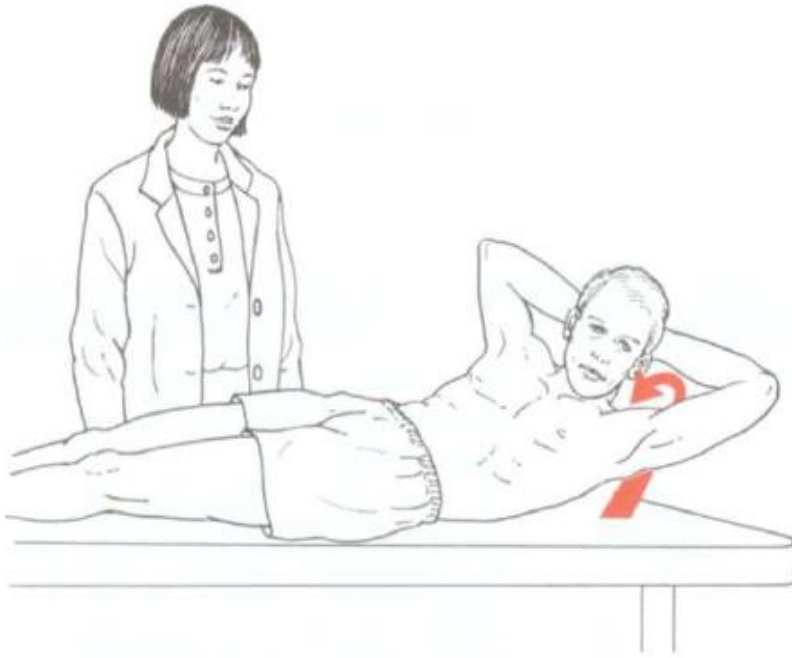


Βαθμός 5

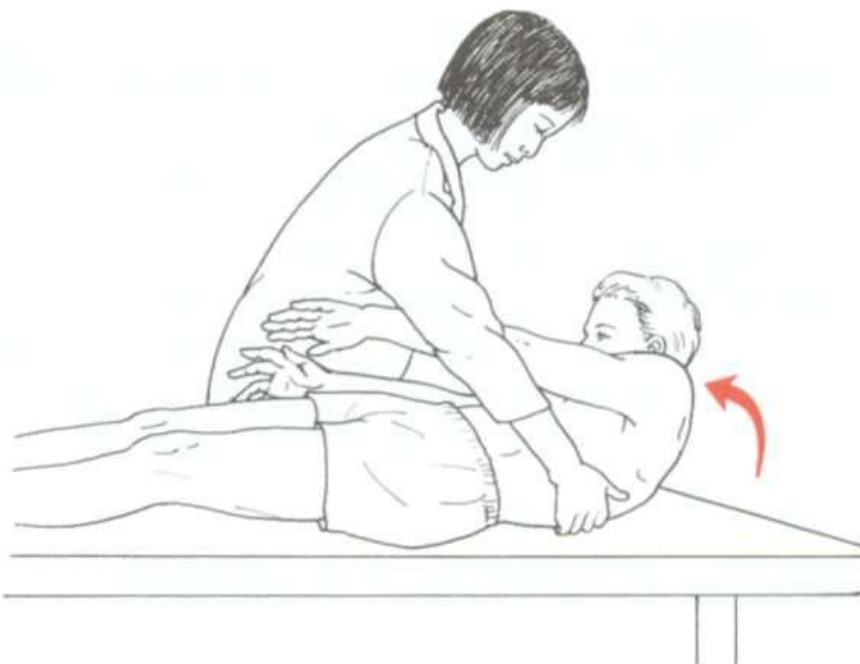Σε ύπτια κατάκλιση με τα χέρια πίσω από το κεφάλι και σηκώνεται στρίβοντας τον κορμό προς τη μια πλευρά μέχρι να σηκωθεί εντελώς από το κρεβάτι η ωμοπλάτη της αντίθετης πλευράς. Ο ώμος που σηκώνεται να κατευθυνθεί προς το αντίθετο ισχίο



Βαθμός 4. Σε ύπτια κατάκλιση με τα χέρια σταυρωμένα στο στήθος εκτελεί την ίδια κίνηση.



Βαθμός 3. Σε ύπτια κατάκλιση με τα χέρια παράλληλα με τον κορμό, και εκτελεί την κίνηση. Μπορούμε να ελέγξουμε την άρση της κάτω γωνίας της ωμοπλάτης με ψηλάφηση.



Βαθμός 2 ίδια θέση, και ζητάμε να σηκώσει το κεφάλι. Ανασήκωμα κεφαλιού και προσπάθεια το χέρι να κατευθυνθεί στο αντίθετο γόνατο. **Βαθμός 1** σηκώνουμε το κεφάλι και ελέγχουμε για σύσπαση. **Βαθμός 0** απουσία σύσπασης

