



ΠΑΝΕΠΙΣΤΗΜΙΟ
ΠΑΤΡΩΝ
UNIVERSITY OF PATRAS

ΑΝΟΙΚΤΑ ακαδημαϊκά
μαθήματα ΠΠ

Ακτινογραφία Θώρακος

Ενότητα 3: Εργαστηριακές εξετάσεις

Κυριάκος Καρκούλιας, Επίκουρος Καθηγητής
Σχολή Επιστημών Υγείας
Τμήμα Ιατρικής

Σκοποί ενότητας

- Ανάλυση της ακτινολογικής εξέτασης του θώρακα
- Φυσιολογική ακτινογραφία θώρακα



Αρχή λειτουργίας ακτινολογικού μηχανήματος ακτίνων Χ

- Η δέσμη των ακτίνων Χ που παράγεται από τη λυχνία του ακτινολογικού μηχανήματος περιλαμβάνει φωτόνια με διαφορετική ενέργεια.
- Καθώς τα φωτόνια διαπερνούν τον ασθενή, άλλα απορροφώνται, άλλα τον διαπερνούν και φτάνουν στο φιλμ και άλλα σκεδάζονται.
- Η διαφορετική απορρόφηση από τους ιστούς ευθύνεται για την ακτινολογική εικόνα με τη σειρά:
 - Αέρας < λίπος < μαλακά μόρια < οστά



Αρχή λειτουργίας ακτινολογικού μηχανήματος ακτίνων Χ

- Όσο μεγαλύτερο είναι το πάχος ενός ιστού, τόσο μεγαλύτερη είναι και η απορρόφηση των ακτίνων Χ.
- Η σκεδαζόμενη ακτινοβολία προκαλεί ασάφεια στο υπόβαθρο. Για να μειωθεί αυτή η ασάφεια χρησιμοποιείται το διάφραγμα, το οποίο απορροφά μέρος της σκεδαζόμενης ακτινοβολίας.



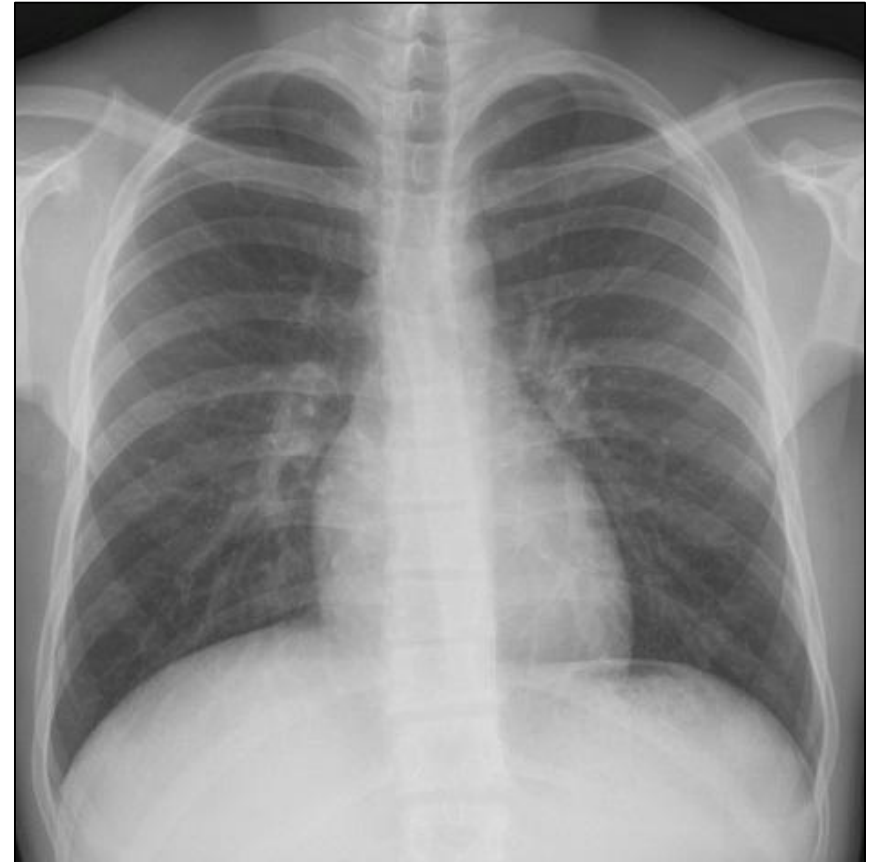Ακτινογραφία Θώρακα

- Η ακτινογραφία θώρακα και η αξονική τομογραφία θώρακα είναι καθημερινότητα για τον κάθε ιατρό.
- Πρέπει να γνωρίζουμε την ανατομία του θώρακα, ώστε να κατανοήσουμε την ακτινογραφία του (προβολή σε 2 διαστάσεις).



Οπισθοπρόθια ακτινογραφία θώρακα

- Η συνήθης ακτινογραφία που κάνουμε είναι η οπισθοπρόσθια ακτινογραφία αίματος:
 - Η δέσμη των ακτίνων Χ διαπερνά τον ασθενή από πίσω προς τα εμπρός
 - Η λήψη γίνεται με τον ασθενή σε όρθια θέση και σε βαθιά εισπνοή
 - Η πηγή των ακτίνων Χ τοποθετείται σε απόσταση 1,80m από το φιλμ
- Η τοποθέτηση του θώρακα κοντά στο ακτινολογικό φιλμ αυξάνει την ευκρίνεια της εικόνας.



Πλάγια ακτινογραφία θώρακα

- Η πλάγια ακτινογραφία θώρακα είναι απαραίτητη για την αρχική εκτίμηση του πνεύμονα:
 - Τυπικά εκτελείται AP πλάγια ακτινογραφία (το AP ημιθωράκιο εφάπτεται στο ακτινολογικό φιλμ)
 - Η απόσταση της λυχνίας των ακτίνων X είναι 1,80m
 - Είναι χρήσιμη για εκτίμηση βλαβών πίσω από την καρδιά, στο μεσοθωράκιο ή κοντά στο διάφραγμα



Ακτινογραφία θώρακα με φορητό

- Σε βαρέως πάσχοντες ασθενείς η λήψη γίνεται προσθιοπίσθια με φορητό ακτινολογικό μηχάνημα
 - Η δέσμη ακτίνων Χ διέρχεται από εμπρός προς τα πίσω
 - Η απόσταση του θώρακα από το φιλμ είναι μεγαλύτερη
 - Η ευκρίνεια είναι μικρότερη
 - Το μεσοθωράκιο απεικονίζεται διευρυμένο και δεν μπορεί να εκτιμηθεί αποτελεσματικά



Λοξή ακτινογραφία θώρακα

- Στη λοξή ακτινογραφία ο ασθενής ακουμπά στο ακτινολογικό φιλμ με ελαφρά στροφή ΔΕ ή ΑΡ.
- Είναι χρήσιμη για την εκτίμηση βλαβών όταν υπάρχουν επιπροβαλλόμενες σκιές



Πλάγια κατακεκλιμένη (decubitus)

- Ο ασθενής τοποθετείται κατακεκλιμένος επί τα ΑΡ ή επί τα ΔΕ:
 - Χρησιμοποιείται για την ανάδειξη υγρού σε πλευριτική συλλογή (το υγρό μένει προς τα κάτω λόγω της βαρύτητας)
 - Χρησιμοποιείται για τον εντοπισμό πνευμοθώρακα (ο αέρας μένει πάνω)



Ακτινογραφία Θώρακα

- Μερικές φορές μπορεί να ζητηθεί απλή ακτινογραφία θώρακος (οπισθοπρόσθια) σε εκπνοή:
 - Εκτίμηση παγίδευσης αέρα (π.χ. ετερόπλευρος συριγμός)
 - Μπορεί να φαίνεται η καρδιά και τα μεγάλα αγγεία διευρυσμένα, επομένως δεν μπορεί να εκτιμηθεί καλά το μεσοθωράκιο



Ακτινοσκόπηση

- Οι ακτινογραφίες θώρακα παρέχουν μια στατική εικόνα των πνευμόνων.
- Με την ακτινοσκόπηση έχουμε μια δυναμική τους απεικόνιση:
 - Παρακολούθηση σε πραγματικό χρόνο
 - Μειονέκτημα η παρατεταμένη έκθεση σε ιονίζουσα ακτινοβολία
 - Χρήσιμη για την εκτίμηση της κινητικότητας του διαφράγματος



Φυσιολογική ακτινογραφία θώρακα

- Για να διαβάσει κανείς σωστά μια ακτινογραφία θώρακα πρέπει:
 - Να έχει καλή γνώση της ανατομίας
 - Να έχει μεθοδικό σύστημα εξέτασης
- Βασικό πριν προχωρήσουμε στη μελέτη της ακτινογραφίας είναι να εντοπίσουμε:
 - Όνομα ασθενούς (πρόκειται για τον ασθενή που έχουμε μπροστά μας)
 - Ημερομηνία εκτέλεσης της εξέτασης (σύγκριση ακτινογραφιών)



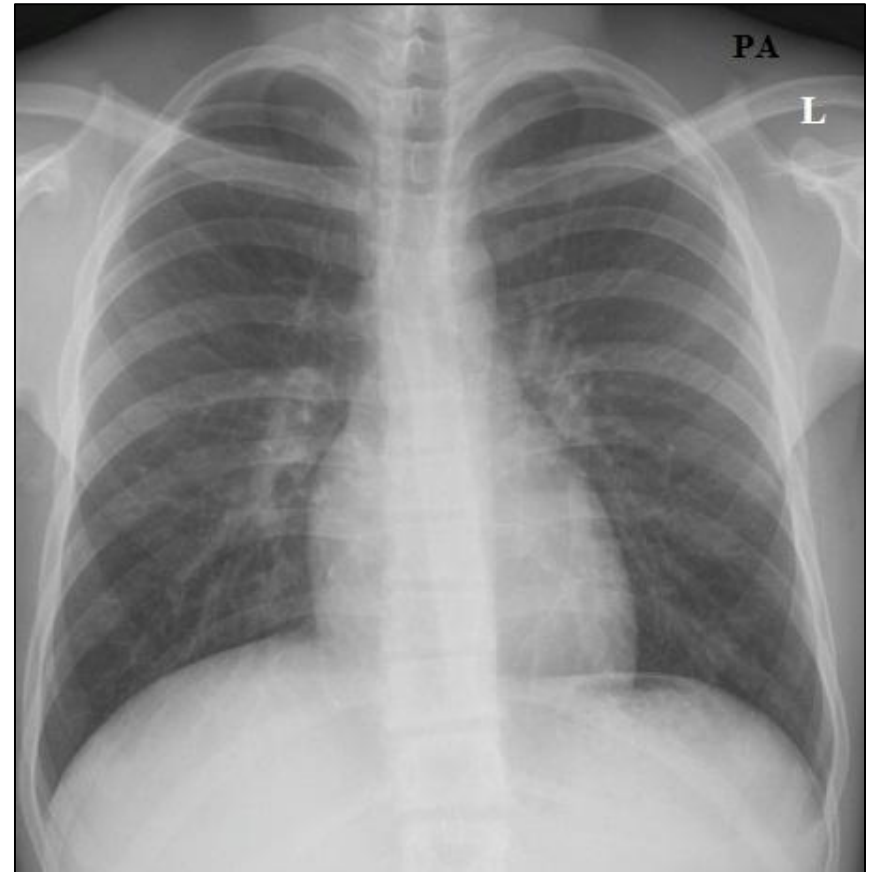
Φυσιολογική ακτινογραφία θώρακα

- Η εξέταση τη ακτινογραφίας θώρακα πρέπει να γίνεται με τρόπο συστηματικό:
 - Κοιλιά
 - Θώρακας
 - Μεσοθωράκιο
 - Πνεύμονας



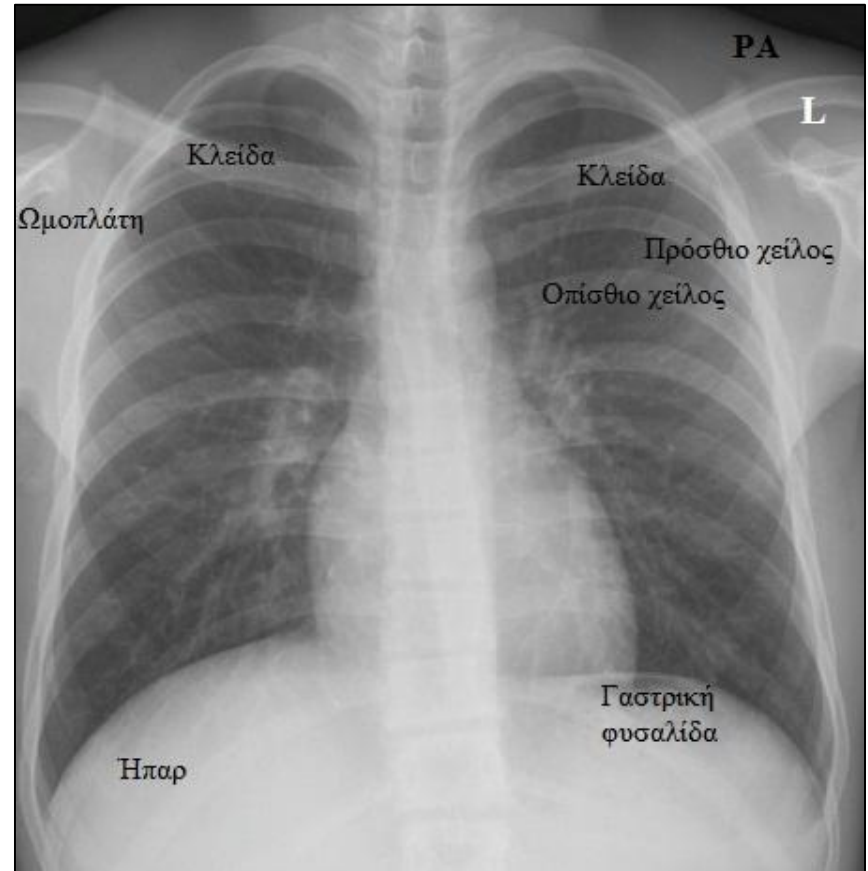
Φυσιολογική ακτινογραφία θώρακα

- Κοιλιά
 - Κάτω από την καρδιά βρίσκεται η γαστρική φυσαλίδα
 - Η ομοιογενής σκίαση κάτω από το δεξί ημιδιάφραγμα είναι το ήπαρ
 - Το δεξί ημιδιάφραγμα είναι φυσιολογικά λίγο ψηλότερα από το αριστερό



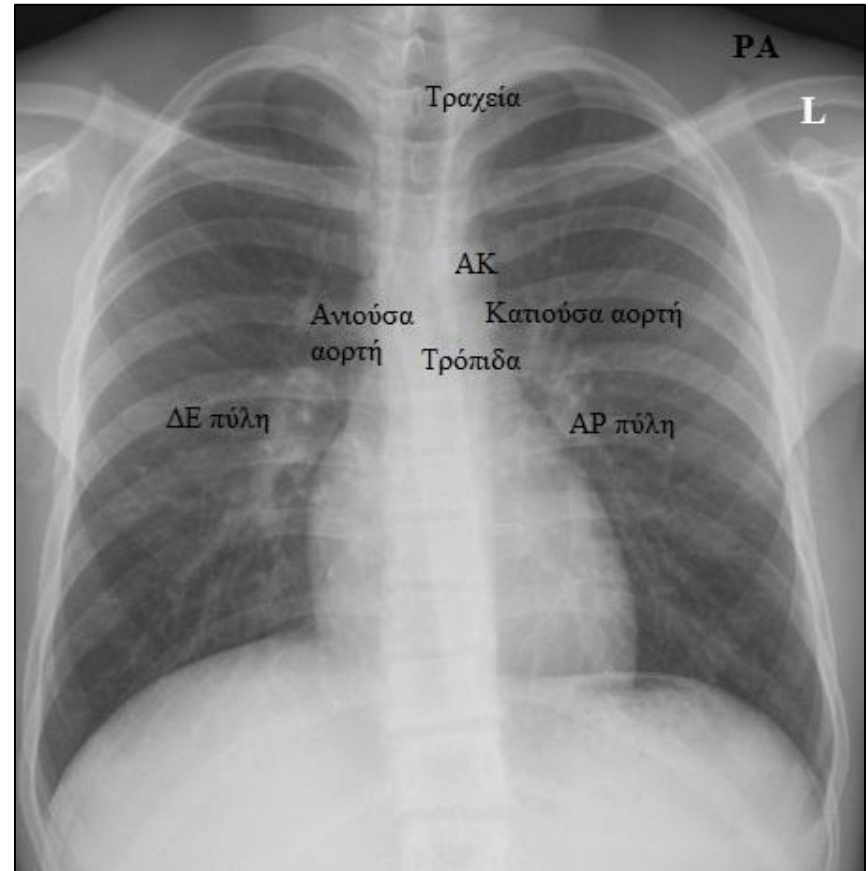
Φυσιολογική ακτινογραφία θώρακα

- Θώρακας
 - Μαστοί
 - Πλευρές
 - Ωμοπλάτη
 - Κλείδα
 - Γαστρική φυσαλίδα
 - Ήπαρ



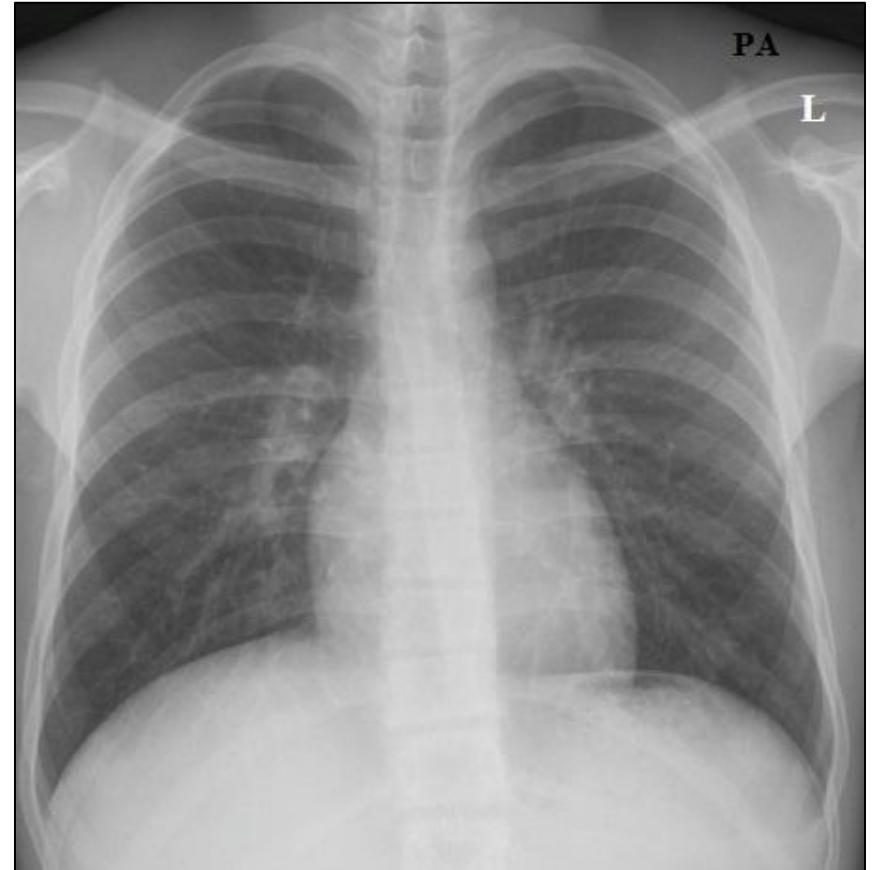
Φυσιολογική ακτινογραφία θώρακα

- Μεσοθωράκιο
 - Τραχεία
 - Κύρια τρόπιδα
 - Αορτικό κομβίο
 - Ανιούσα αορτή
 - Κατιούσα αορτή
 - Πύλες πνευμόνων



Φυσιολογική ακτινογραφία θώρακα

- Πνεύμονες
 - Εξέταση κάθε πνεύμονα ξεχωριστά
 - Εξέταση κατά αντιπαραβολή
 - Σύγκριση με παλαιότερη ακτινογραφία θώρακος
- Η πλάγια ακτινογραφία είναι πολύτιμη και δεν πρέπει να παραλείπεται στην αρχική εκτίμηση.



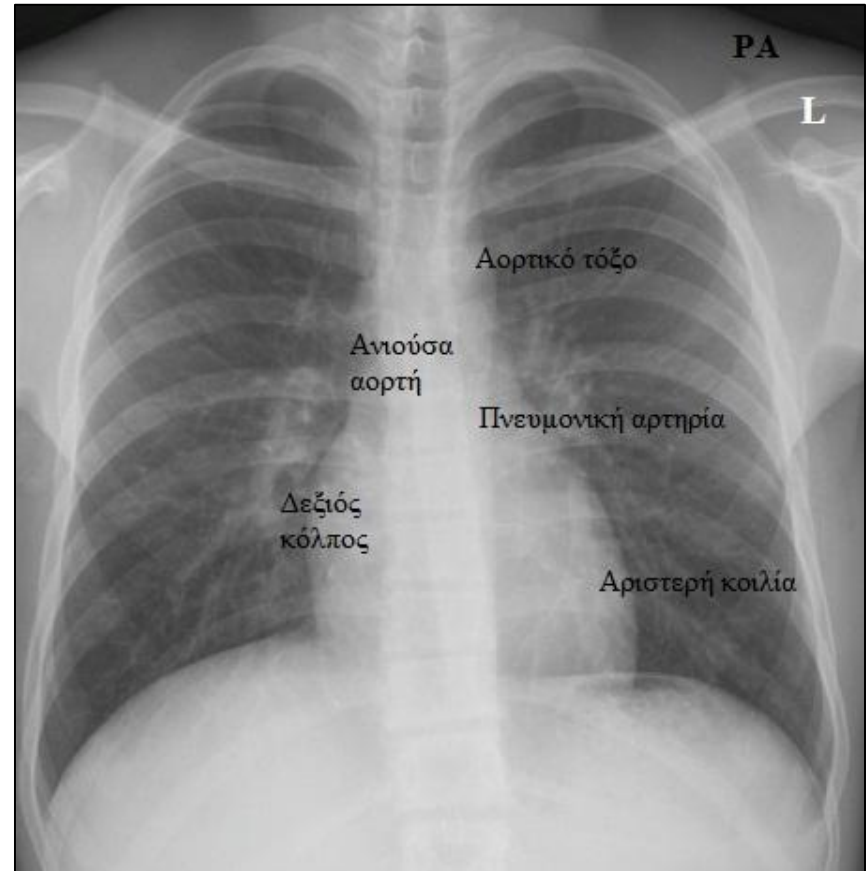
Ακτινολογική ανατομία καρδιάς

- Η καρδιά και τα μεγάλα αγγεία:
 - Περιέχουν αίμα και έχουν ίδια ακτινολογική πυκνότητα
 - Σχηματίζουν την καρδιαγγειακή σκιά
 - Δημιουργούν αντίθεση με τους αεροπληθείς πνεύμονες που τα περιβάλλουν



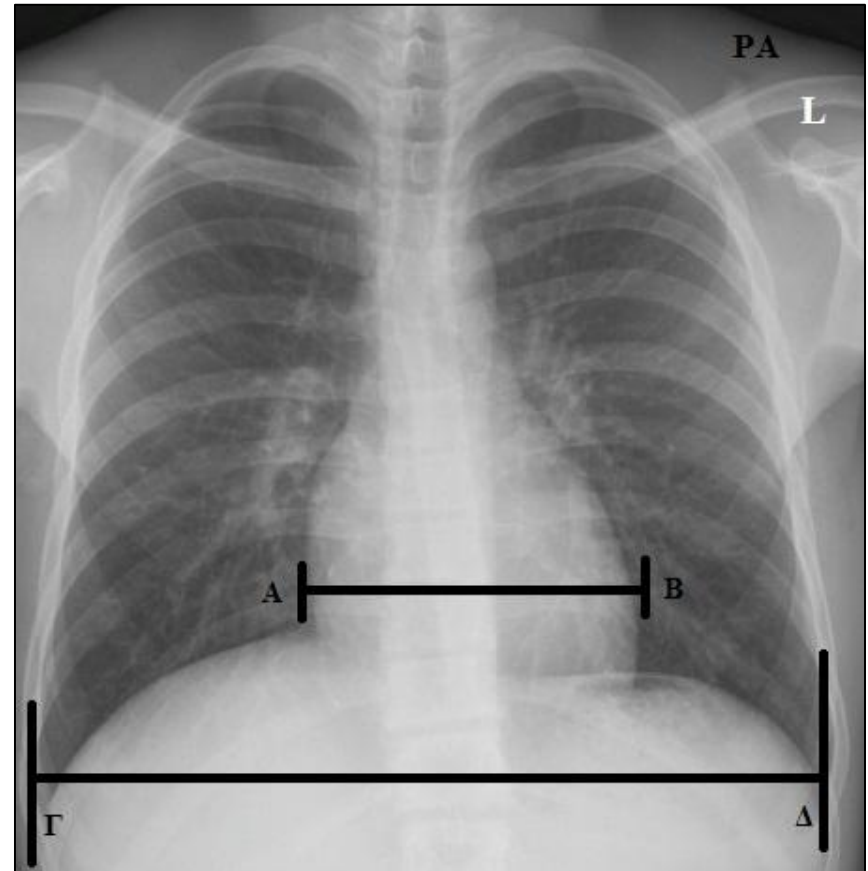
Ακτινολογική ανατομία καρδιάς

- Δεξί χείλος καρδιαγγειακής σκιάς:
 - Κάτω κοίλη φλέβα
 - Δεξιός κόλπος
 - Άνω κοίλη φλέβα
- Αριστερό χείλος καρδιαγγειακής σκιάς:
 - Αορτικό τόξο και κομβίο
 - Πνευμονική αρτηρία
 - Αριστερό ωτίο
 - Αριστερή κοιλία



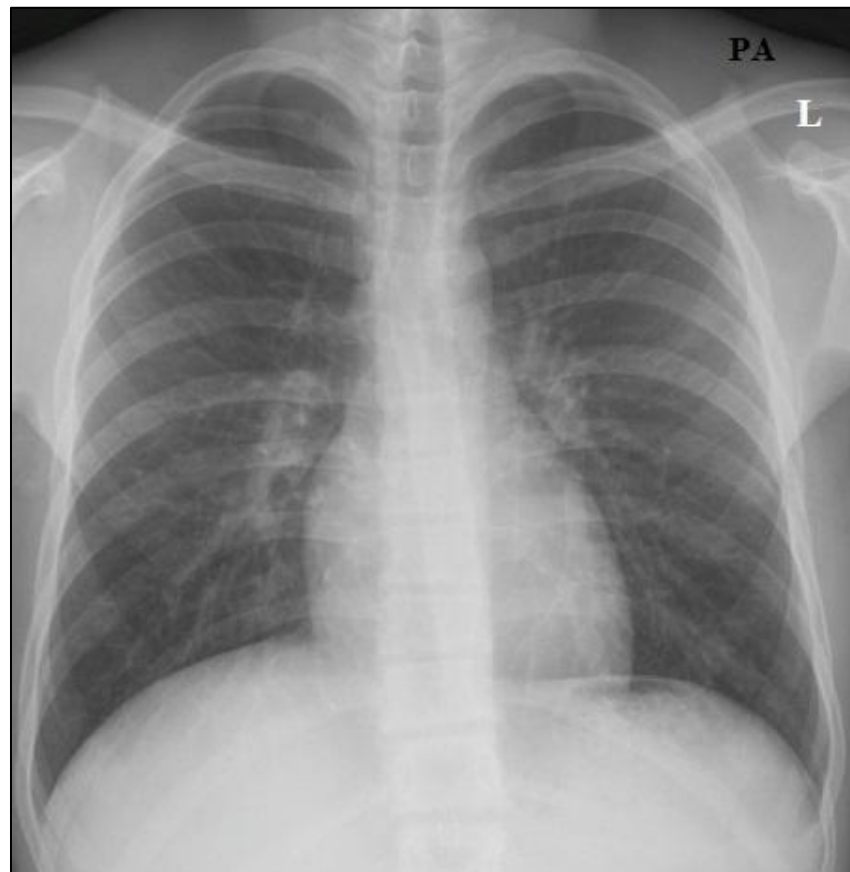
Ακτινολογική ανατομία καρδιάς

- Καρδιοθωρακικός δείκτης (ΚΘΔ)
 - Η μέγιστη οριζόντια διάμετρος της καρδιάς δεν πρέπει να υπερβαίνει το ήμισυ της οριζόντιας διαμέτρου του θώρακα (σχέση 1:2)
 - $A+B/\Gamma+\Delta < 1/2$
 - Αύξηση του ΚΘΔ σχετίζεται με παθολογική διάταση της καρδιάς



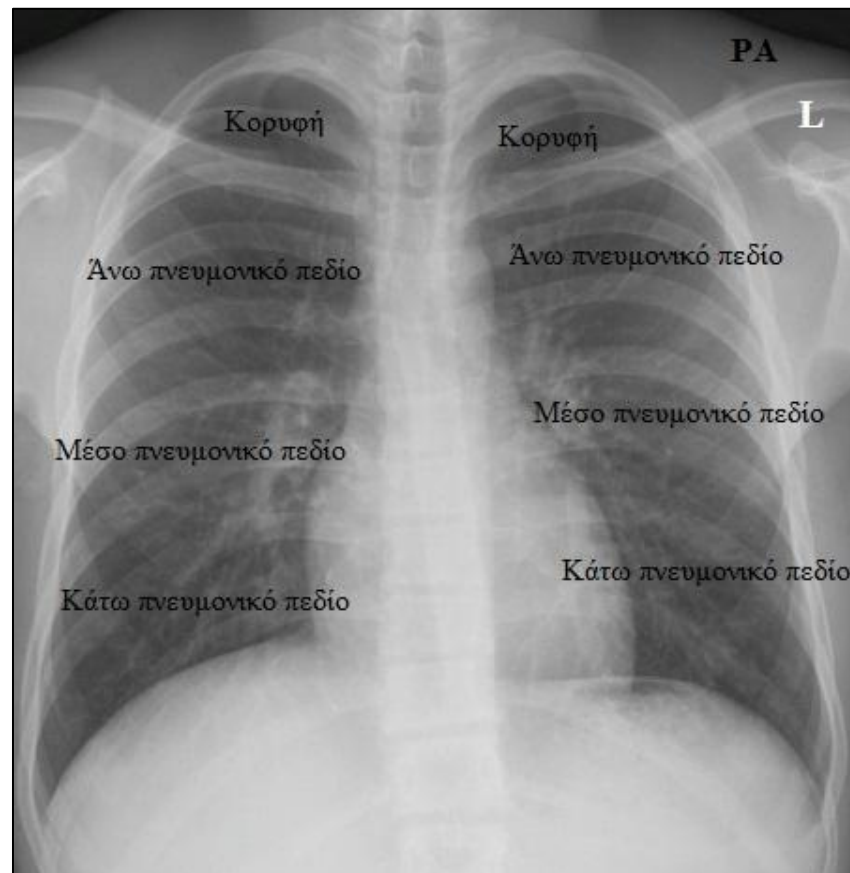
Ακτινοανατομία Θώρακα

- Η φυσιολογική ακτινολογική εικόνα του θώρακα αποτελείται από:
 - Αεροπληθείς πνεύμονες
 - Διαυγαστικό μεσοθωράκιο
- Τα πνευμονικά πεδία αφορίζονται:
 - Προς τα έξω από τις πλευρές
 - Κάτω από τους θόλους του διαφράγματος
 - Στη διαύγαση των πνευμόνων προβάλλονται οι πλευρές, οι κλείδες, οι ωμοπλάτες και τα μαλακά μέρια του θωρακικού τοιχώματος



Ακτινοανατομία Θώρακα

- Οι πνεύμονες χωρίζονται στα εξής τμήματα:
 - Κορυφή πάνω από την κλείδα
 - Άνω πνευμονικό πεδίο μεταξύ κλείδας και άνω άκρου αριστερής πύλης
 - Μέσο πνευμονικό πεδίο μεταξύ άνω άκρου της αριστερής πύλης και κάτω άκρου της δεξιάς πύλης
 - Κάτω πνευμονικό πεδίο μεταξύ του κάτω άκρου της πύλης και του διαφράγματος



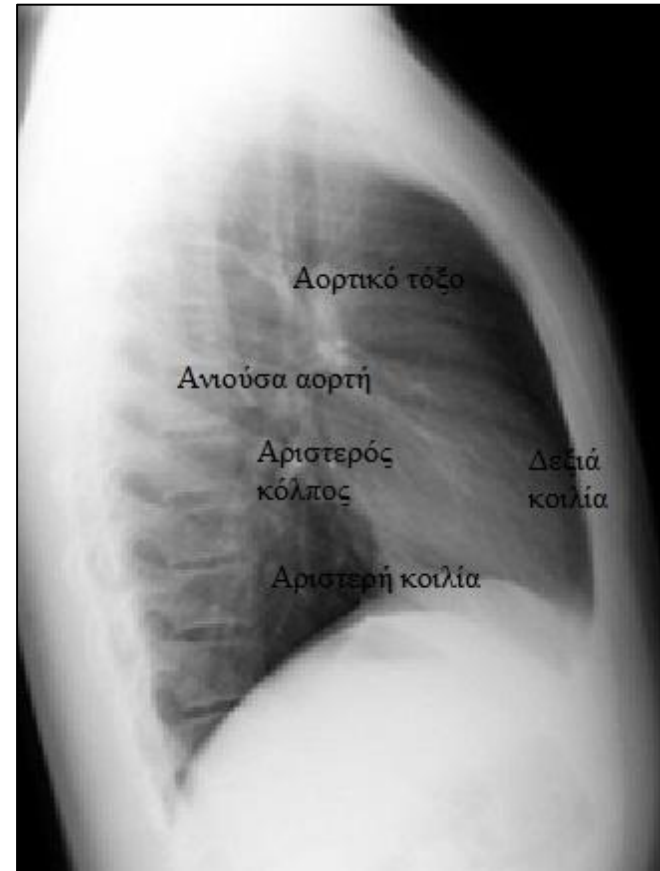
Ακτινοανατομία Θώρακα

- Οι πύλες σχηματίζονται από τους κλάδους της πνευμονικής αρτηρίας κυρίως και μερικώς από τις πνευμονικές φλέβες
- Οι φυσιολογικοί λεμφαδένες των πυλών δεν είναι ορατοί
- Οι παθολογικοί λεμφαδένες προκαλούν διάταση των πυλών
- Η Αριστερή πύλη είναι φυσιολογικά 1,5cm ψηλότερα από τη Δεξιά πύλη



Πλάγια ακτινογραφία

- Χαρακτηρίζεται από δύο διαυγαστικές περιοχές:
 - Πρόσθιο μεσοθωράκιο → Οπισθοστερνική χώρα μεταξύ στέρνου και καρδιάς
 - Οπίσθιο μεσοθωράκιο → Περιοχή μεταξύ καρδιάς και σπονδυλικής στήλης
- Είναι απαραίτητη για την ολοκληρωμένη απεικόνιση του θώρακα λόγω επιπροβολής σκιών στην οπισθοπρόθια α/α



Συμπεράσματα

- Η απλή οπισθοπρόσθια ακτινογραφία θώρακα είναι απαραίτητη για την αρχική εκτίμηση κάθε ασθενούς.
- Η καλή γνώση της ανατομίας είναι προϋπόθεση για την κατανόηση των προβαλλόμενων δομών στις δύο διαστάσεις της ακτινογραφίας.
- Η πλάγια ακτινογραφία θώρακα είναι απαραίτητη, γιατί η ακτινογραφία μεταφέρει τον κόσμο των 3 διαστάσεων στις 2 διαστάσεις του ακτινολογικού φιλμ.



Χρηματοδότηση

- Το παρόν εκπαιδευτικό υλικό έχει αναπτυχθεί στο πλαίσιο του εκπαιδευτικού έργου του διδάσκοντα.
- Το έργο «**Ανοικτά Ακαδημαϊκά Μαθήματα στο Πανεπιστήμιο Πατρών**» έχει χρηματοδοτήσει μόνο την αναδιαμόρφωση του εκπαιδευτικού υλικού.
- Το έργο υλοποιείται στο πλαίσιο του Επιχειρησιακού Προγράμματος «Εκπαίδευση και Δια Βίου Μάθηση» και συγχρηματοδοτείται από την Ευρωπαϊκή Ένωση (Ευρωπαϊκό Κοινωνικό Ταμείο) και από εθνικούς πόρους.



Σημείωμα Ιστορικού Εκδόσεων Έργου

Το παρόν έργο αποτελεί την έκδοση 1.1.



Σημείωμα Αναφοράς

Copyright Πανεπιστήμιο Πατρών, Κωνσταντίνος Σπυρόπουλος, Κυριάκος Καρκούλιας 2015 «Ακτινογραφία. Εργαστηριακές εξετάσεις». Έκδοση: 1.1. Πάτρα 2015. Διαθέσιμο από τη δικτυακή διεύθυνση:
<https://eclass.upatras.gr/courses/MED983/>



Σημείωμα Αδειοδότησης

Το παρόν υλικό διατίθεται με τους όρους της άδειας χρήσης Creative Commons Αναφορά, Μη Εμπορική Χρήση Παρόμοια Διανομή 4.0 [1] ή μεταγενέστερη, Διεθνής Έκδοση. Εξαιρούνται τα αυτοτελή έργα τρίτων π.χ. φωτογραφίες, διαγράμματα κ.λ.π., τα οποία εμπεριέχονται σε αυτό και τα οποία αναφέρονται μαζί με τους όρους χρήσης τους στο «Σημείωμα Χρήσης Έργων Τρίτων».



[1] <http://creativecommons.org/licenses/by-nc-sa/4.0/>

Ως **Μη Εμπορική** ορίζεται η χρήση:

- που δεν περιλαμβάνει άμεσο ή έμμεσο οικονομικό όφελος από την χρήση του έργου, για το διανομέα του έργου και αδειοδόχο
- που δεν περιλαμβάνει οικονομική συναλλαγή ως προϋπόθεση για τη χρήση ή πρόσβαση στο έργο
- που δεν προσπορίζει στο διανομέα του έργου και αδειοδόχο έμμεσο οικονομικό όφελος (π.χ. διαφημίσεις) από την προβολή του έργου σε διαδικτυακό τόπο

Ο δικαιούχος μπορεί να παρέχει στον αδειοδόχο ξεχωριστή άδεια να χρησιμοποιεί το έργο για εμπορική χρήση, εφόσον αυτό του ζητηθεί.

Διατήρηση Σημειωμάτων

Οποιαδήποτε αναπαραγωγή ή διασκευή του υλικού θα πρέπει να συμπεριλαμβάνει:

- το Σημείωμα Αναφοράς
- το Σημείωμα Αδειοδότησης
- τη δήλωση Διατήρησης Σημειωμάτων
- το Σημείωμα Χρήσης Έργων Τρίτων (εφόσον υπάρχει)

μαζί με τους συνοδευόμενους υπερσυνδέσμους.



Σημείωμα Χρήσης Έργων Τρίτων (1/2)

Το Έργο αυτό κάνει χρήση των ακόλουθων έργων:

Εικόνες/Σχήματα/Διαγράμματα/Φωτογραφίες

Εικόνες 1, 2, 3, 4, 5, 6, 7, 8, 9, 10: Ακτινολογία θώρακος, Σπυρόπουλος, Κωνσταντίνος, Ιατρικές Εκδόσεις Π. Χ. Πασχαλίδης, 2003 (τροποποιημένες)



Σημείωμα Χρήσης Έργων Τρίτων (2/2)

Το Έργο αυτό κάνει χρήση των ακόλουθων έργων:

Πίνακες

Δεν περιέχει.

