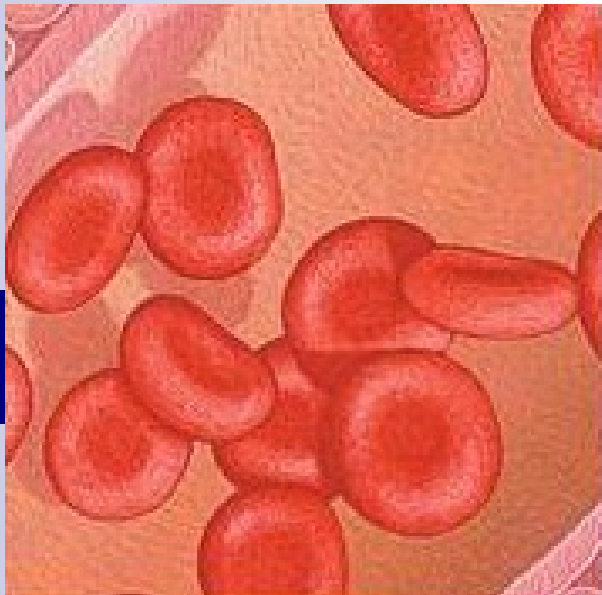



ΣΥΝΟΨΗ ΠΕΡΙ ΤΗΣ ΑΝΑΙΜΙΑΣ

Αργύρης Σ. Συμεωνίδης
Καθηγητής Αιματολογίας
Πανεπιστημίου Πατρών

Βασικό γνωσιολογικό υπόστρωμα

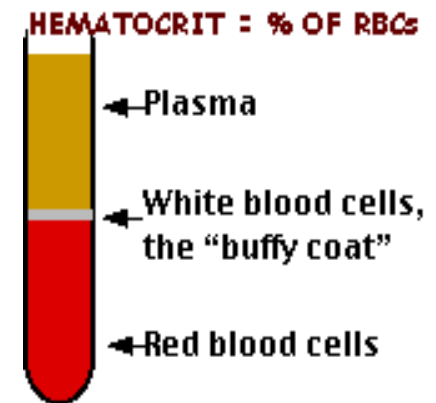
Το αίμα αποτελείται από:

- ερυθρά και λευκά αιμοσφαίρια, αιμοπετάλια και πλάσμα
- Στον φυσιολογικό ενήλικα υπάρχουν 2 είδη αιμοσφαιρίνης (Hb A 97%, Hb A2 1.8-3% και ίχνη HbF)
- $Ht = RBC \times MCV$ ή αδρά $Hb \times 3$

Όλα τα κύτταρα του αίματος προέρχονται από το αρχέγονο πολυδύναμο κύτταρο (stem cell).

Τα **stem cells** έχουν την ικανότητα:

- αυτοανανέωσης
- πολλαπλασιασμού και
- διαφοροποίησης σε προγονικά κύτταρα τα οποία προορίζονται για συγκεκριμένη κυτταρική σειρά



Γενικές θεωρήσεις και προσεγγίσεις για την αναιμία

- Γνώση τι είναι Ht, Hb, MCV, MCH ΔΕΚ και πως κατατάσσονται οι αναιμίες
- Η αναιμία δεν έχει χαρακτηριστικά συμπτώματα και αυτά συχνά υποεκτιμώνται ιδίως στους υπερήλικες και αποδίδονται σε άλλες νόσους
- Πολλά είδη αναιμίας συχνά είναι συμπτώματα άλλων νόσων και όχι πρωτοπαθή νοσήματα π.χ.
 - Σιδηροπενική αναιμία μπορεί να είναι σύμπτωμα νόσων του πεπτικού
 - Coombs+ AAA μπορεί να είναι η αρχική εκδήλωση νόσων του συνδετικού ιστού ή λεμφοϋπερπλαστικών συνδρόμων
 - Η πιο συχνή αναιμία σε εξωνοσοκομειακούς ασθενείς είναι η Fe-πενική και σε νοσηλευόμενους η αναιμία χρόνιας νόσου
 - Οι περισσότερες κολλαγονώσεις, ενδοκρινοπάθειες, χρόνιες λοιμώξεις, αιματολογικές νεοπλασίες και συμπαγείς νεοπλασίες εκδηλώνονται με αναιμία ποικίλης αιτιολογίας
- Αναιμία δεν σημαίνει Fe-πενική αναιμία και δεν πρέπει να χορηγούμε στους ασθενείς εμπειρικές θεραπείες μήπως και ανταποκριθούν

Πρώτη επαφή με τον αναιμικό ασθενή

- Ο ασθενής μας έχει ορθόχρωμη ή υπόχρωμη αναιμία?
- Έχει μικροκυτταρική, ορθοκυτταρική ή μακροκυτταρική αναιμία?
- Πόσα είναι τα λευκά αιμοσφαίρια και τα αιμοπετάλια?
- Ποια είναι η βαρύτητα και η χρονιότητα της αναιμίας?
- Ποιο είναι το λοιπό νοσολογικό υπόστρωμα του ασθενούς?

Ερυθροκυτταρικοί δείκτες

- MCV (Μέσος όγκος ερυθρών) : 88 ± 7 fl (l^{-15})
- MCH (Μέση περιεκτικότητα Hb) : 29 ± 2.5 pg (g^{-12})
- MCHC (Μέση πυκνότητα Hb) : 33 ± 2 g/l
- RDW (Εύρος κατανομής ερυθρών) : $12 \pm 2.5\%$

Προσέγγιση του ασθενούς με αναιμία

- Η βαρύτητα της αναιμίας δεν σχετίζεται με την βαρύτητα των συμπτωμάτων που την συνοδεύουν. Βαριά αναιμία Hb<8, μέτρια Hb 8-10, ελαφρά Hb>10g/dl
- Η βαρύτητα των συμπτωμάτων εξαρτάται από την ταχύτητα εγκατάστασης της αναιμίας.
- Ζητήματα που θα πρέπει να αποσαφηνίζονται από το ιστορικό είναι πώς διαπιστώθηκε και εισέβαλε η αναιμία (οξέως, υποξέως ή βραδέως), αν υπάρχει οικογενειακό ιστορικό αναιμίας, αν αναφέρεται εμφανής απώλεια αίματος και αν συνυπάρχει συστηματικό νόσημα ή συστηματικά συμπτώματα. Επίσης αν προηγήθηκε λήψη φαρμάκων χρονίως ή πρόσφατα, επαφή με τοξικές ουσίες, ποιο είναι το επάγγελμα του ασθενούς και αν αυτό σχετίζεται με κάποια έκθεση σε μυελοτοξικούς ή οξειδωτικούς παράγοντες. Τέλος θα πρέπει να αποσαφηνίζονται οι διαιτητικές συνήθειες του ασθενούς.
- Βασικά καθοδηγητικά κλινικά σημεία είναι η παρουσία ικτέρου, σπληνομεγαλίας, αιμορραγικών εκδηλώσεων, πυρετού, αλλοιώσεων των εξαρτημάτων του δέρματος και των βλεννογόνων και εκδηλώσεων από τα οστά ή τα περιφερικά νεύρα.

Βασική διαγνωστική προσπέλαση του αναιμικού ασθενούς Ι.



■ Κύρια ερωτήματα που πρέπει να απαντώνται:

- ⇒ Υπάρχουν ενδείξεις ότι η αναιμία είναι εκδήλωση κλωνικού αιματολογικού νοσήματος? (**αριθμός λευκών και αιμοπεταλίων και τύπος λευκών**) => Ένδειξη εξέτασης μυελού
- ⇒ Η νεφρική λειτουργία είναι φυσιολογική ή επηρεασμένη (**κρεατινίνη ορού, κάθαρση κρεατινίνης, επίπεδα ερυθροποιητίνης ορού**)
- ⇒ Λειτουργεί σωστά το αιμοποιητικό όργανο και έχει αναπτύξει αντιρροπιστικούς διορθωτικούς μηχανισμούς στην αναιμία? (**απόλυτος αριθμός ΔΕΚ**)
- ⇒ Είναι φυσιολογική η επιβίωση των ερυθροκυττάρων στο περιφερικό αίμα και ο ρυθμός ανανέωσής τους? (**εργαστηριακοί δείκτες αιμόλυσης: LDH, έμμεση χολερυθρίνη, απτοσφαιρίνη**)
- ⇒ Ποια είναι η μορφολογία των ερυθρών στο περιφερικό αίμα?

Βασική διαγνωστική προσπέλαση του αναιμικού ασθενούς II.

⇒ Τα ΔΕΚ είναι φυσιολογικά, αυξημένα ή ελαττωμένα?

Απόλυτος αριθμός ΔΕΚ = ΔΕΚ% x αριθμός ερυθροκυττάρων

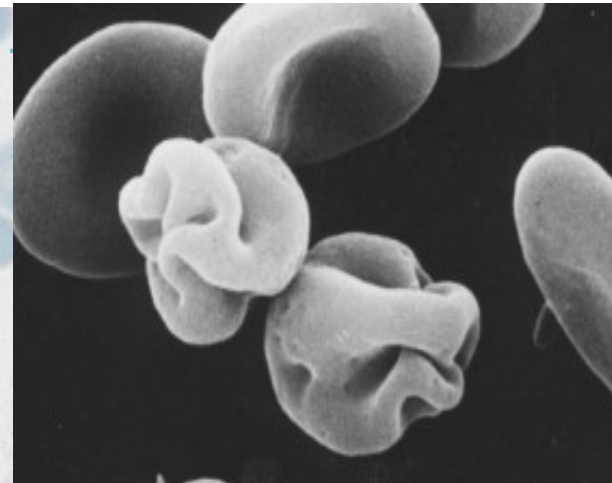
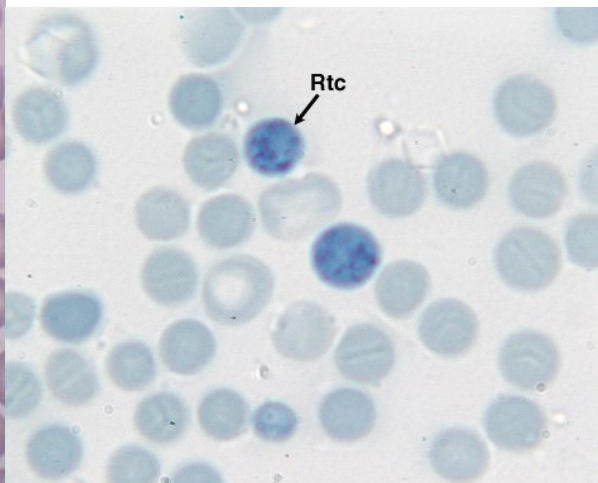
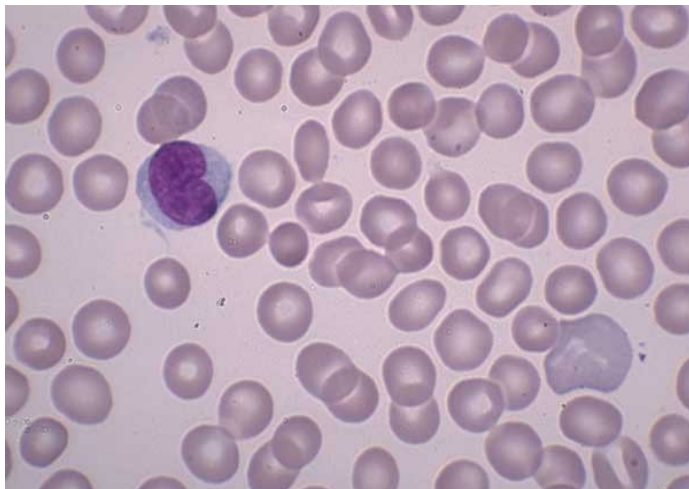Διορθωμένος αριθμός ΔΕΚ = αριθμός ΔΕΚ% x Ht / 45

Φυσιολογική διακύμανση ΔΕΚ = 25000 – 100000 / mm³

ΔΕΚ < 25000/mm³ = Ανεπαρκής ανταπόκριση /υποπλασία ερυθράς σειράς

ΔΕΚ >100000/mm³ = Αυξημένη καταστροφή ερυθροκυττάρων και προσπάθεια αντιρρόπησης και υπερπλασία ερυθράς σειράς

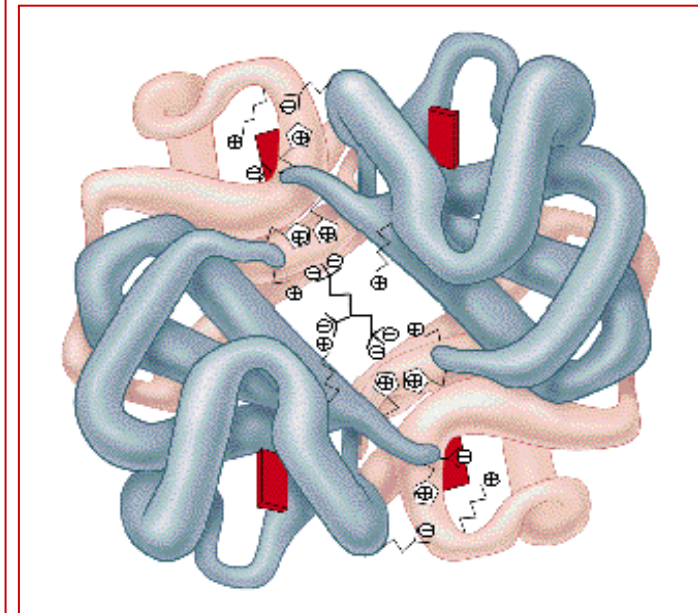
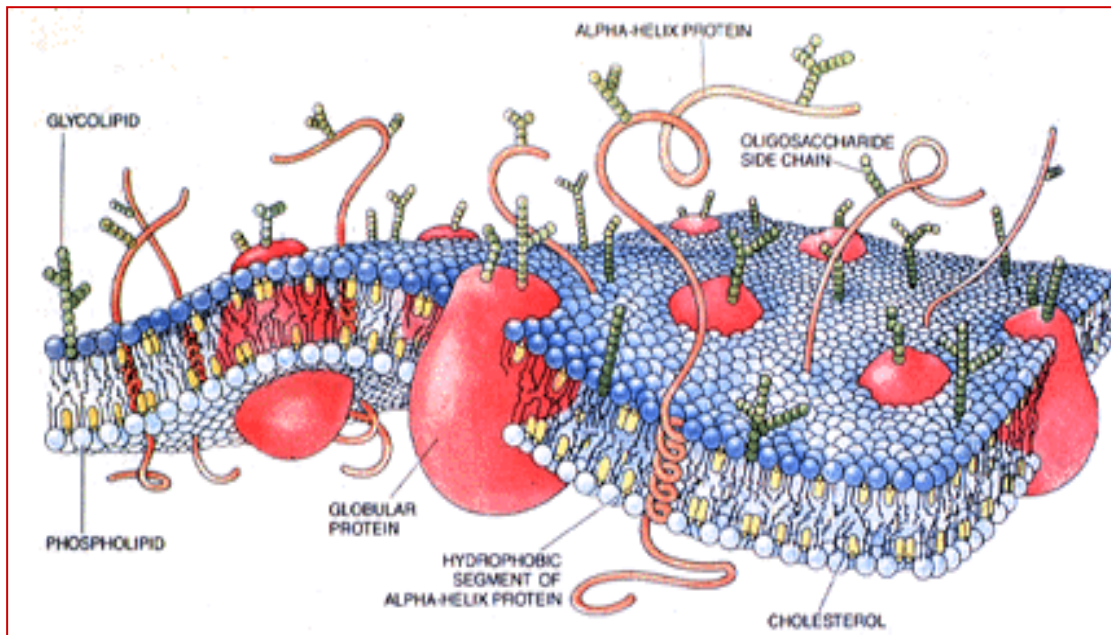
Η μορφολογία του περιφερικού αίματος παραμένει ο ακρογωνιαίος λίθος της διάγνωσης για όλα τα αιματολογικά νοσήματα



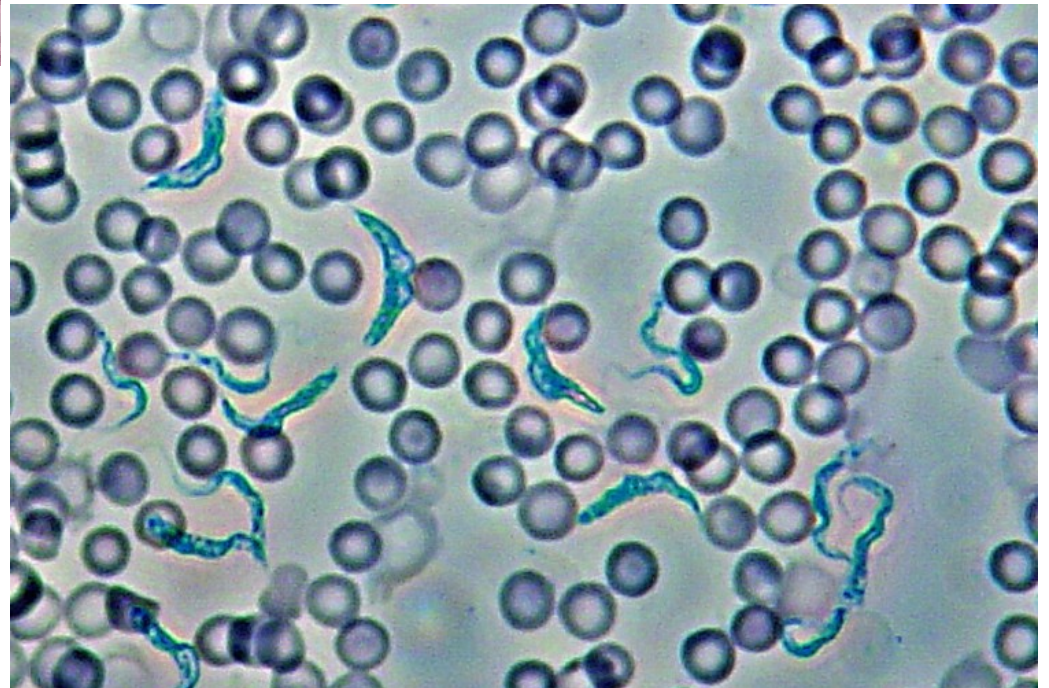
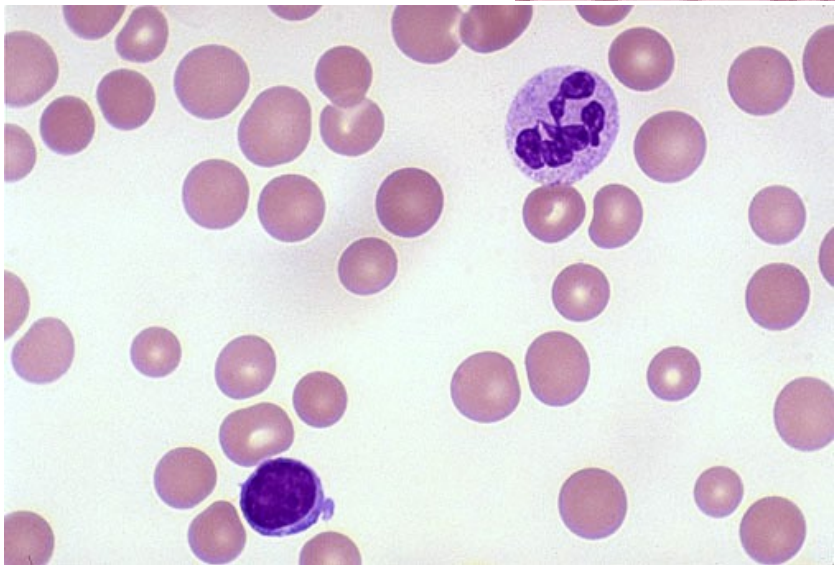
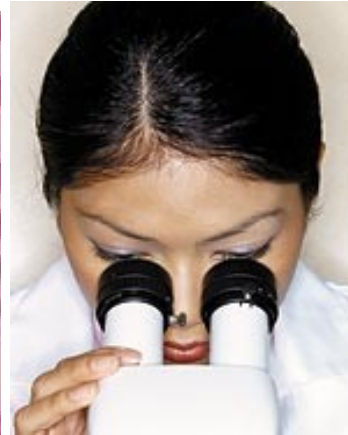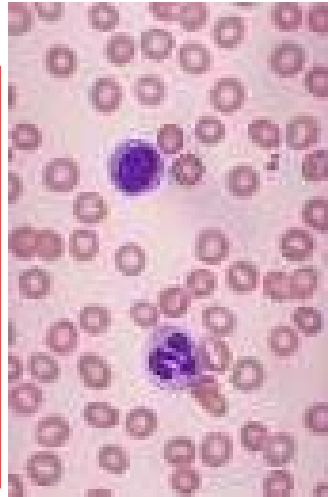
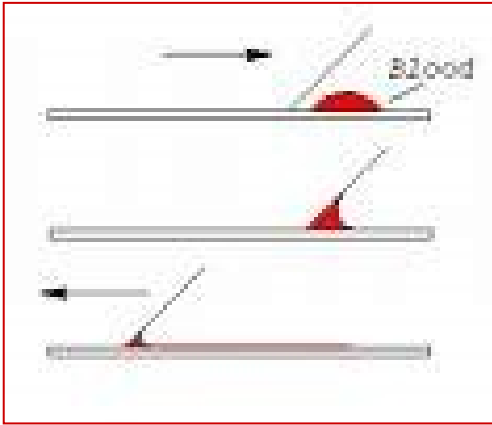
Βασική διαγνωστική προσπέλαση του αναιμικού ασθενούς III.

Είναι ποιοτικά σωστά τα παραγόμενα ερυθροκύτταρα ?

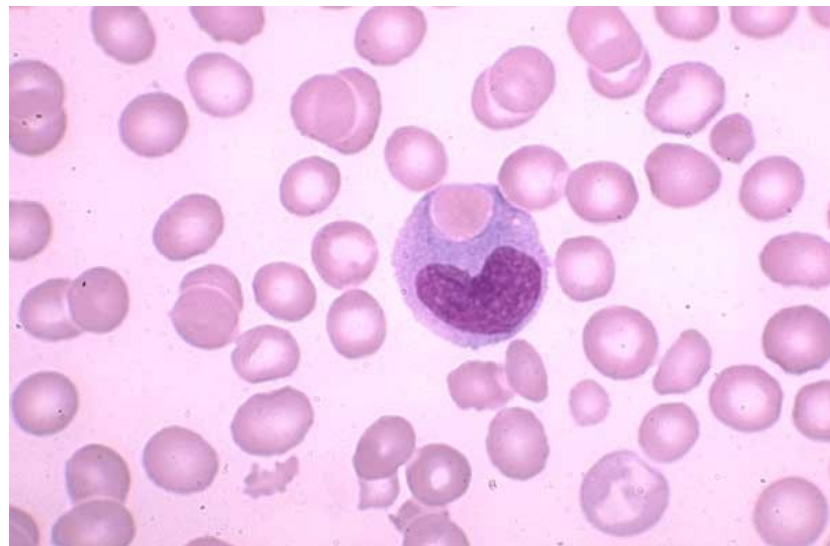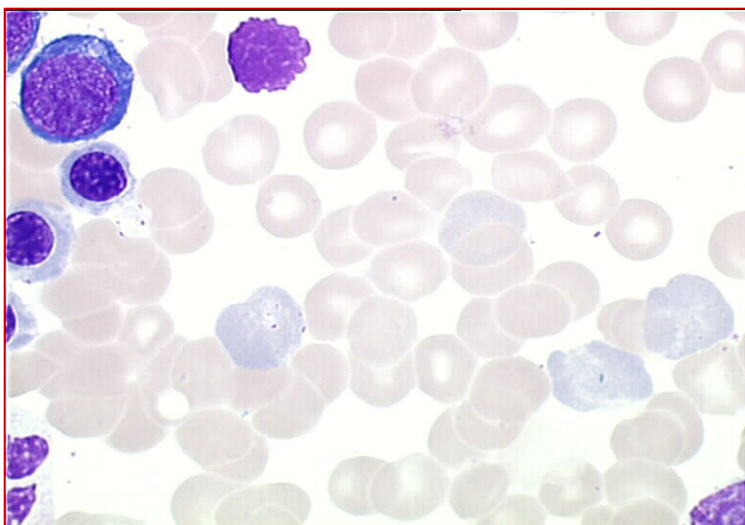
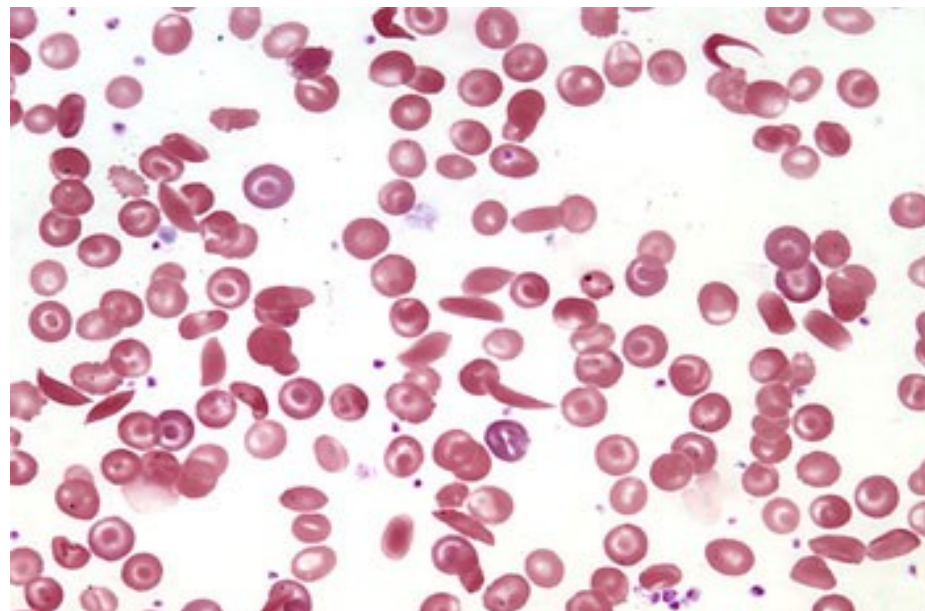
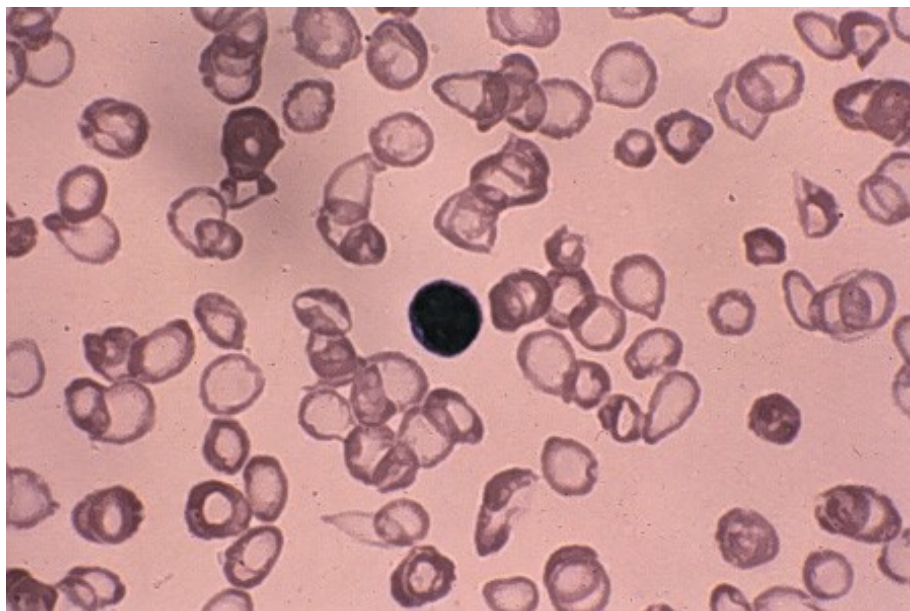
- ⇒ Επαρκής παραγωγή αιμοσφαιρινικών αλυσίδων
 - ⇒ Επάρκεια Fe, B12, φυλικού, άλλων βιταμινών B
 - ⇒ Σωστή δομή και λειτουργία γονιδίων αιμοσφαιρίνης
- ⇒ Αναλογία και είδος φυσιολογικών αιμοσφαιρινών
- ⇒ Ενζυμική υποδομή ερυθροκυττάρου
- ⇒ Μembrάνη ερυθροκυττάρου



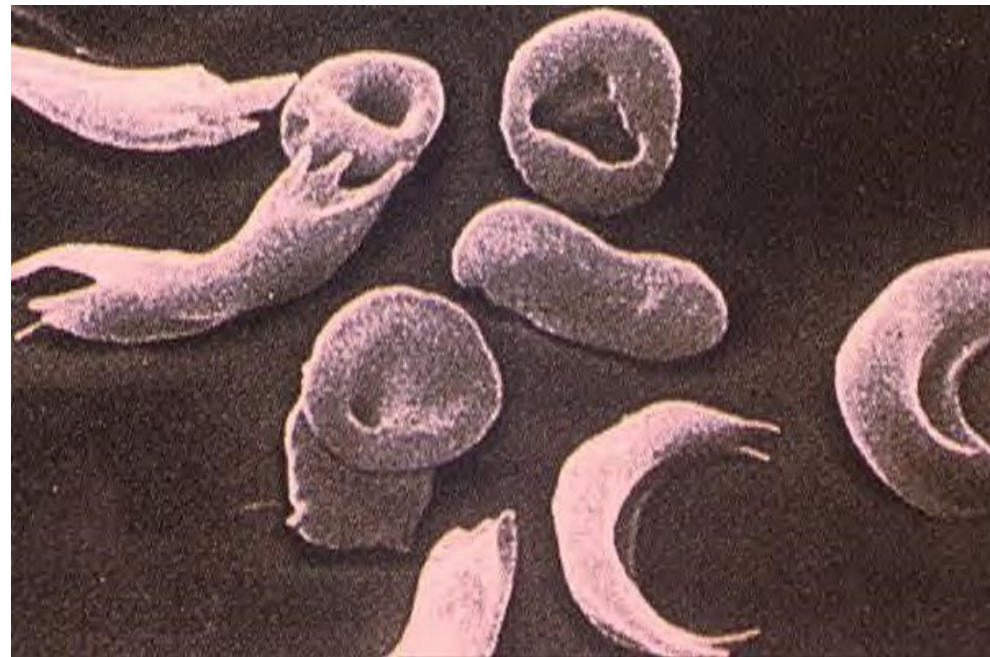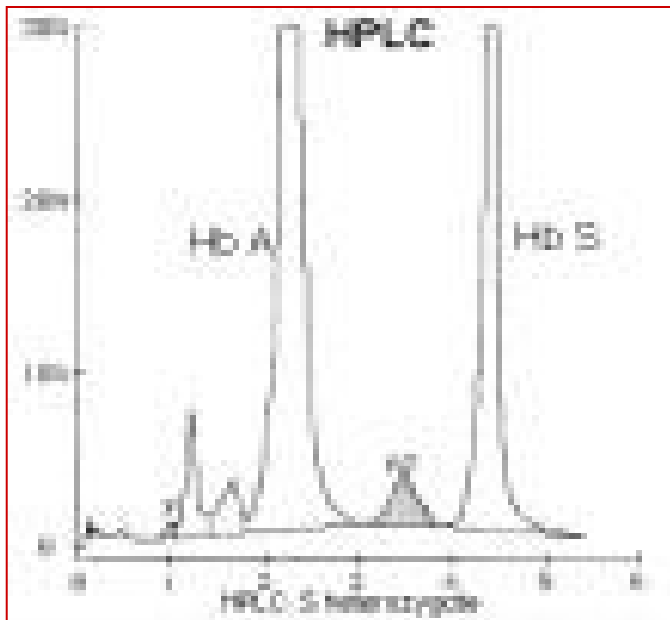
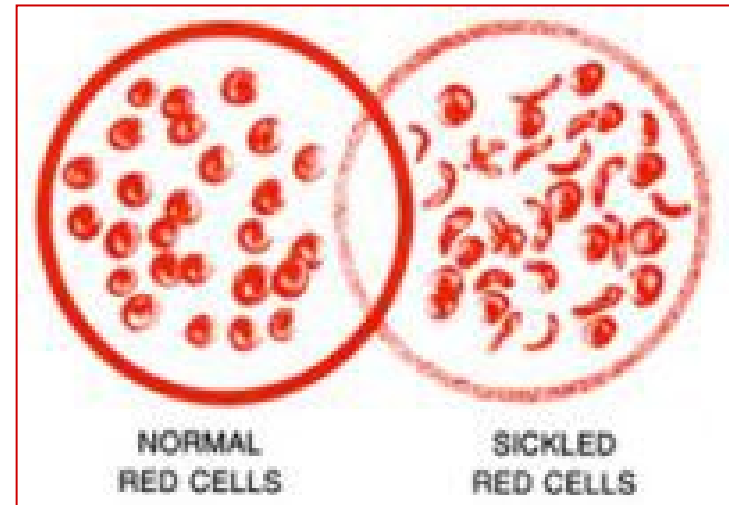
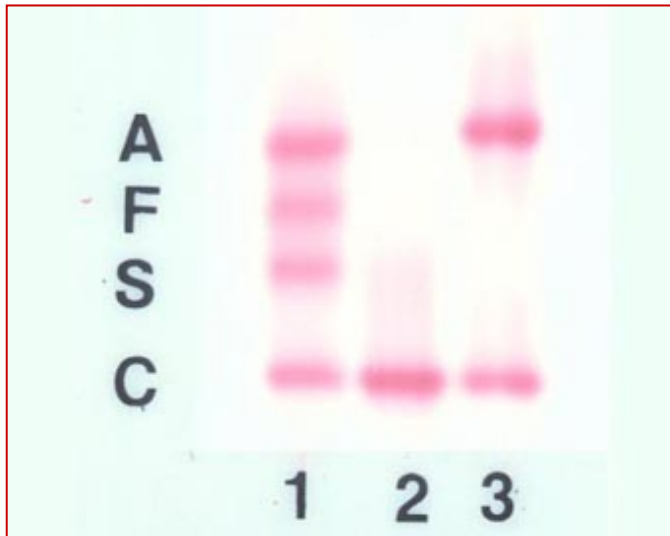
Η σημαντικότερη εργαστηριακή διερεύνηση του ασθενούς είναι **η εκτίμηση επιχρίσματος του περιφερικού αίματος**



Η συμβολή της μορφολογίας είναι ανεκτίμητη



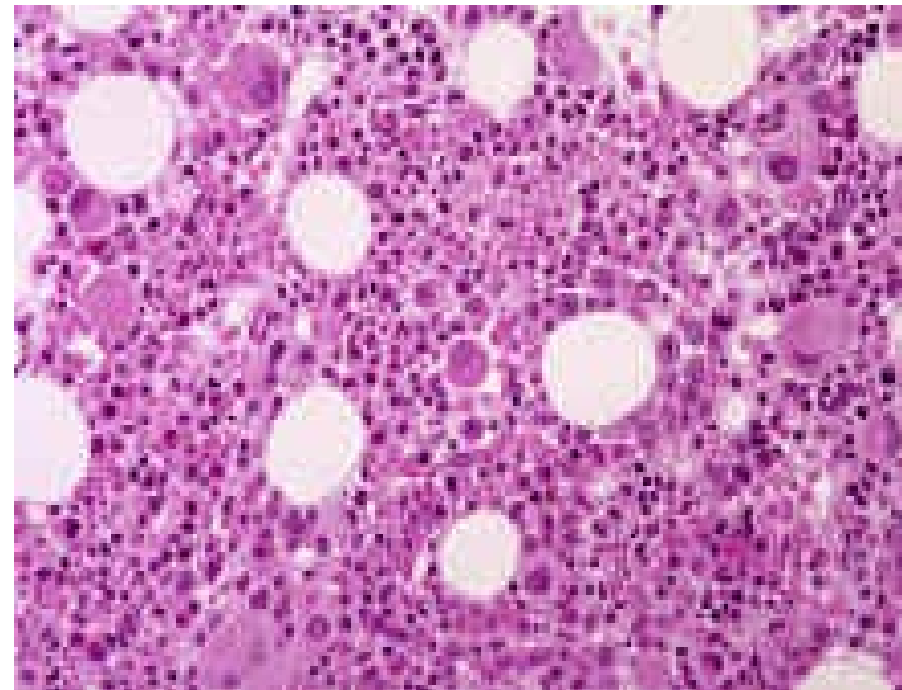
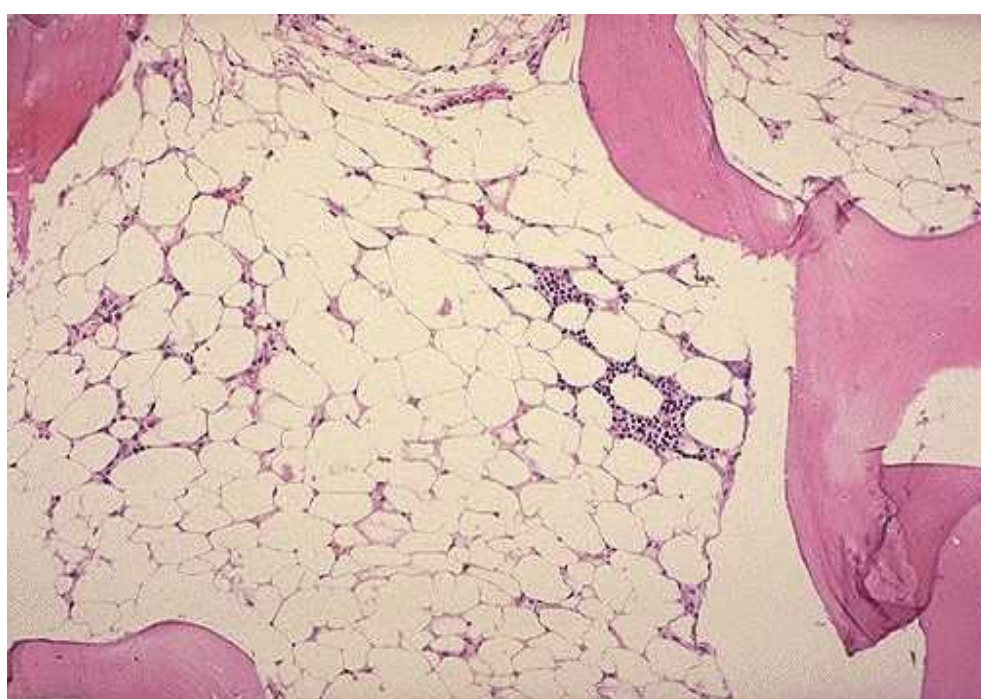
Βασική διαγνωστική προσπέλαση του αναιμικού ασθενούς IV.



Βασική διαγνωστική προσπέλαση του αναιμικού ασθενούς V.

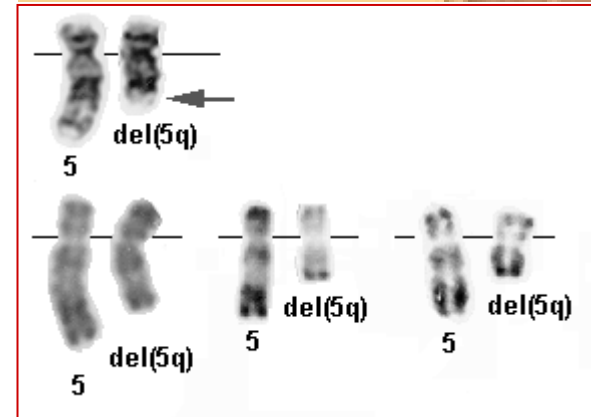
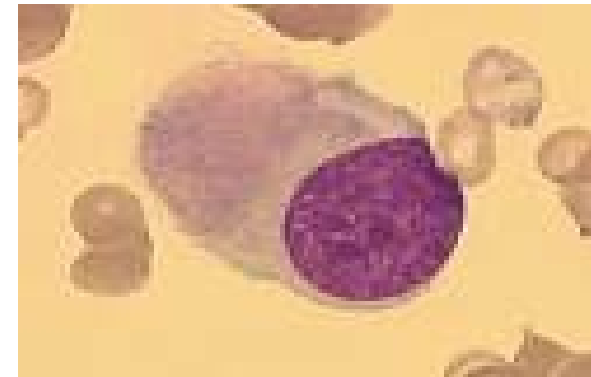
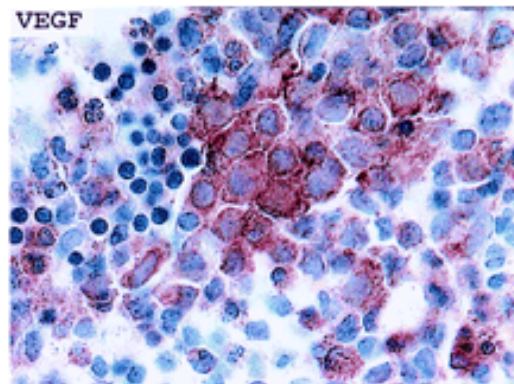
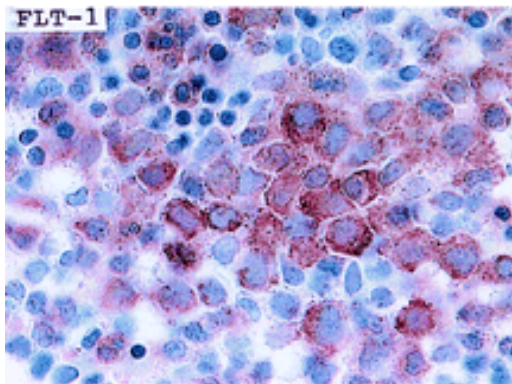
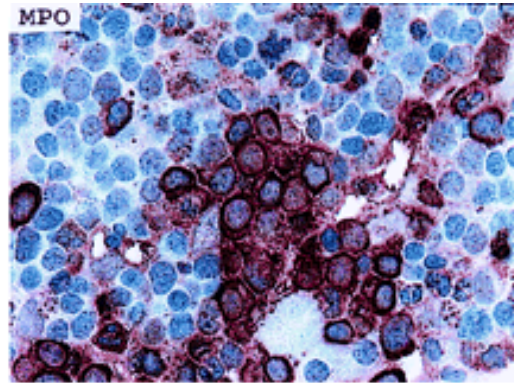
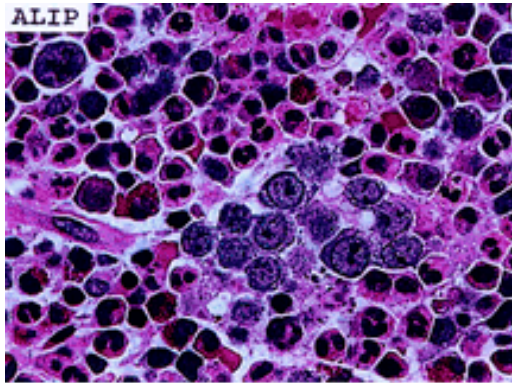
Λειτουργεί σωστά το αιμοποιητικό όργανο ?

- ⇒ Είναι οι υπόλοιπες παράμετροι του αίματος φυσιολογικές?
- ⇒ Είναι φυσιολογική η εκπροσώπηση και η ωρίμανση της ερυθράς σειράς στον μυελό?

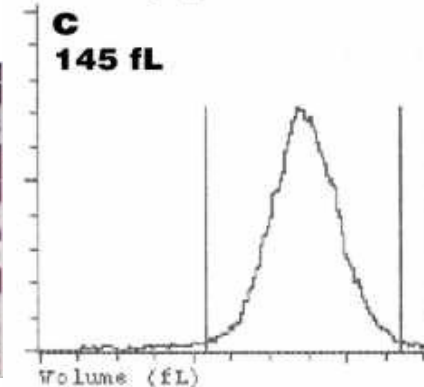
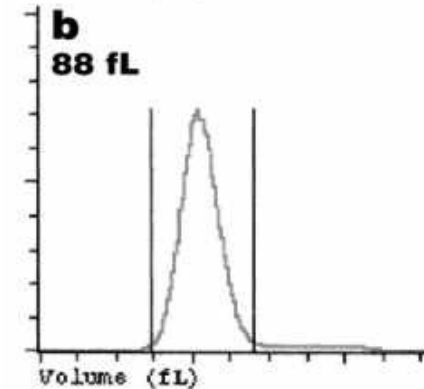
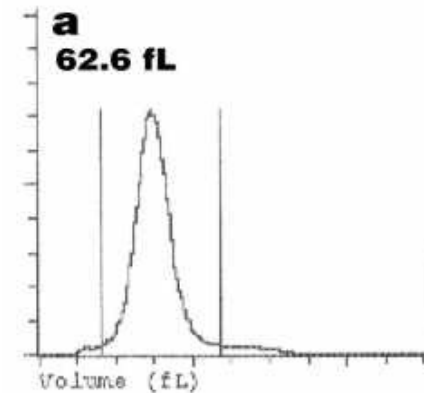
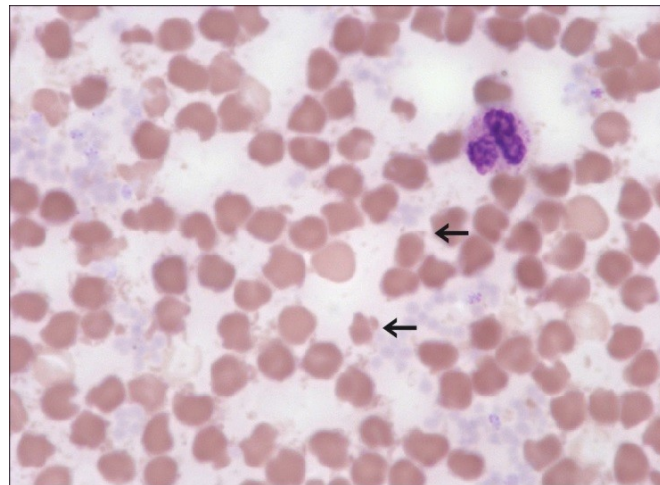
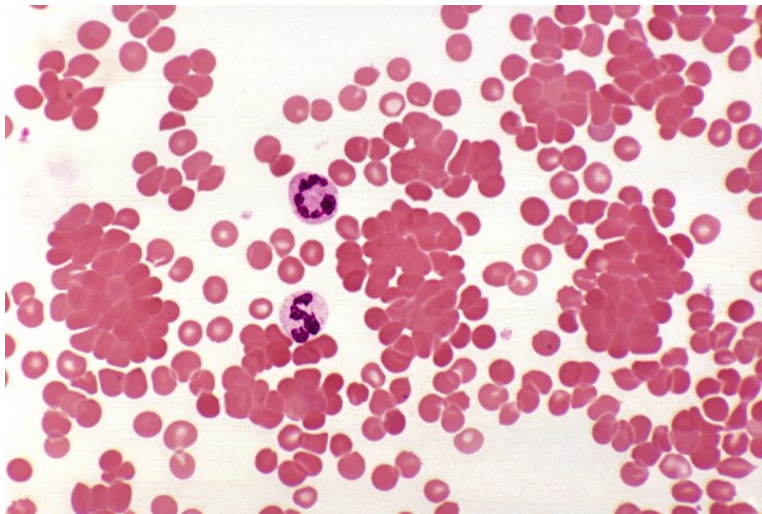


Προέγγιση της αιτιολογίας της αναιμίας

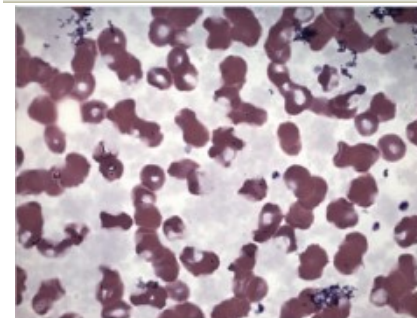
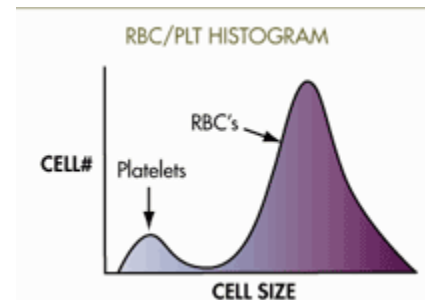
Όταν δεν ανευρίσκεται άλλη αιτία αναιμίας θα πρέπει κανείς να υποψιάζεται πρωτοπαθή δυσλειτουργία ή διηθητική νόσο του μυελού



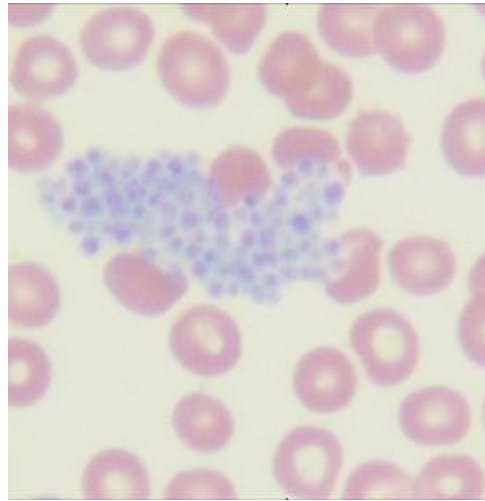
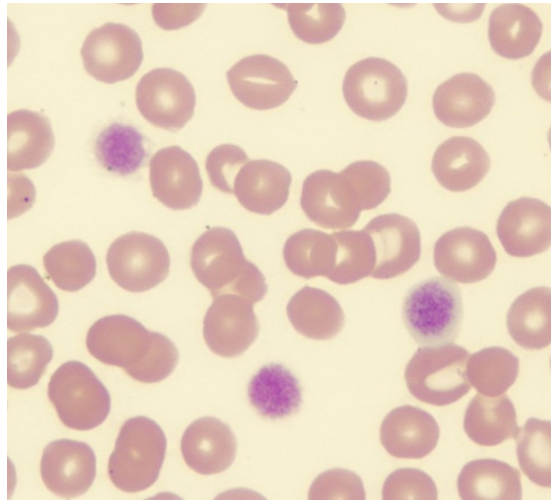
Προβλήματα από την χρήση των αυτόματων αναλυτών I.



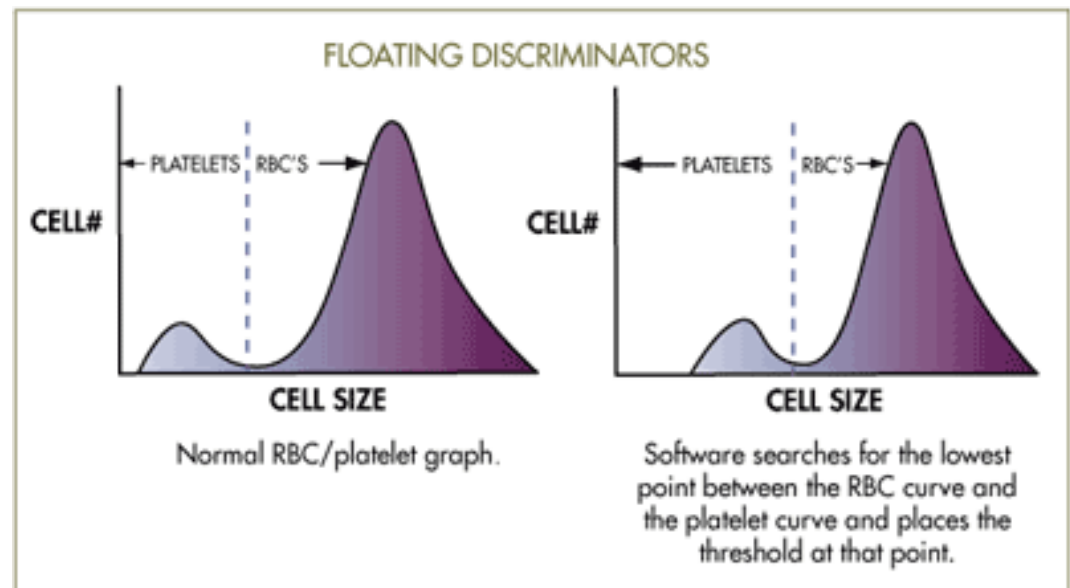
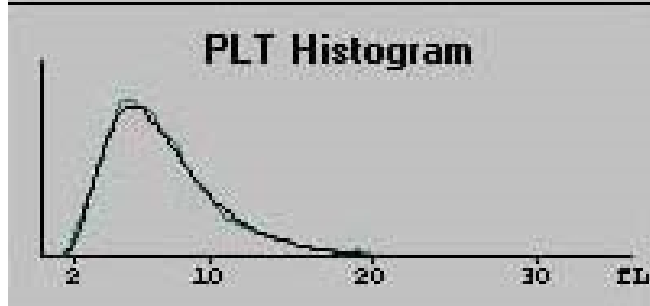
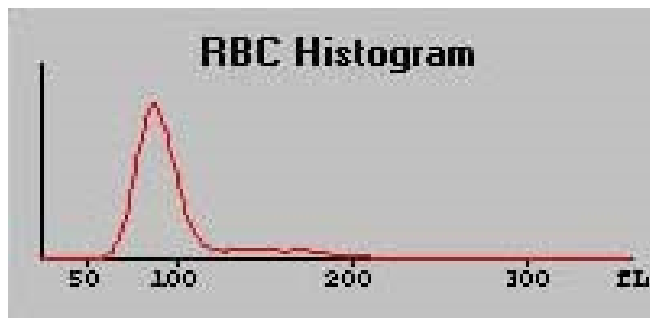
- Αναξιόπιστος Ht και MCH επί ερυθροκυτταρικών συγκολλήσεων
- Αναξιόπιστα Ht, MCV, MCH, MCHC επί κρουσφαιριναιμίας και παραπρωτεϊναιμιών
- Αναξιόπιστος τύπος λευκών επί λευκοπενίας



Προβλήματα από την χρήση των αυτόματων αναλυτών II.



- Ψευδοθρομβοπενία επί μακροθρομβοκυττάρωσης
- Ψευδοθρομβοπενία από συσσωρεύσεις αιμοπεταλίων
- Ψευδοθρομβοκυττάρωση επί σημαντικής μικροκυττάρωσης
- **Η αξιολόγηση της μορφολογίας λύνει το πρόβλημα πάντοτε**

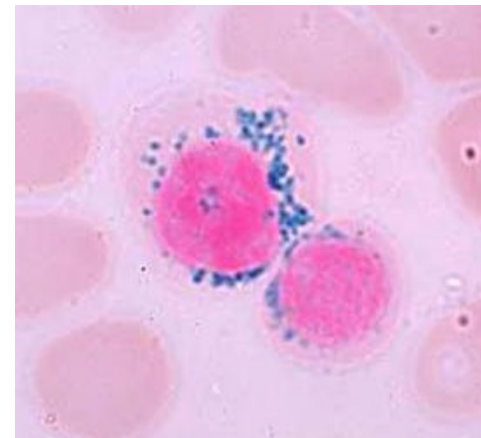
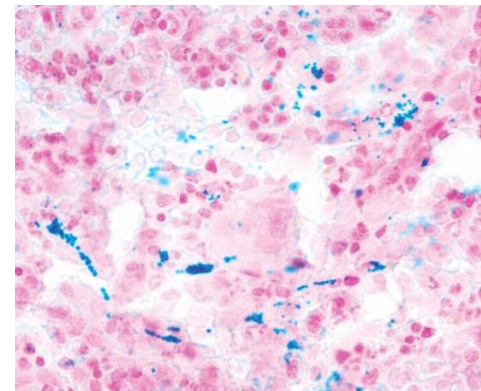
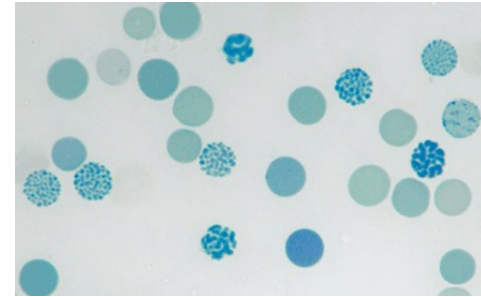


Διαφορική διάγνωση μικροκυτταρικής αναιμίας

- ◆ Ομόζυγη β-Μεσογειακή αναιμία
- ◆ Ετερόζυγη β-Μεσογειακή αναιμία
- ◆ Ετερόζυγη α-Μεσογειακή αναιμία
- ◆ **Αιμοσφαιρινοπάθεια Η**
- ◆ Μικροδρεπανοκυτταρική αναιμία
- ◆ Άλλες σπάνιες αιμοσφαιρινοπάθειες
- ◆ **Αναιμία χρόνιας νόσου**
- ◆ Σιδηροβλαστική αναιμία
- ◆ Συγγενείς δυσερυθροποιητικές αναιμίες
- ◆ Συγγενής ατρανσφερριναίμία
- ◆ **Μικροαγγειοπαθητική αιμολυτική αναιμία**
- ◆ Διαταραχές βιοσύνθεσης της αίμης - **Πορφυρίες**

Διαγνωστική προσπέλαση μικροκυτταρικής αναιμίας

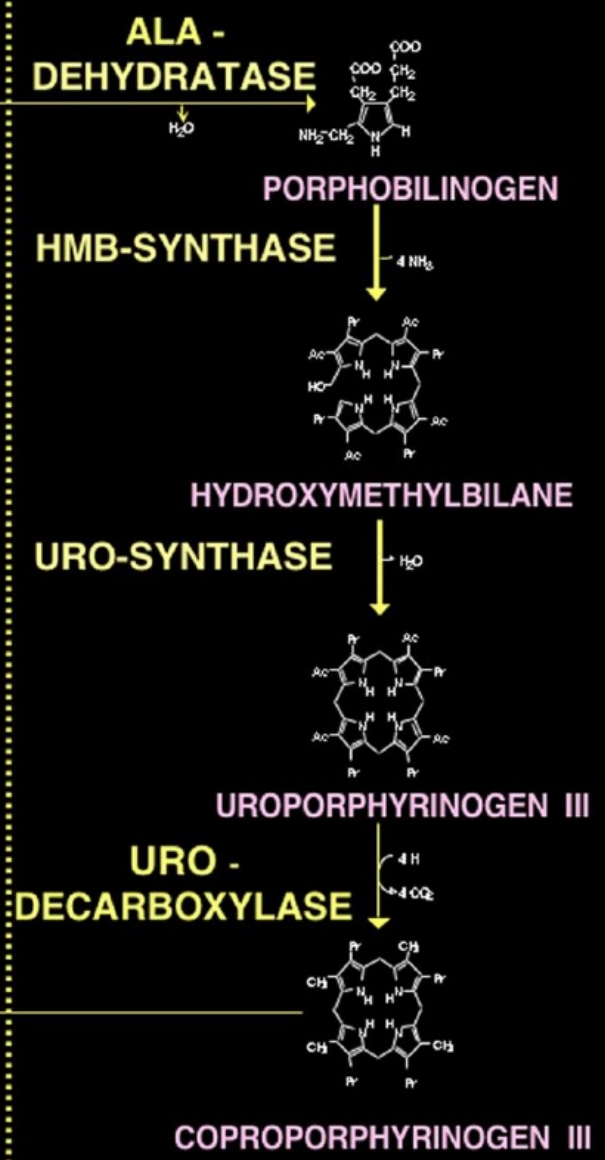
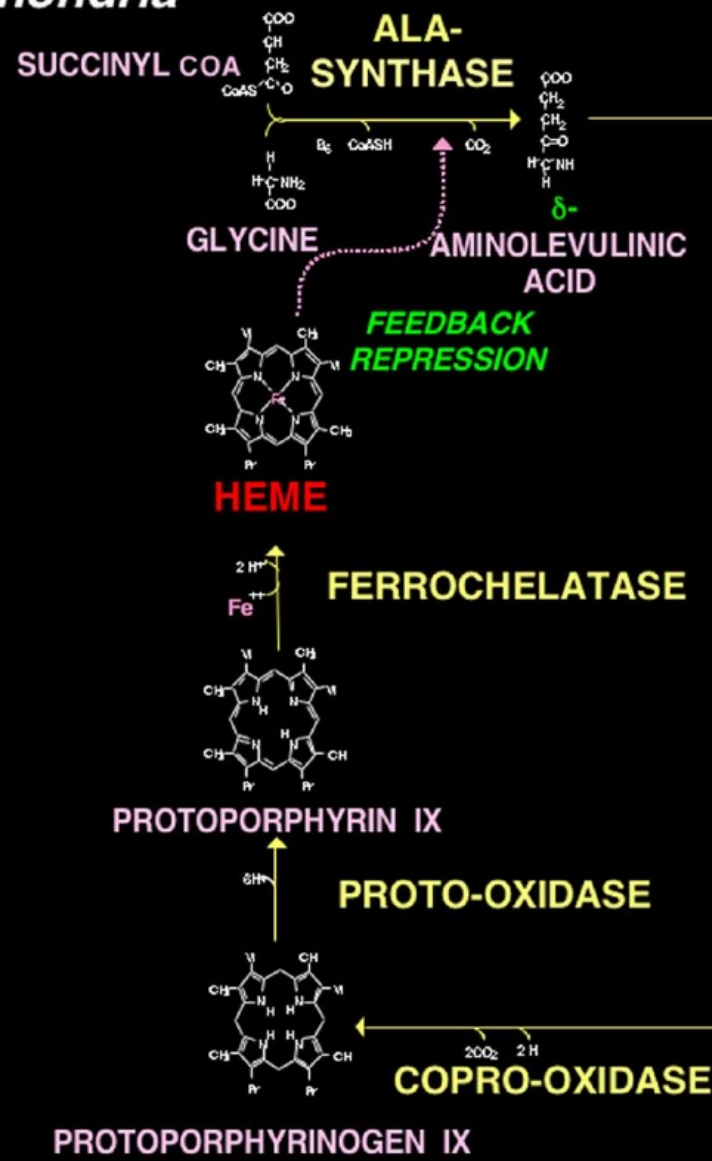
- ◆ Εκτίμηση status σιδήρου (κορεσμός τρανσφερρίνης, επίπεδα φερριτίνης και διαλυτού υποδοχέα Tf, FEP, επίπεδα Tf)
- ◆ Εκτίμηση δεικτών φλεγμονής (ΤΚΕ, CRP, πρωτεΐνες οξείας φάσης)
- ◆ Ηλεκτροφόρηση / χρωματογραφία Hb, Μέτρηση HbF, δοκιμασία δρεπάνωσης
- ◆ Έγλειστα α- και β-αλυσίδων
- ◆ Έλεγχος μεταλλάξεων α- και β-γονιδίων Hb
- ◆ Μυελόγραμμα, χρώση Fe μυελού
- ◆ Αιμοπετάλια, ινωδογόνο, προϊόντα διάσπασης του ινώδους
- ◆ Έλεγχος παρουσίας πορφυρινών στο αίμα και τα ούρα



Μεταβολική οδός βιοσύνθεσης της αίμης

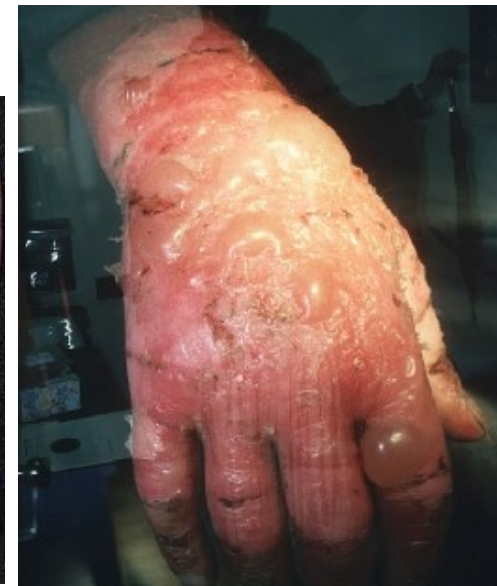
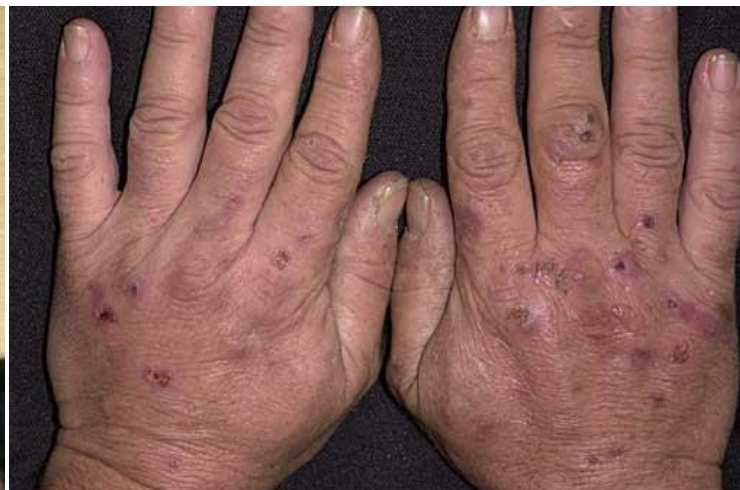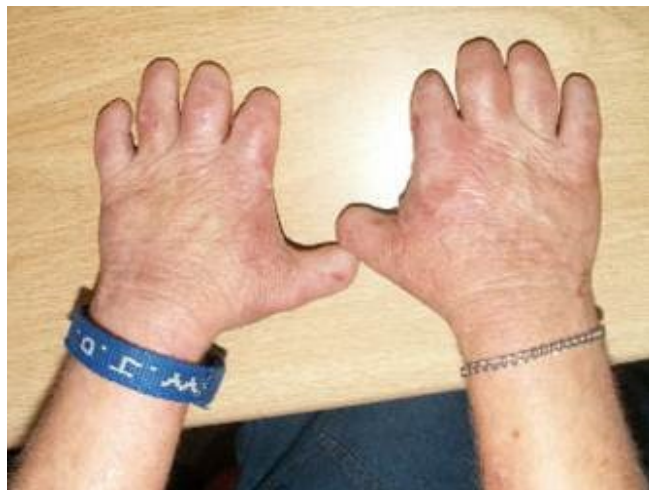Mitochondria

Cytoplasm



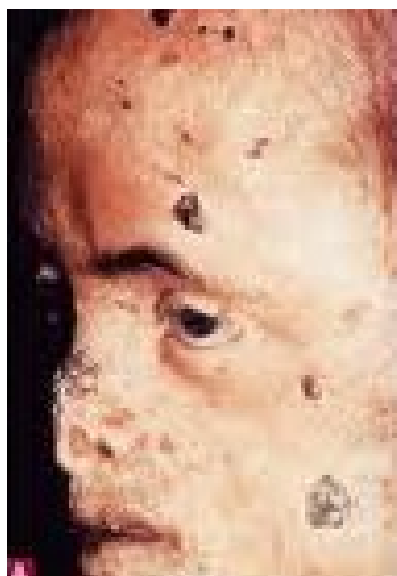
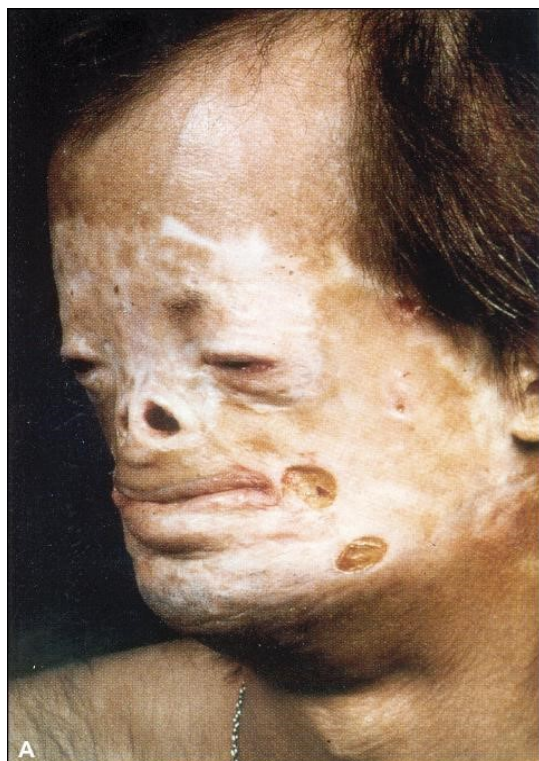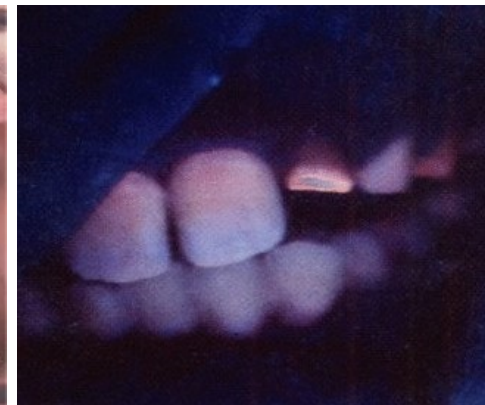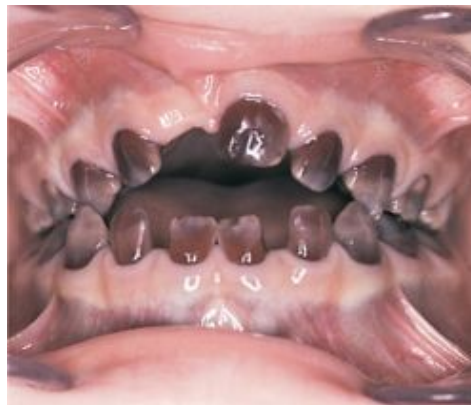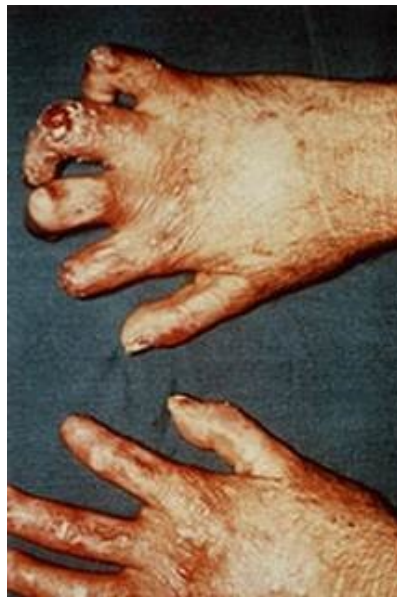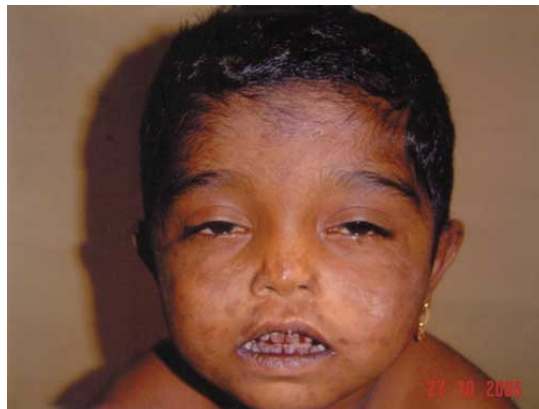Πορφυρίες - Παθογένεια

- Αναστολή σχηματισμού αίμης => υπόχρωμη μικροκ. αναιμία
- Άθροιση / κυκλοφορία πορφυρινών στον οργανισμό
 - ⇒ Ηπατοτοξικότητα
 - ⇒ Νευρολογικές εκδηλώσεις
 - ⇒ Ψυχιατρικές εκδηλώσεις
 - ⇒ Δερματικές εκδηλώσεις
- Φωτοευαισθησία, εγκαύματα από φυσικό και τεχνητό φώς

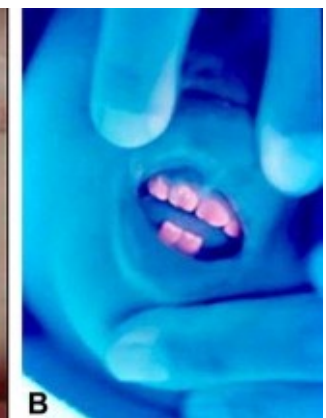
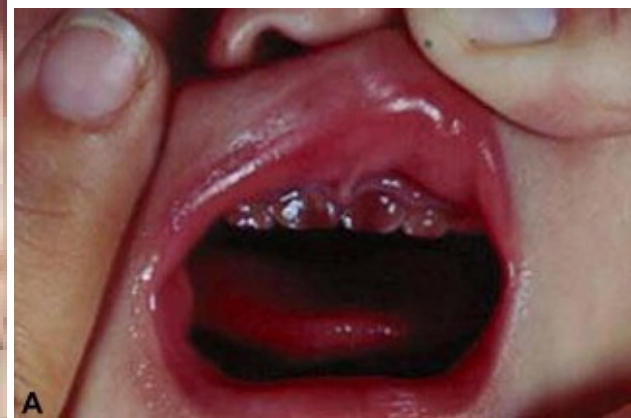

Ερυθροποιητική Πρωτοπορφυρία


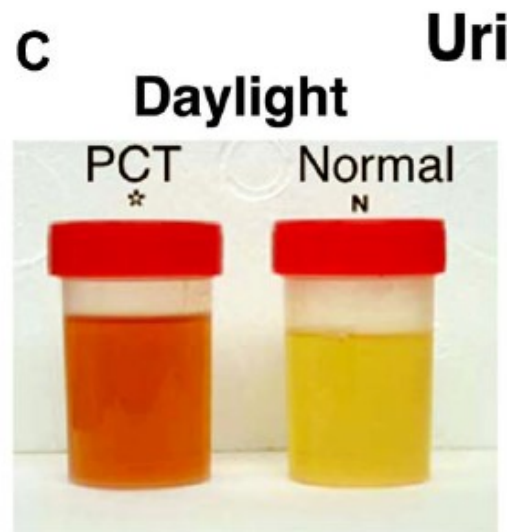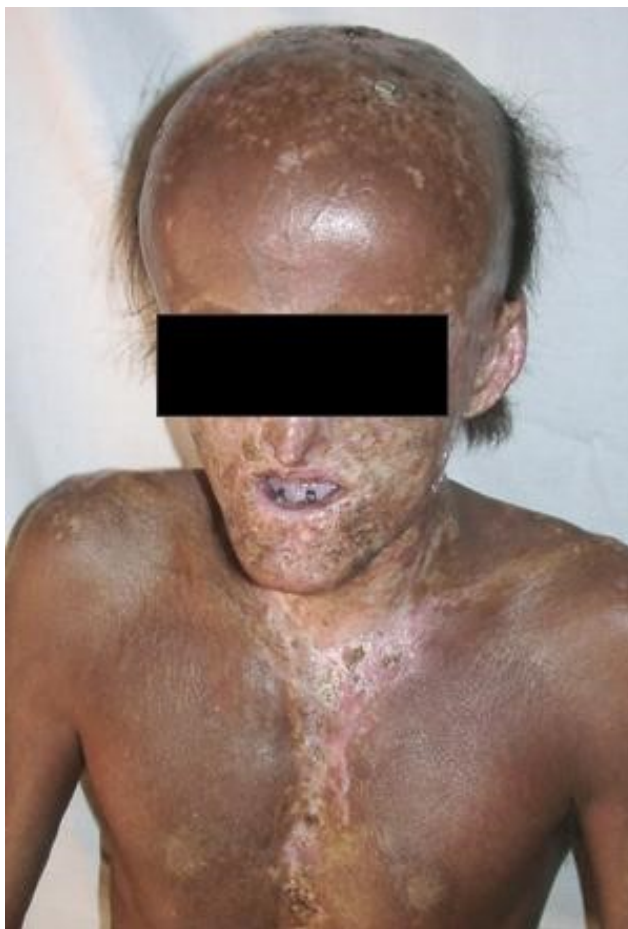
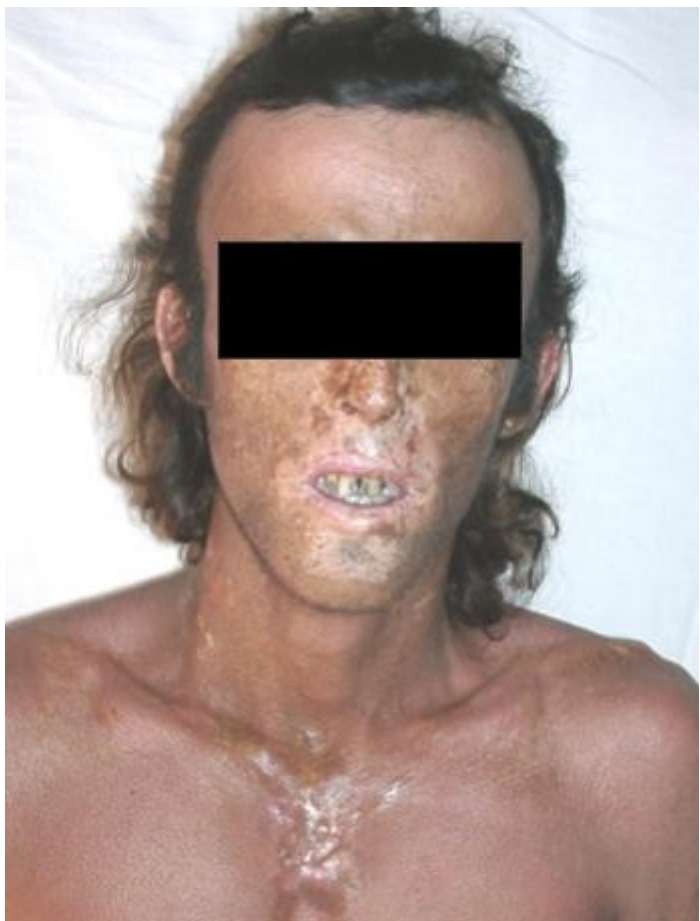Κλινικές εκδηλώσεις



Δύσμορφες ουλές - εγκαύματα δέρματος από φυσικό ή τεχνητό φώς
Δόντια σκουρόχρωμα που φθορίζουν στο υπεριώδες φώς



Συγγενής ερυθροποιητική πορφυρία



Διαφορική διάγνωση και διαγνωστική προσπέλαση μακροκυτταρικής αναιμίας

■ Μεγαλοβλαστική αναιμία

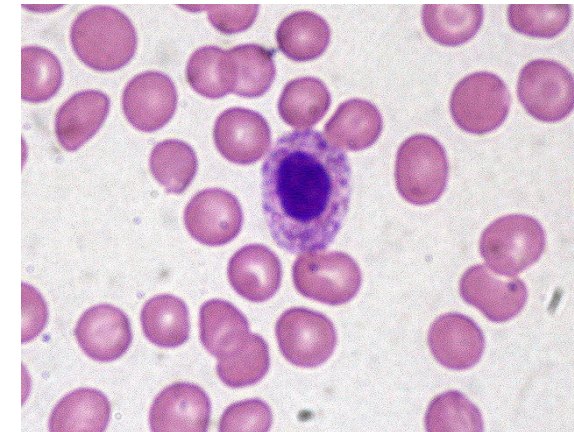- ➔ Ανεπάρκεια B₁₂
- ➔ Ανεπάρκεια φυλλικού οξέος
- ➔ Φαρμακευτική μυελοκαταστολή (υδροξυουρία, μεθοτρεξάτη, κλπ)
- ➔ Αναιμία επί χρόνιου αιθυλισμού

■ Μή μεγαλοβλαστική αναιμία

- ➔ Ηπατοπάθεια
- ➔ Υποθυρεοειδισμός
- ➔ Σακχαρώδης διαβήτης / υπερωσμωτικές καταστάσεις
- ➔ Δικτυοερυθροκυττάρωση / χρόνια αιμόλυση
- ➔ Μυελοδυσπλαστικό σύνδρομο, αναιμία Fanconi
- ➔ Συγγενείς δυσερυθροποιητικές αναιμίες

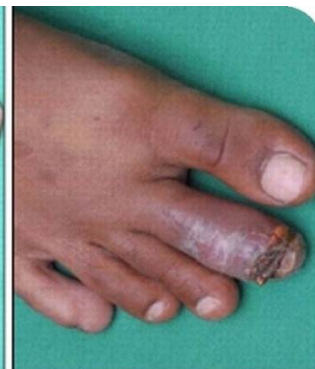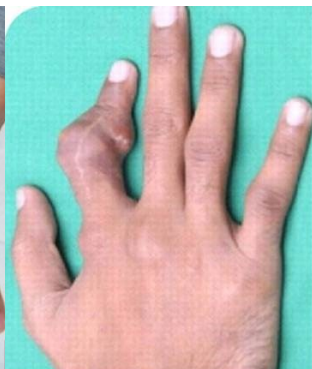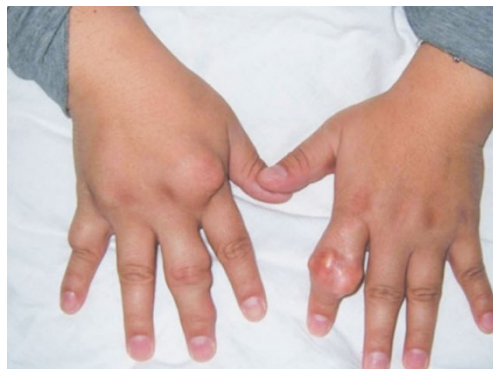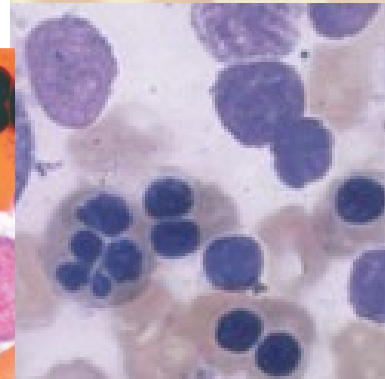
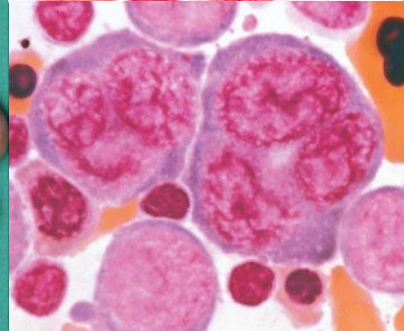
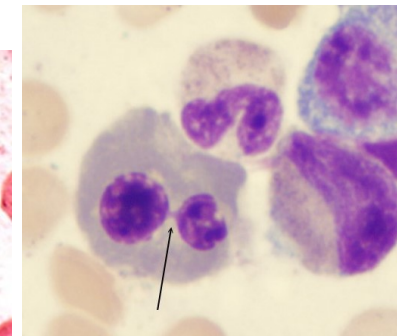
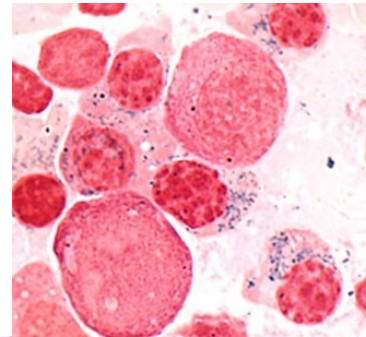
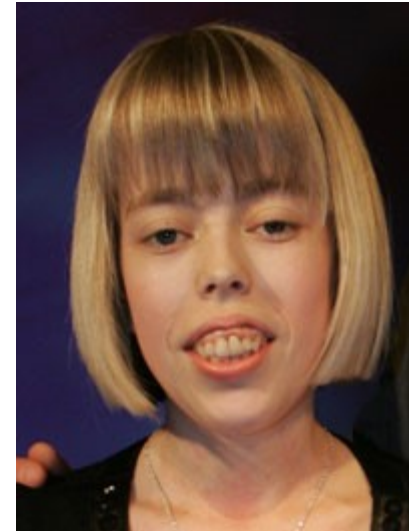Εργαστηριακή διερεύνηση

- ➔ ΔΕΚ, δείκτες αιμόλυσης
- ➔ ΤΚΕ, ολικές σφαιρίνες, IgM, ωσμωτικότητα πλάσματος, HbA1c
- ➔ Επίπεδα B₁₂ και φυλλικού οξέος ορού
- ➔ Εκτίμηση επιχρίσματος περιφ. αίματος
- ➔ Ελεγχος ηπατικής, θυρεοειδικής λειτουργίας
- ➔ Μυελόγραμμα / Οστεομυελική βιοψία



Συγγενείς δυσερυθροποιητικές αναιμίες

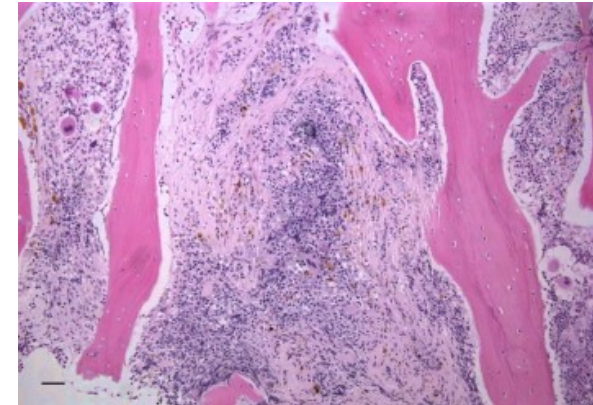
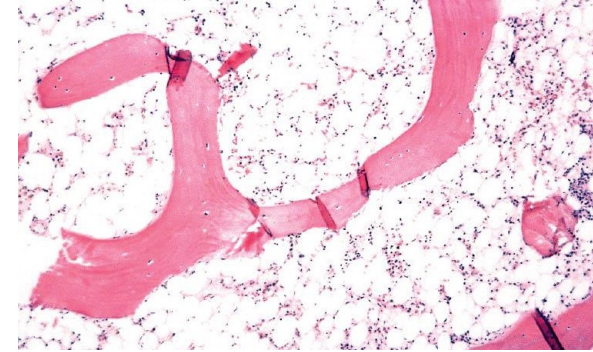
- Σπάνια συγγενή νοσήματα με σοβαρή διαταραχή της ερυθροποίησης, χωρίς διαταραχή από τις υπόλοιπες σειρές.
- Εκδήλωση στην παιδική ηλικία με βαρεία μακροκυτταρική αναιμία και χρόνια αιμόλυση/μη αποδοτική ερυθροποίηση που οδηγεί σε πλήρη εξάρτηση από μεταγγίσεις.
- 3 τύποι: τύπος I, τύπος II, τύπος III. Ο τύπος I: ηπιότερος.
- Στον τύπο II => αιμόλυση από ενεργοποίηση του συμπληρώματος στην ερυθροκυτταρική μεμβράνη, ως επί PNH.
- Οφείλονται σε μεταλλάξεις γονιδίων εμπλεκόμενων στην ωρίμανση των ερυθράς σειράς.
- Θεραπευτικά μόνον allo-SCT.



Διαφορική διάγνωση και διαγνωστική προσπέλαση ορθόχρωμης αναιμίας

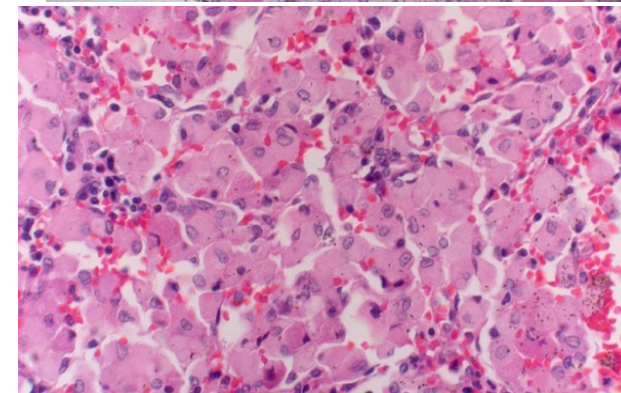
Πρωτοπαθής ανεπάρκεια μυελού

- Απλαστική αναιμία
- Συγγενής- (σπάνια σύνδρομα) και επίκτητη απλασία ερυθράς σειράς
- Μυελόφθιση (κοκκιωματώδης νόσος, μεταστατικό νεόπλασμα, μυελοϊνωση, θησαυρισμώσεις)



Δευτεροπαθής ανεπάρκεια μυελού

- Ουραιμία - ΧΝΑ
- Ενδοκриноπάθειες (υπο- υπερθυρεοειδισμός, ΣΔ, υπογοναδισμός)
- HIV λοίμωξη, άλλες ιογενείς λοιμώξεις
- Αναιμία χρόνιας νόσου
- Χρόνια φλεγμονώδη νοσήματα
- Αιμοφαγοκυτταρικό σύνδρομο



Γνώση των αιμολυτικών αναιμιών

Κατηγορίες αιμολυτικών αναιμιών

- **Αιμοσφαιρινοπάθειες** (θαλασαιμίες, δρεπανοκυτταρική, μικροδρεπανοκυτταρική), **αυξημένης συγγένειας με O₂**
- **Ασταθείς αιμοσφαιρίνες** (δημιουργία εγκλείστων, σωματίων Heinz)
- **Μεμβρανοπάθειες** (σφαιροκυττάρωση, ελλειπτοκυττάρωση, πυροποικιλοκυττάρωση)
- **Ενζυμοπάθειες** (έλλειψη G6PD, πυρουβικής κινάσης, ισομεράσης)
- **Αυτοάνοσες αιμολυτικές αναιμίες** (από φάρμακα, ιούς, αυτοάνοσα νοσήματα, ιδιοπαθής) από θερμά ή ψυχρά αντισώματα
- **Παροξυσμική νυκτερινή αιμοσφαιρινουρία**
- **Αιμολυτικές αναιμίες επί λοιμώξεων** (πνευμονιόκοκκος, Salmonella, Enterococcus, μυκόπλασμα κλπ.)
- **Αιμολυτικές αναιμίες από παράσιτα** (μαλάρια, babesiosis)
- **Αιμολυτικές αναιμίες από μηχανικά αίτια**
- **Μικροαγγειοπαθητικές αιμολυτικές αναιμίες** (Θρομβωτική θρομβοπενική πορφύρα, αιμολυτικο-ουραιμικό σύνδρομο)

Ερμηνεία κλινικών εκδηλώσεων αιμολυτικής αναιμίας

Που γίνεται η αιμόλυση? Ενδοαγγειακά ή εξωαγγειακά?

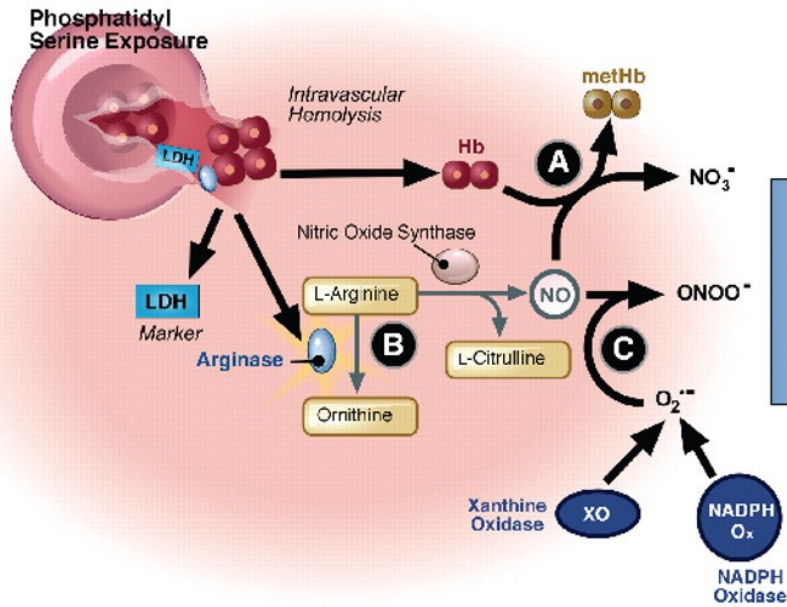
Συνέπειες ενδοαγγειακής αιμόλυσης

- Απελευθέρωση Hb, κορεσμός απτοσφαιρίνης => αιμοσφαιρινουρία => απόφραξη νεφρικών σωληναρίων => Οξεία νεφρική ανεπάρκεια
- Ενεργοποίηση πηκτικού μηχανισμού => Διάχυτη ενδοαγγειακή πήξη
- Σχηματισμός ανοσοσυμπλεγμάτων => Ενεργοποίηση συμπληρώματος => Φλεγμονώδης αντίδραση => Πυρετός χωρίς λοίμωξη
- Κοιλιακά άλγη, οστικά άλγη, σωματική κακουχία

Συνέπειες εξωαγγειακής αιμόλυσης

- Αυξημένος καταβολισμός αίμης => χρόνια υπερχολερυθριναιμία => χολόλιθοι χολερυθρινικού ασβεστίου
- Υπερδραστηριότητα του ΔΕΣ => Υπεσπληνισμός
- Υπερπλασία ερυθράς σειράς => επέκταση του μυελού => οστικές αλλοιώσεις, οστεοπώρωση

Συνέπειες ενδοαγγειακής αιμόλυσης



Hemostatic Activation

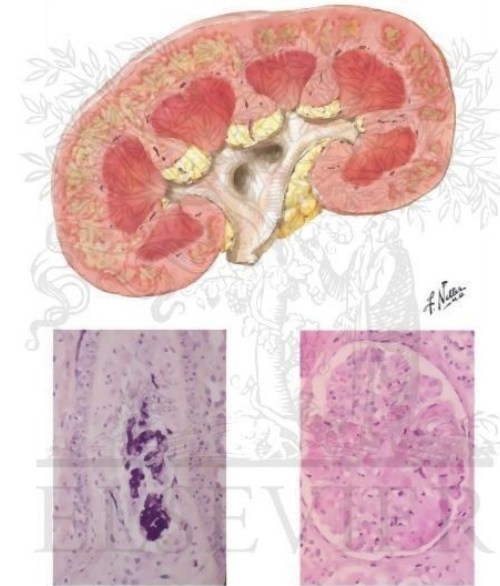
Platelet Activation

Tissue Factor Activation

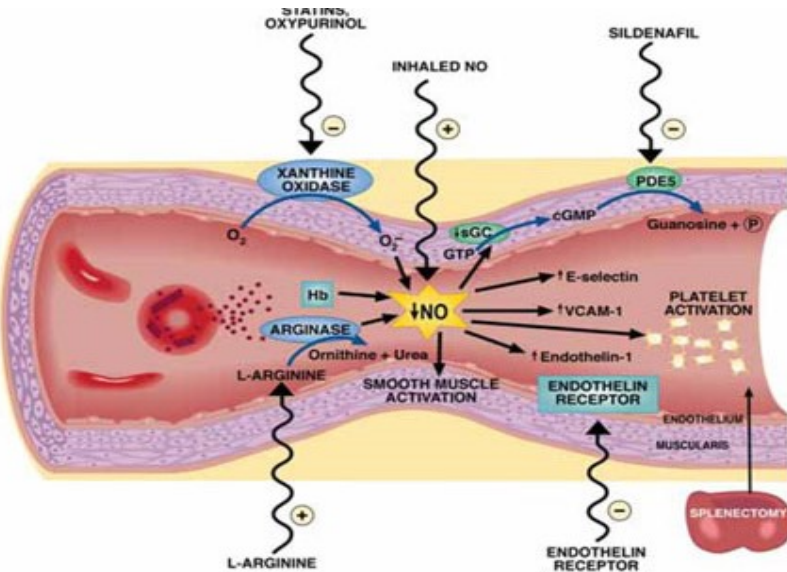
Thrombin and Fibrin Generation

Thrombosis

Decreased NO Bioactivity



© ELSEVIER, INC. - NETTERIMAGES.COM

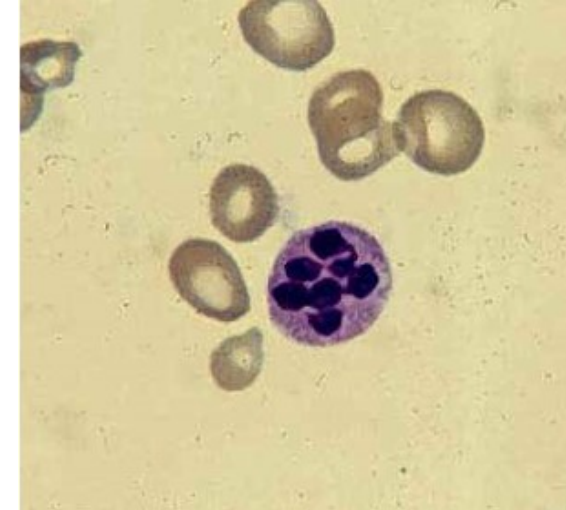

Διαγνωστική προσπέλαση ασθενούς με αιμολυτική αναιμία

- Μορφολογία ερυθροκυττάρων και άλλων στοιχείων του αίματος
- **Δείκτες βαρύτητας και τοπογραφίας της αιμόλυσης:** απόλυτος αριθμός ΔΕΚ, LDH, έμμεση χολερυθρίνη και απτοσφαιρίνη ορού
- **Ευρήματα ούρων:** Ίζημα, Hb, Ουροχολινογόνο, χολερυθρίνη, αιμοσιδηρίνη, πορφυρίνες
- **Έλεγχος παρουσίας αντιερυθροκυτταρικών αντισωμάτων:** Αμεση και έμμεση Coombs, Ψυχροσυγκολλητίνες (τίτλος)
- **Έλεγχος ορθής παραγωγής και ποιότητας αλυσίδων αιμοσφαιρίνης:** Ηλεκτροφόρηση και χρωματογραφία Hb, ποσοτική μέτρηση HbF Ισοηλεκτρική εστίαση άγνωστων αιμοσφαιρινικών κλασμάτων, Βιοσύνθεση αλύσεων Hb, μελέτη γονιδίων αλυσίδων Hb, ερυθροκυτταρικά έγκλειστα, σωμάτια Heinz
- **Μέτρηση ερυθροκυτταρικών ενζύμων:** G-6PD, PK, GPI, HK, GSTP
- **Έλεγχος λειτουργίας της ερυθροκυτταρικής μεμβράνης:** Ωσμωτική αντίσταση, αυτοαιμόλυση, μέτρηση πρωτεϊνών και αντιγόνων ερυθροκυτταρικής μεμβράνης, έλεγχος ενεργότητας συμπληρώματος

Αναιμίες χαμηλής αναπαραγωγής

- Σιδηροπενική αναιμία
- Μεγαλοβλαστική αναιμία
- Απλαστική αναιμία
- Αναιμία Χρονίας νόσου
- Συγγενείς δυσερυθροποιητικές αναιμίες
- Αναιμία επί μυελοδυσπλαστικών συνδρόμων
- Χρόνια νεφρική ανεπάρκεια
- Αναιμία επί ενδοκρινοπαθειών
- Αναιμία επί υποσιτισμού – ψυχογενούς ανορεξίας
- Αναιμία από διηθητικά νοσήματα του μυελού



Όσο πιο πολύ ψάχνουμε τον ασθενή και το αίμα του μέχρι την διάγνωση, τόσο πιο πολλά βρίσκουμε

