

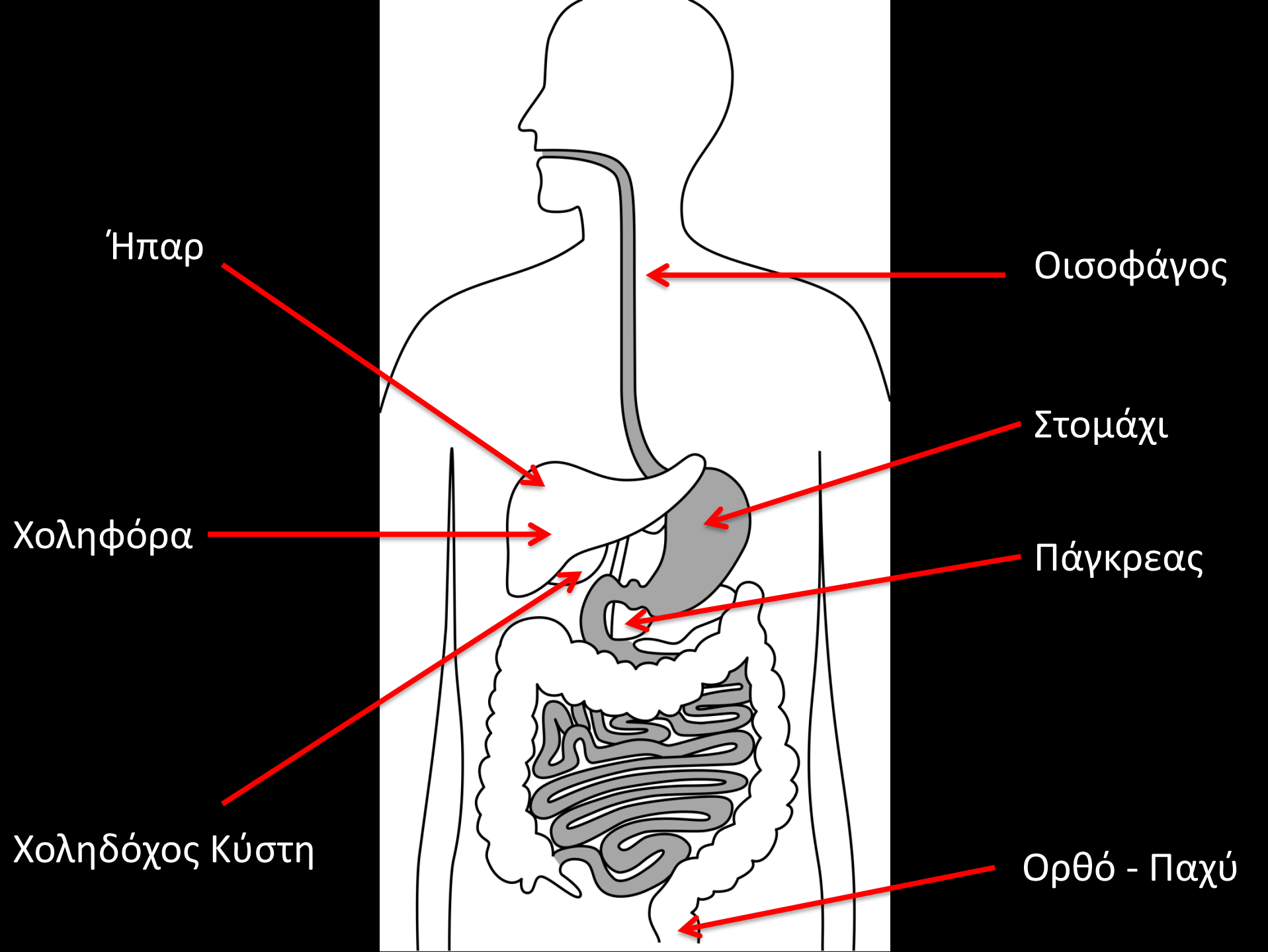
# Επεμβατικά Πεπτικού

Παναγιώτης Μ. Κίτρου MD, MSc, PhD, EBIR, FCIRSE

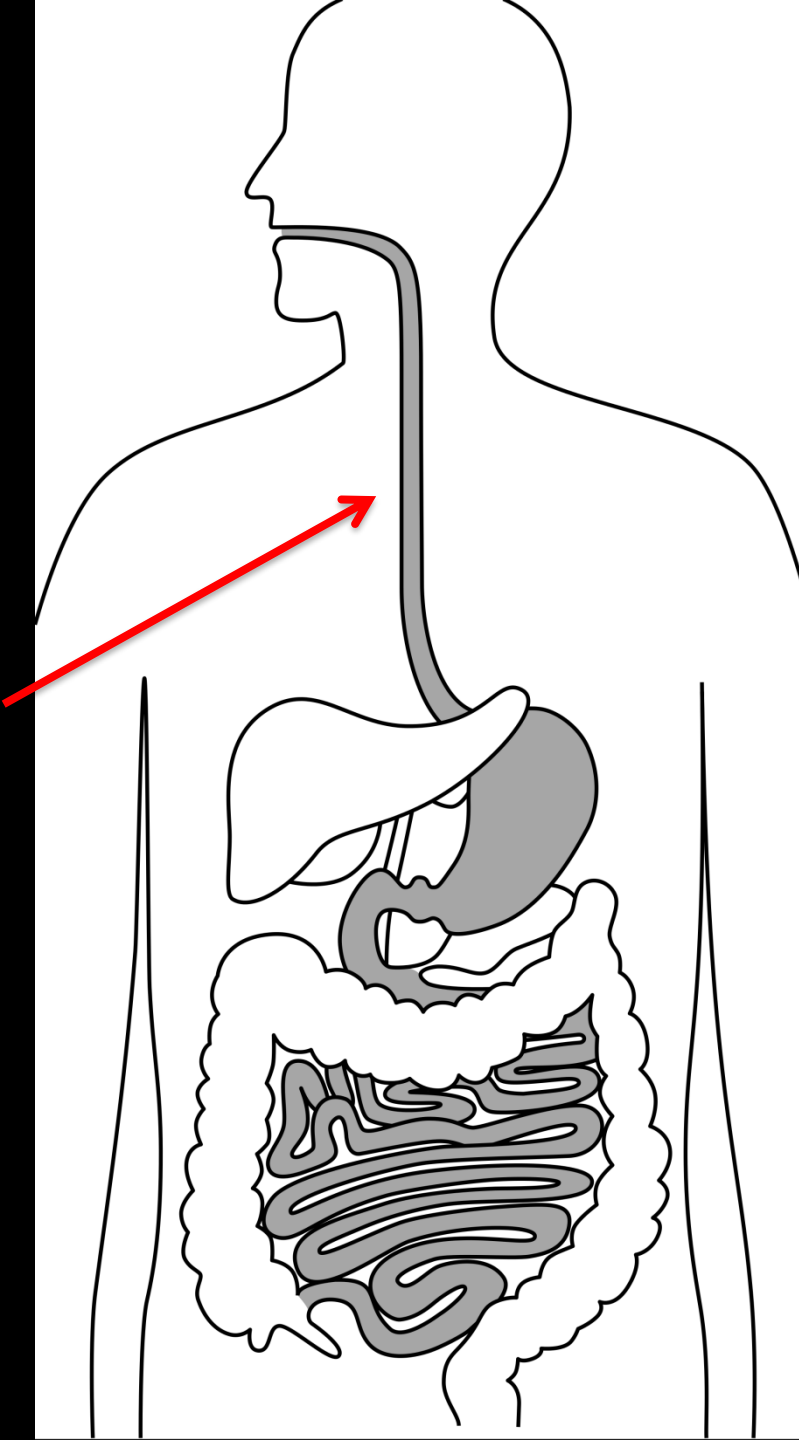
Επικ. Καθηγητής Επεμβατικής Ακτινολογίας

Τμήμα Ιατρικής

Πανεπιστήμιο Πατρών



# Οισοφάγος



Διαστολές  
Τοποθέτηση Ενδοπροθέσεων

# Οισοφάγος

Στενώσεις

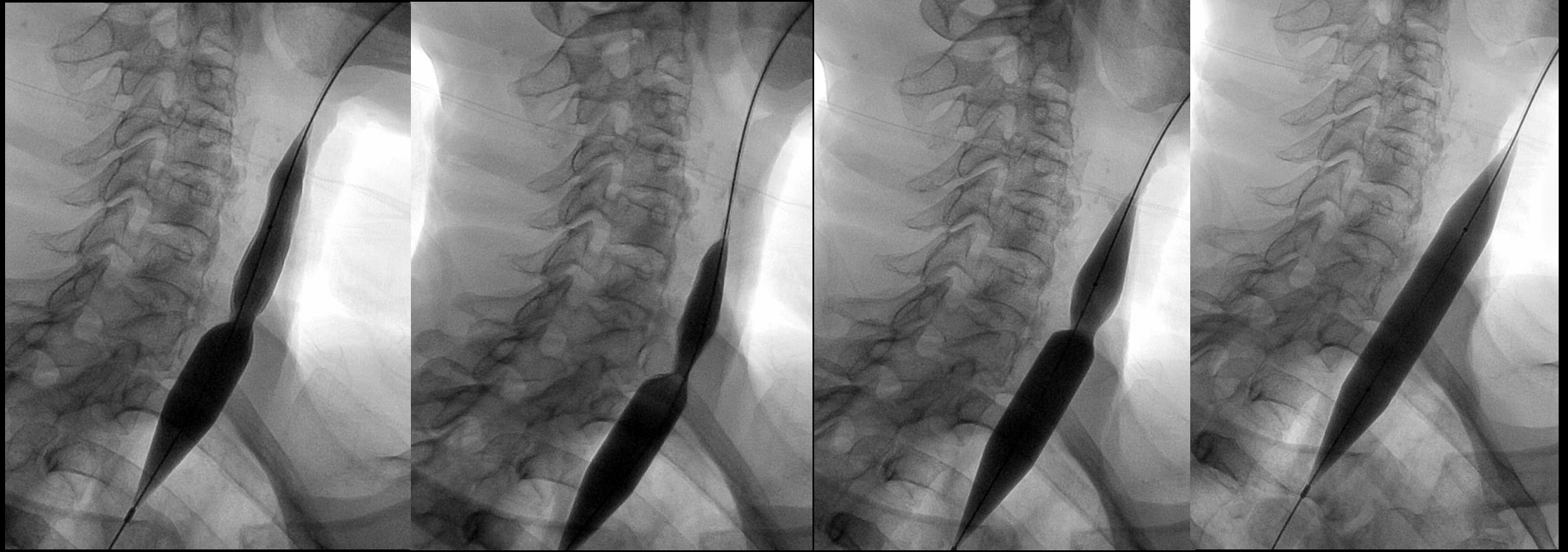
Καλοήθειες

Κακοήθειες

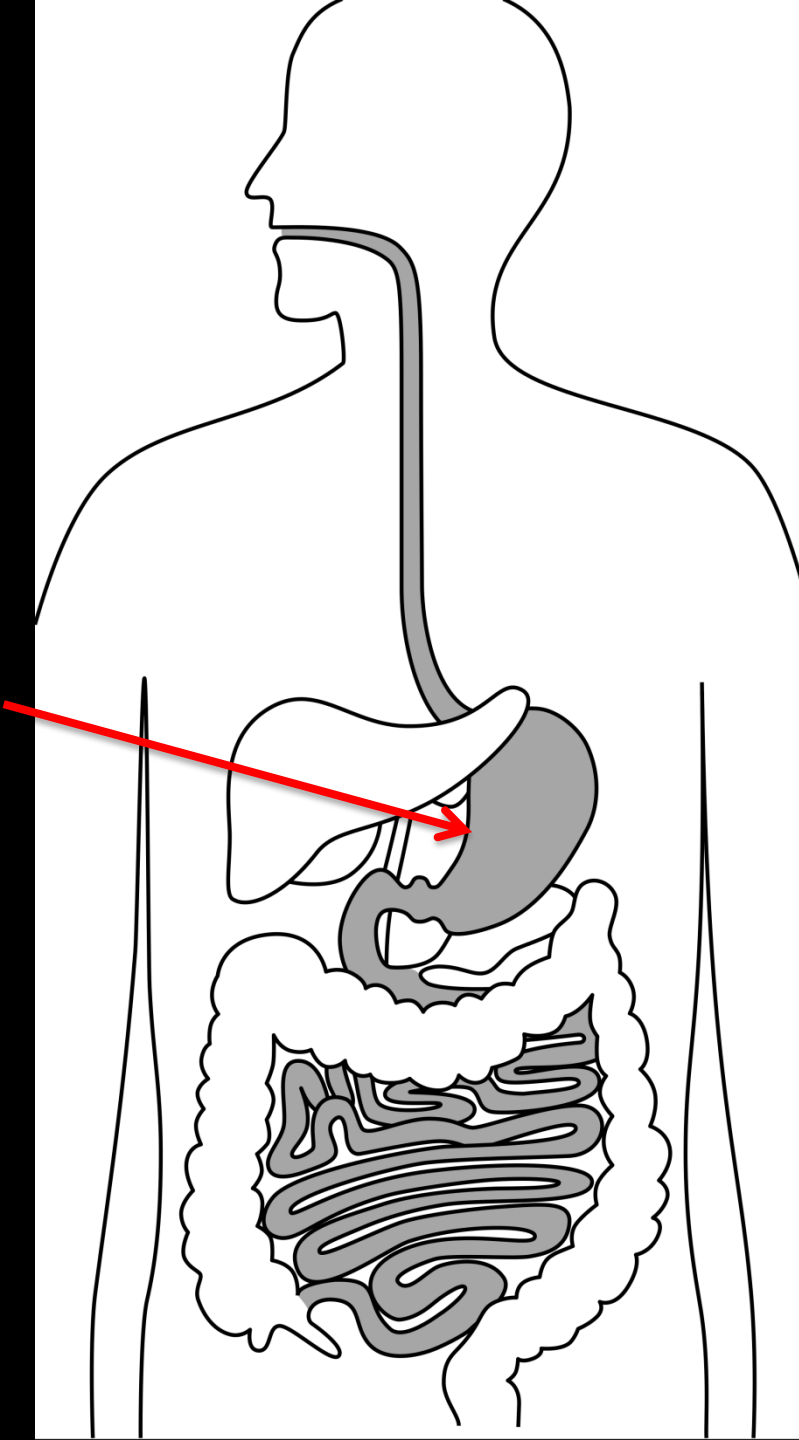
Αντιμετώπιση

Αεροθάλαμος

Ενδοπροθέσεις



1Χρόνησις  
στομάχου



Γαστροστομίες

# Ενδείξεις

Εντερική διατροφή σε ασθενείς που δε μπορούν να φάνε από το στόμα

Νευρολογικά Αίτια

Cerebrovascular accident

Τραύμα εγκεφάλου

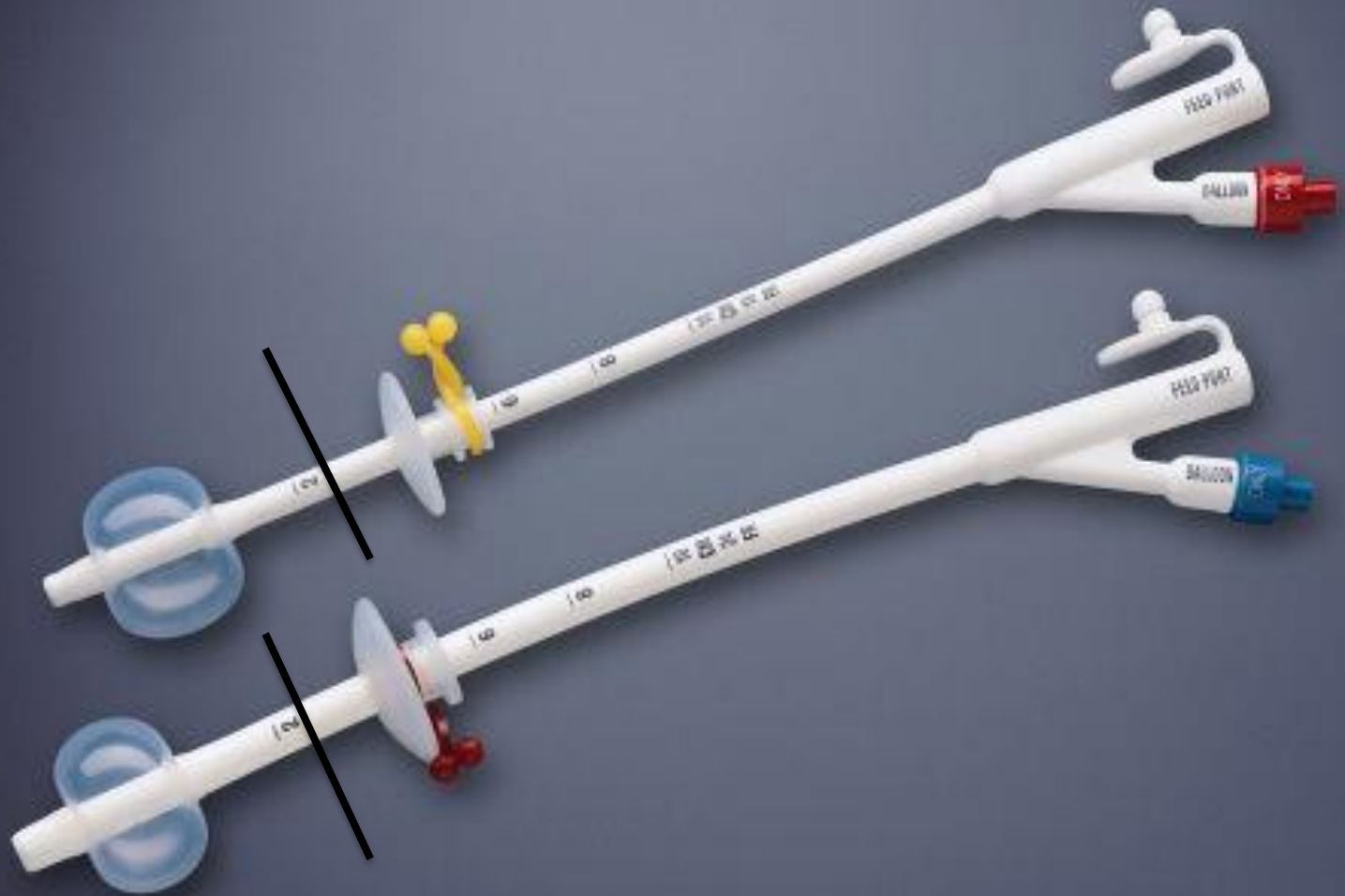Νεόπλασμα οροφάρυγγα ή οισοφάγου

Ψυχιατρικές νόσοι

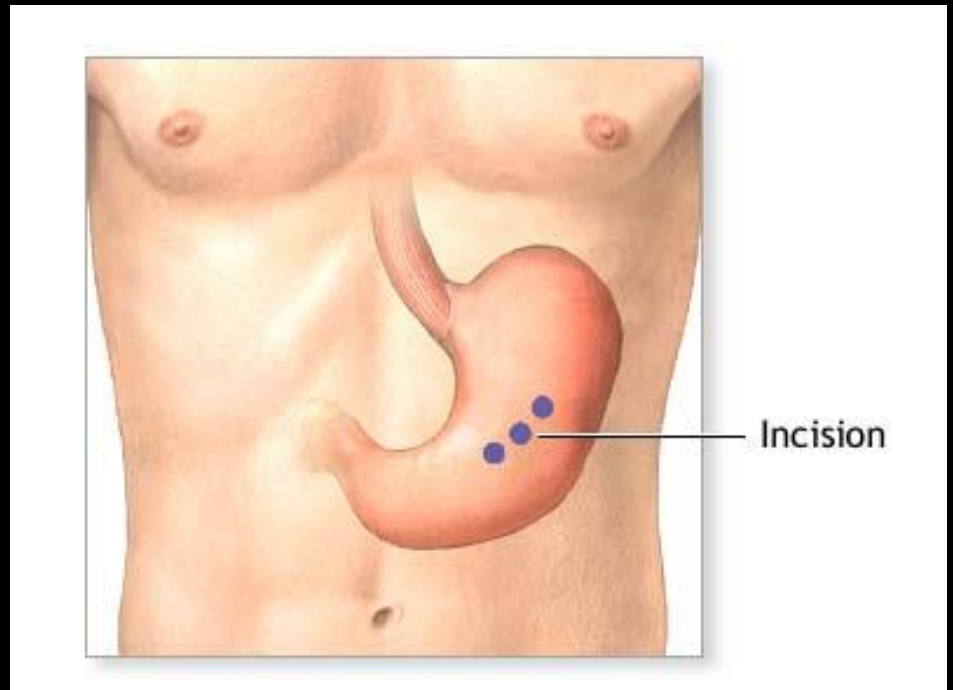
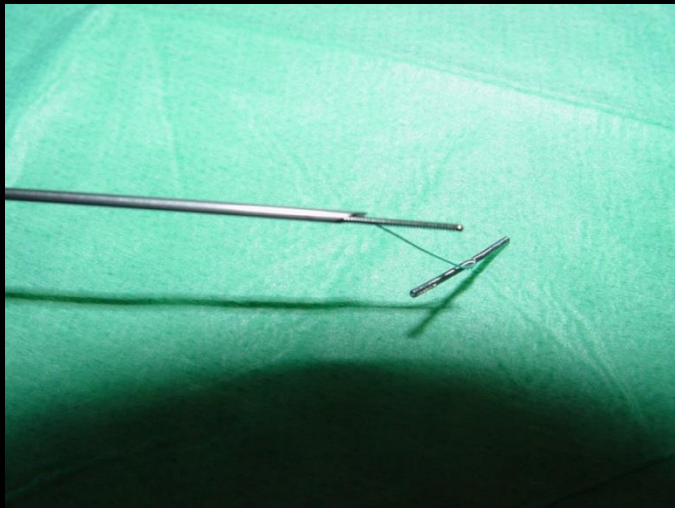
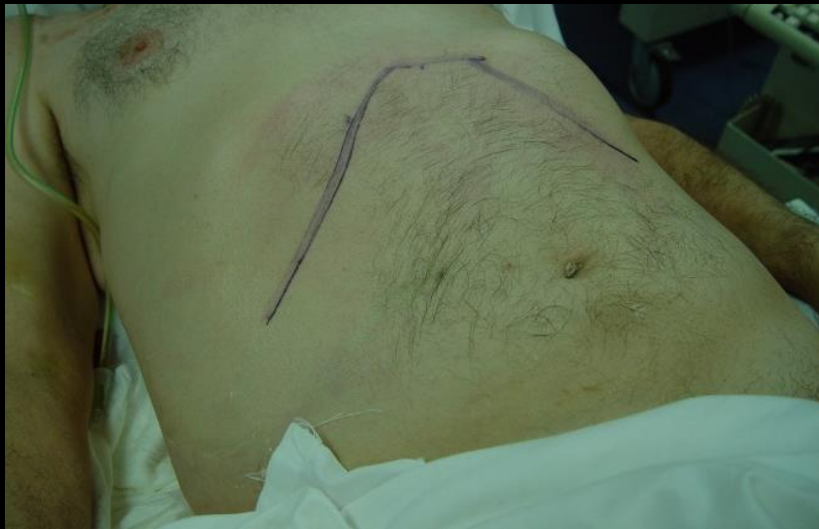Νευρογενής Ανορεξία

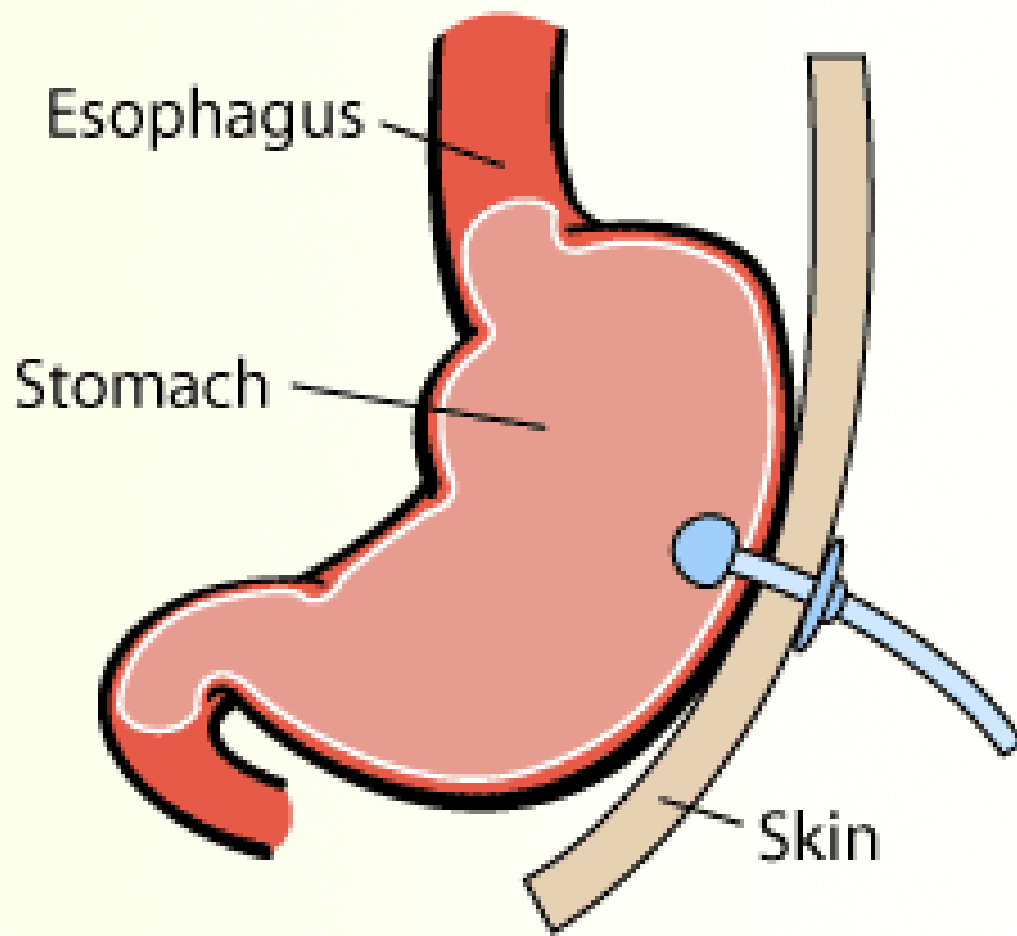
Κατάθλιψη

Θρεπτική υποστήριξη καχεκτικών ασθενών









Rot 0°  
Ang +0°  
FD 37 cm

4:67  
14:01:39

Rot +9°  
Ang +0°  
FD 37 cm

1 0:00  
71 14:04:37

Rot +9°  
Ang +0°  
FD 37 cm

0:00  
14:07:56

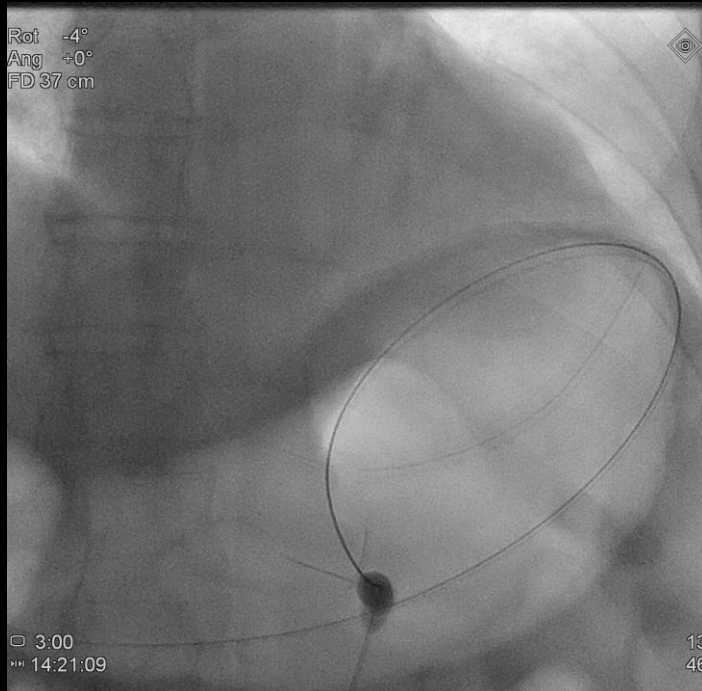
Rot +9°  
Ang +0°  
FD 37 cm

7 0:47  
1 14:10:45

5  
1

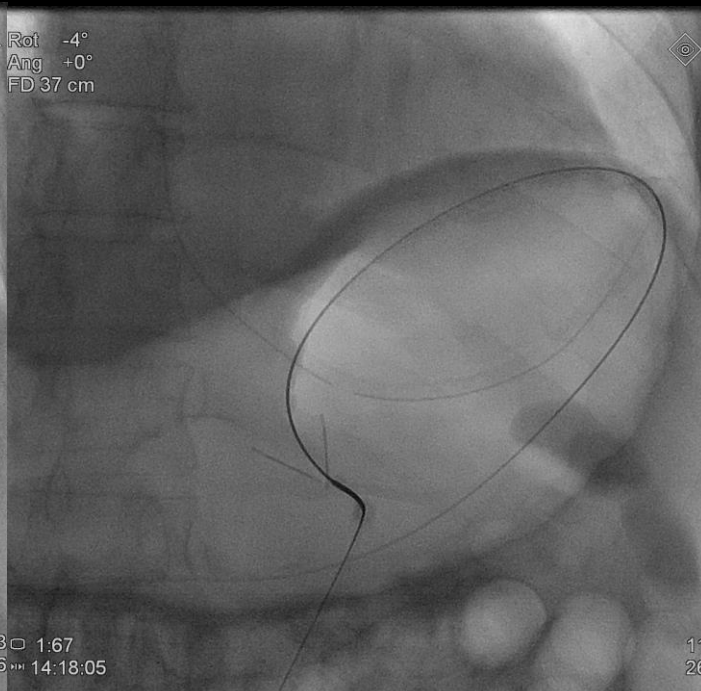
9  
8

Rot -4°  
Ang +0°  
FD 37 cm



3:00  
14:21:09

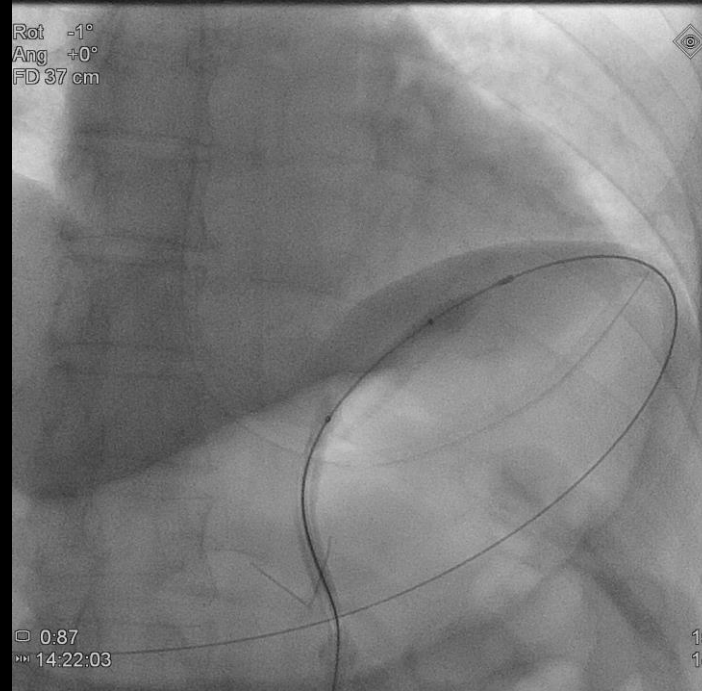
Rot -4°  
Ang +0°  
FD 37 cm



13:01.67  
46:14:18:05

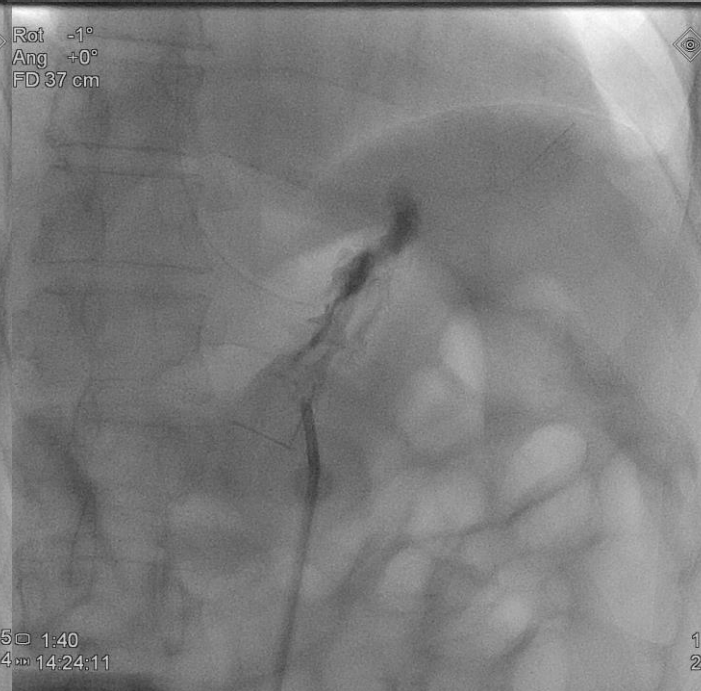
11:26

Rot -1°  
Ang +0°  
FD 37 cm



0:87  
14:22:03

Rot -1°  
Ang +0°  
FD 37 cm



15:01.40  
14:24:11

17:22

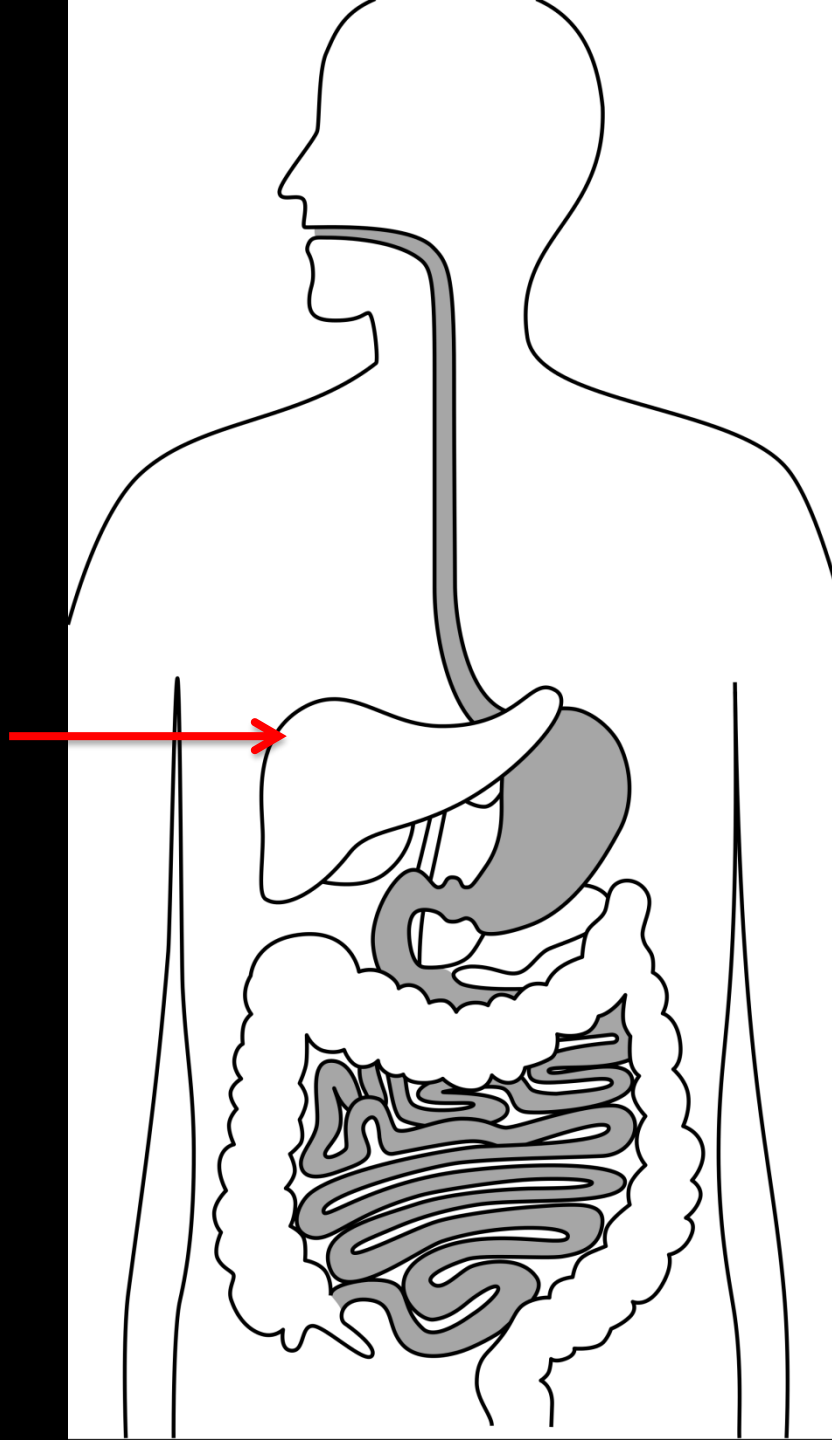
Rot -1°  
Ang +0°  
FD 37 cm



□ 3:47  
▶▶ 14:23:30

16  
53

# Ήπαρ



Βιοψία

Τοπική Ογκολογική Θεραπεία

Παροχέτευση Αποστήματος

TIPS

# Προαπαιτούμενα

Πηκτικότητα

INR <1.45, PLTs >30.000

Monitoring

O<sub>2</sub>, σφίξεις, πίεση

Νοσοκομειακή υποδομή αντιμετώπισης  
επιπλοκών

# Βιοψία Ήπατος

Είδη

FNA: Fine Needle Aspiration

Αναρρόφηση κυττάρων

Trucut Biopsy

Λήψη ιστικού τεμαχίου

Ομοαξονικά Συστήματα

Καθοδήγηση


Υπερηχογραφική

Υπό Αξονικό Τομογράφο

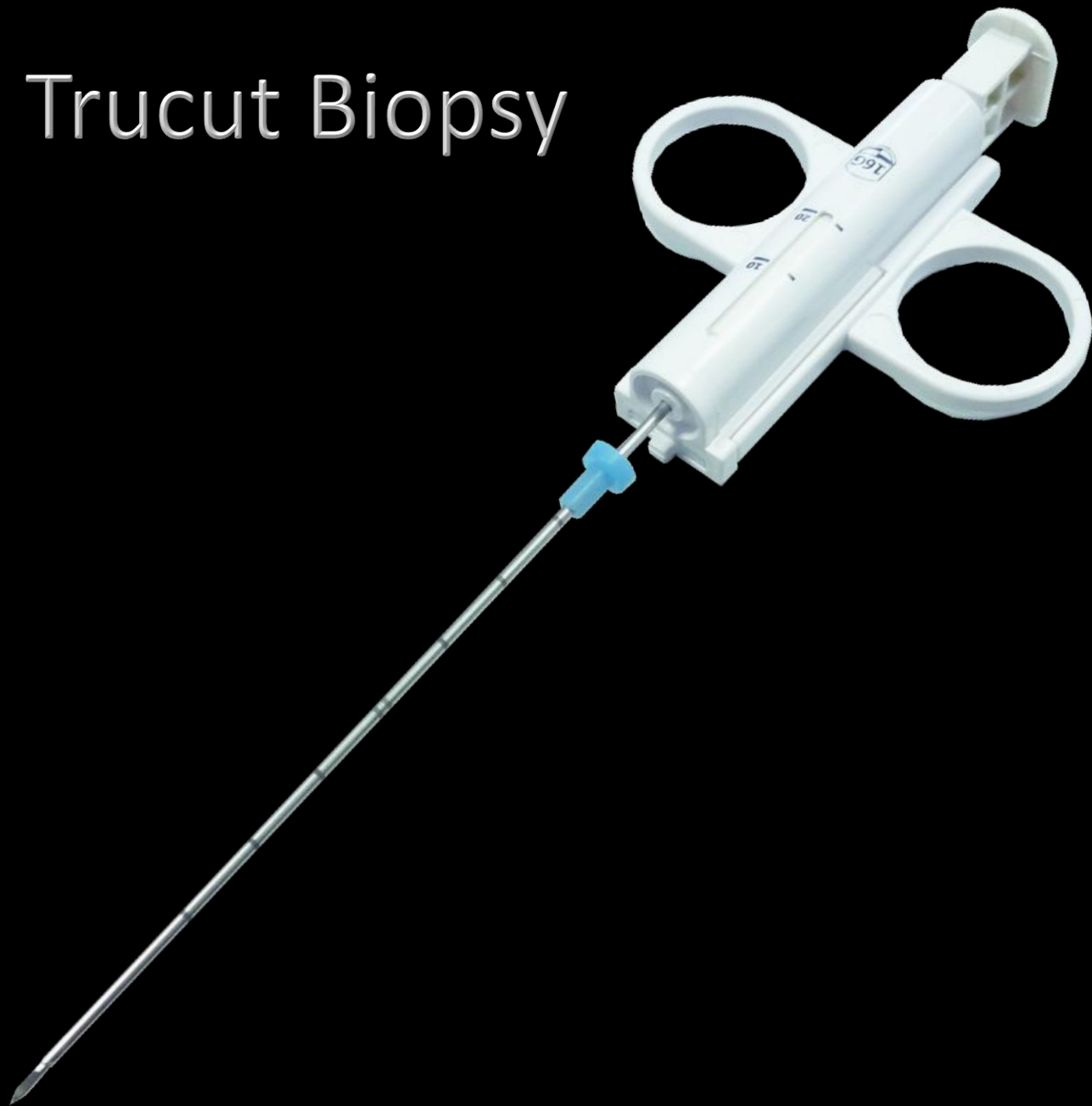
Διασφαγιτιδική Βιοψία Ήπατος (Fluoroscopy)



# FNA: Fine Needle Aspiration



# Trucut Biopsy



[REDACTED]

[REDACTED]

[REDACTED]

[REDACTED]

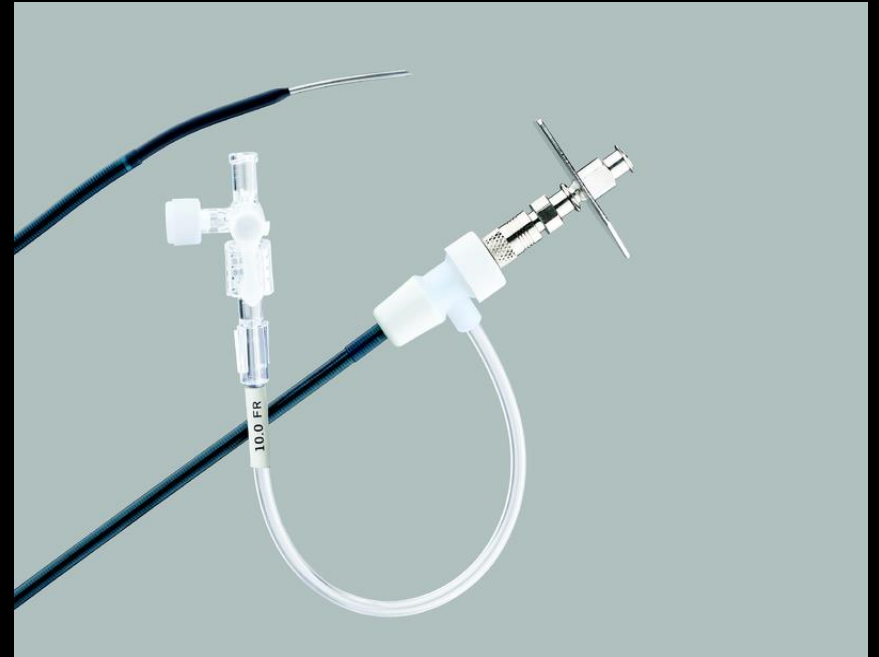
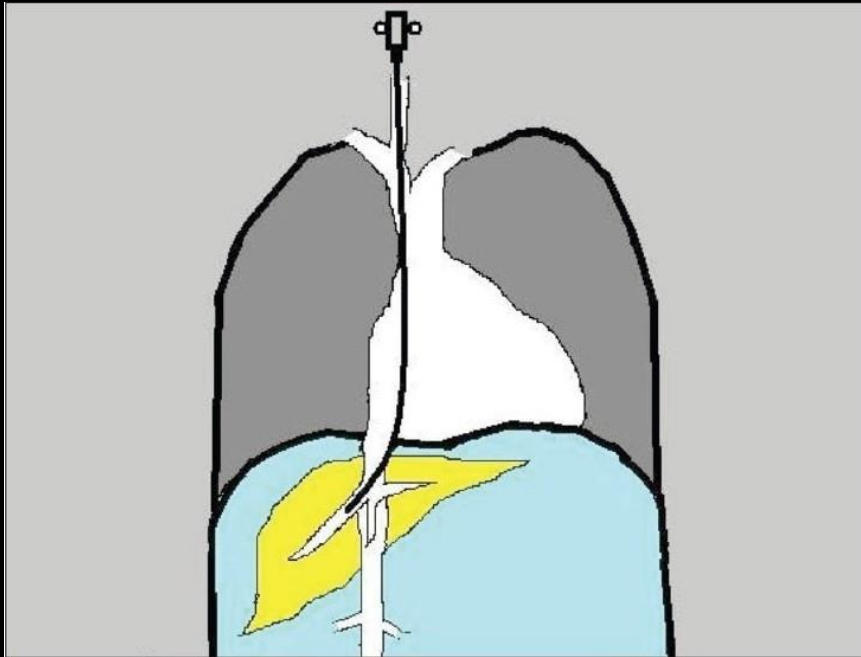
[REDACTED]

[REDACTED]

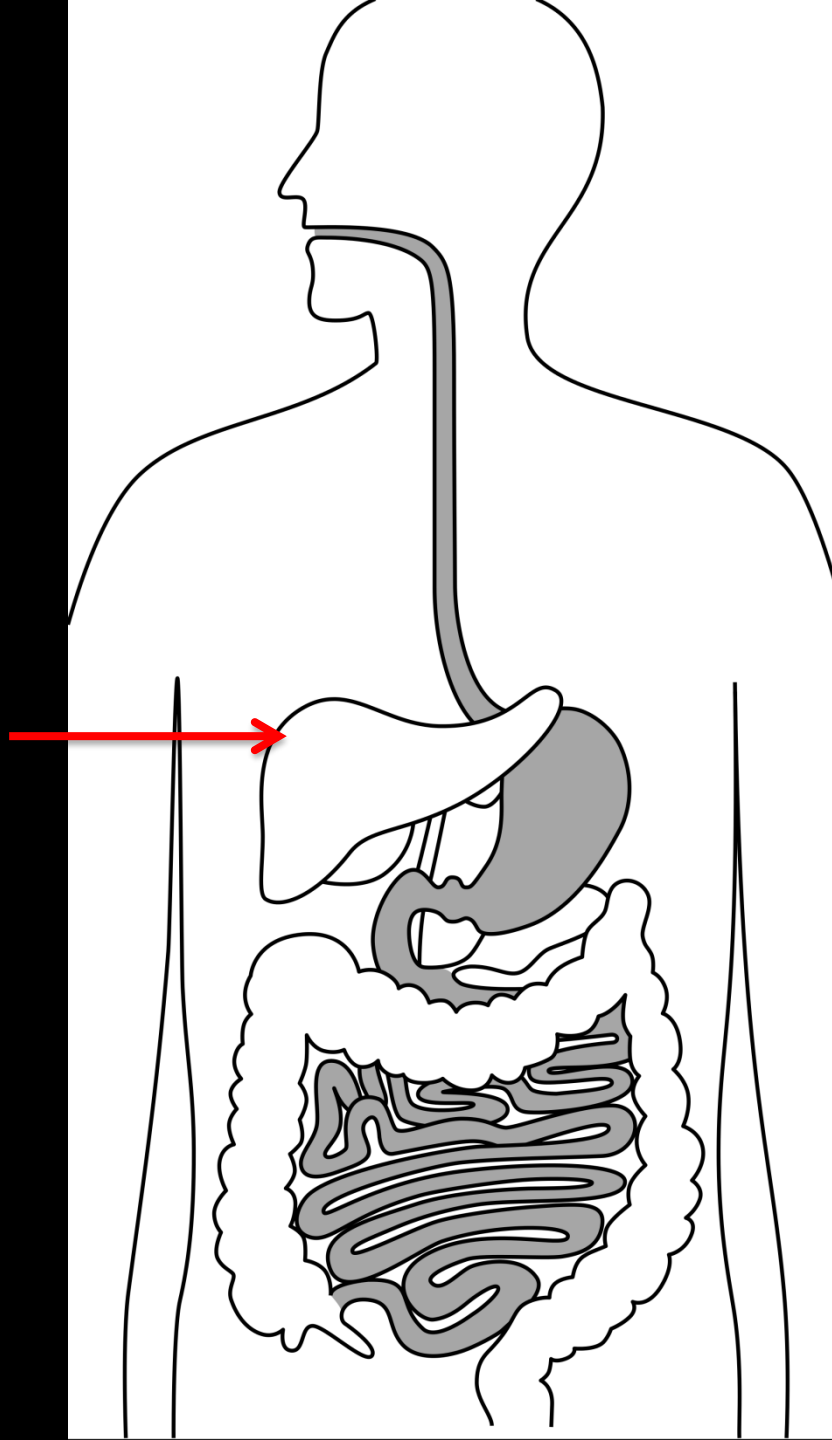
[REDACTED]

[REDACTED]

# Διασφαγιτιδική Βιοψία Ήπατος



# Ήπαρ



Βιοψία

Τοπική Ογκολογική Θεραπεία

Παροχέτευση Αποστήματος

TIPS

# Τοπική Ογκολογική Θεραπεία

Καυτηριασμός

Μεγάλη δόση

Απλός Εμβολισμός

Παρηγορητική Θεραπεία

Χημειο-Εμβολισμός

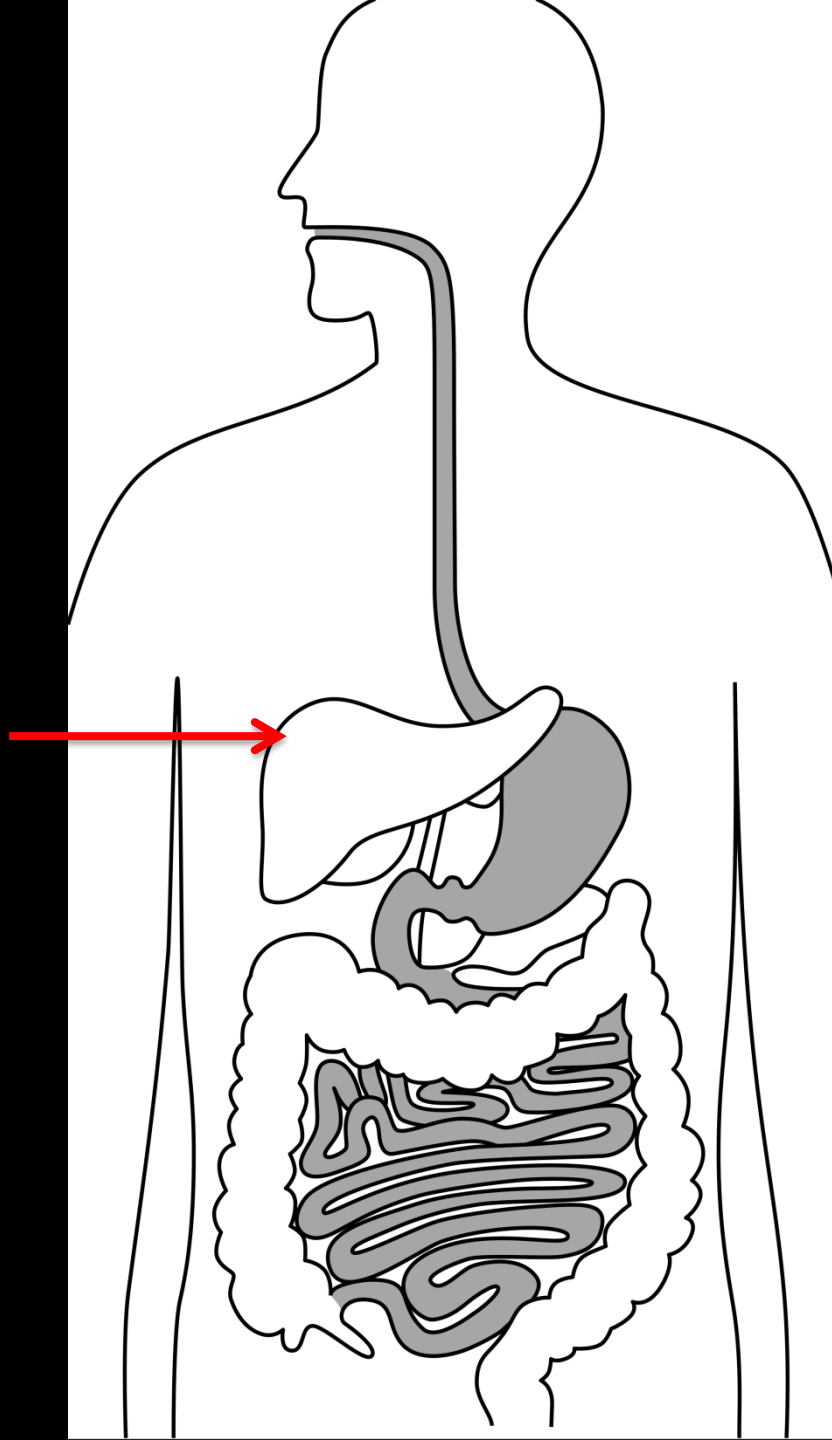
Με Συστηματική Θεραπεία

Ραδιο-Εμβολισμός

Α' παθείς + Μεταστάσεις

Αιθανόλη

# Ήπαρ



Βιοψία

Τοπική Καρκινική Θεραπεία

Παροχέτευση Αποστήματος

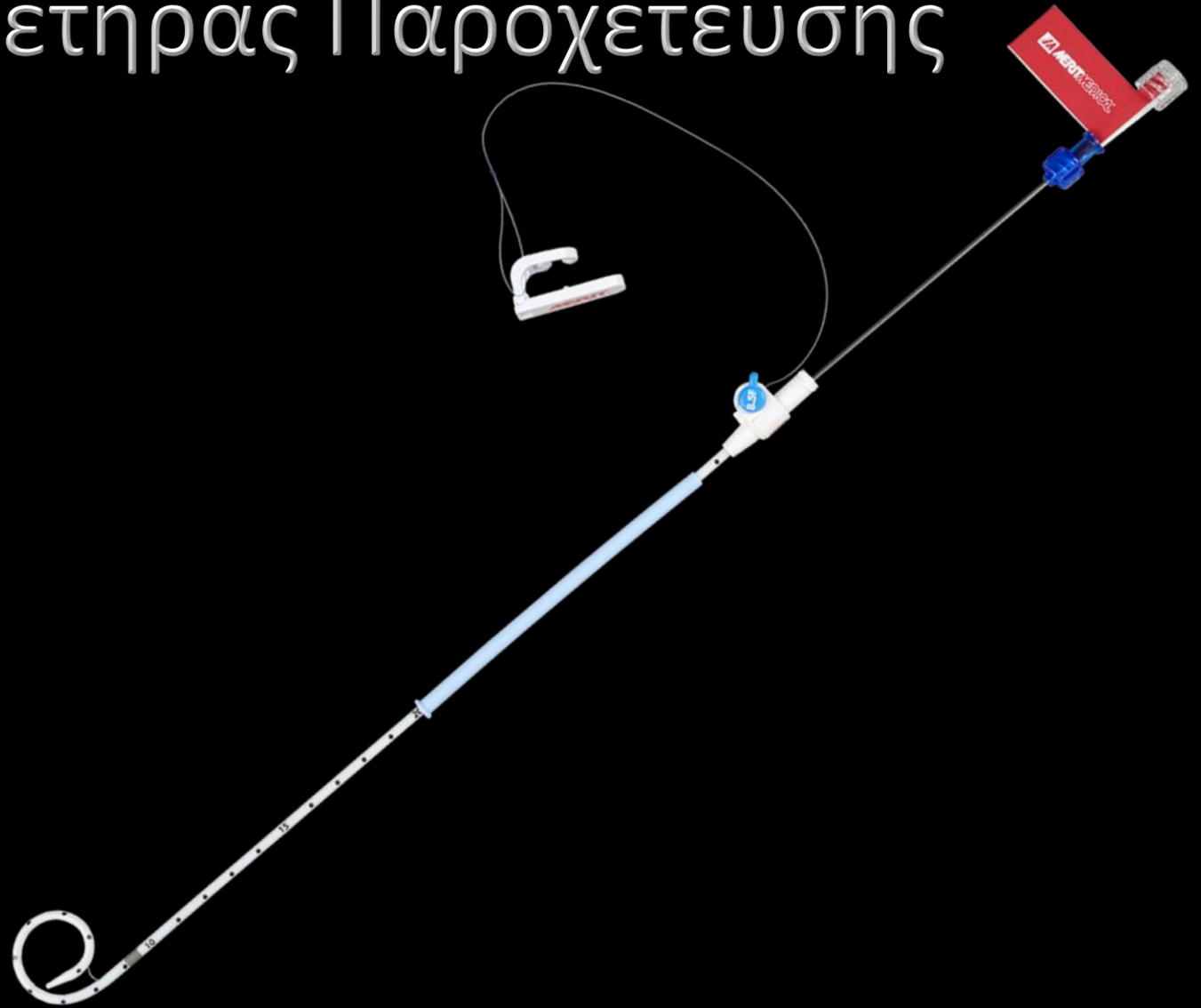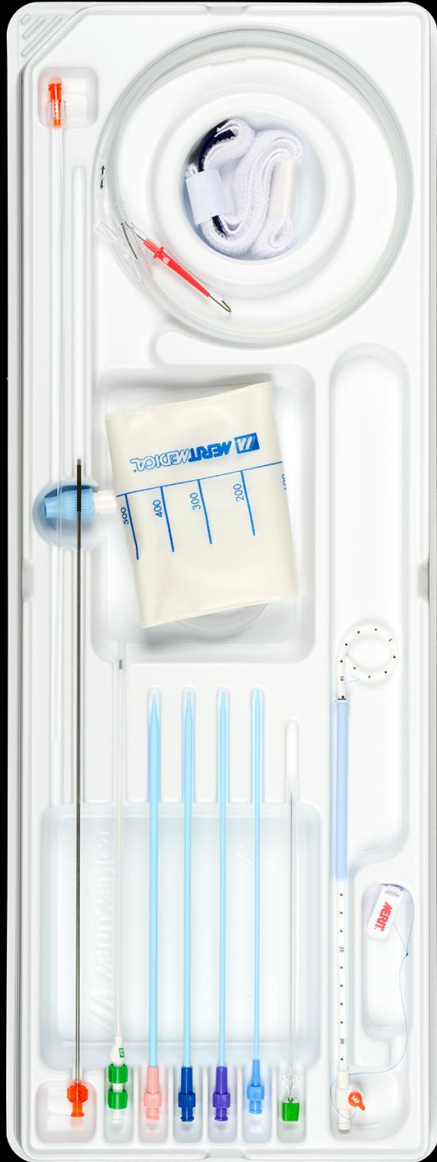TIPS

# Απόστημα Ήπατος

*“Percutaneous image-guided treatment of abdominal fluid collections and abscesses has been considered the most prominent advance in abdominal surgery in the past decade”*

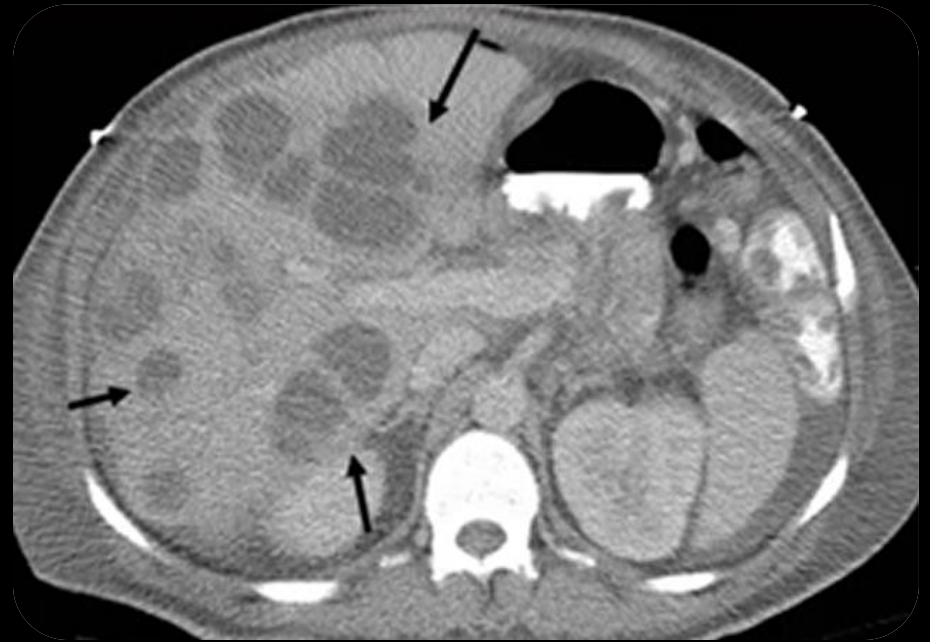
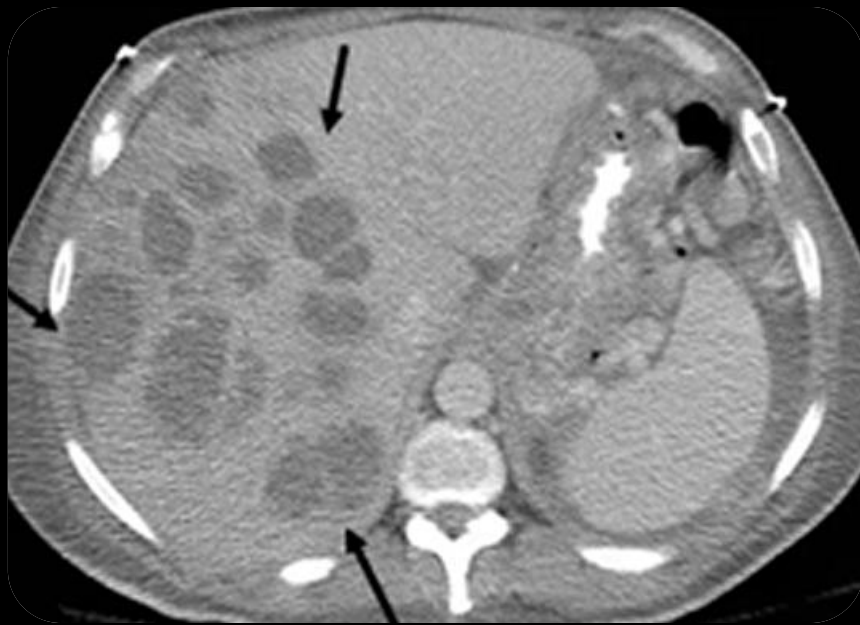

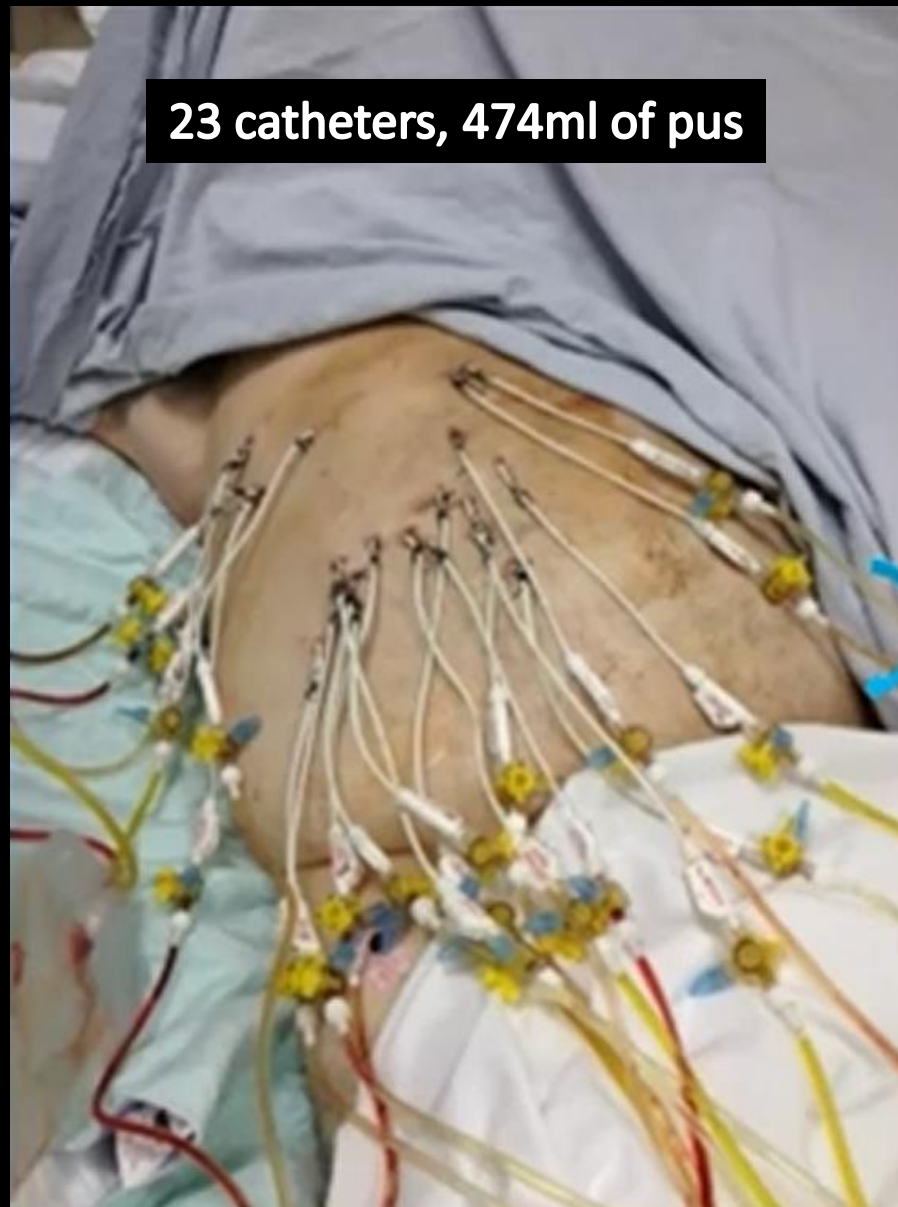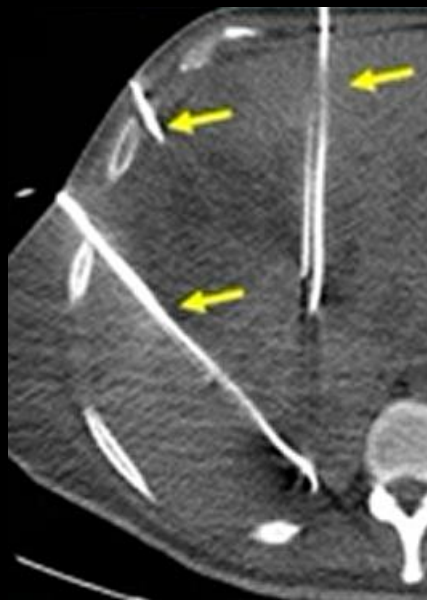
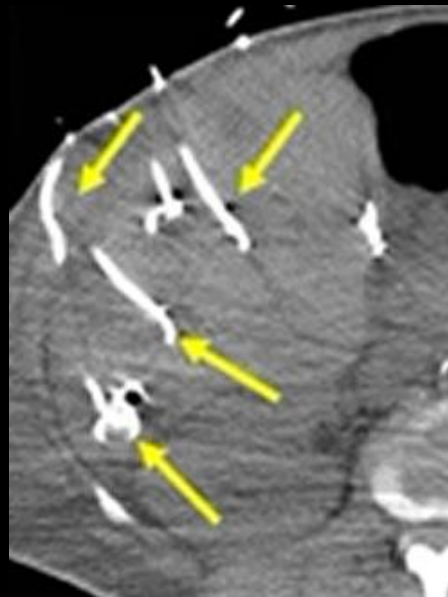
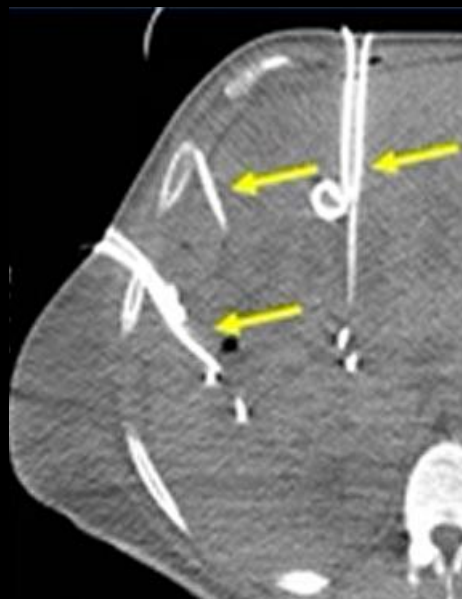
# Καθετήρας Παροχέτευσης



# Παροχέτευση Αποστημάτων

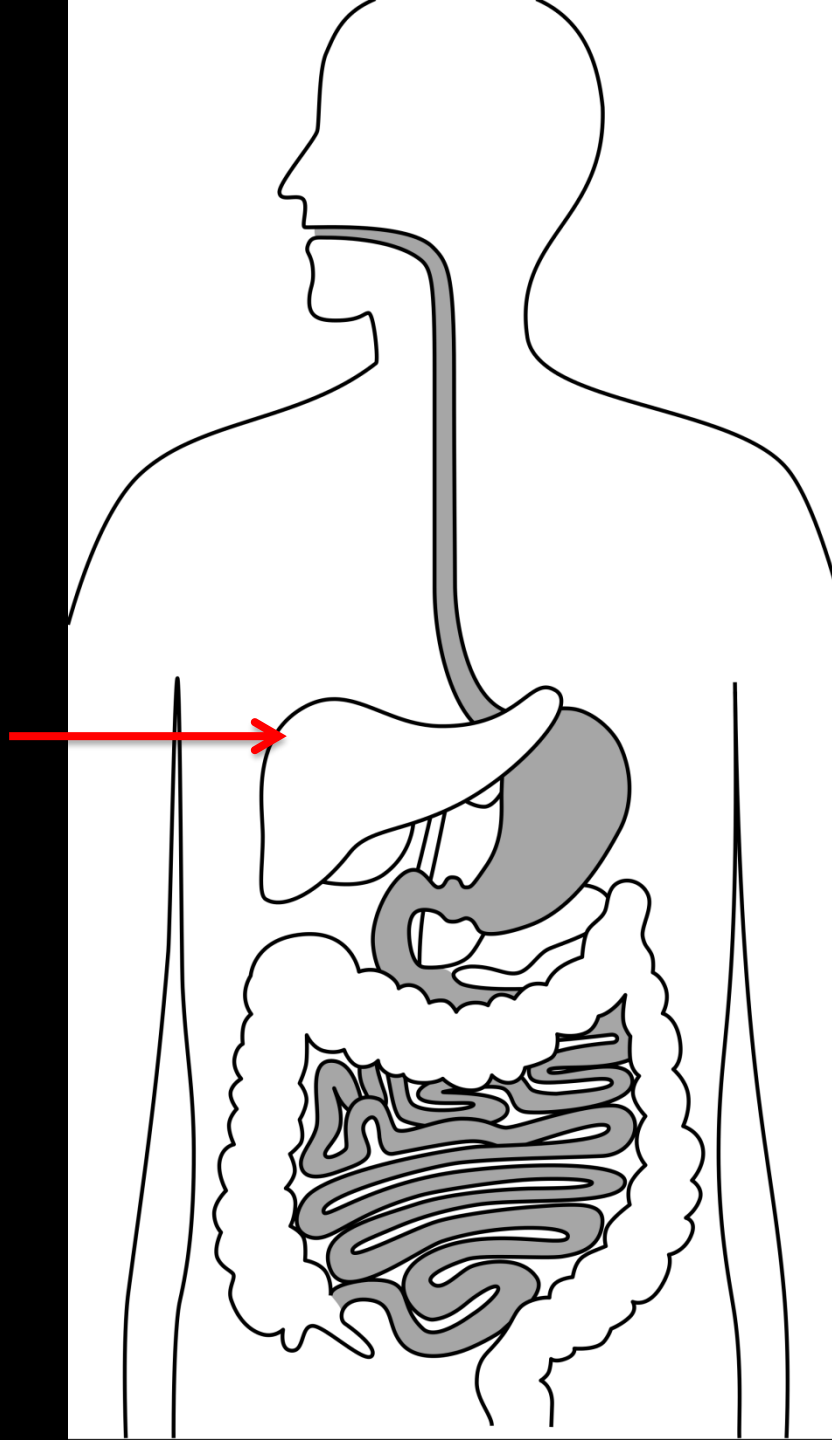
37χρονος χρήστης, διαβητικός παχύσαρκος με βακτηραιμία από Strept





23 catheters, 474ml of pus

# Ήπαρ



Βιοψία  
Τοπική Καρκινική Θεραπεία  
Παροχέτευση Αποστήματος  
TIPS

# TIPS

Trans-jugular Intrahepatic Porto-Systemic Shunt

ή αλλιώς:

Διασφαγιτιδική Ενδοηπατική Πυλαιο-Συστηματική Επικοινωνία

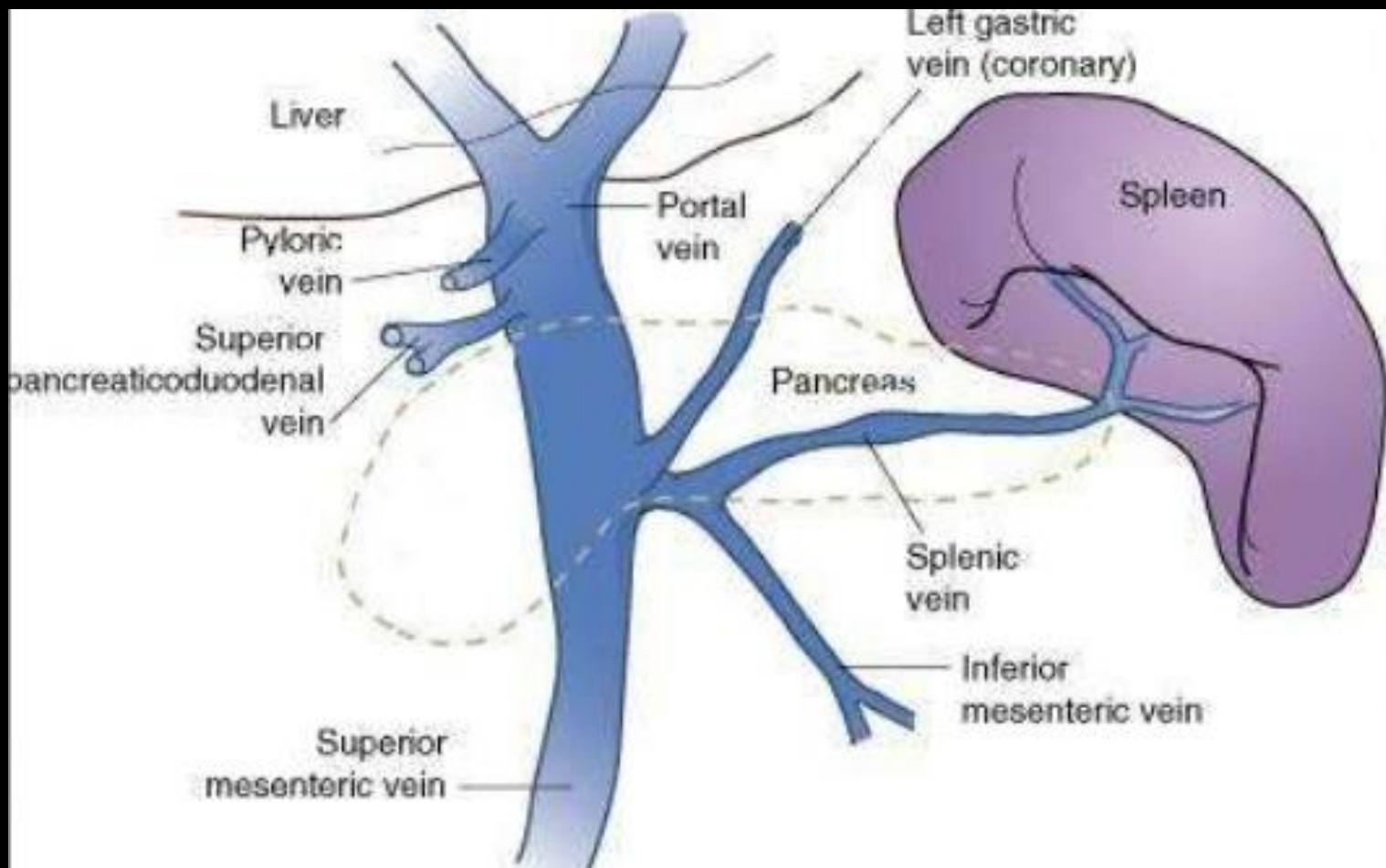
Πυλαία Υπέρταση σε ηπατική νόσο τελικού σταδίου

Πίεση στη ΠΦ > 10mmHg.

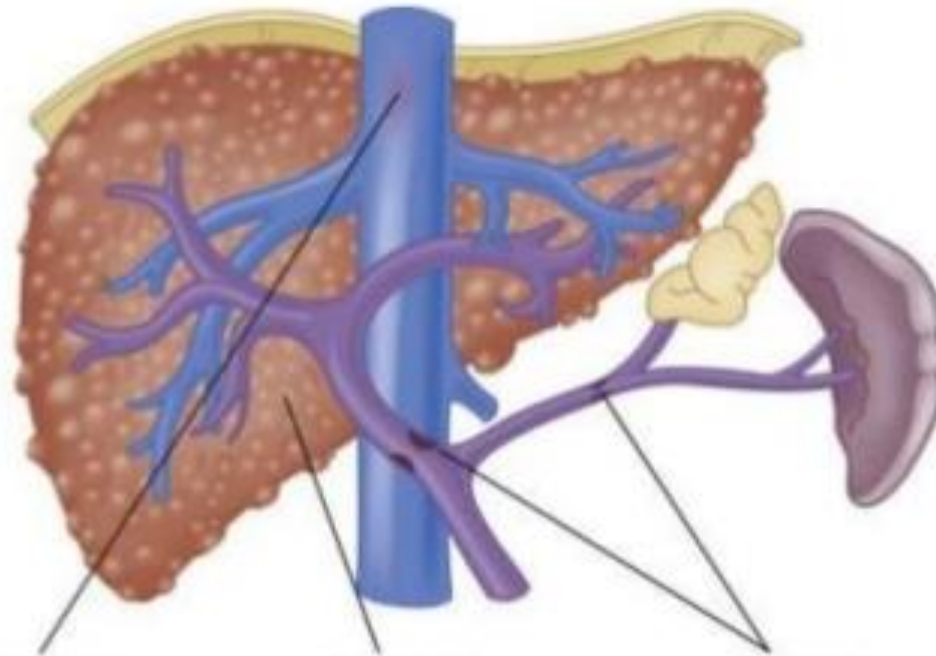
Συνήθως σε ασθενείς με κίρρωση.

Αιτιολογία Κίρρωσης: Ιογενής και Αλκοολική.

Αυξημένες αντιστάσεις στη ροή αίματος δια του ήπατος +  
αυξημένη ροή στη σπλαγχνική κυκλοφορία



# Αίτια



## Posthepatic

Budd-Chiari syndrome  
Constrictive pericarditis  
Inferior vena caval obstruction  
Right-sided heart failure  
Severe tricuspid regurgitation

## Intrahepatic

Presinusoidal  
Idiopathic portal hypertension  
Primary biliary cirrhosis  
Sarcoidosis  
Schistosomiasis

## Sinusoidal

Alcoholic cirrhosis  
Alcoholic hepatitis  
Cryptogenic cirrhosis  
Postnecrotic cirrhosis

## Postsinusoidal

Sinusoidal obstruction syndrome

## Prehepatic

Portal vein thrombosis  
Splenic vein thrombosis

# Πυλαιο-Συστηματικές Αναστομώσεις

Ομφαλική φλέβα [προς κοιλιακό τοίχωμα].

Κιρσοί οισοφάγου [προς φλέβες μεσοθωρακίου].

Στεφανιαία στομάχου

Βραχείες γαστρικές

Σπληνονεφρικοί κιρσοί

Αιμορροϊδικοί κιρσοί

Κιρσοί εντεροστομίας



# Επιπλοκές

Κιρσοί: 60%-90% αιμορραγίας πεπτικού σε κίρρωτικούς  
(δδ: έλκος, αιμορραγική γαστρίτις, σ Mallory-Weiss)

90% των κίρρωτικών αναπτύσσουν κιρσούς.

25%-35% αιμορραγούν σε 1 έτος από Δ/ση.

70% επανάληψη σε 6 μήνες

Θνητότητα ανά επεισόδιο 30%-50%

Ασκίτης [2-ετής επιβίωση 50%].

Μη αντιρροπούμενος ασκίτης [=που δεν απαντά στη διουρητική αγωγή] [επιβίωση 12 μηνών 25%].

# Επιπλοκές

Ηπατική εγκεφαλοπάθεια: ηπατική ανεπάρκεια + π-σ αναστομώσεις= χημικές ουσίες που παράγονται στο έντερο από βακτηριδιακή δράση

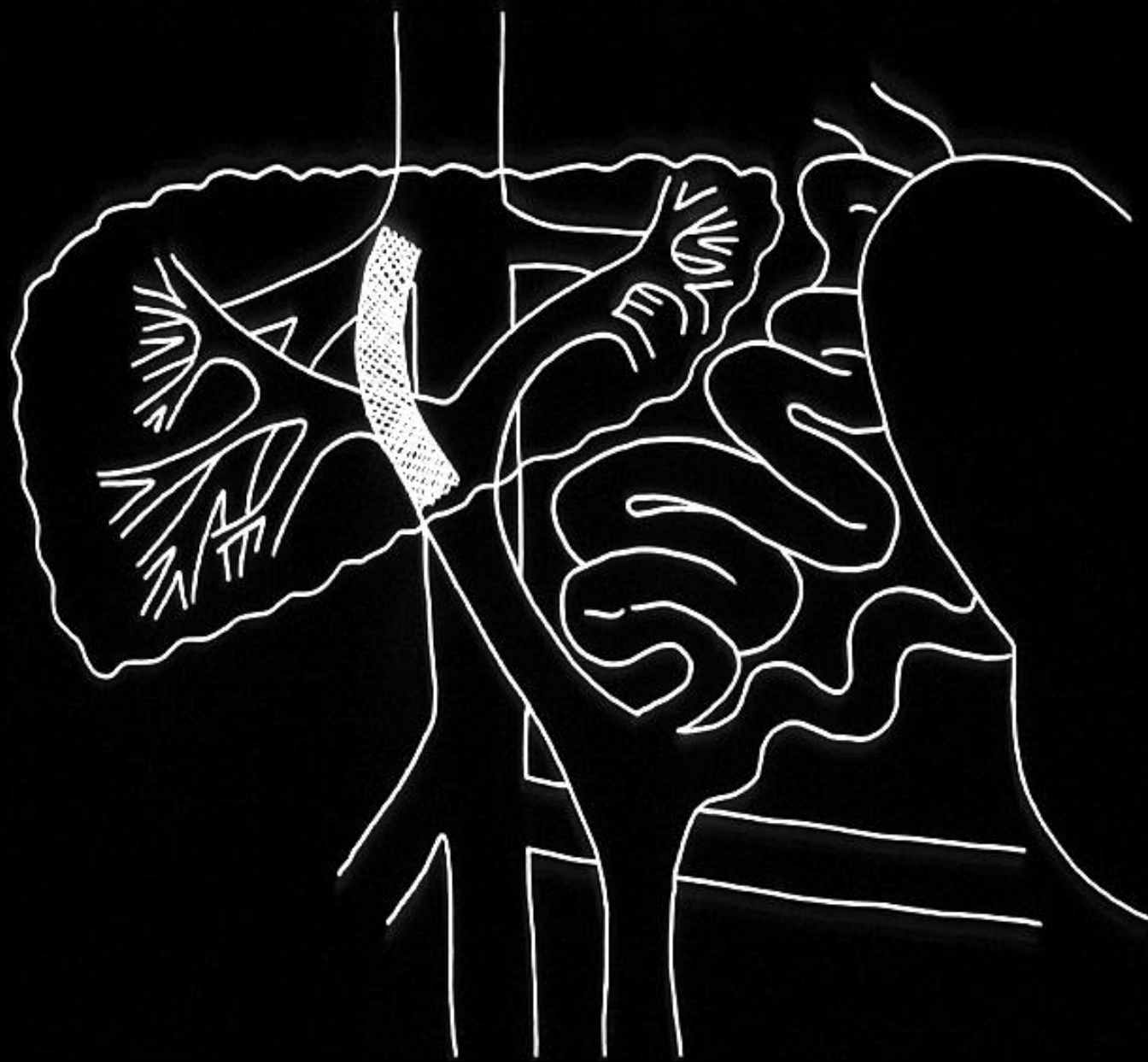
Συμφορητική σπληνομεγαλία

Συμφορητική γαστροπάθεια και κολονοπάθεια: χρόνια απώλεια αίματος + σιδηροπενική αναιμία

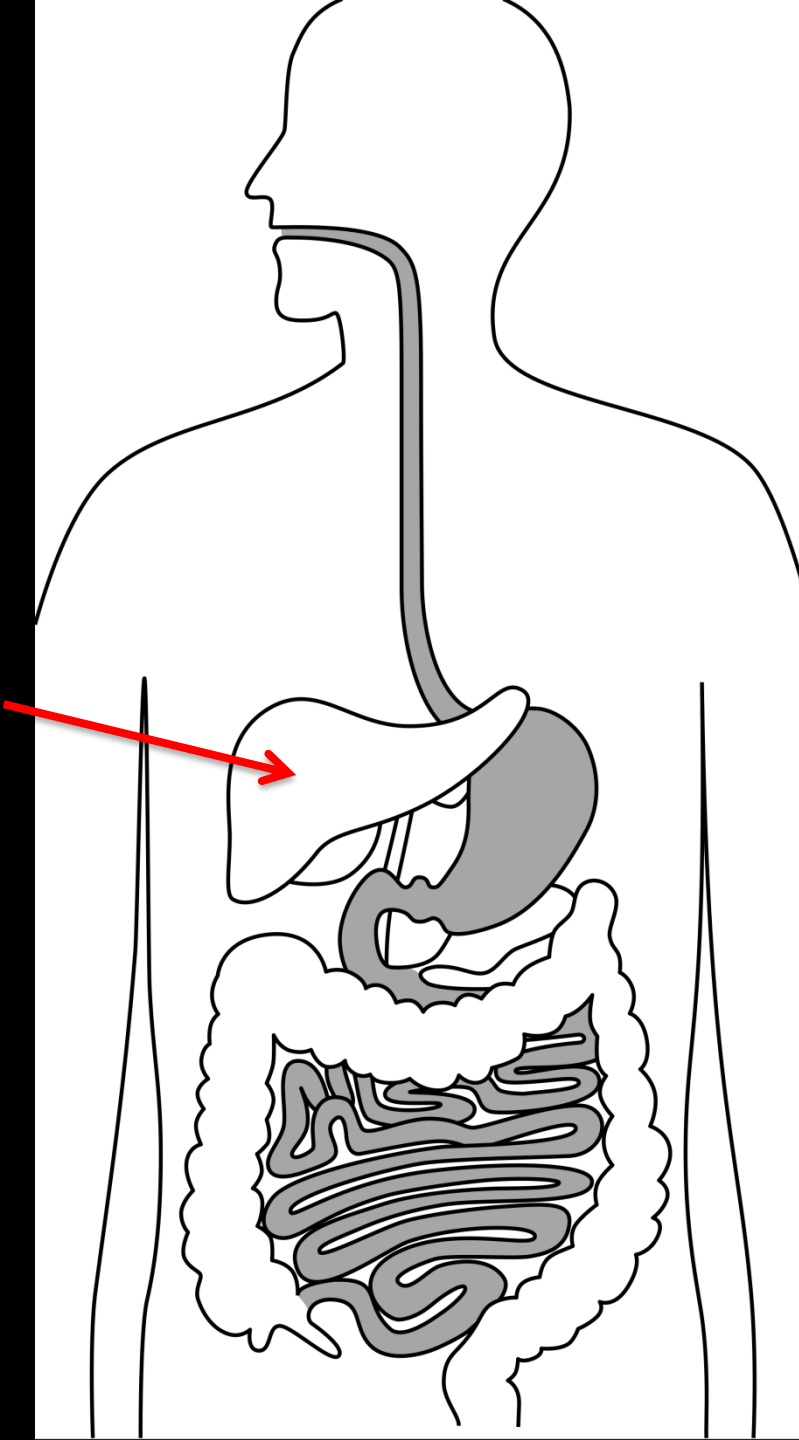
Ηπατονεφρικό σύνδρομο

Ηπατικός υδροθώρακας: διαφυγή ασκίτικού υγρού δια του διαφράγματος

Ηπατοπνευμονικό σύνδρομο: υποξαιμία από R to L shunt, και ενδοπνευμονικές αγγειακές εκτασίες



# Χοληφόρα Χοληγοχ



PTC

Παροχέτευση  
Αγγειοπλαστική  
Ενδοπρόθεση

# Επεμβατικά Χοληφόρων

Αποσυμφόρηση του χοληφόρου δένδρου

Καλοήθειες στενώσεις του χοληδόχου πόρου

Αφαίρεση λίθου επί αποτυχίας ή αντένδειξης ERCP

Οξεία χολαγγειακή σήψη

Διαφυγή

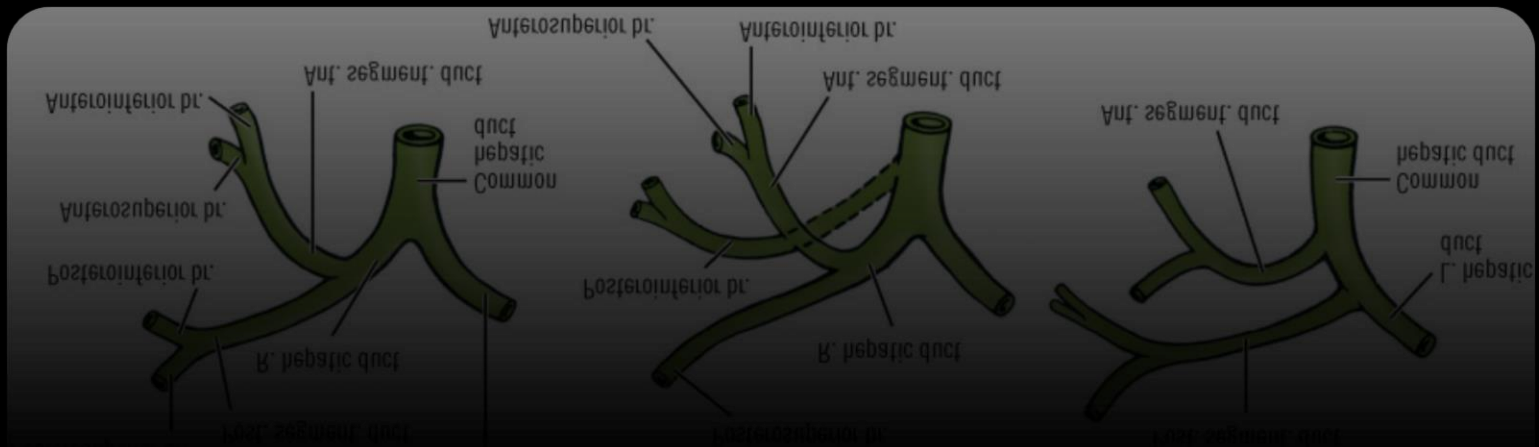
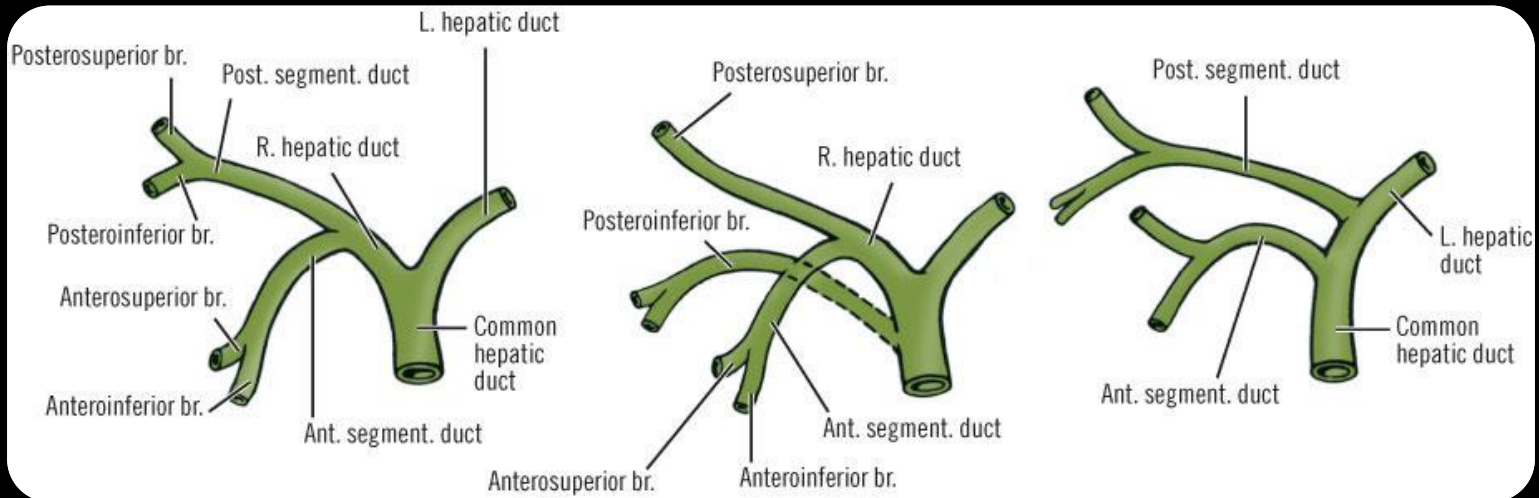
Παρηγορητικά

Προ-εγχειρητικά

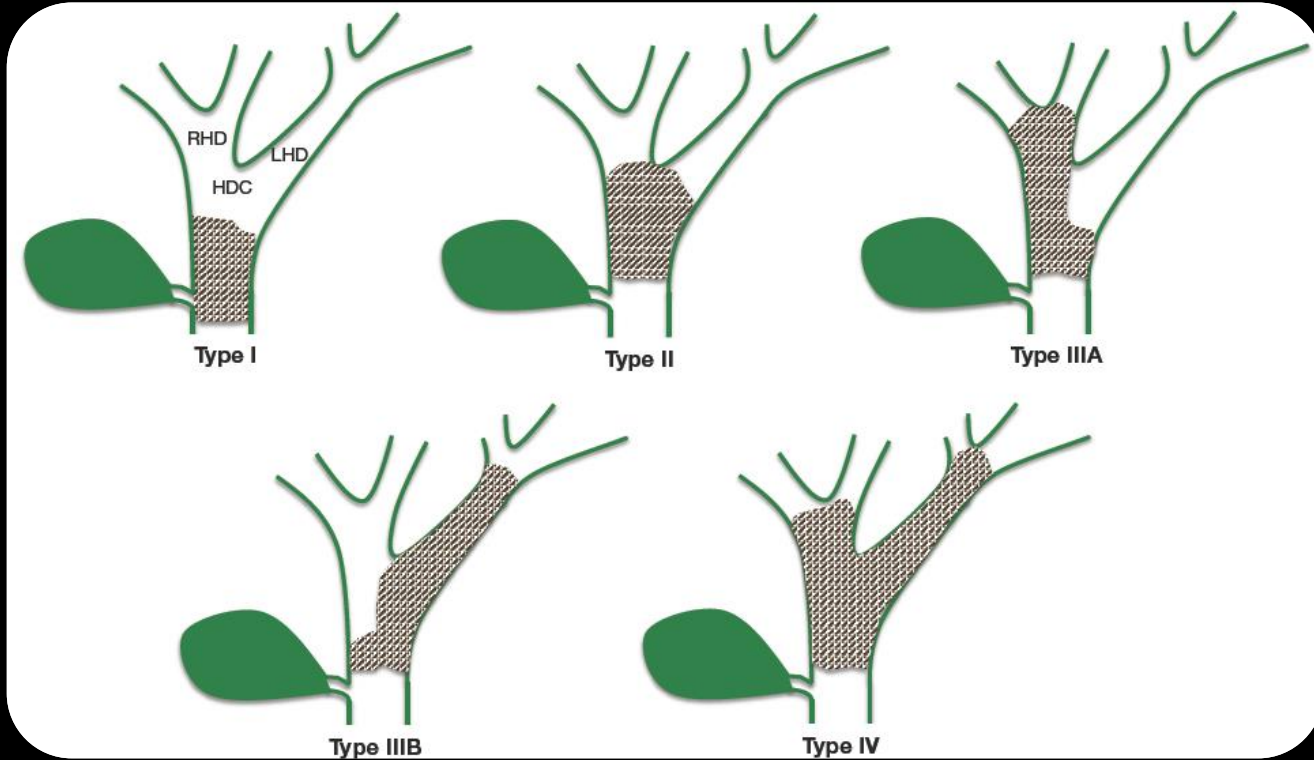
Μειώνει την μετεγχειρητική θνητότητα και νοσηρότητα

Μειώνει το κίνδυνο χολαγγειίτιδας

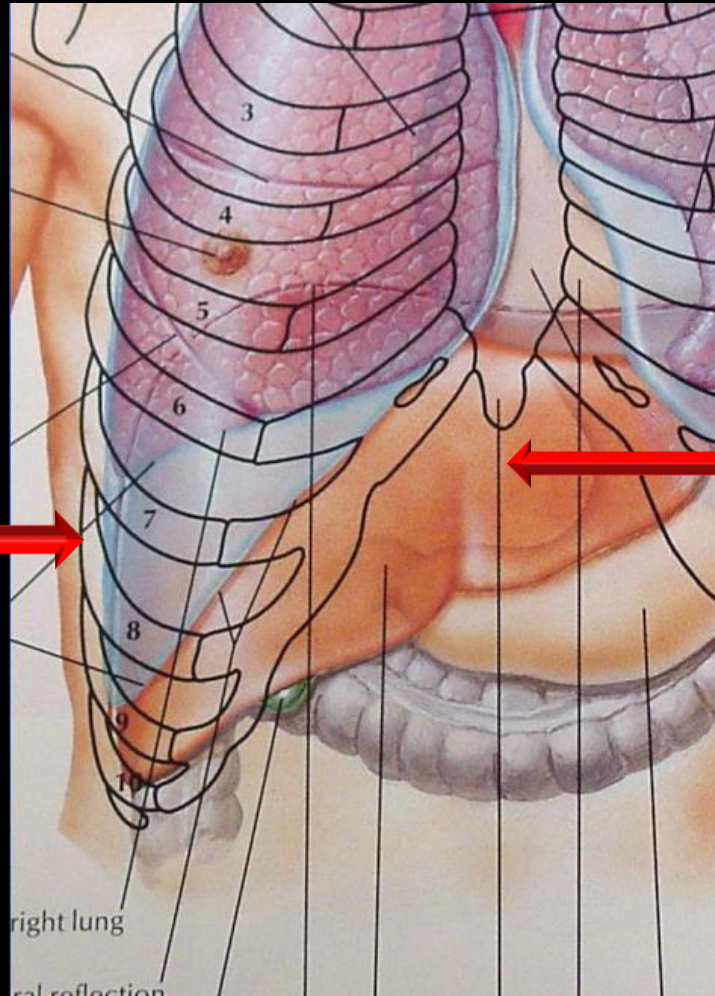
# Ανατομικές Παραλλαγές



# Έκταση της Απόφραξης



# Ακτινοσκοπική Καθοδήγηση (+ U/S)

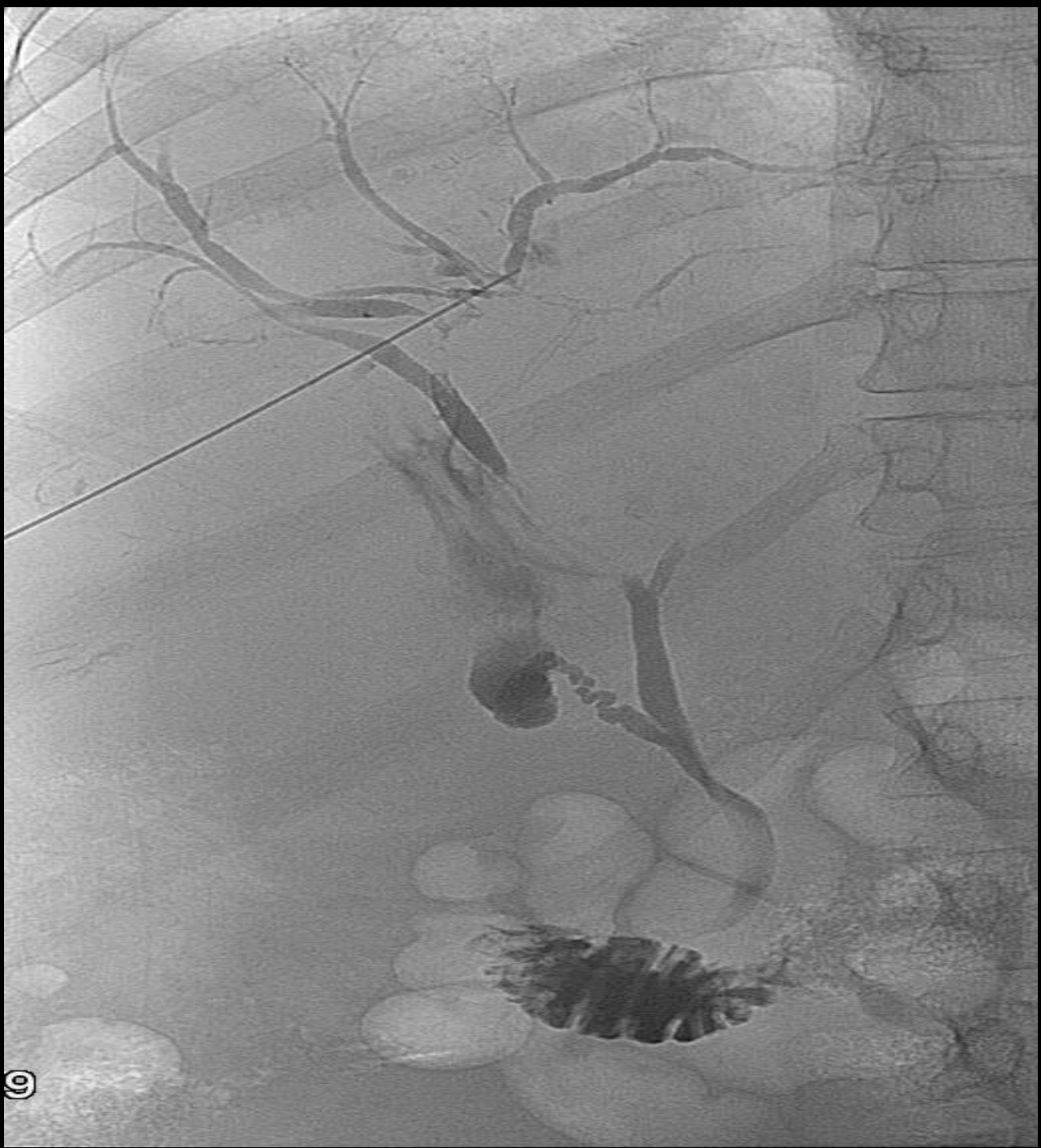

Δεξί Μεσοπλεύριο

Μέση Μασχαλιαία Γραμμή

Αριστερά Υπό-ξηφειδικά

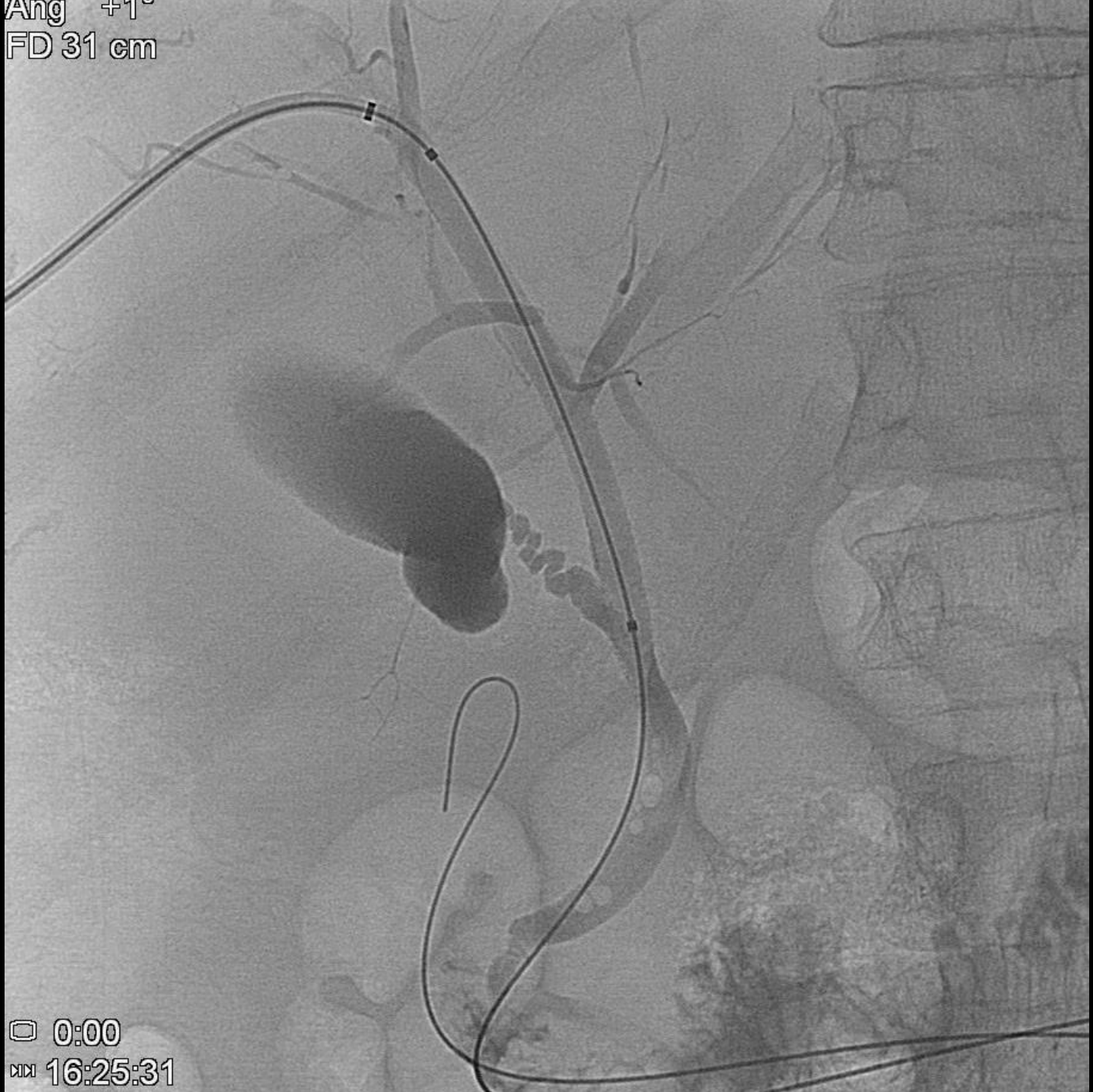



FD 31 cm

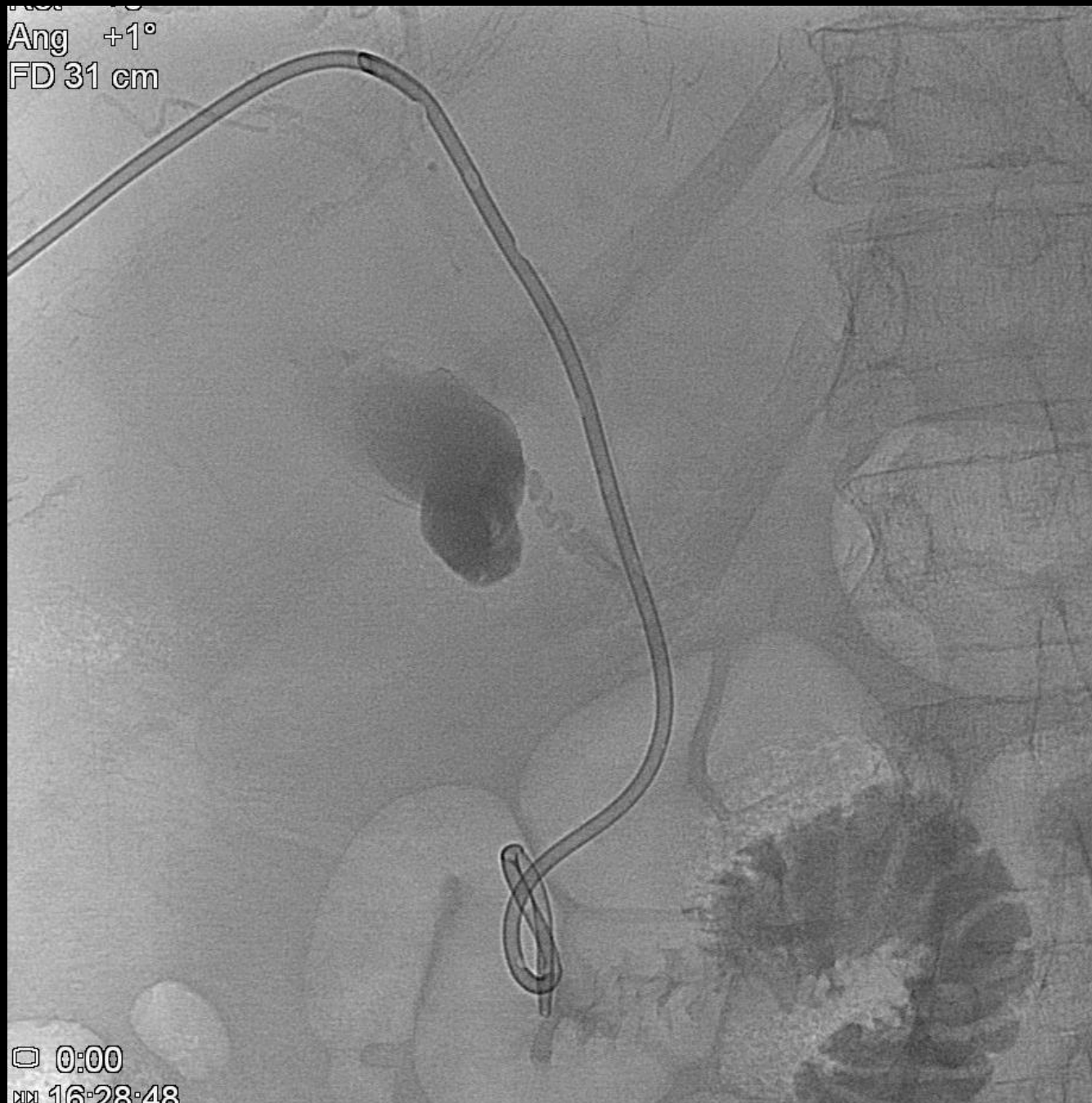□ 6:20  
ⓧ 16:26:52

Ang +1°  
FD 31 cm

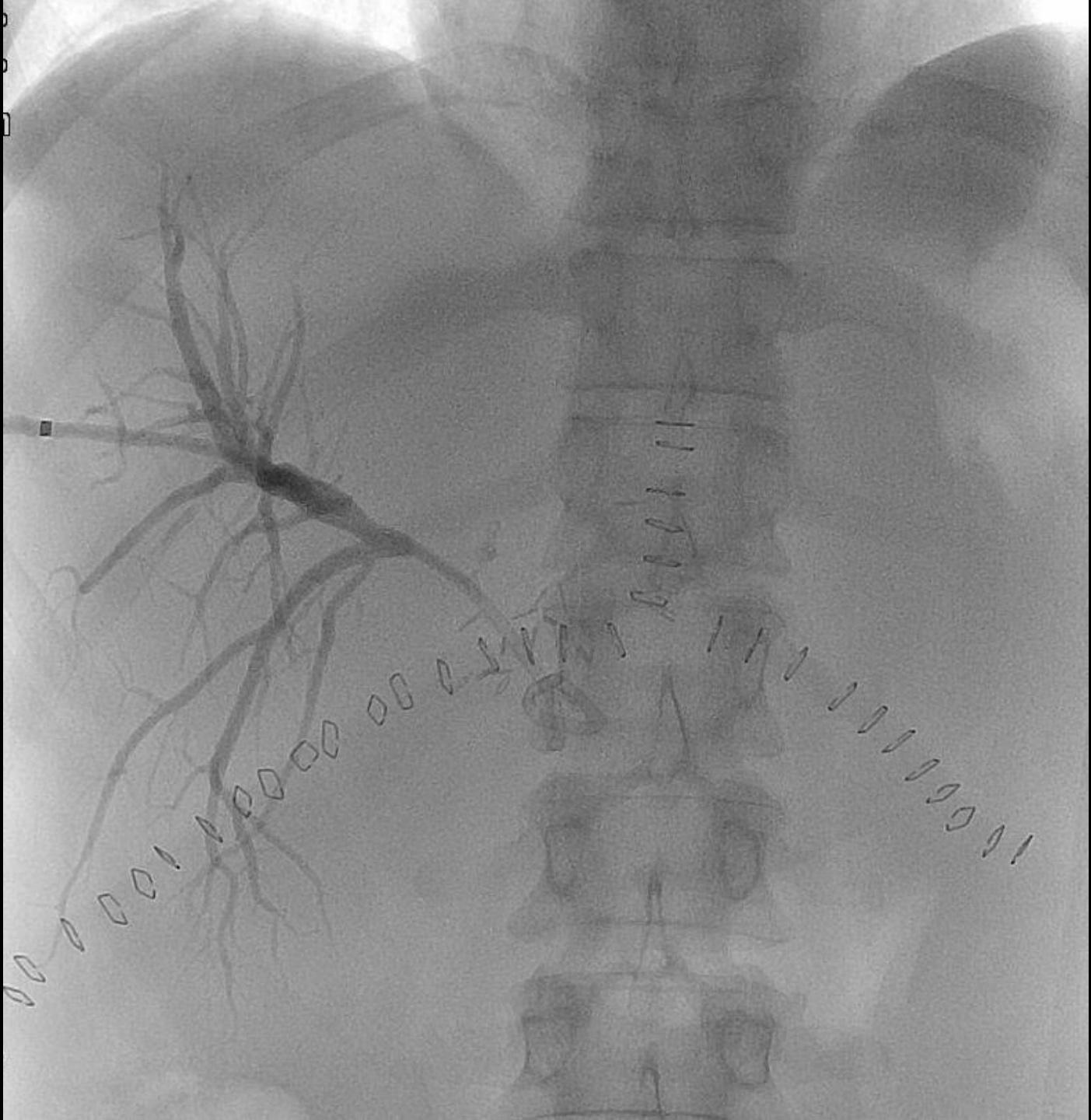


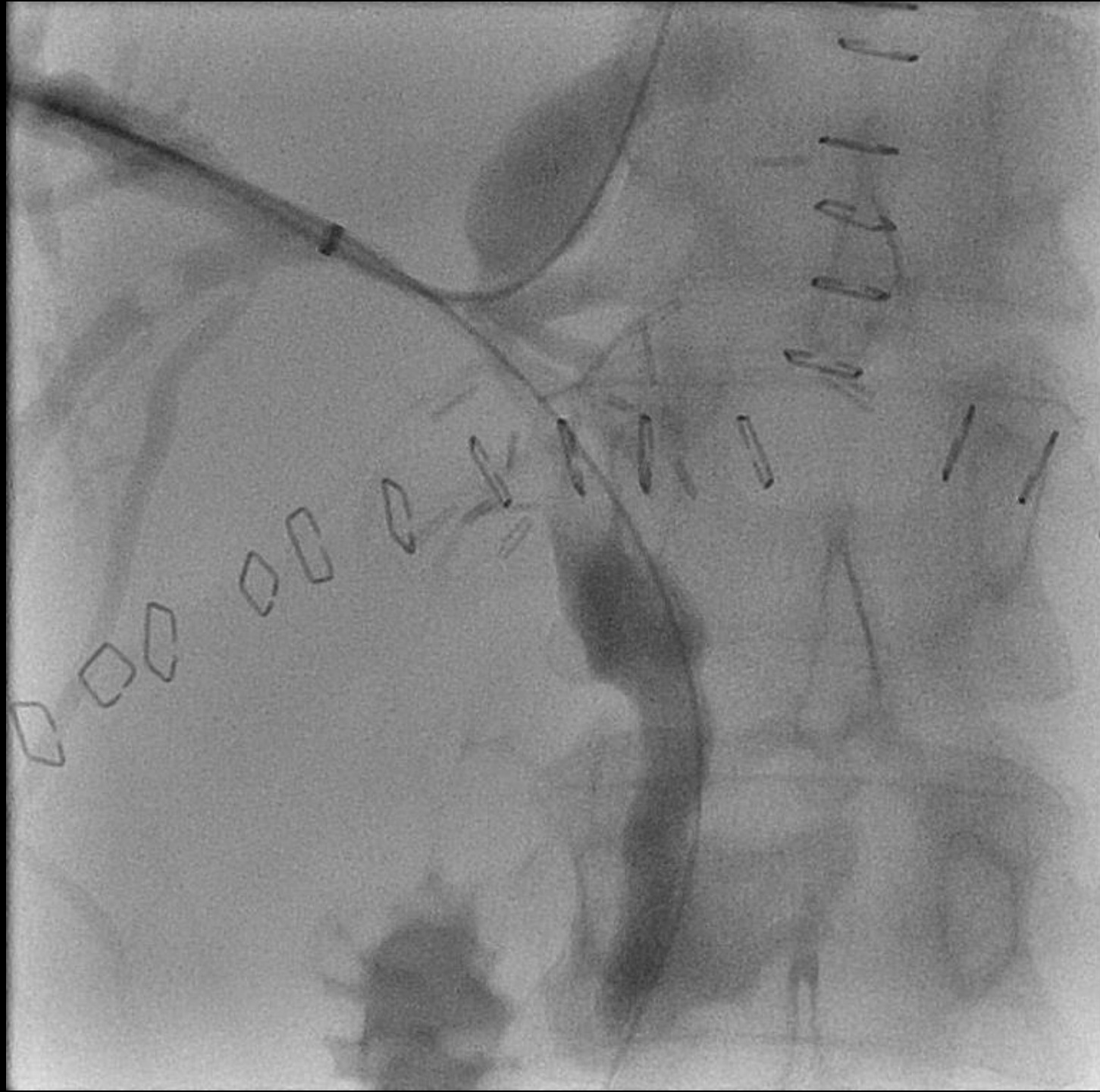0:00  
16:25:31

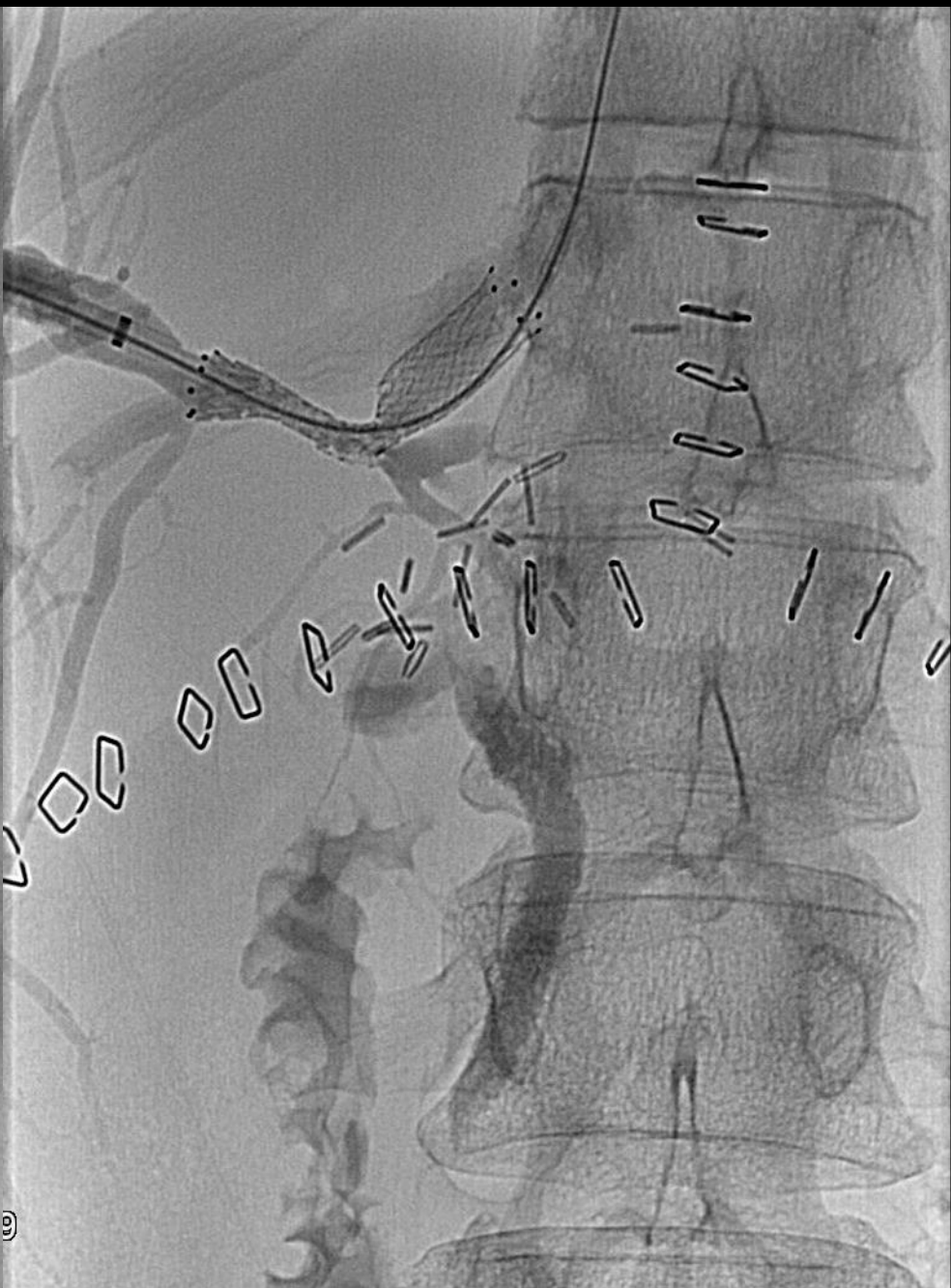
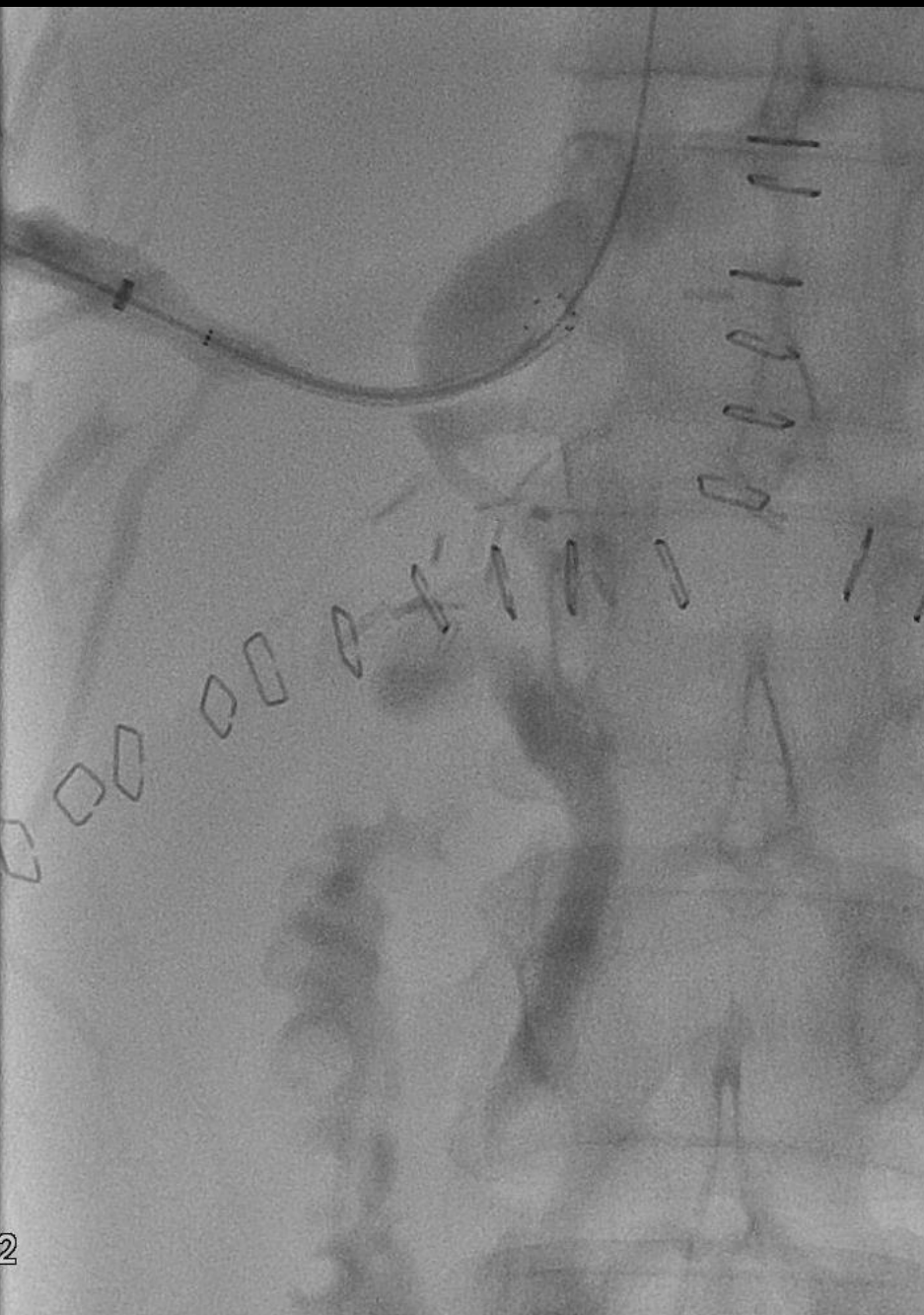Ang +1°  
FD 31 cm

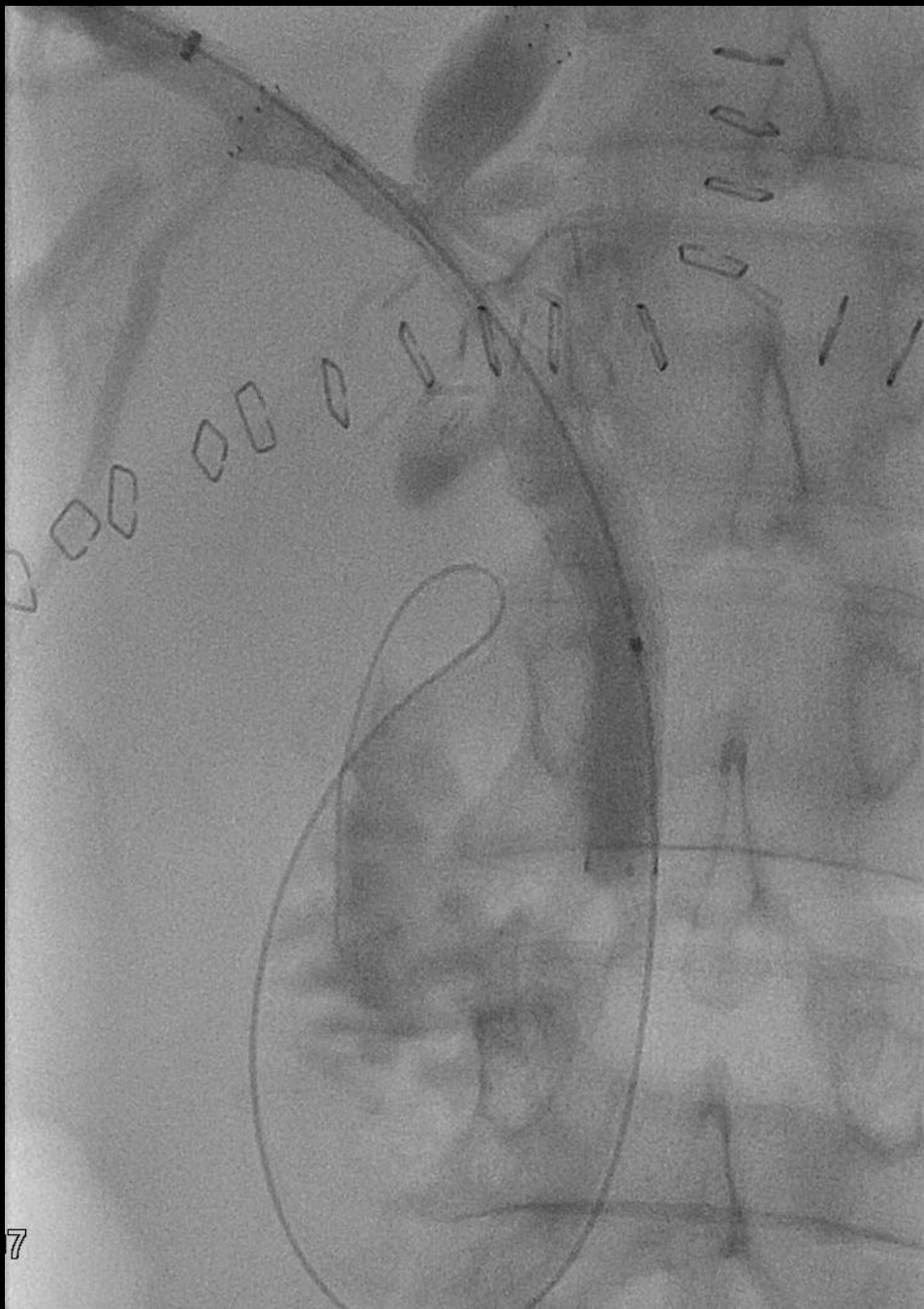
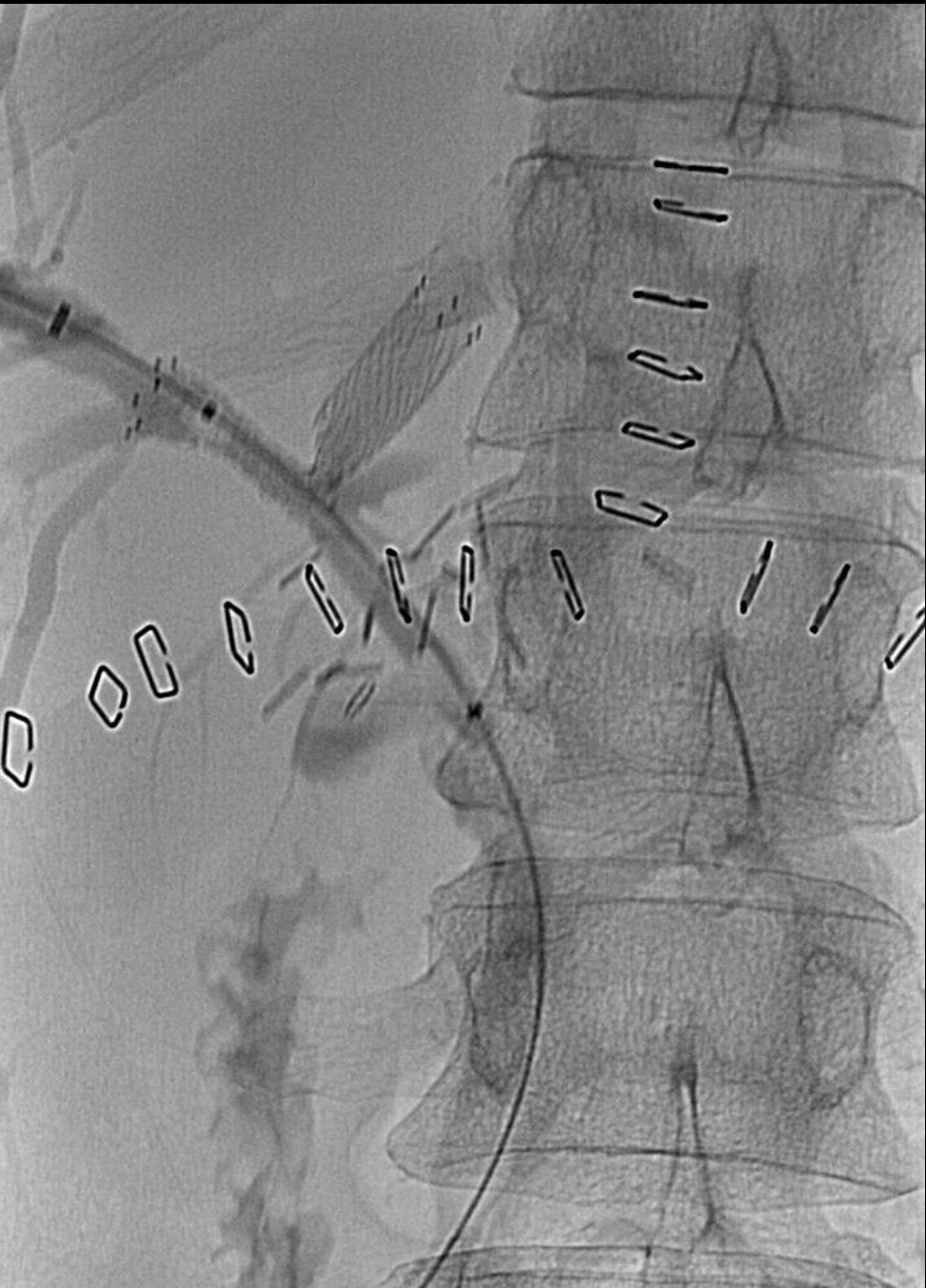


0:00  
16:28:48

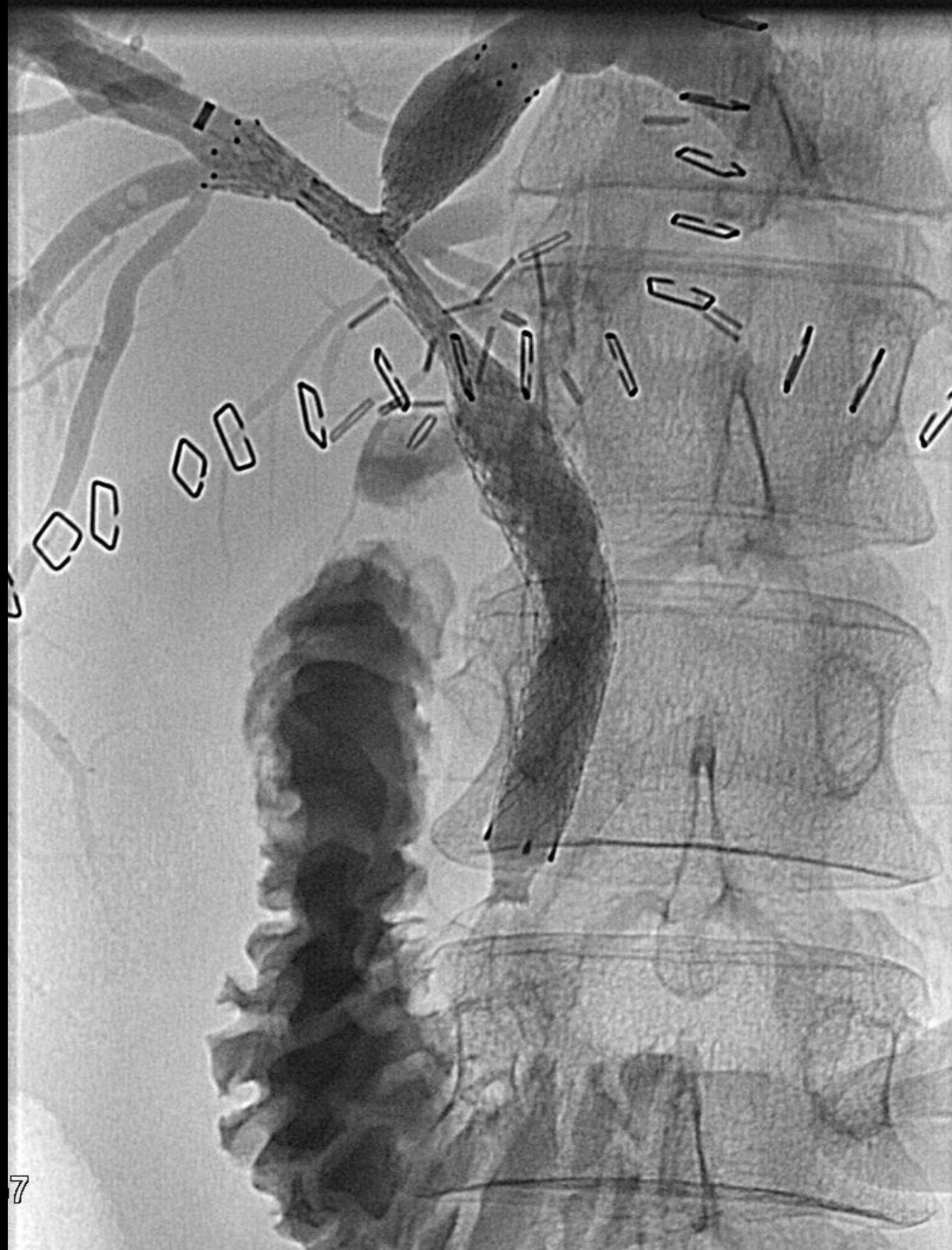



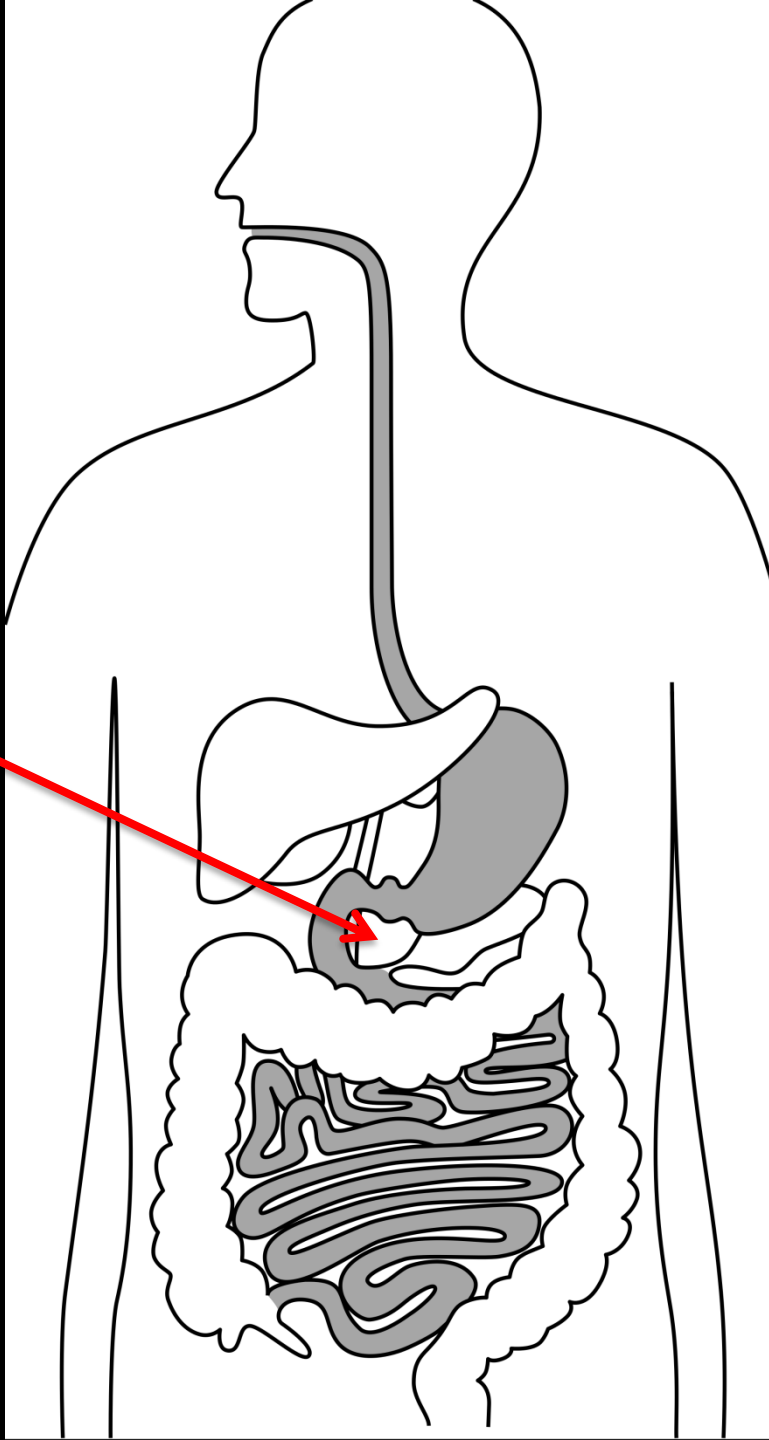




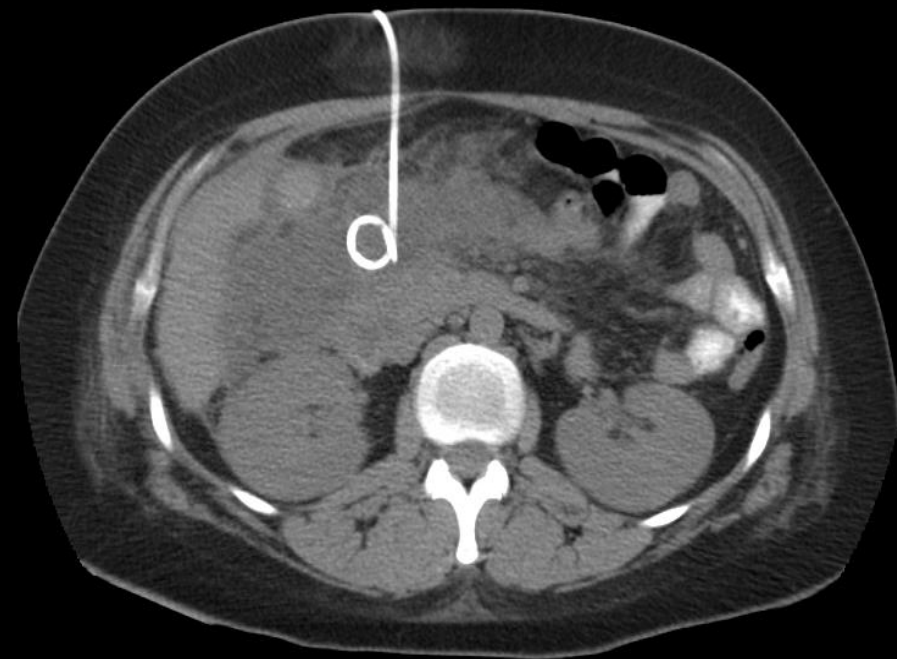
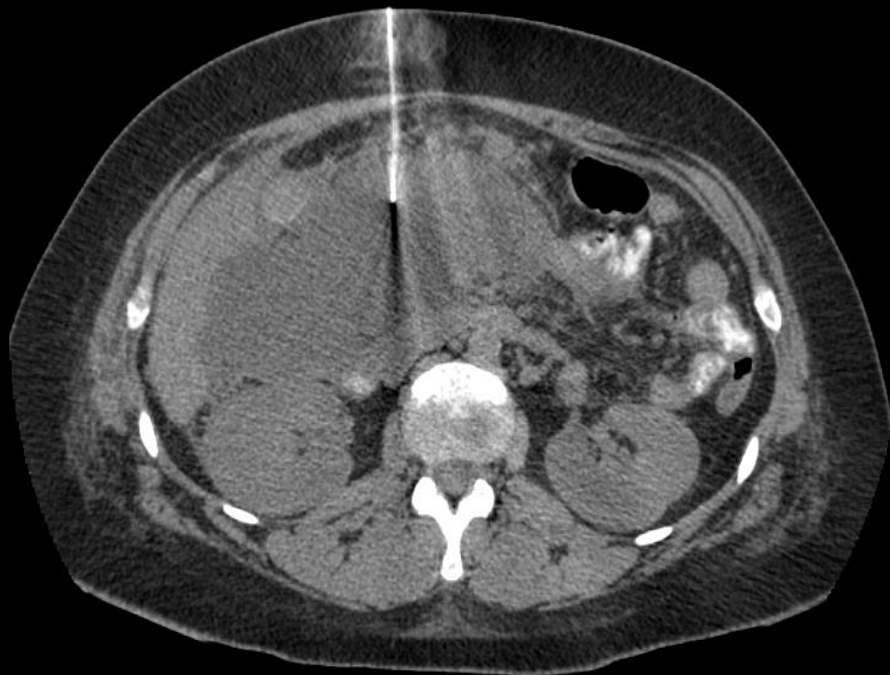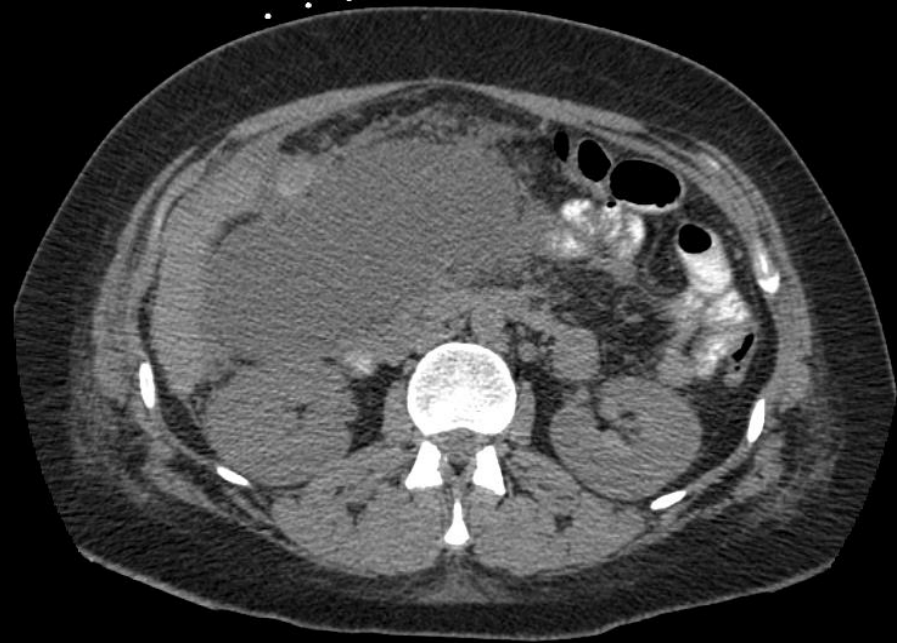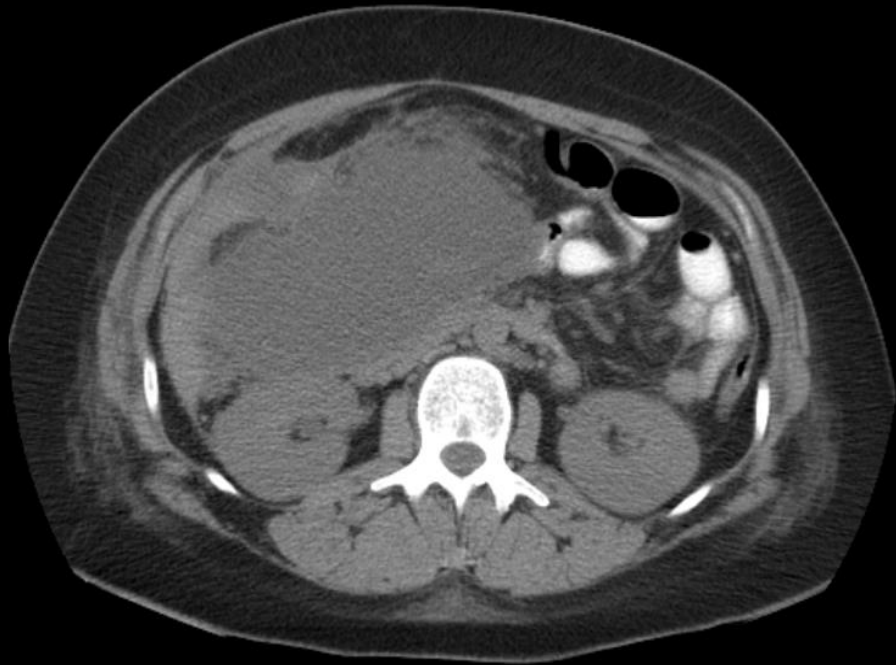


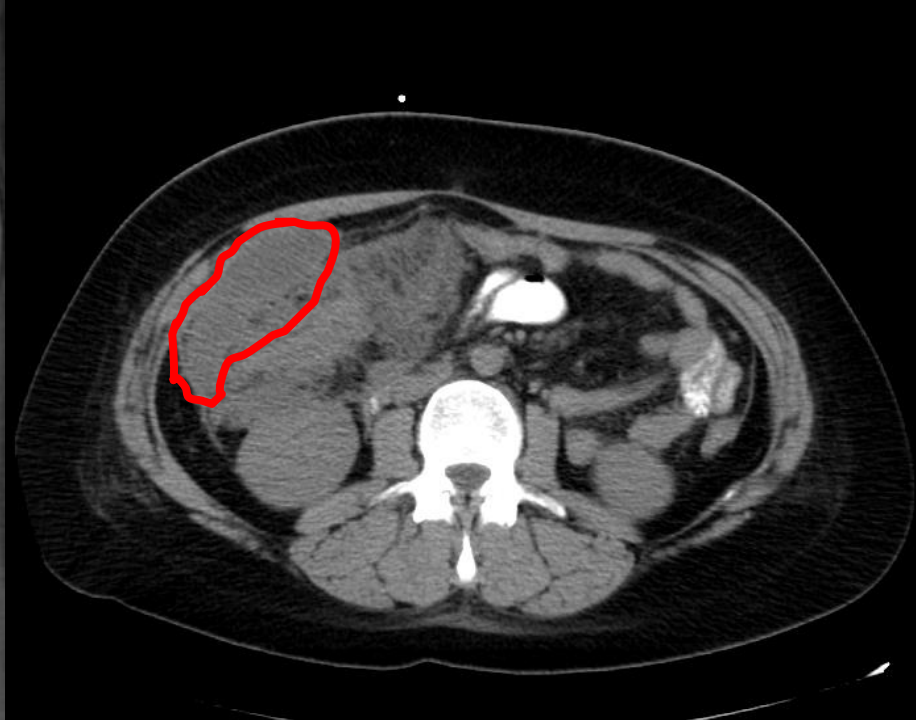


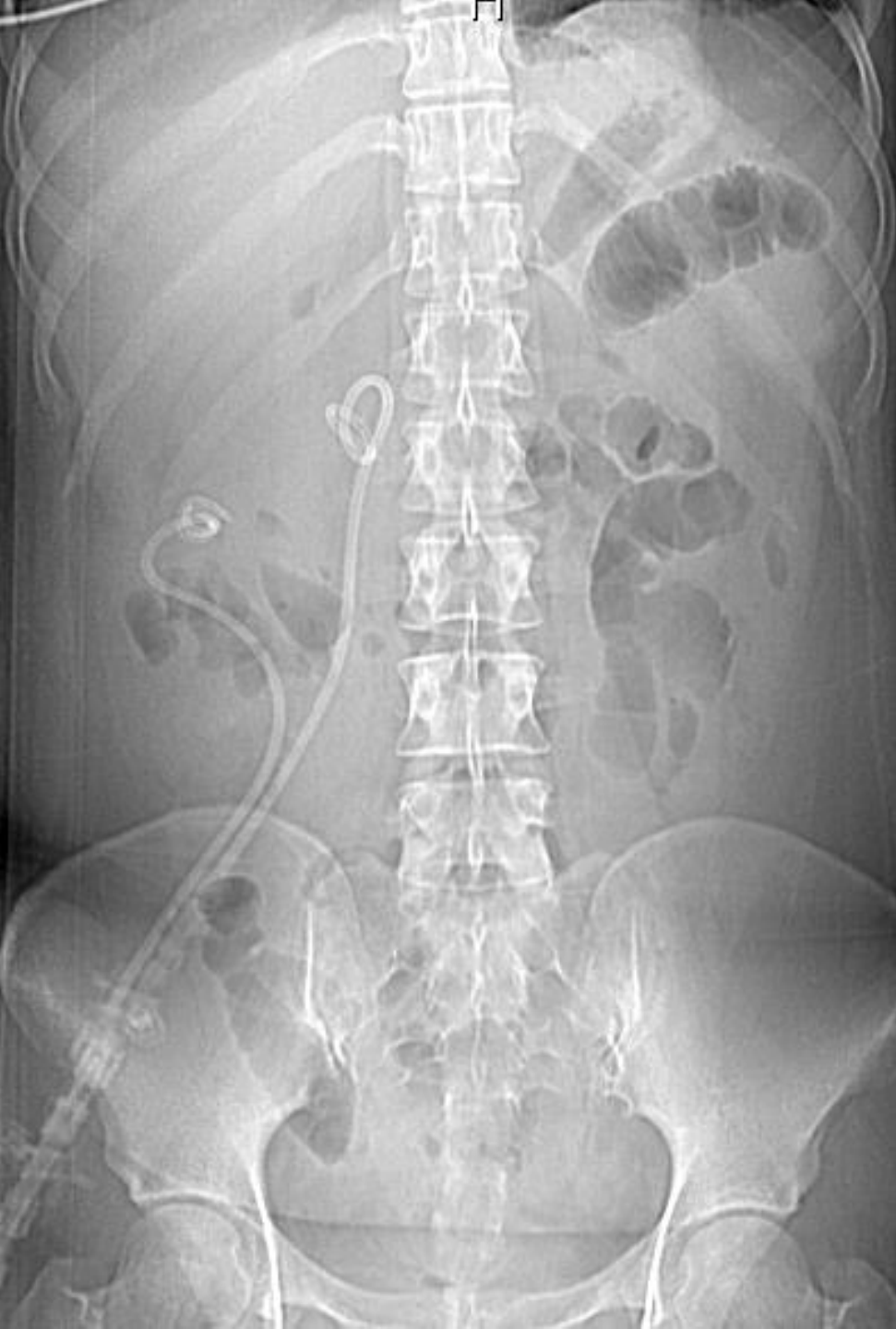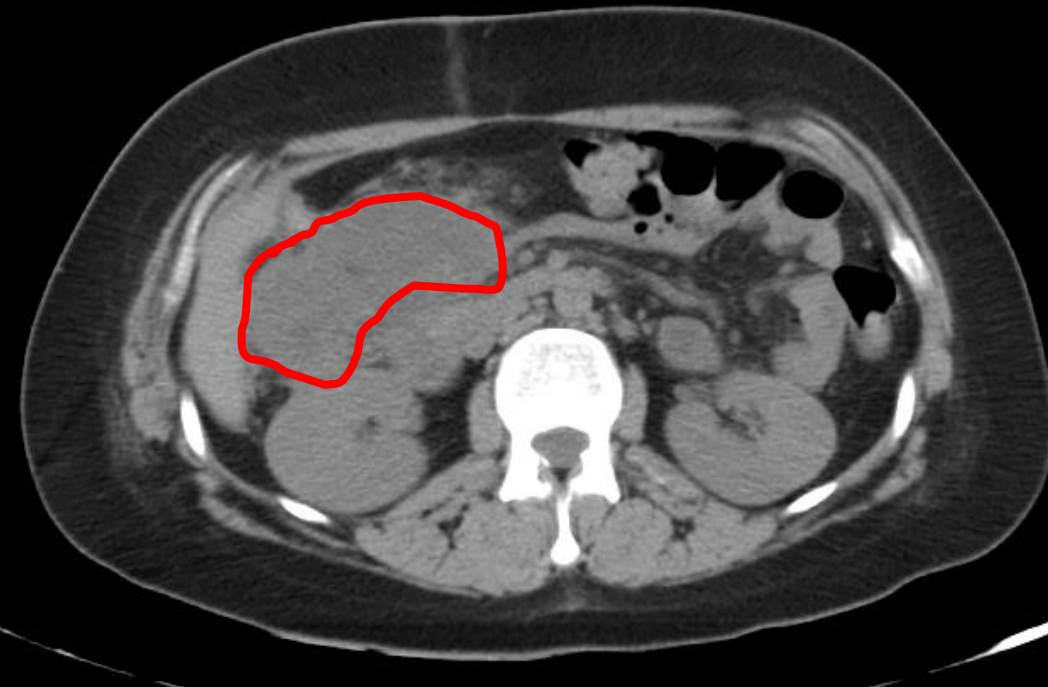
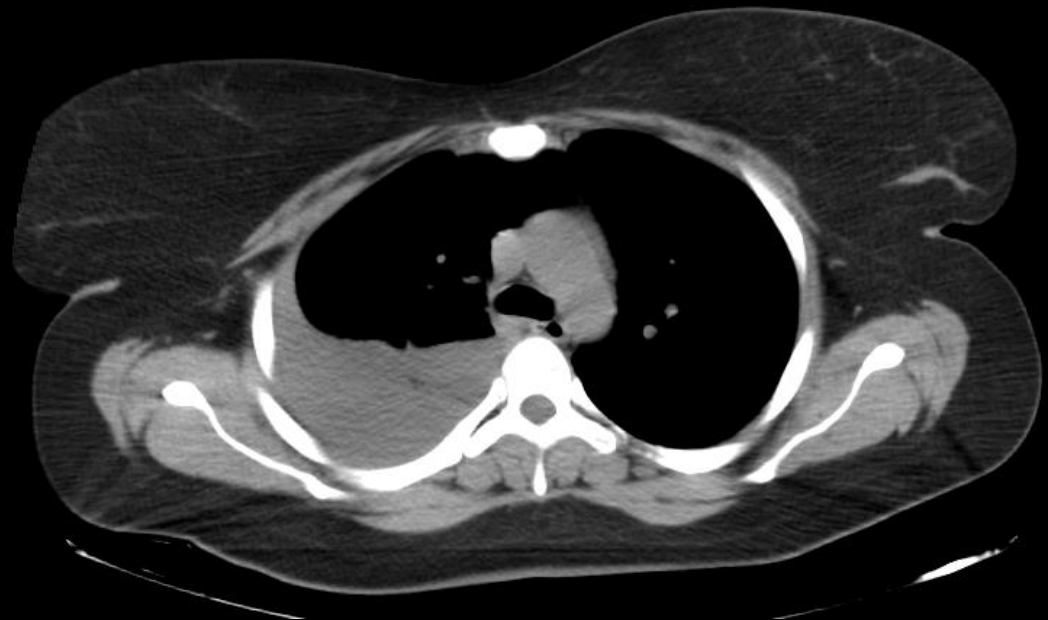
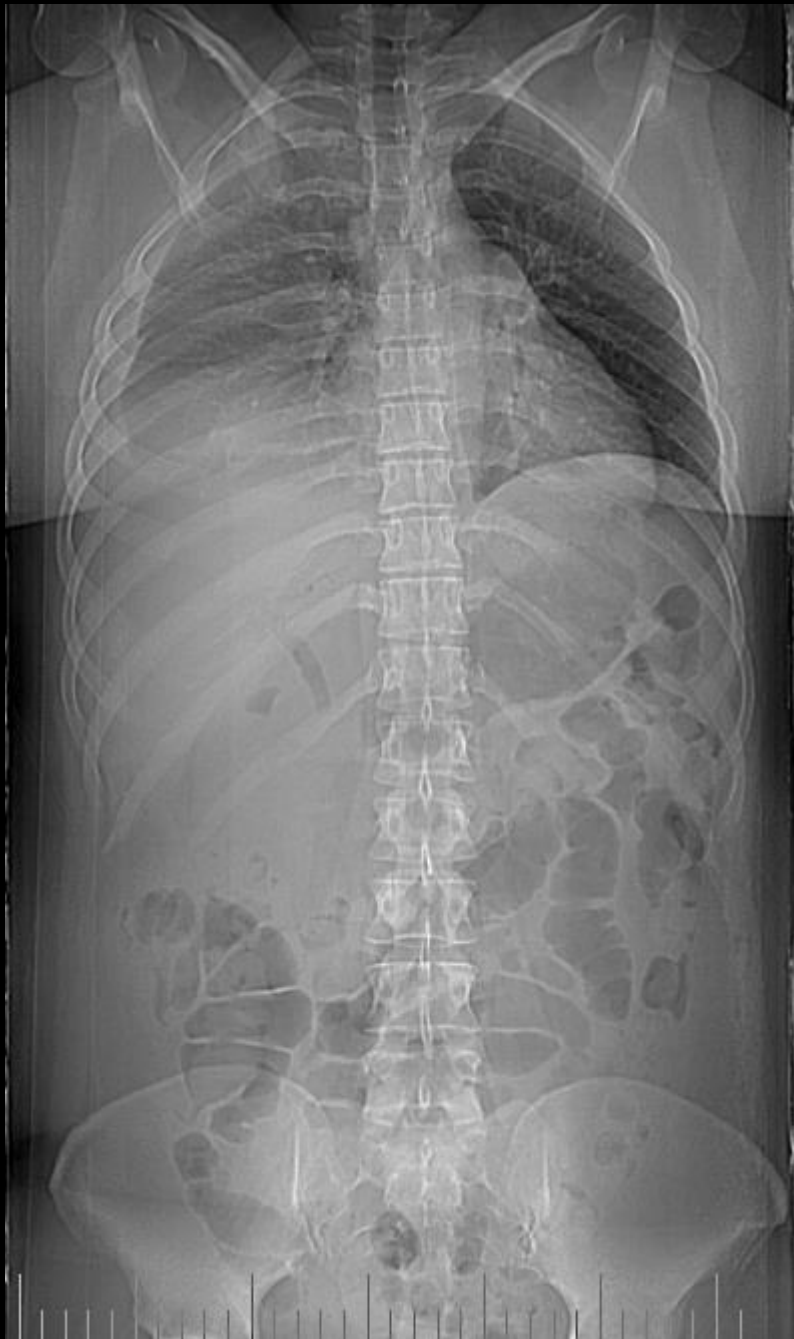# Παγκρεας



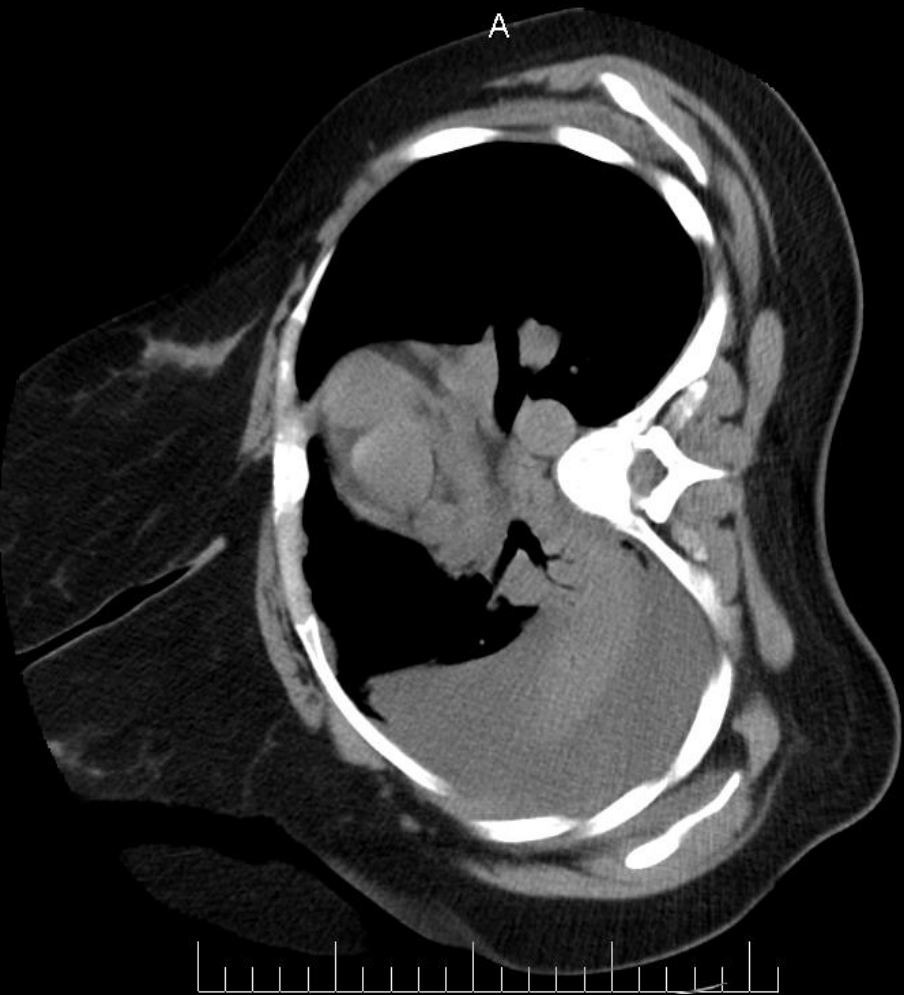Παροχέτευση  
Βιοψία



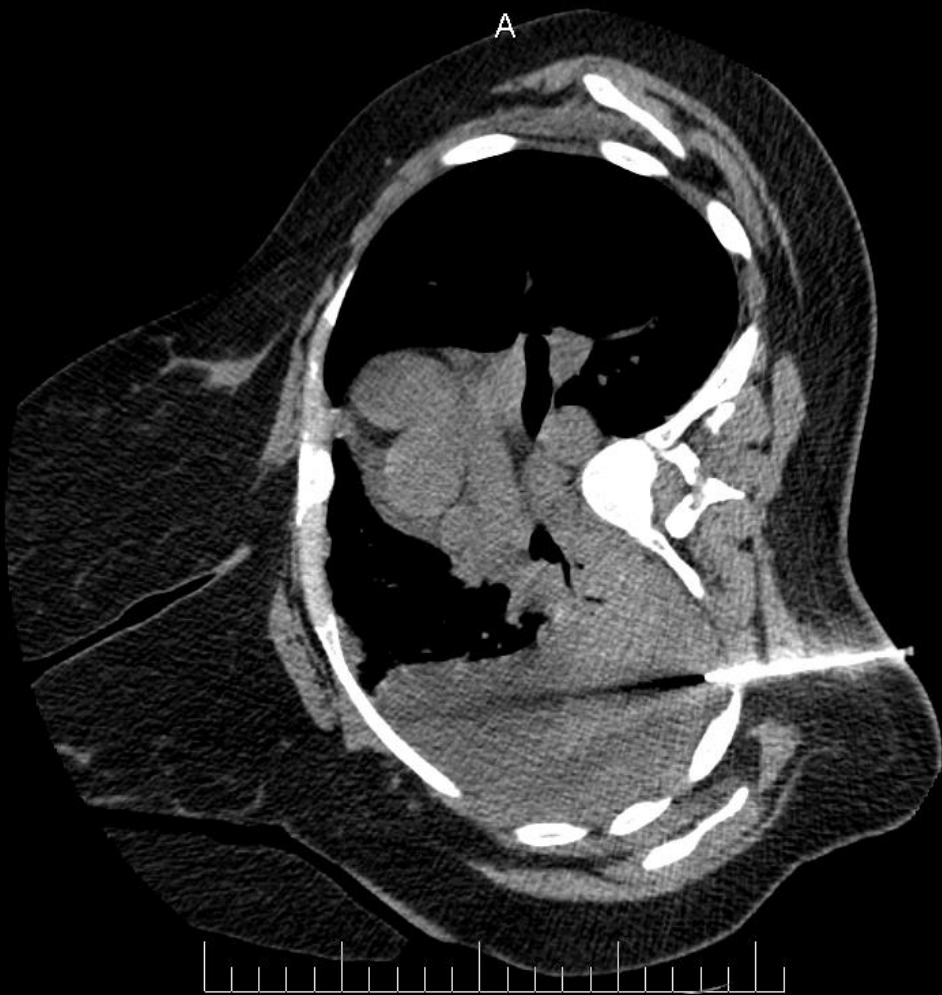


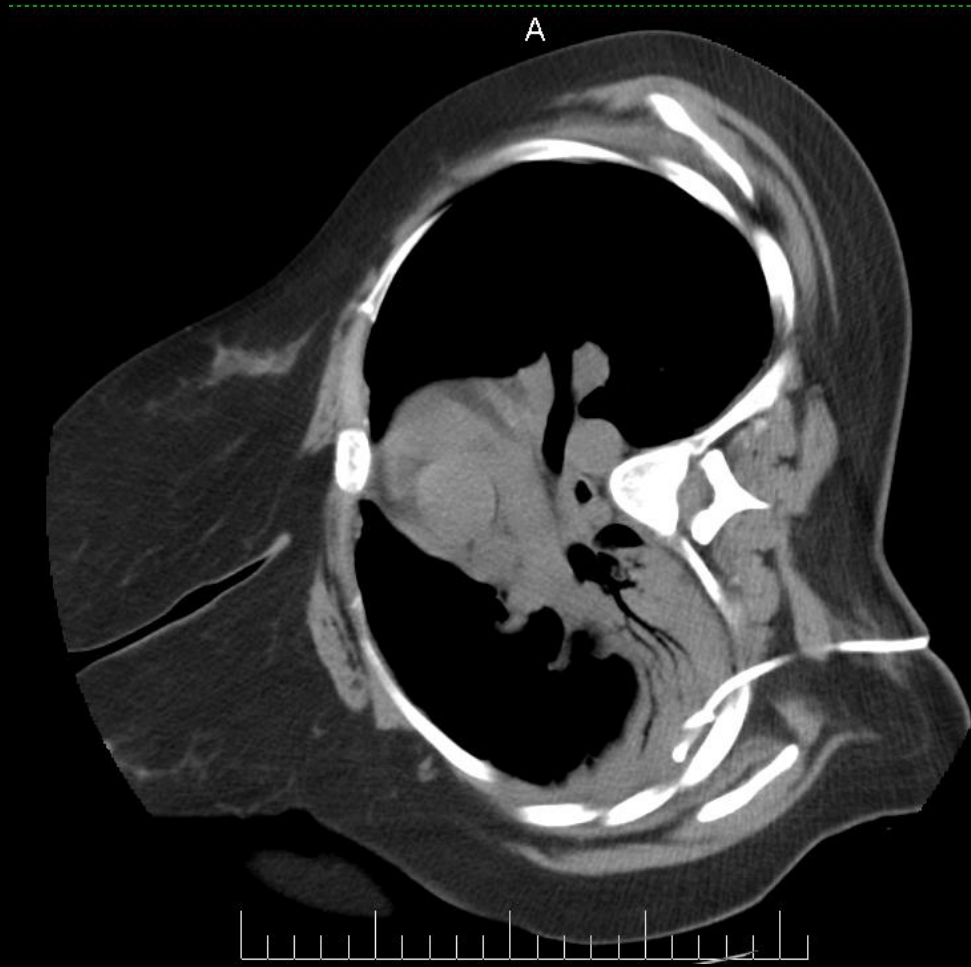
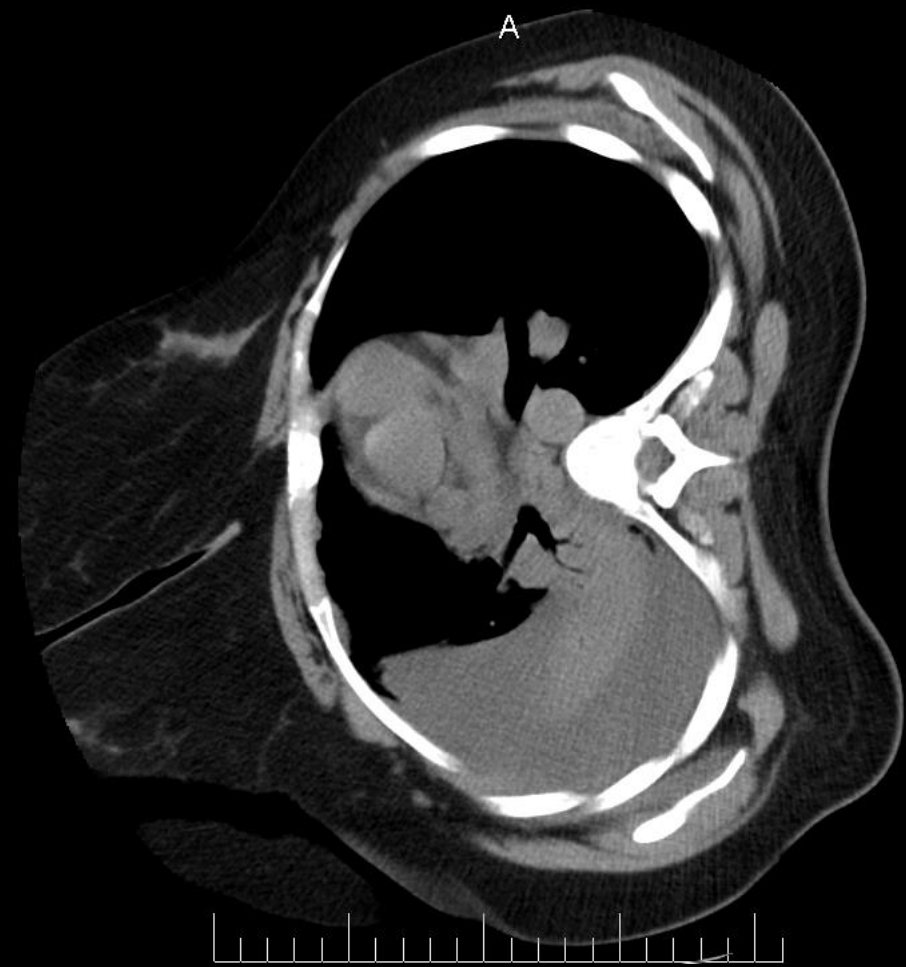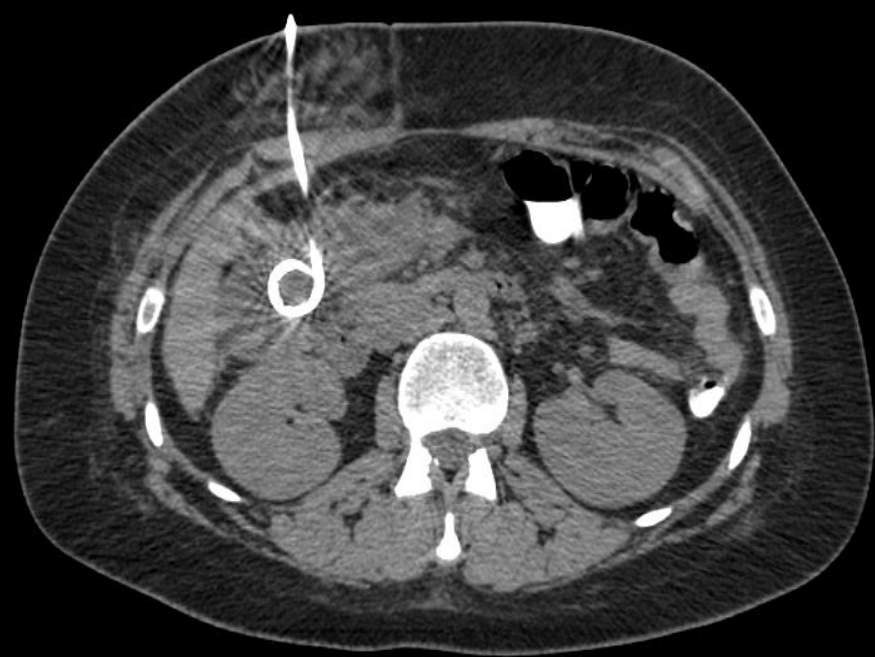
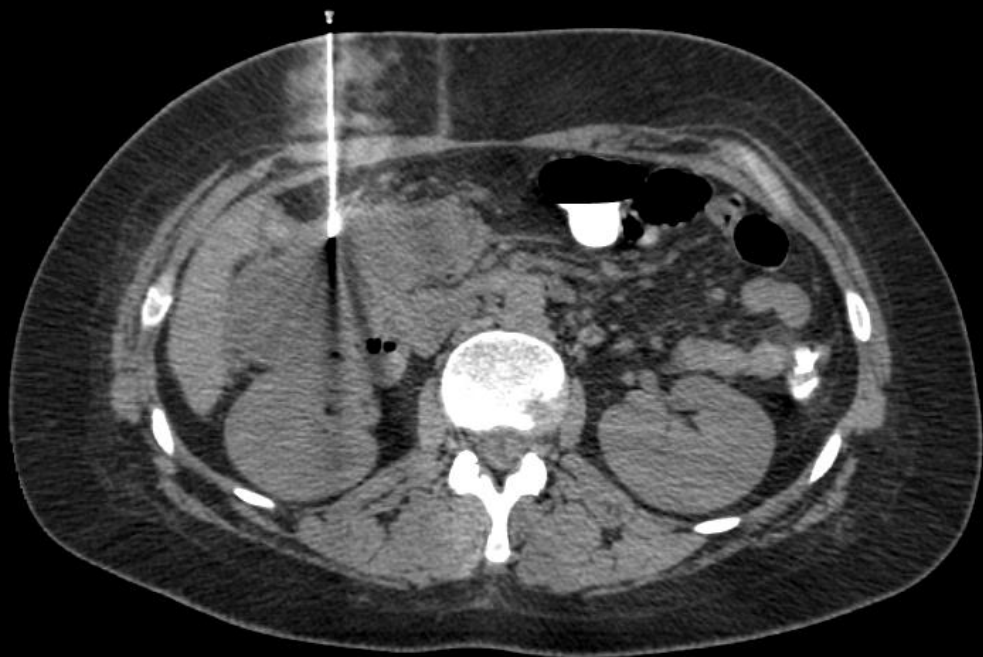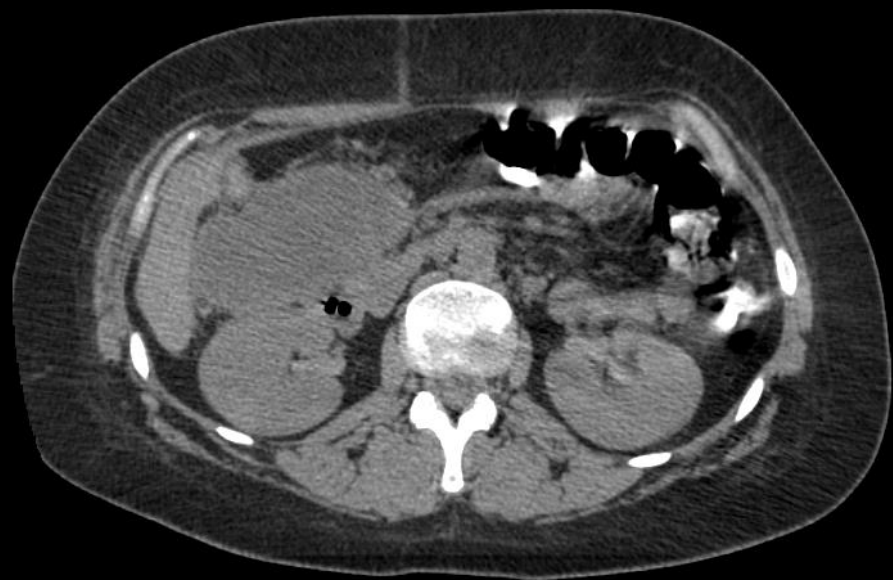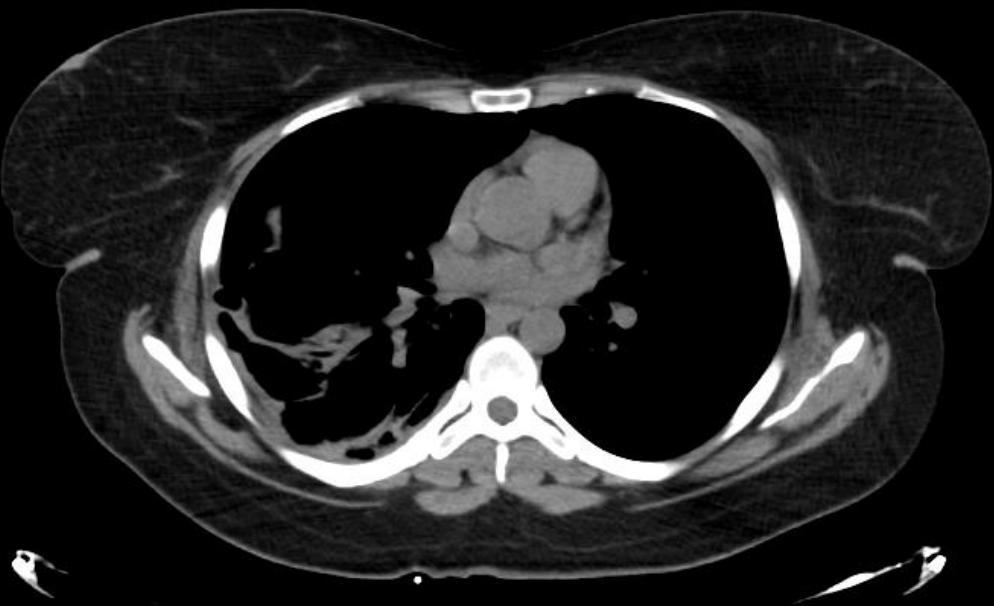
A



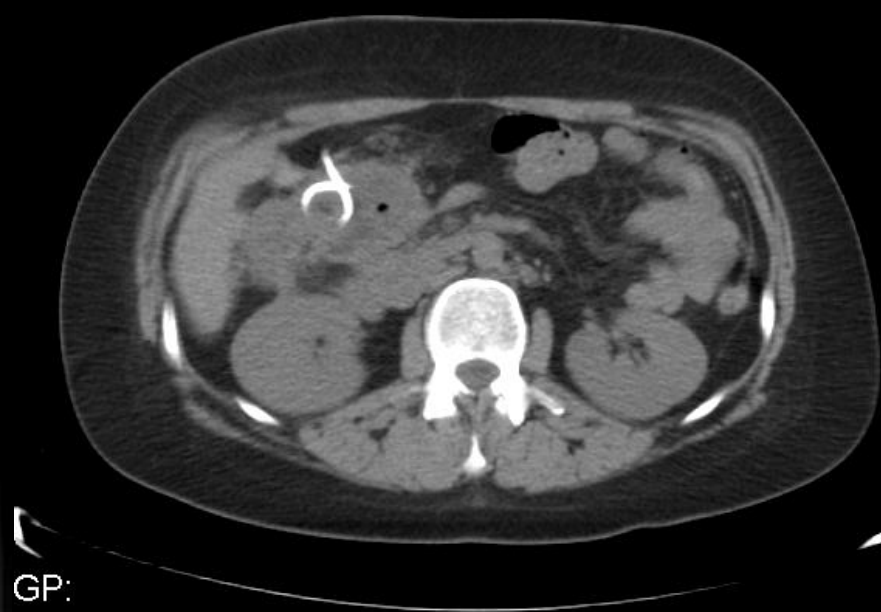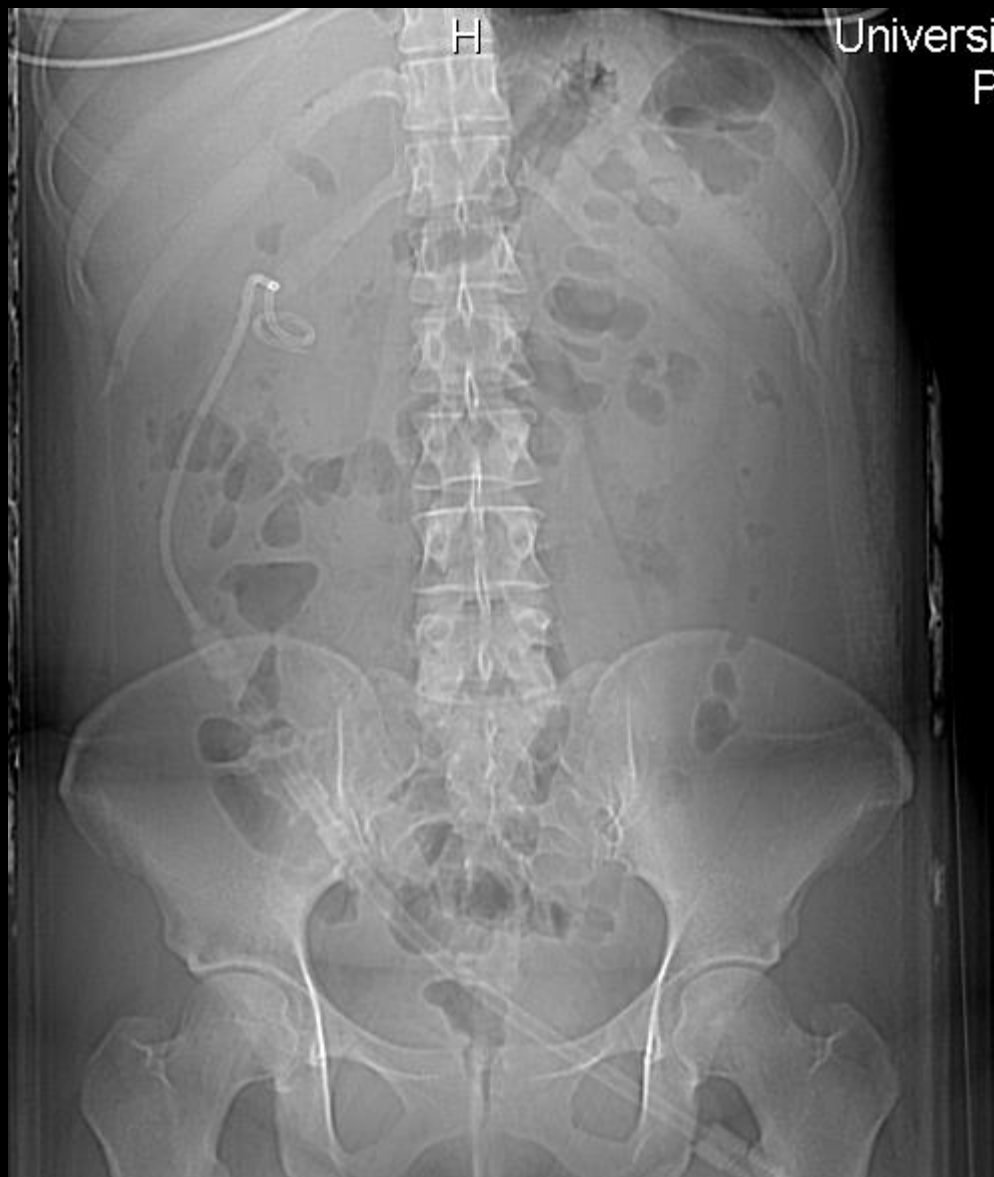A











# Επεμβατικά Πεπτικού

Παναγιώτης Μ. Κίτρου MD, MSc, PhD, EBIR, FCIRSE

Επικ. Καθηγητής Επεμβατικής Ακτινολογίας

Τμήμα Ιατρικής

Πανεπιστήμιο Πατρών