

Διαγνωστική Προσπέλαση Πανκυτταροπενίας

Έλενα Σολωμού
Αναπλ.Καθηγ. Παθολογίας-Αιματολογίας

ΤΕΠ.....Ωρα 03:00

- Ασθενής 25 ετών, προσέρχεται στο ΤΕΠ με εμπύρετο έως 39° από 5d. Στον εργαστηριακό έλεγχο εμφανίζει WBC: $400/\text{mm}^3$ Hgb: 8g/dL και PLT: $70.000/\text{mm}^3$, ΔΕΚ: 0,5%
- Ασθενής 75 ετών προσερχεται στο ΤΕΠ γιατί σε τυχαίο έλεγχο εμφανίζει WBC: $1200/\text{mm}^3$ Hgb: 7g/dL και PLT: $70.000/\text{mm}^3$

Ορισμός Πανκυτταροπενίας

Μείωση των ερυθροκυττάρων
(αναιμία), ουδετεροφιλων
(ουδετεροπενία), και αιμοπεταλίων
(θρομβοπενία) στο περιφερικό αίμα

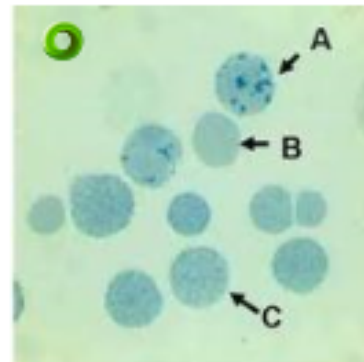

Αναιμία: Μείωση της Hb κάτω από τα όρια που αντιστοιχούν στο φύλο και την ηλικία (<11g/dL γυναίκες, < 13g/dL άνδρες) ή η μείωση του ολικού όγκου των RBC. Τα RBC ζούν 120 μέρες περίπου, ενώ καθημερινά αντικαθίσταται το 1%.

Δείκτες RBC:

- **MCV** (mean corpuscular volume): $Hct/RBC \times 10$ (80-95fl)
- **MCH** (mean corpuscular hemoglobin, μέση περιεκτικότητα): $Hgb/RBC \times 10^6$ (27-37pg)
- **MCHC** (mean corpuscular hemoglobin concentration, μέση πυκνότητα) : $Hgb/Hct \times 0,1$ (30-35g/dL)

ΔΕΚ (Δικτυοερυθροκύτταρα): Νεαρά RBC τα οποία δεν έχουν πυρήνα αλλά υπολείμματα ριβοσωμιακού RNA. Ζούν 1 ή 2 μέρες σε stress.

- Όταν αυξάνονται τα ΔΕΚ → ο μυελός μπορεί να ανταποκριθεί στην αναιμία
- Διορθωμένος αριθμός ΔΕΚ: $\% \Delta \text{ΕΚ} \times \text{Hct} / 45$
- **RDW:** Δείχνει την ετερογένεια στο μέγεθος των RBC



Αναιμία

- Αυξημένη καταστροφή RBC → αιμολυτικές αναιμίες
- Μειωμένη παραγωγή RBC (ερυθροποίηση) → π.χ. Σιδηροπενική, μεγαλοβλαστική, απλαστική αναιμία, αναιμία χρόνιας νόσου

Ουδετεροπενία: Ουδετερόφιλα
πολυμορφοπύρρηνα $< 1500/mm^3$

Κατάταξη ουδετεροπενίας:

- **Ιδιοπαθής** (μετά από λοίμωξη, φάρμακα, αυτοάνοση ουδετεροπενία, χρόνια καλοήθης ουδετεροπενία, αυτοάνοση ουδετεροπενία, κλπ)

- **Ουδετεροπενία λόγω ενδογενών διαταραχών:**

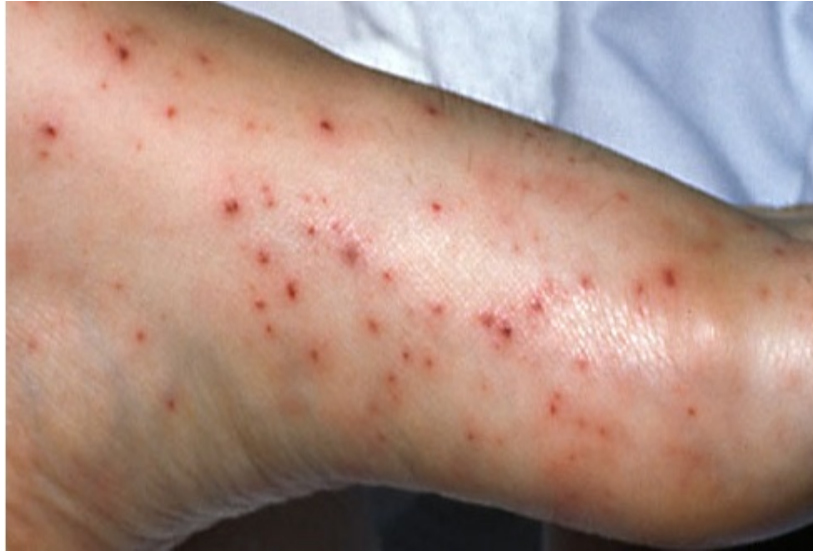Χρόνια ιδιοπαθής ουδετεροπενία, Συγγενής ουδετεροπενία, κυκλική ουδετεροπενία,
Σ. Swachman Diamond, Σ. Chediak Higashi,
Dyskeratosis congenita

Θρομβοπενία (PLT < 150.000)

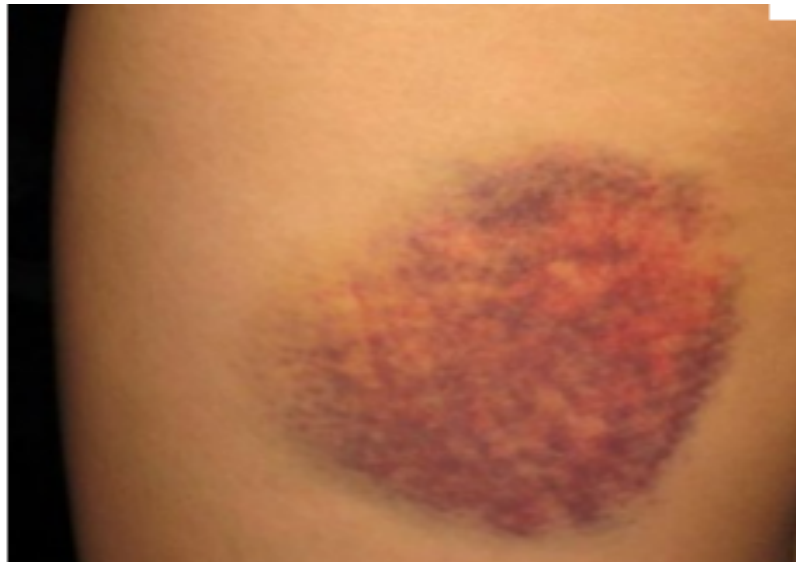
- Ψευδής θρομβοπενία
- Φάρμακα
- Κύηση
- Ιογενείς Λοιμώξεις
- Υπερσπληνισμός (παθήσεις ήπατος)
- Ιδιοπαθής Θρομβοπενική πορφύρα
- Μυελοδυσπλαστικά Σύνδρομα
- Θρομβωτική Θρομβοπενική πορφύρα
- Διάχυτη Ενδαγγειακή Πήξη
- Λεμφουπερπλαστικά νοσήματα (ΧΛΛ, NHL...)
- Αυτοάνοσα νοσήματα (ΣΕΛ...)

Συμπτώματα και Σημεία Πανκυτταροπενίας

- Λόγω **αναιμίας**: αδυναμία, καταβολή, εύκολη κόπωση, ταχυκαρδία, δύσπνοια,
- Λόγω **ουδετεροπενίας**: πυρετός, λοιμώξεις, ...
- Λόγω **θρομβοπενίας**: πετέχειες, εκχυμώσεις, ουλορραγία, αυξημένη απώλεια αίματος (ορθό, εμ. ρύση), ρινορραγία, ..



ΠΕΤΕΧΕΙΕΣ



ΕΚΧΥΜΩΣΕΙΣ

Διαφορική Διάγνωση Πανκυτταροπενίας

I. Συγγενή- Κληρονομικά Νοσήματα που συνοδεύονται με αιμοποιητική ανεπάρκεια

II. Επίκτητη Πανκυτταροπενία

α. Με νορμοκυτταρικό μυελό

β. Με υποπλαστικό μυελό

Συγγενή - Κληρονομικά Νοσήματα με αιμοποιητική ανεπάρκεια

Σπάνια κληρονομικά νοσήματα που εκδηλώνονται με:

Πανκυτταροπενία (αναιμία Fanconi, συγγενής δυσκεράτωση, σύνδρομο Pearson, αμεγακαρουκυτταρική θρομβοπενία κ.α.) ή

Μονήρης κυτταροπενία (αναιμία, λευκοπενία, ή θρομβοπενία) (αναιμία Diamond-Blackfan, σύνδρομο Shwachman-Diamond, σύνδρομο Kostmann, συγγενής δυσερυθροποιητική αναιμία κ.α.)

Αναιμία Fanconi

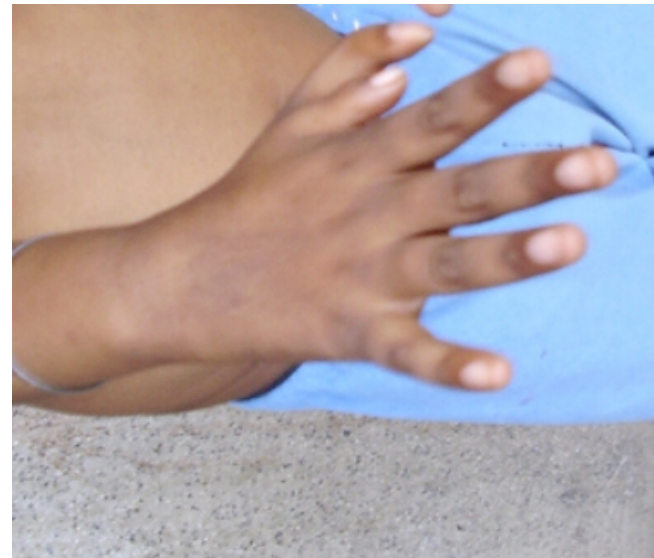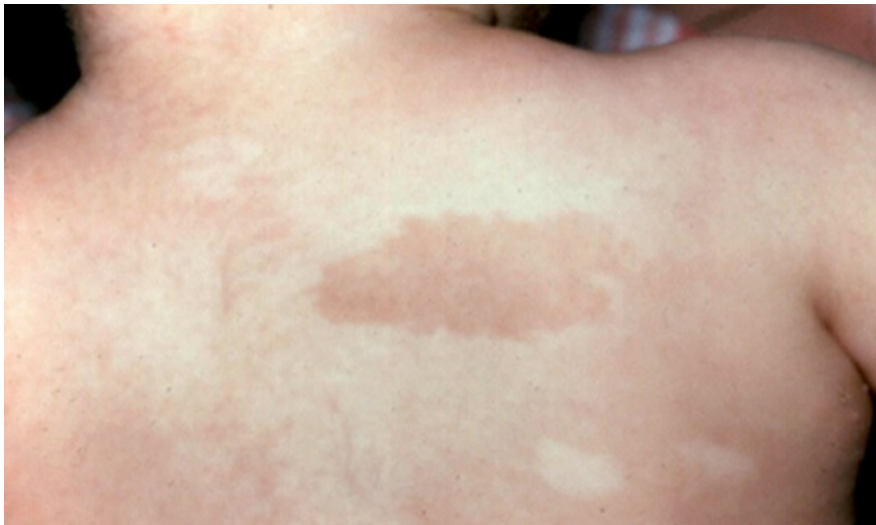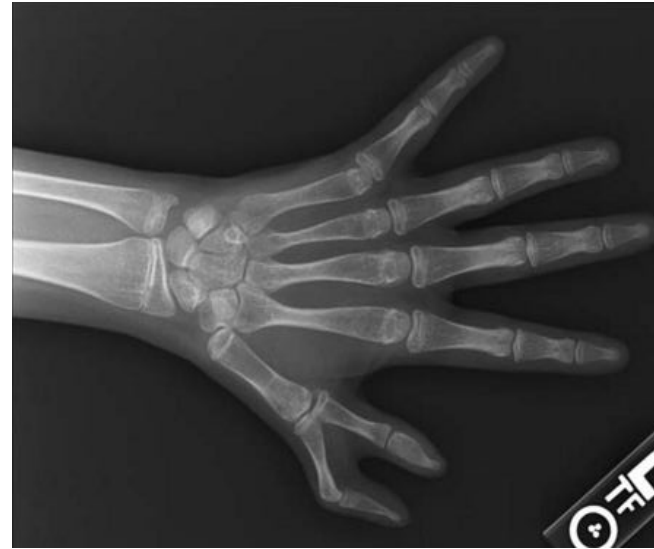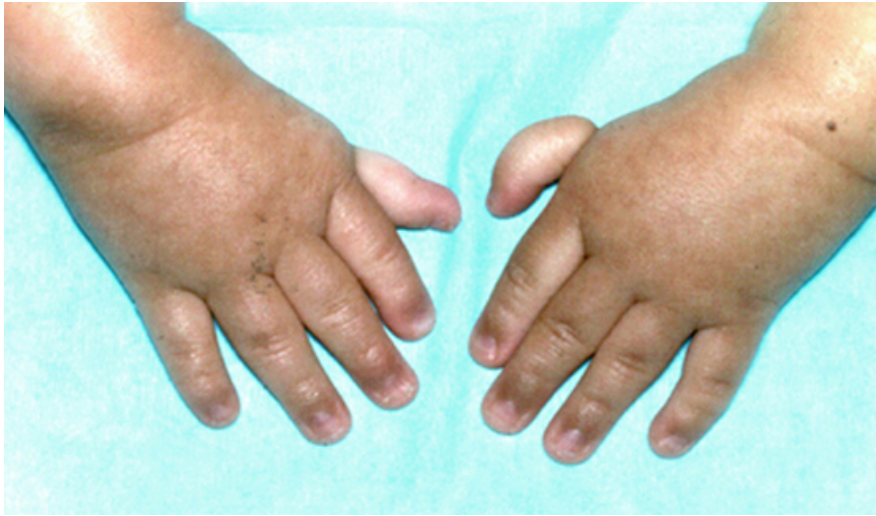Συγγενες σύνδρομο απλασίας του μυελού που χαρακτηρίζεται από χρωμοσωμική αστάθεια και εμφανίζει:

- Απλασία μυελού
- Σκελετικές ανωμαλίες
- Διαταραχές ανάπτυξης
- Αυξημένος κίνδυνος για κακοήθειες

Χαρακτηριστικό του νοσήματος είναι η *in vitro* ευθραυστότητα των χρωμοσωμάτων σε λεμφοκύτταρα περιφερικού αίματος υπό την επίδραση διεποξυβουτανίου (DEB), ή μιτομυκίνη C (MMC)

Μεταλλάξεις έχουν αναγνωρισθεί σε τουλάχιστον 15 διαφορετικά FANC γονίδια (πιο συχνά *FANCA*, *FANCC*, *FANCG*, και *FANCD2*) τα προϊόντα των οποίων κάτω από φυσιολογικές συνθήκες **αναγνωρίζουν** και **επιδιορθώνουν** βλάβες στο DNA.

Αναιμία Fanconi



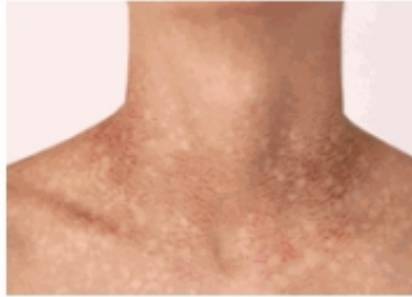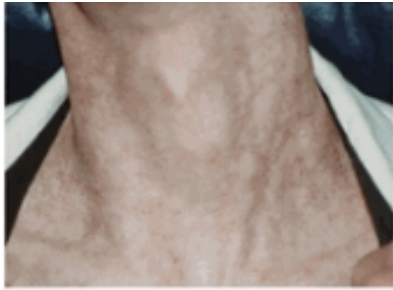Dyskeratosis Congenita

- Σπάνιο συγγενές νόσημα απλασίας μυελού που οφείλεται σε μεταλλάξεις σε γονίδια που ρυθμίζουν τα **τελομερή**

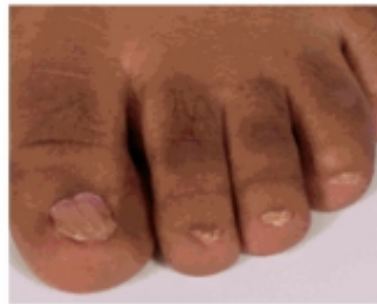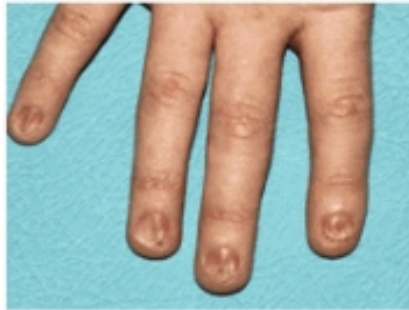Χαρακτηρίζεται από:

- **δυστροφικά νύχια, λευκοπλακία βλεννογόνου στόματος, δερματικές βλάβες**
- Απλασία μυελού
- Αυξημένος κίνδυνος για κακοήθειες

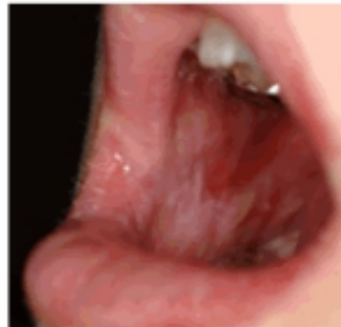
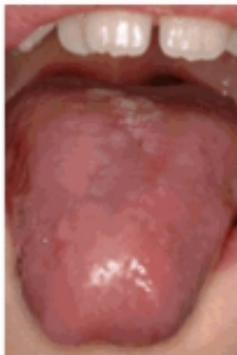Dyskeratosis Congenita



Abnormal skin pigmentation



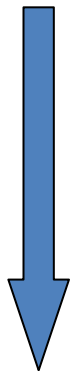Dystrophic nails



Mucosa leukoplakia

Επίκτητη Πανκυτταροπενία

Γενική αίματος



- WBC
- NEUTRO
- RBC
- PLT



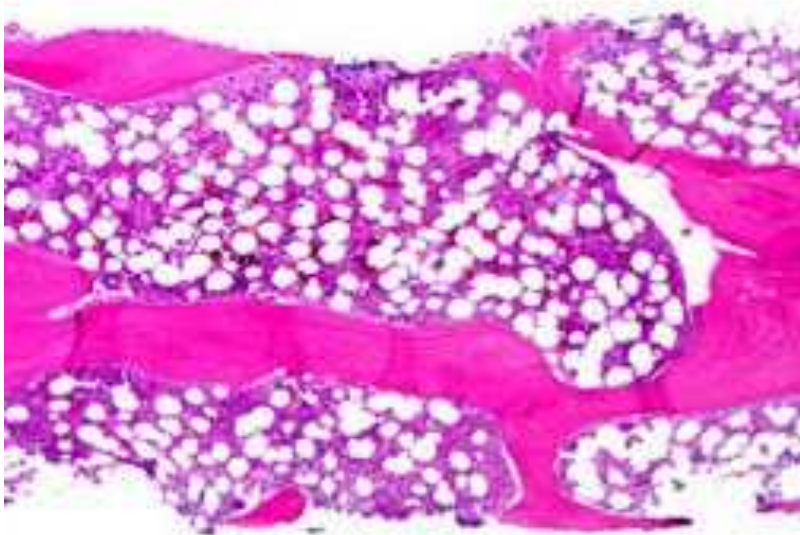ΔΕΚ → Περιφερική καταστροφή



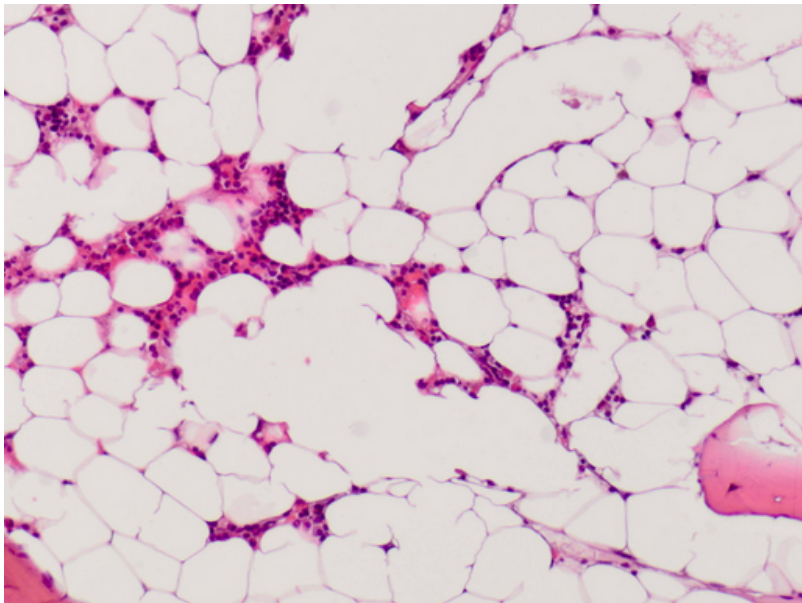
ΔΕΚ → Κεντρική ανεπάρκεια
(ανεπάρκεια μυελού των οστών)

Επίκτητη Πανκυτταροπενία

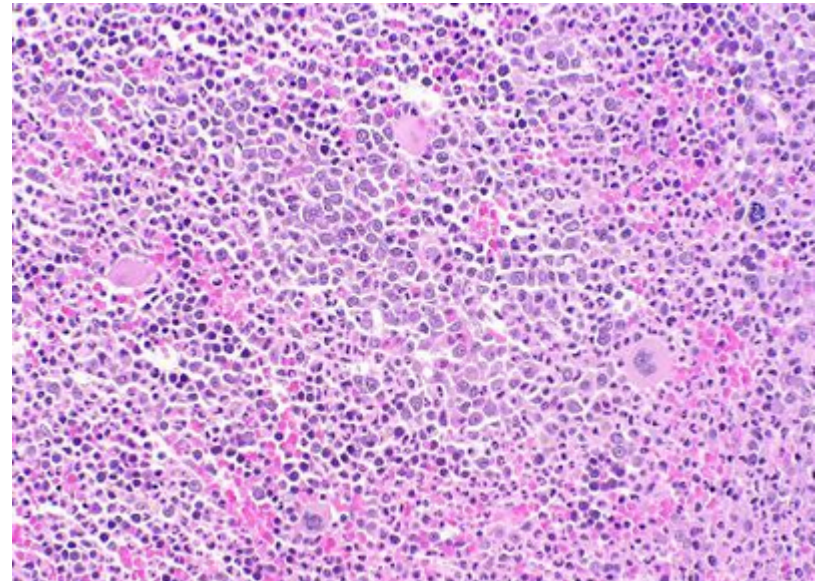
- A. Με νορμοκυτταρικό μυελό
- B. Με υποπλαστικό μυελό



Φυσιολογική κυτταροβρίθεια
Λόγος κυτταρικών στοιχείων / λίπος
(ηλικία, λειτουργικότητα)



Υποπλαστικός Μυελός



Υπερπλαστικός Μυελός

Εργαστηριακή Διερεύνηση

- Επίχρισμα περιφερικού αίματος-ΔΕΚ
- Δείκτες αιμόλυσης (Χολερυθρίνη, LDH, απτοσφαιρίνη, αιμοσφαιρινουρία)
- U/S για ηπατο-σπληνομεγαλία-CT για λεμφαδενοπάθεια
- Δείκτες λοίμωξης (ΤΚΕ, CRP)
- Αυτοάνοσο profile (ANA, RF)
- Μυελόγραμμα-Βιοψία μυελού

Περαιτέρω διερεύνηση

- Ανάλογα με το ιστορικό
- Κλινική εξέταση
- Εργαστηριακά ευρήματα

Πανκυτταροπενία με υποκυτταρικό μυελό(I)

- Ιδιοπαθής απλαστική αναιμία
- Παροξυσμική Νυκτερινή Αιμοσφαιρινουρία
- Υποπλαστικό Μυελοδυσπλαστικό σύνδρομο
- GVHD
- Μυελοίνωση
- Αλευχαιμική Λευχαιμία (ΟΛΛ σε παιδιά)
- Τριχωτή Λευχαιμία

Πανκυτταροπενία με υποκυτταρικό μυελό (II)

- Αυτοάνοσα νοσήματα (SLE, RA)
- Νευρική ανορεξία
- Ιογενείς λοιμώξεις (HIV, Parvo-B19....)
- Μετά από ΧΜΘ
- Μετά από ακτινοθεραπεία
- Δηλητηρίαση με μέταλλα (αρσενικό)

- Φυματίωση

Πανκυτταροπενία με φυσιολογική ή αυξημένη κυτταροβρίθεια μυελού (I)

- Διήθηση μυελού από καρκινικά κύτταρα
- Αιμοφαγοκυτταρικό σύνδρομο μετά από λοίμωξη
- Αλκοόλ
- Σαρκοείδωση
- Φυματίωση
- Βρουκέλλωση
- Λεισμανίαση
- Φάρμακα

• Πανκυτταροπενία με φυσιολογική ή αυξημένη κυτταροβρίθεια μυελού (II)

- Μυελοδυσπλαστικά σύνδρομα
- Οξεία Μυελογενής-Λεμφοβλαστική Λευχαιμία
 - NHL, ΧΛΛ
 - N. Gaucher
 - Σ. Evans με συνοδό λευκοπενία
 - Έλλειψη B12, φυλλικού οξέος
 - Υπερσπληνισμός-κίρρωση
 - Αυτοάνοση ηπατίτιδα

Φάρμακα

- ΧΜΘ (busulfan, melphalan, cyclophosphamide, anthracyclins....)
- Χλωραμφαινικόλη
- Σουλφοναμίδες
- Λινεζολίδη
- ΜΣΑΦ
- Αντιεπιληπτικά
- Αντικαταθληπτικά
-

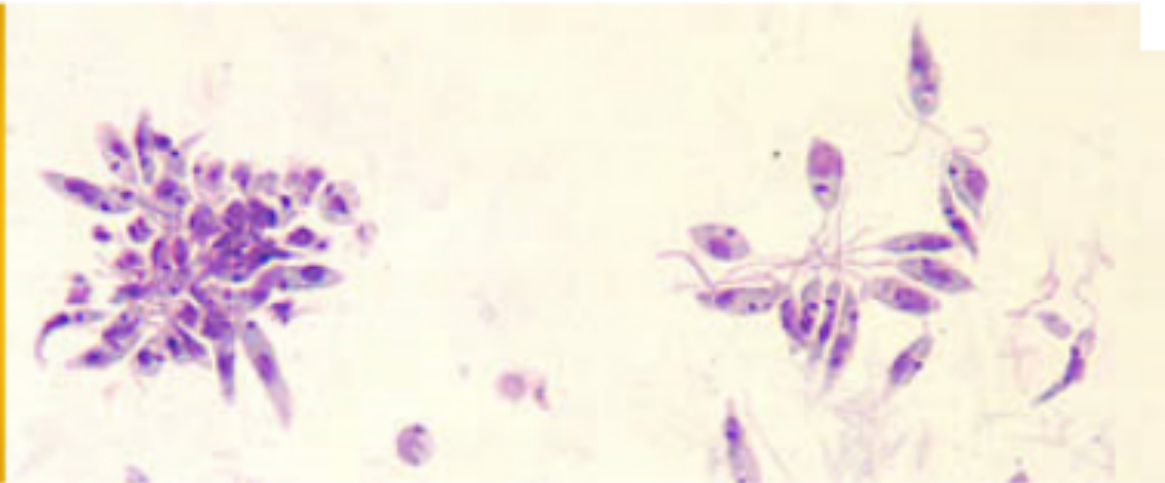
Συνήθως μέσω αυξημένης καταστροφής στη περιφέρεια

Λοιμώδη αίτια πανκυτταροπενίας

- Στη φυματίωση όπως και σε ιογενείς λοιμώξεις που συνοδεύονται από πανκυτταροπενία (CMV, EBV, HIV) είναι δυνατό να συνυπάρχει και μειωμένη παραγωγή αλλά και αυξημένη καταστροφή (περιφερική και κεντρική καταστολή)

Λοιμώδη αίτια πανκυτταροπενίας

- Η λεισμανίαση και βρουκέλλωση συνοδεύονται από πανκυτταροπενία λόγω σπληνομεγαλίας και υπερσπληνισμού



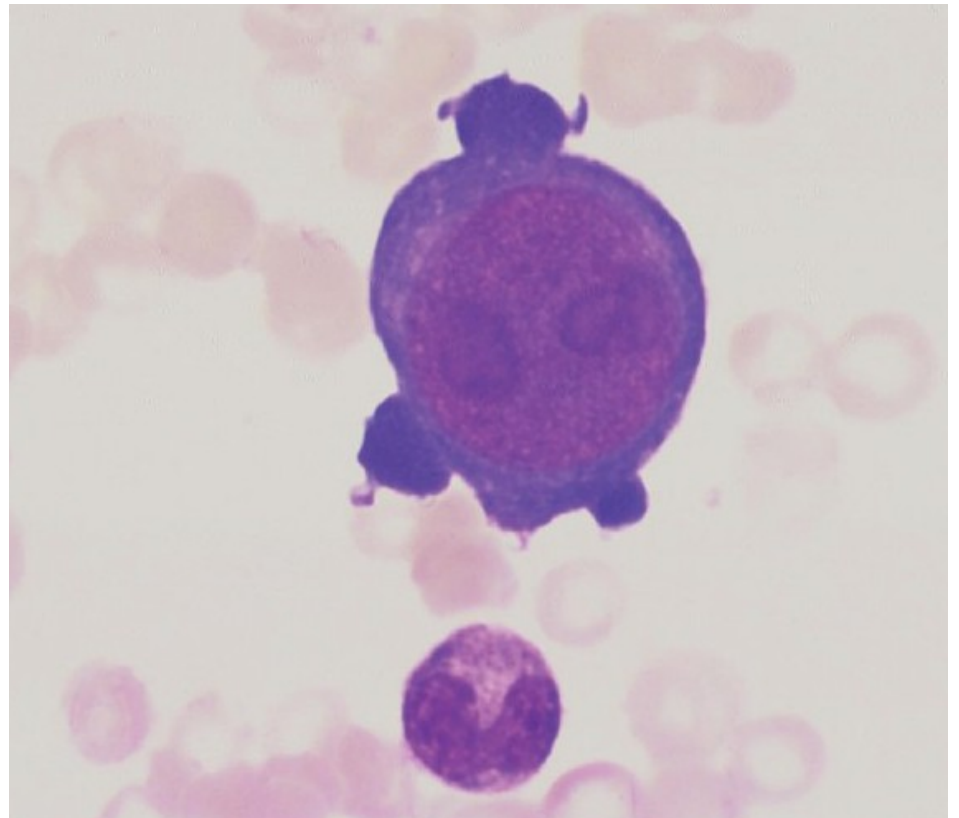
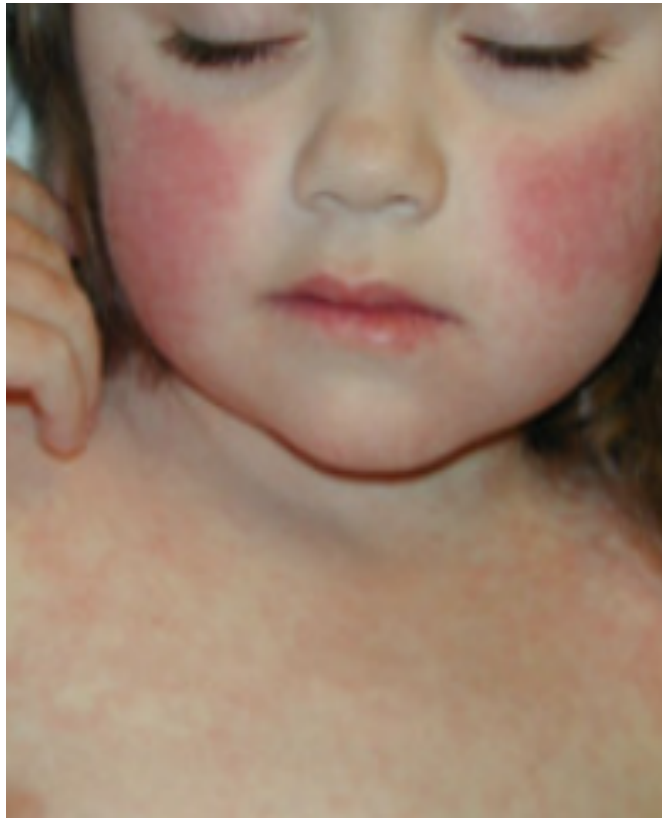Ιοί και πανκυτταροπενία

- Πολλοί ιοί μπορούν να προκαλέσουν καταστολή του μυελού και πανκυτταροπενία: συνήθως με ↑κυτταροβρίθεια μυελού και αιμοφαγοκυττάρωση
- EBV
- CMV
- HBV
- HCV
- HSV
- HIV: στα αρχικά στάδια ↑κυτταροβρίθεια, μετά υποκυτταρικός μυελός και δυσερυθροποίηση
- Παρνο-ιός B-19: απλασία μυελού

Παρβοϊός B19

- Προκαλεί τη «πέμπτη νόσο (**fifth disease**)» στα παιδιά.
- Στους περισσότερους ασθενείς συνοδεύεται με αναστολή ωρίμανσης των ερυθρών στο στάδιο του προερυθροβλάστη (**αναιμία**).
- Δυνατό να προκαλέσει εμβρυικό ύδρωπα λόγω της βαριάς αναιμίας σε εγκυους
- **Απλαστική κρίση** προκαλείται κυρίως σε άτομα με δρεπανοκυτταρική αναιμία και κληρονιμική σφαιροκυττάρωση

Παρβοϊός Β19



HIV και πανκυτταροπενία

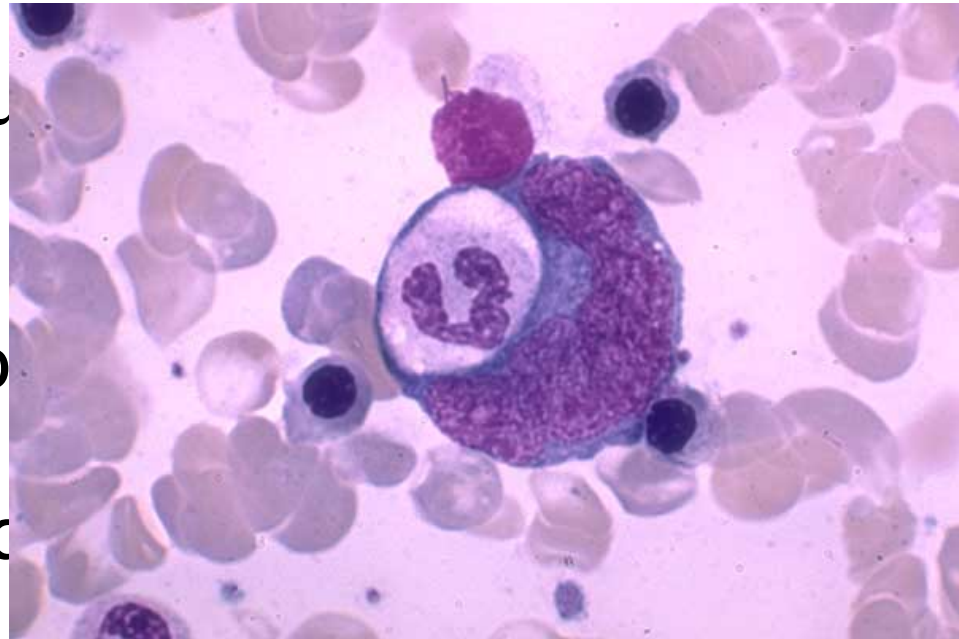
- Τα HSC δεν φαίνεται να μολύνονται από τον ιό, αλλά τα πιο ώριμα κύτταρα (lineage specific) είναι μειωμένα
- Τα κύτταρα του στρώματος μολύνονται, και έτσι δεν παράγουν τους απαραίτητους παράγοντες για να υποστηρίξουν την αιμοποίηση
- Τα μολυσμένα κύτταρα (ιδίως αυτών που δεν ανταποκρίνονται στη HAART) παράγουν \uparrow TNF- α που καταστέλλουν τα HSC με απόπτωση μέσω Fas-FasL

Αιμοφαγοκυτταρικό Σύνδρομο

Χαρακτηρίζεται από **πανκυτταροπενία** στην περιφέρεια ενώ στο μυελο υπάρχει **φαγοκυττάρωση** ερυθρών, κοκκιοκυττάρων και αιμοπεταλίων από **μακροφάγα**

Ο μυελός είναι υποκυτταρικός στο 1/3 των περιπτώσεων

Κλινικές Εκδηλώσεις: λεμφοαπώλεια βάρους, εξάνθημα, ίκτερος, ↑TG, ↑ φεριττίνη, ↓ ινωδογόνο, ηπατοσπληνομεγαλία, αυξημένα ηπατικά ένζυμα



Αίτια αιμοφαγοκυτταρικού συνδρόμου

πρωτοπαθες

λεμφώματα (T αρχής)

λοιμώξεις βακτηριακές, παρασιτικές και ιογενείς, κολλαγονικά νοσήματα (ΣΕΛ, νόσος Still,...),

ως μορφολογικό εύρημα μετά από απόρριψη μοσχεύματος μυελού των οστών.

Θεραπεία: πρέπει να στοχεύει στην υποκείμενη νόσο.

Κορτικοειδή/ IV Ig

Υποστήριξη με παράγωγα αίματος

Πρωτοπαθές Αιμοφαγοκυτταρικό Σύνδρομο (familial hemophagocytic lymphohistiocytosis-FHL)

- Σπάνιο νόσημα (1/50.000) με αυτοσωματικό υπολειπόμενο χαρακτήρα
- Έχουν περιγραφεί 5 γενετικοί τύποι (FL1-5)
- Πιο συχνός τύπος ο FL2 που συνδιάζεται με μεταλλάξεις στη περφορίνη
- Άλλες μεταλλάξεις: UNC13D (FHL3), STX11 (FHL4), και STXBP2 (FHL5)

Κίρρωση

Οδηγεί σε σπληνομεγαλία και υπερσπληνισμό

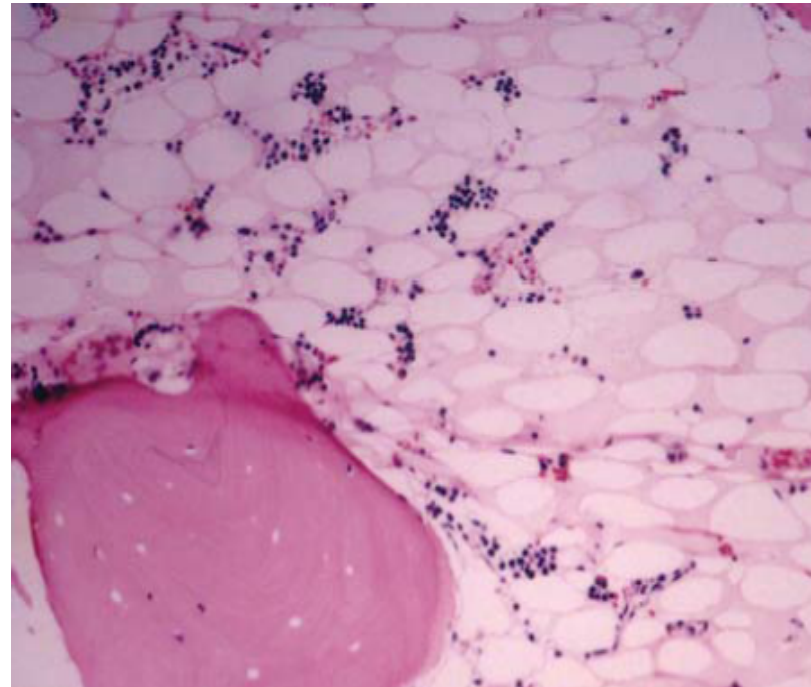
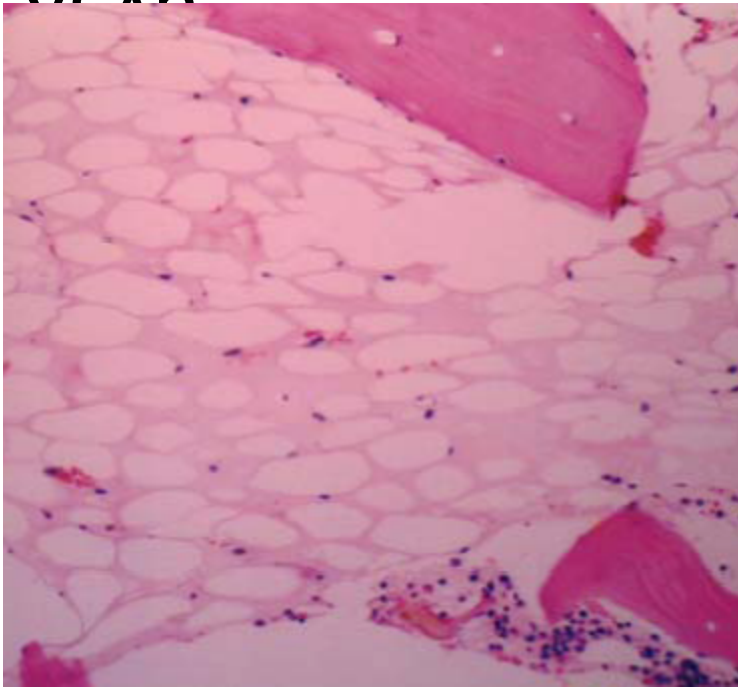
Αναιμία που οφείλεται στην παγίδευση των ερυθρών στο σπλήνα, μειωμένη επιβίωση ερυθρών και αύξηση του όγκου του πλάσματος.

Ουδετεροπενία που οφείλεται στην παγίδευση στο σπλήνα και σε μειωμένη επιβίωση των ουδετεροφίλων.

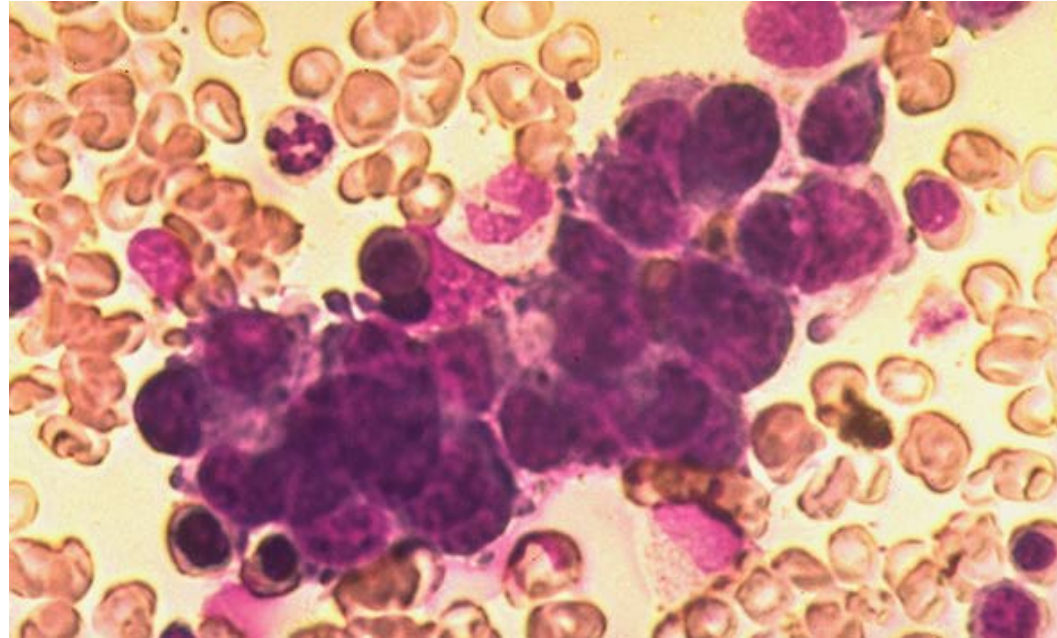
Θρομβοπενία που οφείλεται στην παγίδευση στο σπλήνα

Νευρική Ανορεξία

- Πανκυτταροπενία με μη αναστρεψιμη καταστροφή των κυτταρικών στοιχείων του μυελού- αντικατάσταση τους απο άμορφη υάλινη

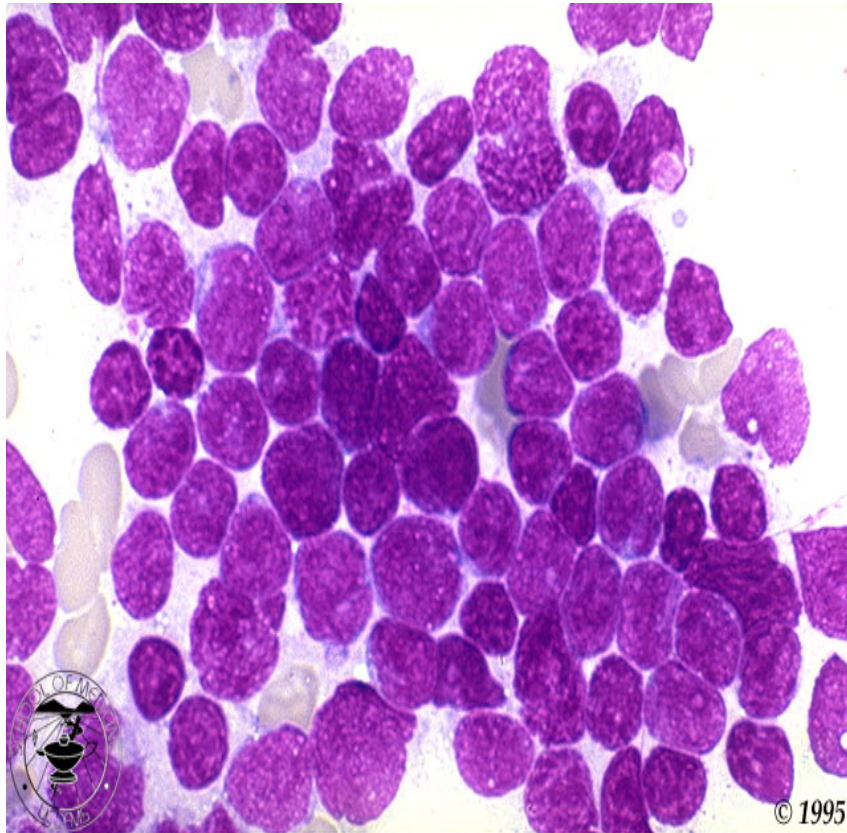


Διήθηση μυελού από μή-αιματολογική νεοπλασία



Διήθηση μυελού από Ca στομάχου

Διήθηση μυελού από αιματολογικό νεόπλασμα



- Αντικατάσταση στον μυελό όλων των αιμοποιητικών κυττάρων από το νεοπλασματικό κύτταρο
- Πανκυτταροπενία στην περιφέρεια

Χρόνια Ιδιοπαθής Ουδετεροπενία

Ανεξήγητη μείωση του αριθμού των ουδετεροφίλων κάτω των φυσιολογικών ορίων για μεγάλο χρονικό διάστημα

Ανοσολογικής αρχής (αντισώματα έναντι ουδετεροφίλων- προδρόμων κυττάρων μυελικής σειράς)

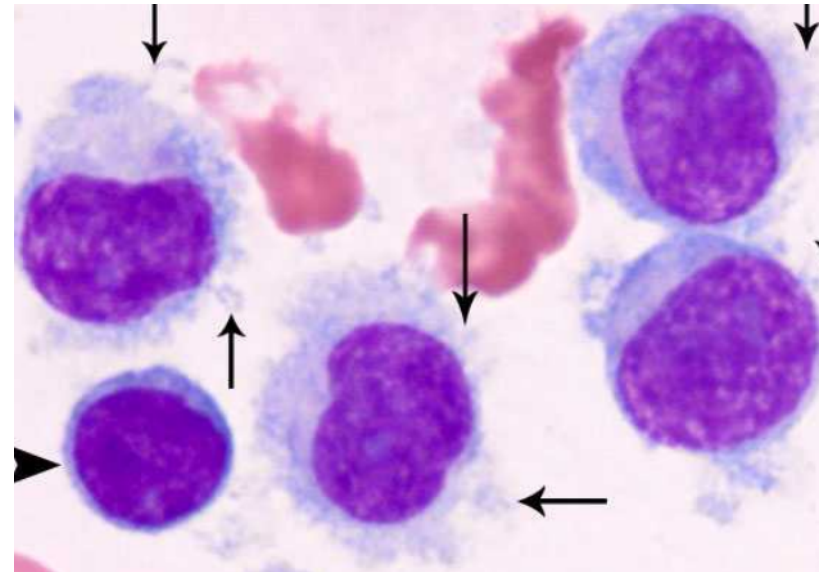
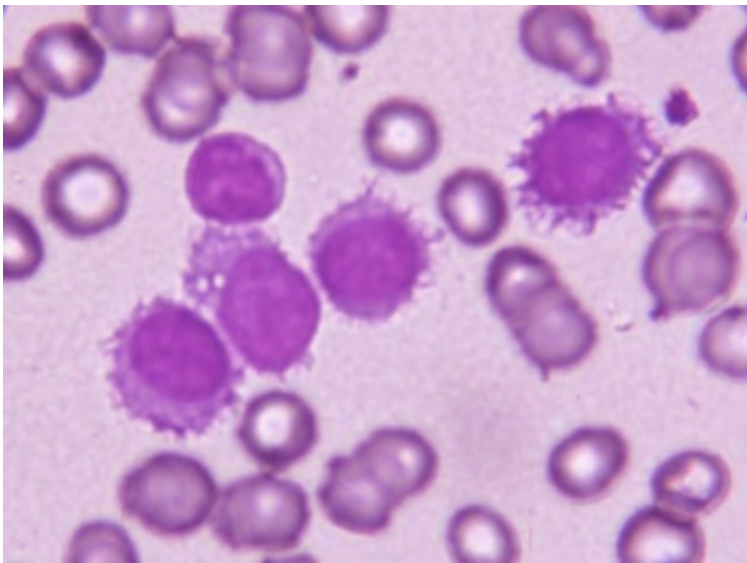
Μη ανοσολογικής αρχής -Καλοήθης πορεία

- Απουσία ενδείξεων συστηματικής νόσου στην οποία θα μπορούσε να αποδοθεί η ουδετεροπενία
- Προφλεγμονώδεις κυτταροκίνες και χυμοκίνες μπορεί να συμμετέχουν στην παθογένεια της νόσου

Τριχωτή Λευχαιμία

- Η πανκυτταροπενία οφείλεται στη διήθηση του μυελού από τα παθολογικά λεμφοκύτταρα, την ίνωση, τη καταστολή του μυελού από την υπερπαραγωγή TNF-α από τα ΗC, και την παγίδευση στο σπλήνα.
- Πανκυτταροπενία στη περιφέρεια, σπληνομεγαλία, και συχνά “dry tap” μυελός.
- Μετάλλαξη στο 100% στο ογκογονίδιο BRAF V600E.

Τριχωτή Λευχαιμία



CD19, CD20, CD22hi, CD11hi, CD25, CD103hi, FMC7 positive

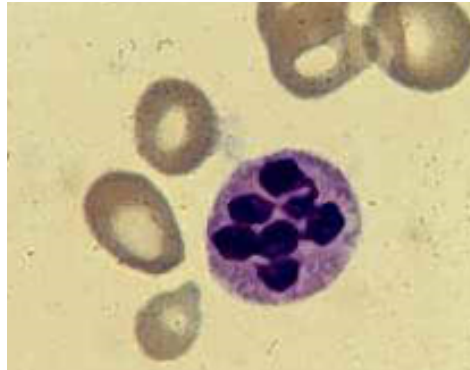Μεγαλοβλαστική Αναιμία

- Έλλειψη Βιτ Β12 ή/και φυλλικού οξέος
- Μακροκυττάρωση
- Στην έλλειψη Βιτ Β12: ↑ Μεθυλμαλονικό Οξύ, ↑ Ομοκυστεΐνη, ενώ στην έλλειψη φυλλικού: φυσιολογ. Μεθυλμαλονικό Οξύ, ↑ Ομοκυστεΐνη
- ↑ Χολερυθρίνη, ↑LDH, ↓ΔΕΚ ↓Χρόνος ζωής RBC

Μεγαλοβλαστική Αναιμία

- Νευρολογικές διαταραχές (διαταραχή της εν τω βάθην αισθητικότητας, ψύχωση, άνοια) μόνο στην έλλειψη B12
- **Μυελός:** Υπερκυτταρικός, μεγαλοβλάστες (μη συγχρονισμός ωρίμανσης πυρήνα-κυτταροπλάσματος, πυρήνας με λεπτή χρωματίνη
- **Περιφερικό αίμα:** Πολυκατάτμητα πολυμορφοπύρηνα, μακροκυττάρωση

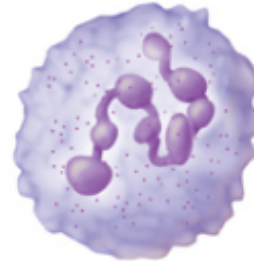
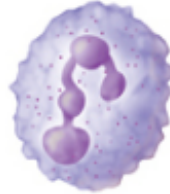
Μεγαλοβλαστική Αναιμία



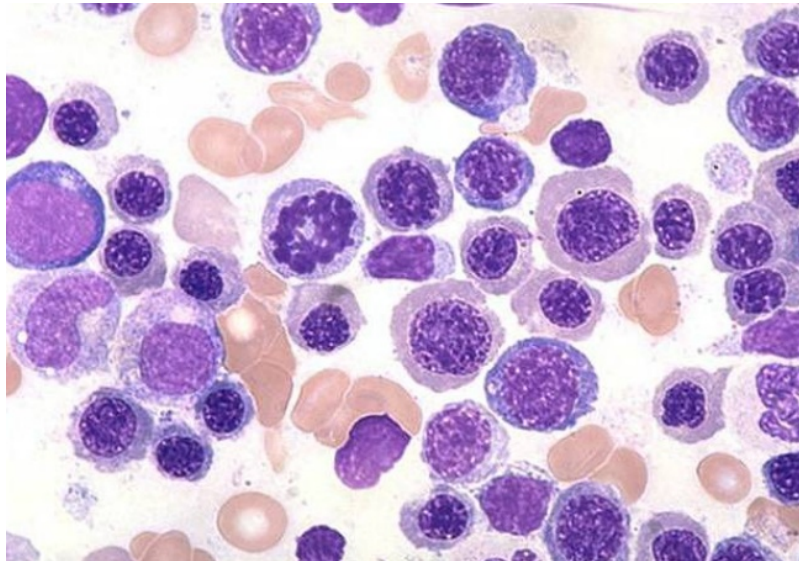
Normal
blood cells



Megaloblastic
anemia cells



υπερκατάμητα
πολυμορφοπύρηννα



Μυελός σε
μεγαλοβλαστική αναιμία

Μυελοδυσπλαστικά σύνδρομα

Παράδοξο:

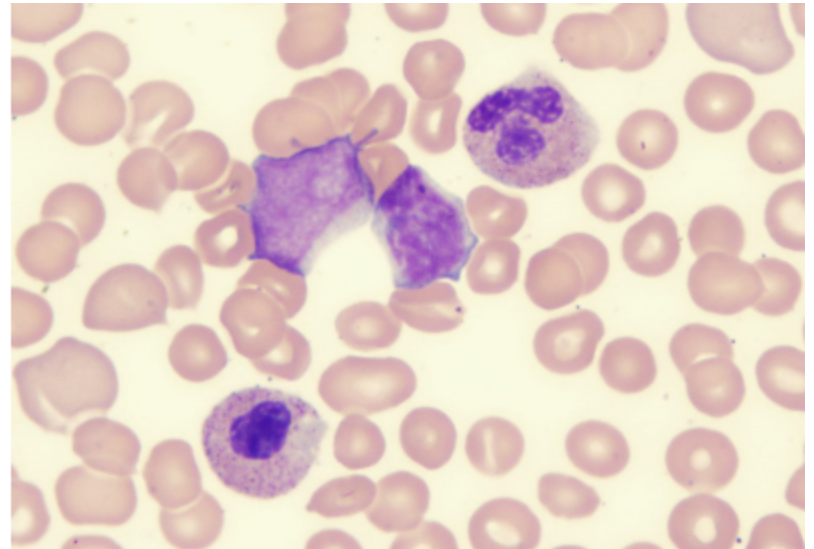
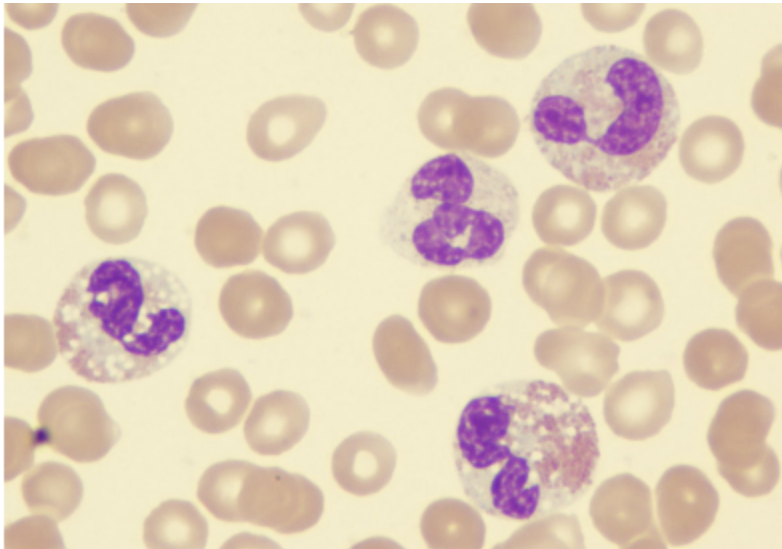
Πενία μία ή περισσότερων σειρών στο περιφερικό αίμα, ενώ υπάρχει κυτταροβριθής μυελός ή σπανιότερα υποπλαστικός μυελός

Δυσπλασία των αιμοποιητικών κυττάρων όλων των σταδίων ωρίμανσης (οι αλλοιώσεις είναι πιο προφανείς στα ωριμότερα στάδια)

Οι αλλοιώσεις παρατηρούνται καλύτερα στο περιφερικό αίμα και στο επίχρισμα του μυελού των οστών από ότι στην Βιοψία του μυελού

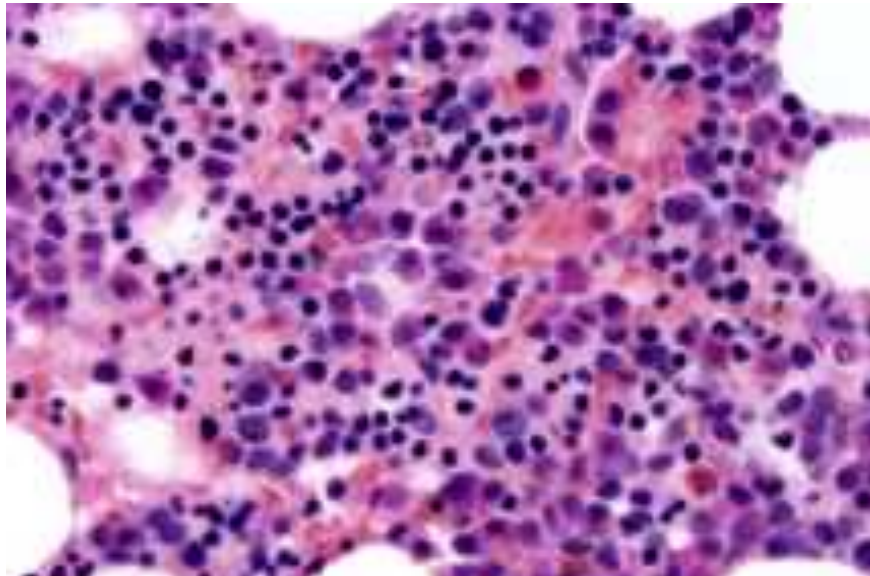
Μυελοδυσπλαστικά σύνδρομα

Δυσπλαστικά πολυμορφοπύρρηνα, βλάστες στο περιφερικό αίμα, απουσία PLT



Μυελοδυσπλαστικά σύνδρομα

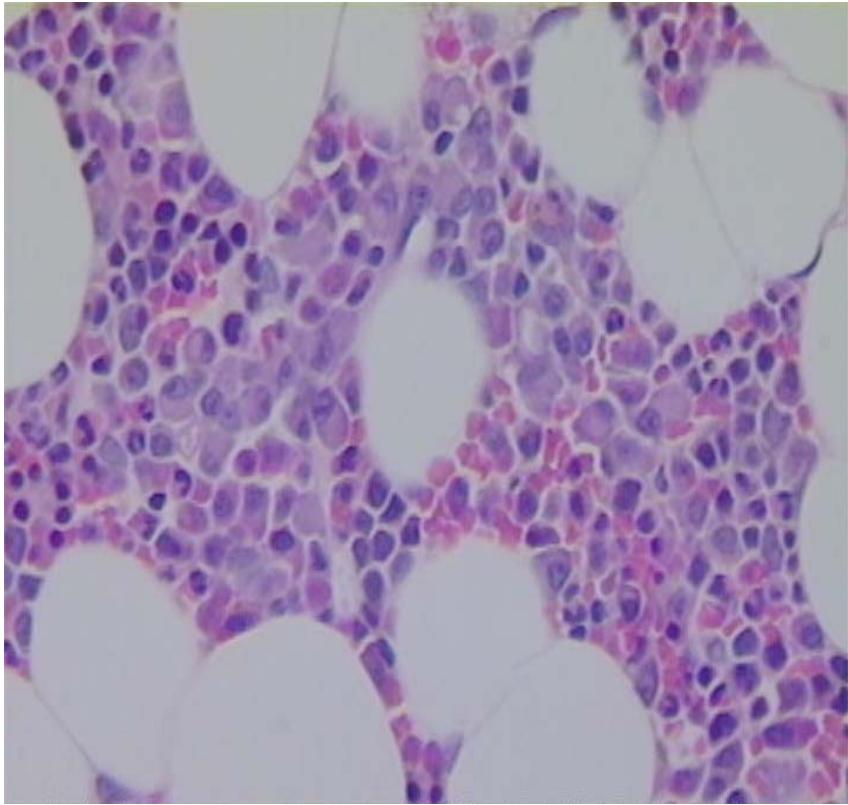
Αυξημένη κυτταροβρίθεια μυελού στις περισσότερες περιπτώσεις



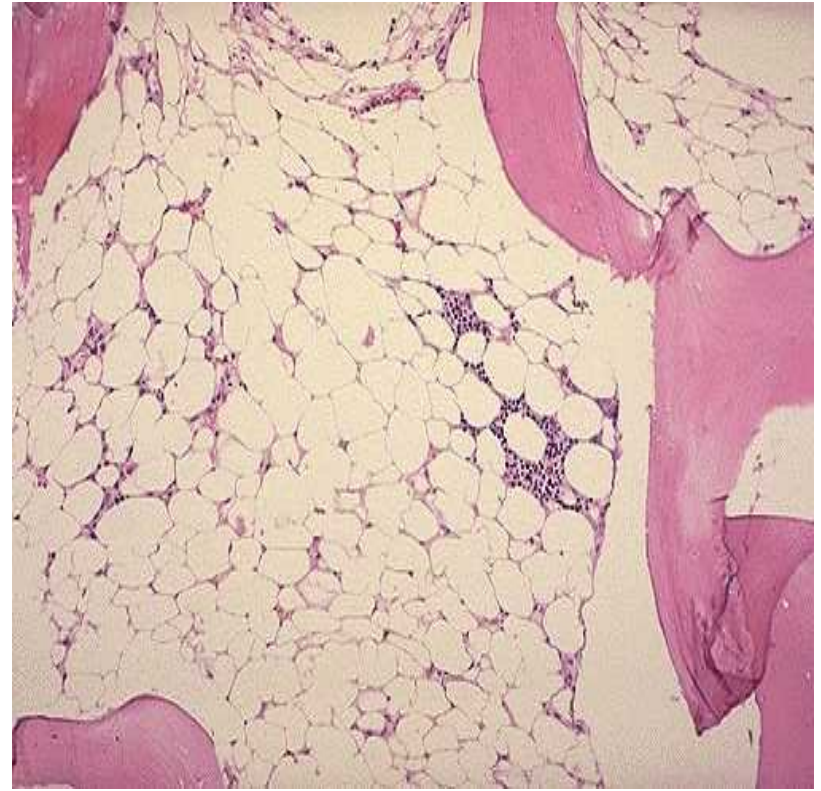
Απλαστική αναιμία

- Σπάνιο αυτοάνοσο νόσημα το οποίο χαρακτηρίζεται από αντικατάσταση του αιμοποιητικού ιστού από **λίπος**, με αποτέλεσμα **υποπλαστικό μυελό** και **πανκυτταροπενία** στη περιφέρεια
- Πολλοί παράγοντες εμπλέκονται στην παθογένεια της ΑΑ (ηπατίτιδα, κύηση, φάρμακα...) αλλά στις περισσότερες περιπτώσεις δεν ανευρίσκεται ο αιτιολογικός παράγοντας
- Αυξημένα **κυτταροτοξικά Τ λεμφοκύτταρα** υπερπαραγάγουν **IFN-γ**, λόγω υπερέκφρασης του **Tbet**, που καταστρέφει τα HSC

Απλαστική αναιμία



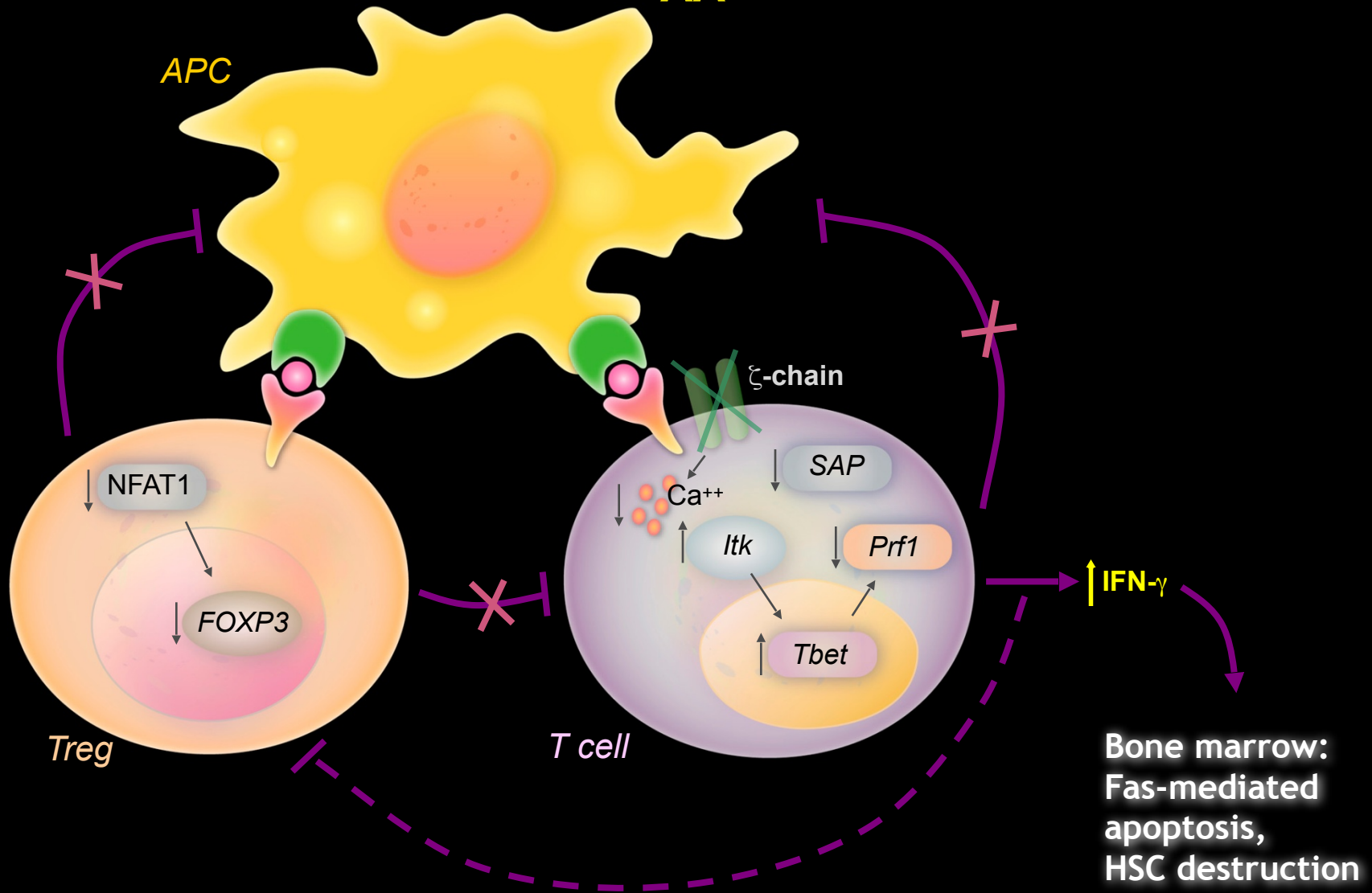
Φυσιολογικός μυελός



Απλαστική αναιμία

Προτεινόμενος παθοφυσιολογικός μηχανισμός στην

AA



Παροξυσμική Νυχτερινή Αιμοσφαιρινουρία (Paroxysmal Nocturnal Hemoglobinuria, PNH)

- Επίκτητη αιμολυτική αναιμία που οφείλεται στη **κλωνική** έκπτυξη ενός αρχέγονου αιμοποιητικού κυττάρου που φέρει σωματικές μεταλλάξεις στο γονίδιο **PIG-A** → έλλειψη GPI-linked πρωτεϊνών (CD55, CD59.....)
- Αιμοσφαιρινουρία λόγω της **ενδοαγγειακής αιμόλυσης** των ερυθρών που είναι ευάλωτα στη λυτική δράση του συμπ

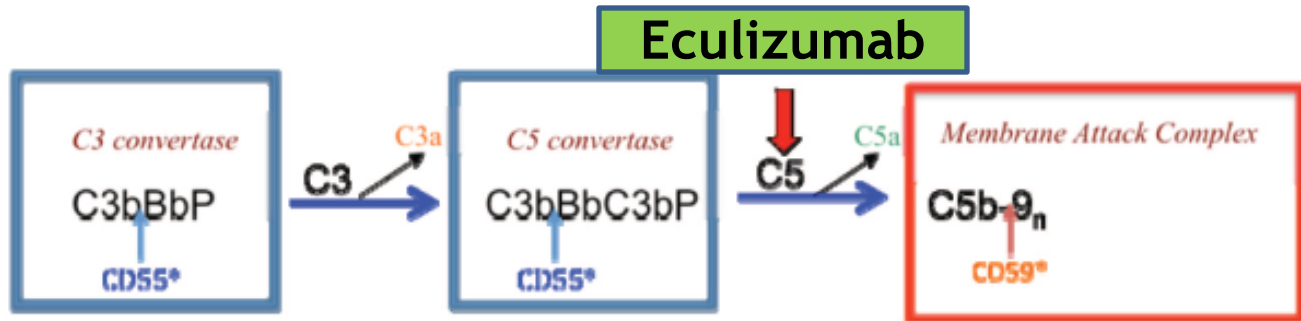


Παροξυσμική Νυχτερινή Αιμοσφαιρινουρία

- Θρομβώσεις συχνά σε ασυνήθεις θέσεις (π.χ. Budd-Chiari)
- Απλασία Μυελού
- Αναιμία
- Πνευμονική υπέρταση
- Έντονη κόπωση
- Κοιλιακό άλγος

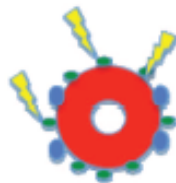
Λυτική δράση του συμπληρώματος στα ερυθρά αιμοσφαίρια

Alternative Pathway of Complement

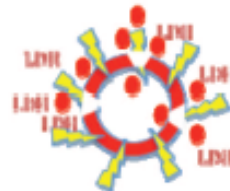


*GPI-anchored complement regulatory proteins deficient in PNH

Complement Activation



Normal RBC



PNH RBC

Πότε θα γίνει εισαγωγή στο νοσοκομείο?

- Πανκυτταροπενία
- Εμπύρετο
- Γενική κατάσταση
- Συμπτώματα
- Σημεία

Συμπερασματικά

- Πρόκληση για το κλινικό η διερεύνηση της πανκυτταροπενίας
- Το ιστορικό και η φυσική εξέταση θα κατευθύνουν σε εξειδικευμένες εξετάσεις για να τεθεί η διάγνωση