

Μεγαλοβλαστική Αναιμία

*Έλενα Σολωμού
Αναπληρώτρια Καθηγήτρια Παθολογίας-Αιματολογίας*

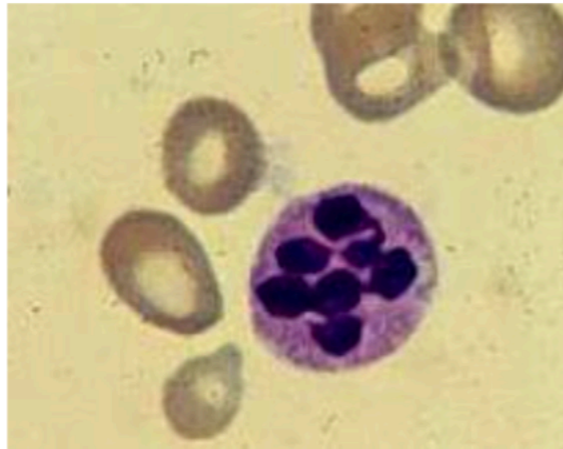- **Μακροκυττάρωση: μορφολογική διαταραχή των ερυθρών αιμοσφαιρίων , μεγαλύτερα ερυθρά**
- **↑ MCV**
- **Μακροκυτταρική αναιμία: αύξηση μέσου όγκου ερυθρών με ταυτόχρονη μείωση επιπέδων αιμοσφαιρίνης. Διακρίνεται σε μεγαλοβλαστική και μη μεγαλοβλαστική**

Η μεγαλοβλαστική αναιμία είναι μια μακροκυτταρική αναιμία που οφείλεται:

- στην έλλειψη της **βιταμίνης B12**
- στην έλλειψη του **φυλλικού οξέος** και/ή στην έλλειψη και των δύο
- Η αναιμία από έλλειψη βιταμίνης B12 λόγω έλλειψης του ενδογενούς παράγοντα **Castle** λέγεται **κακοήθης αναιμία του Biermer**

- Το φυλλικό οξύ και η B12 δεν μπορούν να συντεθούν στον οργανισμό, λαμβάνονται μόνο από τις τροφές
- **Η ανεπάρκεια B12 και φυλλικού οξέος προκαλεί χαρακτηριστικές διαταραχές στη μορφολογία των κυττάρων του μυελού και του περιφερικού αίματος**

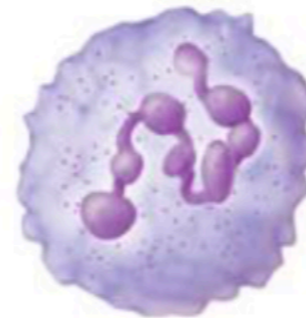
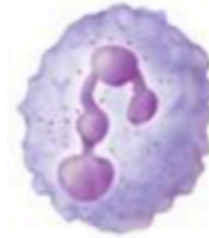Μεγαλοβλαστική Αναιμία



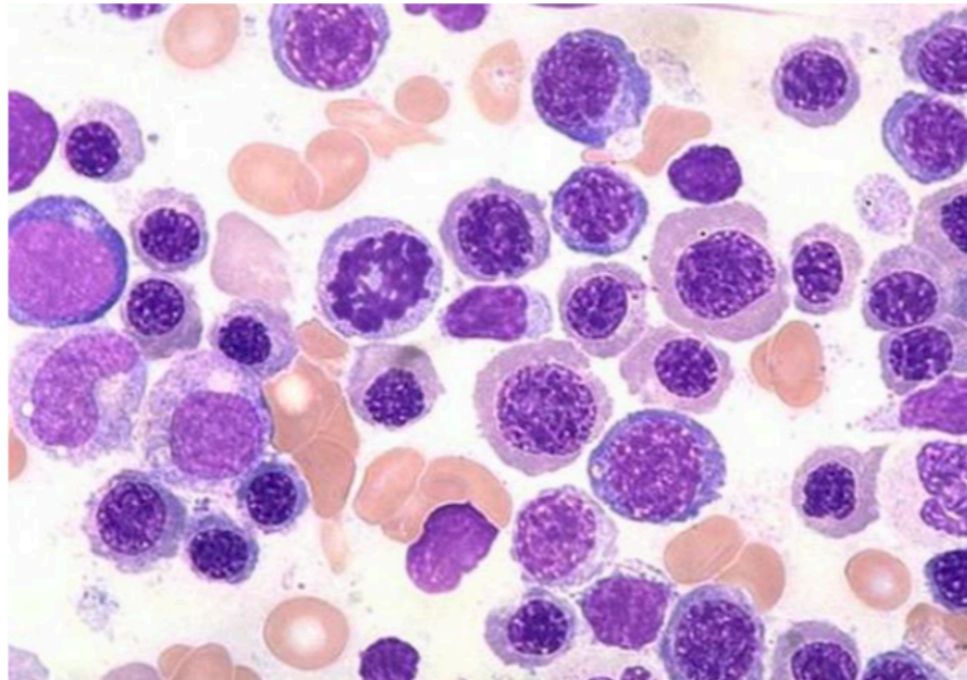
Normal
blood cells



Megaloblastic
anemia cells



υπερκατάμνητα
πολυμορφοπύρνηνα



Μυελός σε
μεγαλοβλαστική αναιμία

Μεγαλοβλαστική Αναιμία (I)

- Έλλειψη Βιτ Β12 ή/και φυλλικού οξέος
- Μακροκυττάρωση
- Στην έλλειψη Βιτ Β12: αυξημένο Μεθυλμαλονικό Οξύ, αυξημένη Ομοκυστεΐνη
- Στην έλλειψη φυλλικού: φυσιολογ. Μεθυλμαλονικό Οξύ, Αυξημένη Ομοκυστεΐνη
- Αυξηση Χολερυθρίνης, αυξηση LDH, μειωμένα ΔΕΚ μειωμένος Χρόνος ζωής RBC

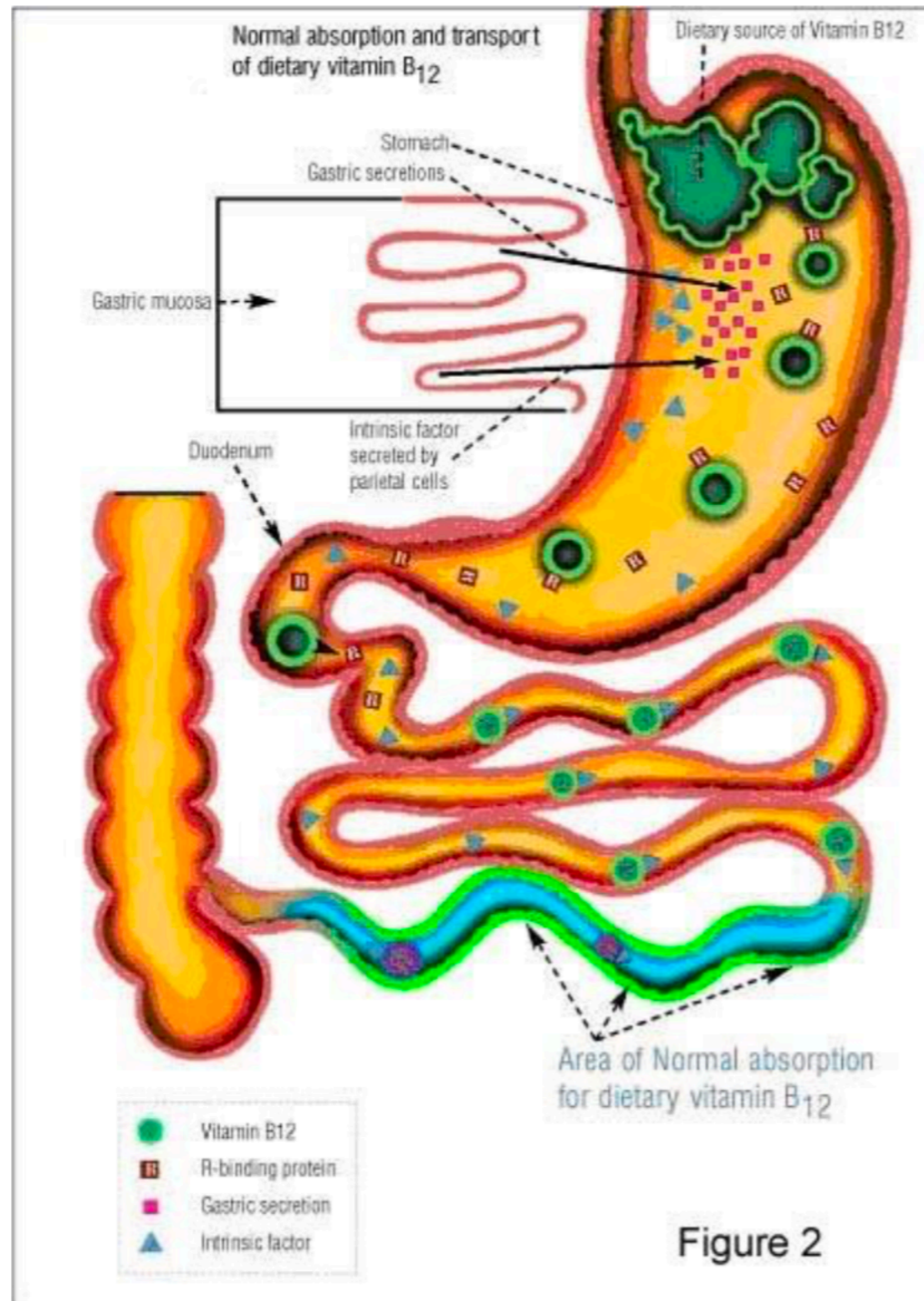
Μεγαλοβλαστική Αναιμία (II)

- Νευρολογικές διαταραχές (διαταραχή της εν τω βάθην αισθητικότητας, ψύχωση, άνοια) μόνο στην έλλειψη B12
- Μυελος: Υπερκυτταρικός, μεγαλοβλάστες (μη συγχρονισμός ωρίμανσης πυρήνα-κυτταροπλάσματος, πυρήνας με λεπτή χρωματίνη
- Περιφερικό αίμα: **Μακροκυττάρωση, Πολυκατάτμητα πολυμορφοπύρηννα**

- Η Β12 βρίσκεται μόνο σε τροφές ζωικής προέλευσης. Η φυσιολογική διαίτα περιέχει 10-15 μg ημερησίως, ενώ οι ημερήσιες ανάγκες είναι 1 μg.
- Η Β12 που προσλαμβάνεται με την τροφή, μετά την απελευθέρωσή της από αυτήν, συνδέεται με τον ενδογενή παράγοντα του Castle, μια πρωτεΐνη που εκκρίνεται από τα τοιχωματικά κύτταρα του στομάχου.
- Το σύμπλεγμα αυτών συνδέεται με τους υποδοχείς του ειλεού, επιτρέποντας την απορρόφηση της Β12.

- Η Β12 συνδέεται στη συνέχεια με την **τρανσκοβαλαμίνη** και μεταφέρεται στο ήπαρ, τον μυελό, τον εγκέφαλο και άλλους ιστούς.
 - Τα φυσιολογικά αποθέματα της Β12 στο ήπαρ είναι επαρκή για **2-4 χρόνια**.
 - Η μεγαλύτερη ποσότητα της Β12 του πλάσματος συνδέεται σε **λειτουργικά ανενεργή πρωτεΐνη** σύνδεσης, που συντίθεται από κύτταρα της κοκκιώδους σειράς.
-

Βιταμίνη B12



Η βιταμίνη B12 στο στομάχι ενώνεται με μια γλυκοπρωτεΐνη **ενδογενής παράγοντας, Castle (IF intrinsic factor)**, που παράγεται από τα καλυκοειδή κύτταρα του θόλου του στομάχου.

Το σύμπλεγμα (B12- ενδογενής παράγοντας) φτάνει στο τελικό τμήμα του ειλεού και απορροφάται από τα επιθηλιακά κύτταρα με ειδικούς υποδοχείς που δεσμεύουν την B12 ενώ ο ενδογενής παράγοντας αποσπάται, πέφτει στον εντερικό αυλό και ακολουθεί την πορεία του εντερικού περιεχομένου.

Η βιταμίνη B12 εισέρχεται στο πρωτόπλασμα του επιθηλιακού κυττάρου και μετακινείται προς τον αγγειακό πόλο του κυττάρου για να παραληφθεί από τις τρανσκοβαλαμίνες

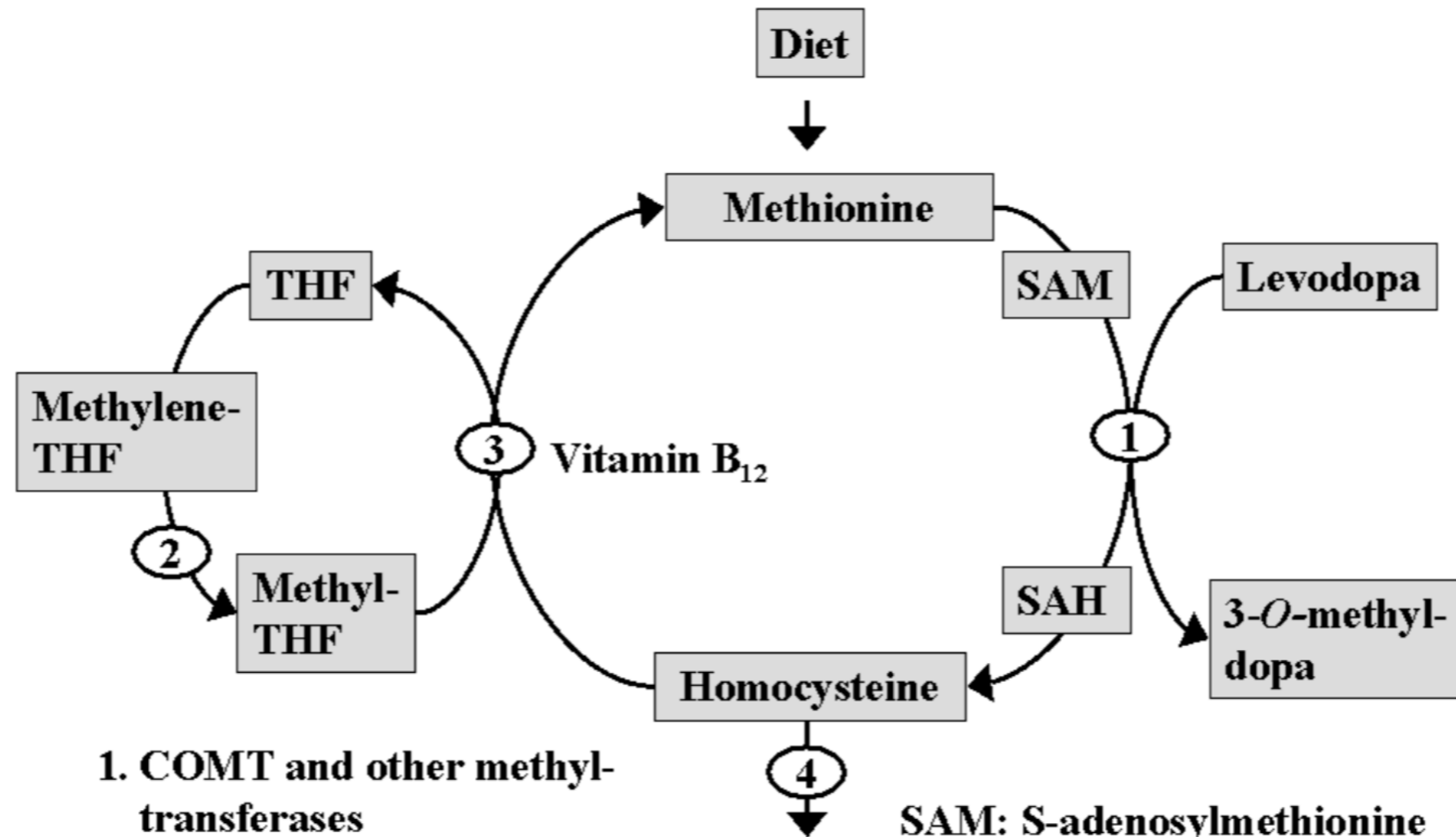
Οι τρανσκοβαλαμίνες είναι μεγαλομόρια που μεταφέρουν την B12 στα κύτταρα του οργανισμού.

Η βιταμίνη B12 διευκολύνει την απορρόφηση του φυλλικού οξέος από το έντερο και ρυθμίζει την είσοδο του στα κύτταρα.

Ο ρολος της B12 στην αιμοποίηση

- Η B12 είναι συνένζυμο της συνθετάσης της μεθειονίνης, σε αντίδραση απαραίτητη για την απομεθυλίωση του 5-μεθυλοτετραϋδροφυλλικού οξέος (methyl-THF), της μορφής με την οποία βρίσκεται το φυλλικό οξύ στο πλάσμα.
- Το φυλλικό οξύ είναι βασικό συνένζυμο για την σύνθεση της μονοφωσφορικής θυμιδίνης και επομένως του DNA.
- Η έλλειψη φυλλικού οξέος ή B12 έχει ως αποτέλεσμα την αναστολή σύνθεσης DNA, και οι επιπτώσεις είναι ιδιαίτερες εμφανείς στους ταχέως πολλαπλασιαζόμενους ιστούς.

Μεταβολισμός βιταμίνης B12

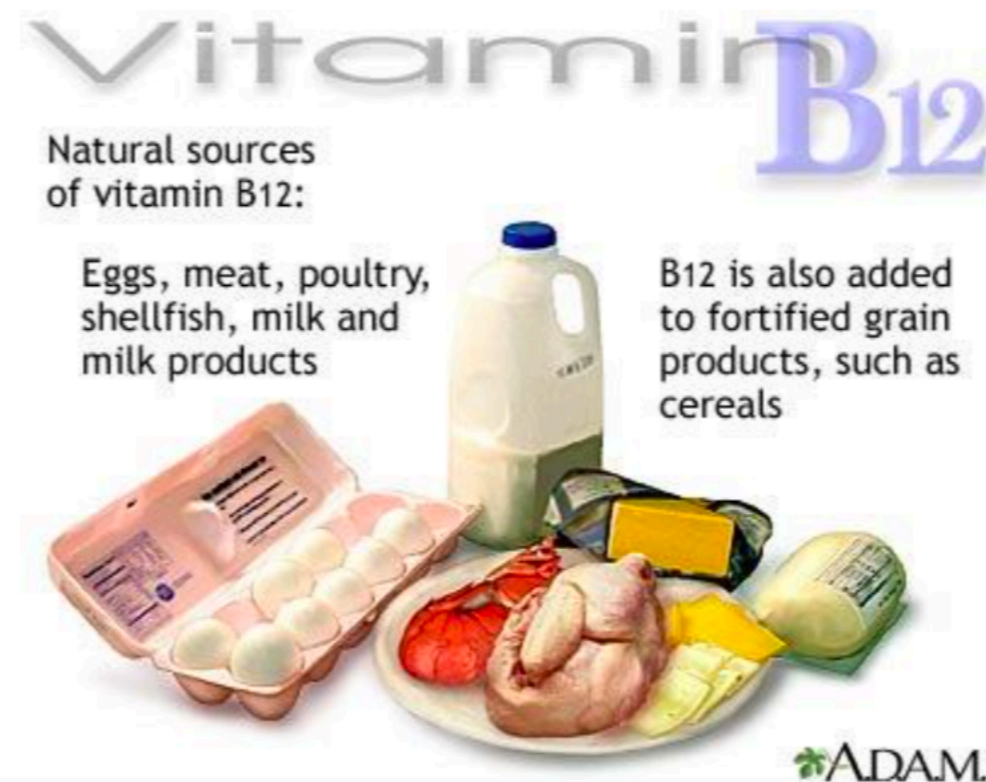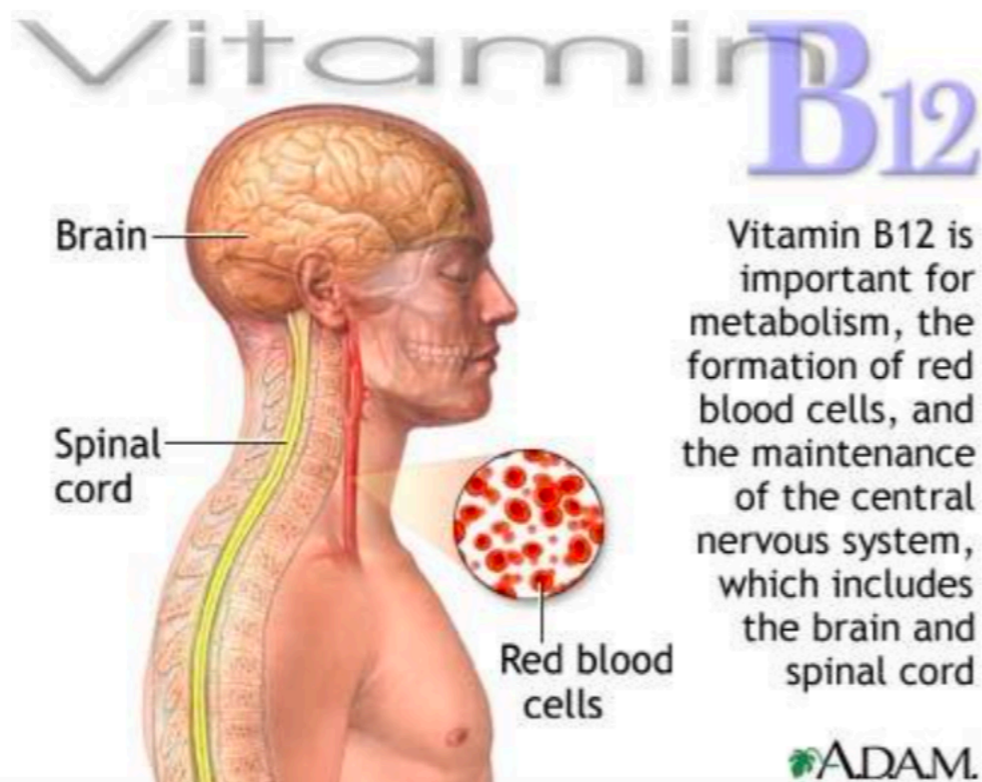


1. COMT and other methyltransferases
2. Methylene-THF-reduktase
3. Methioninsyntase
4. Cystationine β-synthase

SAM: S-adenosylmethionine
SAH: S-adenosylhomocysteine
THF: Tetrahydrofolate

Βιταμίνη B12

- Βρίσκεται στις ζωικές τροφές με τη μορφή της κυανοκοβαλαμίνης
- Απορροφάται από το τελικό τμήμα του ειλεού



Αιτια ελλειψης βιταμινης B12 στον οργανισμό

- **Εντερικά αίτια**
- σύνδρομο δυσαπορρόφησης
 - a) Εντεροπάθεια από γλουτένη
 - b) Τροπική sprue
- εντερική εκκολπωμάτωση
- νόσοι του ειλεού
 - a) νόσος του Crohn
 - b) φυματίωση του εντέρου
 - c) λέμφωμα του εντέρου
 - d) σκληροδερμία
- Σύνδρομο τυφλής έλικας
- Χειρουργική αφαίρεση του ειλεού

Αιτια ελλειψης βιταμινης B12 στον οργανισμο

- **Αυτοάνοσοι μηχανισμοί** (κακοήθης αναιμία του Biermer)
 - Αντισώματα έναντι καλυκοειδών κυττάρων του θόλου του στομάχου
 - Αντισώματα έναντι του ενδογενούς παράγοντα του Castle
- **Γαστρικά αίτια**
 - Ολική γαστρεκτομή
 - Καρκίνος στομάχου
- **Άλλα αίτια**
 - Εντερικά παράσιτα
 - Χρόνια παγκρεατική νόσος
 - ↑ ανάγκες σε B12 (καρκινωμάτωση, υπερθυροειδισμός)
 - Λήψη νιτρικών αλάτων

Γαστρικά αίτια ανεπάρκειας B12

○ Κακοήθης αναιμία Biermer -Addison:

- Αυτοάνοση γαστρίτιδα, ελαττωμένη έκκριση ενδογενούς παράγοντα Castle.
- Αντισώματα έναντι του ενδογενούς παράγοντα και των τοιχωματικών κυττάρων του στομάχου.
- Συνδέεται με πρόωρη λεύκανση τριχών, γαλανά μάτια, ομάδα αίματος A, οικογενειακό ιστορικό αυτοάνοσης νόσου και 2-3 φορές αυξημένη επίπτωση καρκίνου στομάχου.
- Μεγαλύτερη επίπτωση στις γυναίκες (1,6:1) και στην ηλικία των 60 ετών. Συσχετίζεται συχνά με άλλα αυτοάνοσα νοσήματα.

○ Γαστρεκτομή – Καρκίνος στομάχου

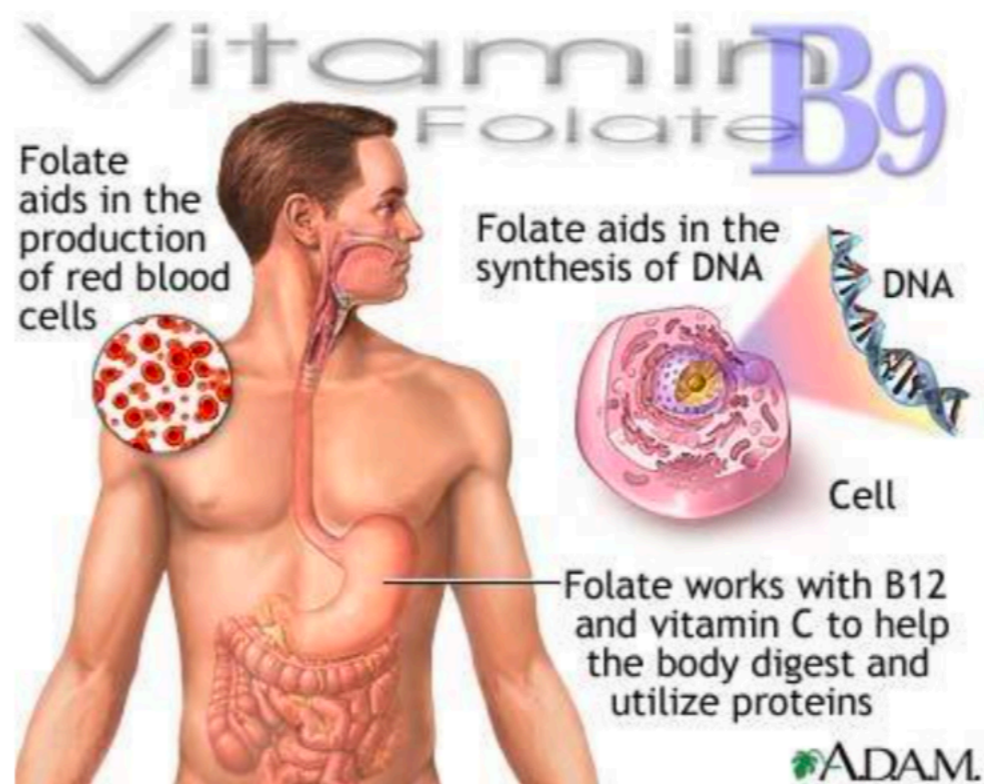
Εντερικά αίτια ανεπάρκειας B12

- **Νόσος Crohn, Εντερεκτομή**
- **Αύξηση της μικροβιακής εντερικής χλωρίδας**
- **Κατανάλωση B12 (βοθριοκέφαλος ο πλατύς)**
- **Αποκλειστικά φυτοφάγοι για σειρά ετών**

Το φυλλικό οξύ περιέχεται :

- πράσινα λαχανικά,
- γαλακτοκομικά προϊόντα ,
- ήπαρ

Απορροφάται από το αρχικό τμήμα της νήστιδας.



Ανεπαρκεια φυλλικου οξεος

Το φυλλικό οξύ περιέχεται :

- πράσινα λαχανικά,
- γαλακτοκομικά προϊόντα ,
- ήπαρ

Απορροφάται από το αρχικό τμήμα της νήστιδας.

Αίτια ανεπαρκείας φυλλικού οξέος

- **Ανεπαρκής πρόσληψη**: ηλικιωμένοι, τρόφιμοι ιδρυμάτων, αλκοολισμός, παρεντερική διατροφή
- **Δυσασπορρόφηση**: κοιλιοκάκη, εντερικές αναστομώσεις, χρόνια διάρροια
- **Αύξηση αναγκών**: αυξημένη σύνθεση DNA: κύηση, παιδιά, έφηβοι, χρόνιες αιμολυτικές αναιμίες, χρόνιες φλεγμονώδεις παθήσεις. **Αυξημένες απώλειες**: χρόνια αιμοκάθαρση
- **Ανταγωνιστές φυλλικού οξέος**: αντιεπιληπτικά (υδαντοΐνες, βαρβιτουρικά), τριαμπερένη, αντισυλληπτικά, αντιμεταβολίτες, τριμεθοπρίμη/σουλφαμεθοξαζόλη

Ανεπάρκεια φυλλικού οξέος

Το φυλλικό οξύ βρίσκεται με τη μορφή N5-μέθυλο-τετραυδρο-φυλλικού οξέος (N5-methyl-FH4)

Τα αποθέματα φυλλικού οξέος σε αντίθεση με τη B12 είναι πολύ μικρά

Οδηγεί σε ανεπάρκεια μέσα σε **λίγες εβδομάδες** όταν υπάρχουν διαταραχές

- **πρόσληψης**
 - **απορρόφησης**
 - **αυξημένες ανάγκες**
 - **αυξημένες απώλειες**
-

Μηχανισμός αναιμίας

- Η Β12 δρα σαν συνένζυμο σε διάφορες ενζυμικές αντιδράσεις. Μαζί με το φυλλικό οξύ συμμετέχει στη μεταφορά μεθυλικών ομάδων στη σύνθεση μεθειονίνης.
- Το φυλλικό οξύ είναι απαραίτητο για τη σύνθεση του DNA.
- Στόχος: οι ιστοί που έχουν ταχύ ρυθμό αναγέννησης των κυττάρων (βλεννογόνοι, μυελός των οστών)

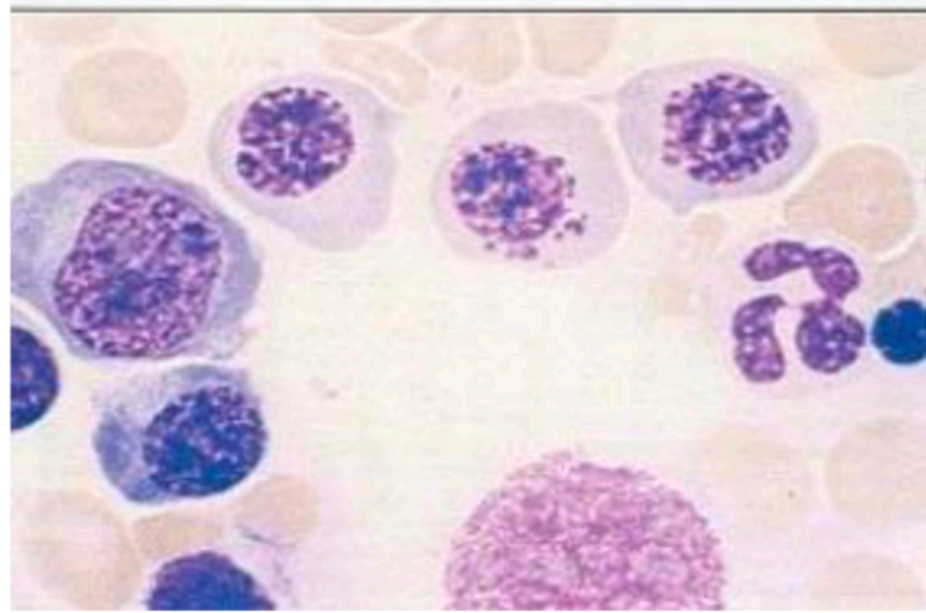
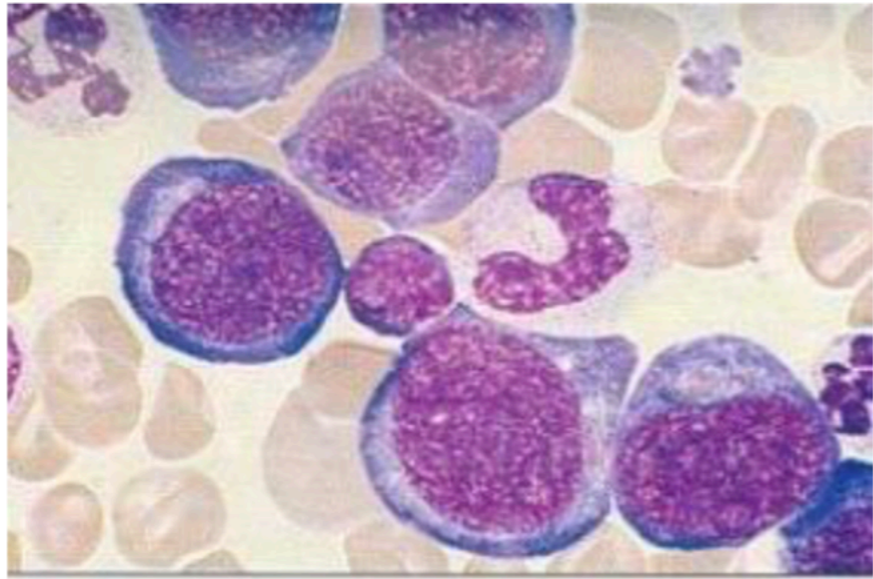
Μεγαλοβλαστικές Αναιμίες

Και οι 3 μυελικές σειρές προσβάλλονται.

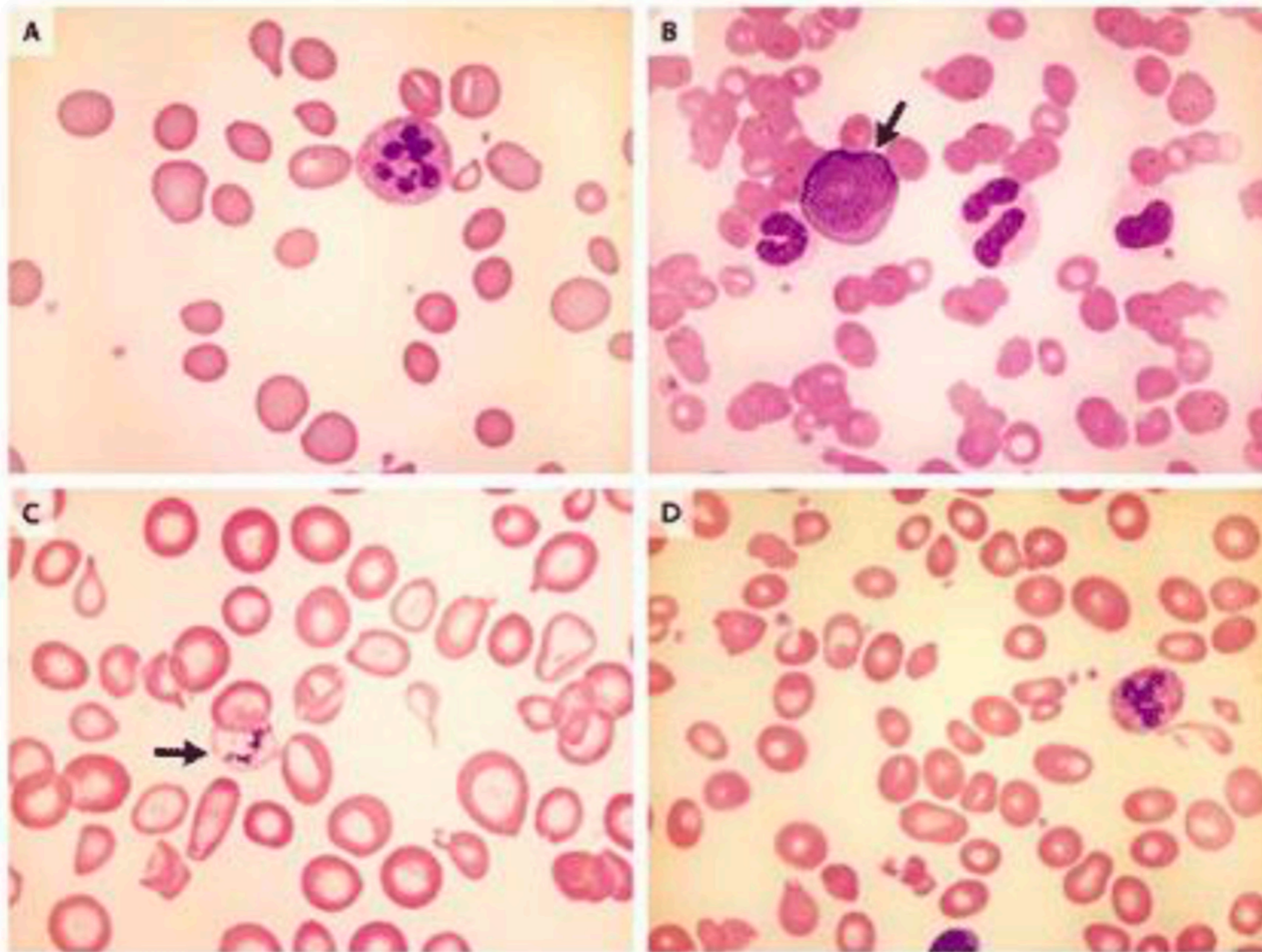
Η ανεπαρκής σύνθεση DNA μειώνει τον αριθμό των μιτώσεων με αποτέλεσμα την ασυγχρονία ωρίμανσης πυρήνα-πρωτοπλάσματος.

Συνυπάρχει και μη αποδοτική ερυθροποίηση ενός μέρους των ερυθροβλάστων.

- **Η ερυθρά σειρά** είναι πλούσια σε κυτταρικά στοιχεία (μέχρι 50% των μυελικών κυτταρικών στοιχείων). Ερυθροβλάστες μεγάλου μεγέθους με πρωτόπλασμα πλούσιο.
Πυρήνας : άωρος, πυρήνια, ασυγχρονία ωρίμανσης πυρήνα-πρωτοπλάσματος
- **Η κοκκιώδης σειρά** παρουσιάζει αναστολή ωρίμανσης με παρουσία γιγάντιων μεταμυελοκυττάρων και ραβδοπύρηνων (γιγαντοραβδοπύρηννα)
- **Μεγακαρυοκυτταρική** σειρά παρουσιάζει (δυσμεγακαρυοποίηση) μεγακαρυοκύτταρα με πολλούς πυρήνες και μη καλά ωριμάζων πρωτόπλασμα

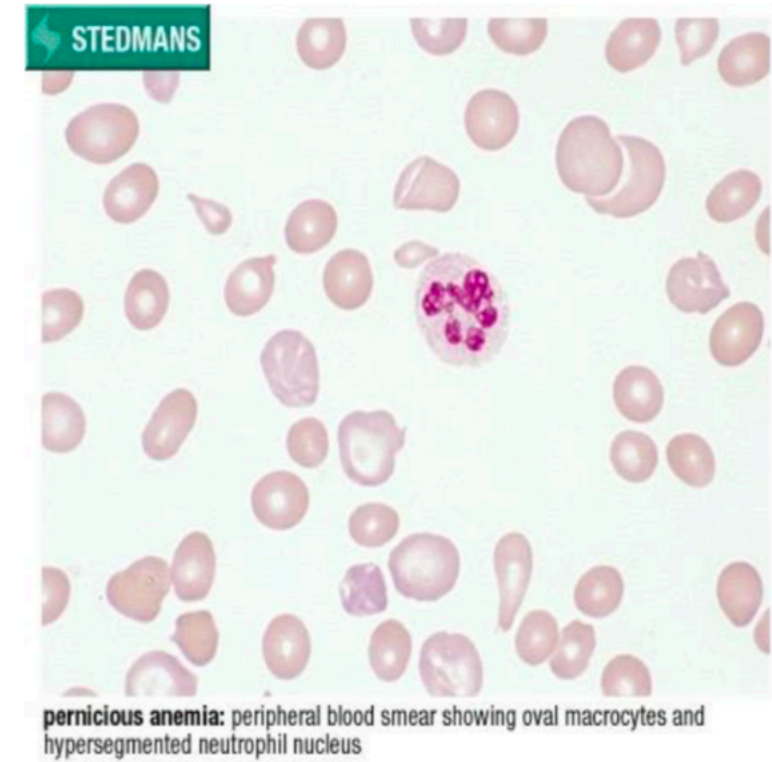


Μορφολογικά ευρηματα στο περιφερικό αιμα



Ευρηματα περιφερικού αίματος

- Ορθόχρωμη, μακροκυτταρική **αναιμία**
- Επίχρισμα: **μακροκυττάρωση**, ανισοκυττάρωση, πολυχρωματοφιλία, βασεόφιλη στίξη, σωματία Howell-Jolly (υπολείματα πυρην. DNA)
- **Λευκοπενία** ή και ουδετεροπενία με **υπερκατάτμητα πολυμορφοπύρρηνα**
- **Θρομβοπενία** - μεγάλα αιμοπετάλια
- **Fe**: φυσιολογικός ή αυξημένος (μειωμένος, αν πρόκειται για μικτή στερητική αναιμία)



Κλινικές εκδηλώσεις

Προοδευτική εγκατάσταση αναιμίας (αδυναμία-δύσπνοια)

ίκτερος (αυξημένη χολερυθρίνη, ενδομυελική αιμόλυση)

Λεμονοειδής χροιά δέρματος

Πυρέτιο, σπληνομεγαλία

Γλωσσίτις-γωνιακή χειλίτις

Συμπτώματα ατροφίας επιθηλίου ΓΕΣ

(ξηρότητα στόματος, καύσος γλώσσας, δυσφαγία, διάρροια)

Νευρολογικές εκδηλώσεις

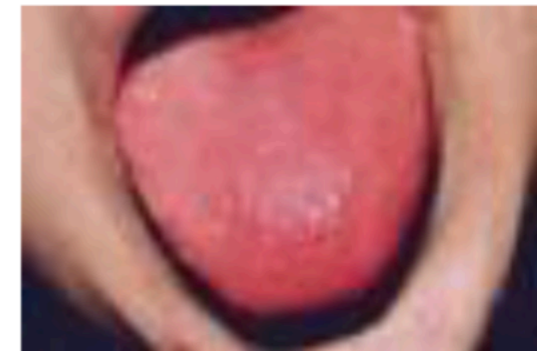(10%, κυρίως στην έλλειψη B12)

Παραισθησία κάτω άκρων (40%)

Διαταραχές εν τω βάθει αισθητικότητας

(αίσθημα ότι βαδίζει ο ασθενείς πάνω σε βαμβάκι)

Οπτικές-ψυχιατρικές διαταραχές



Εργαστηριακα ευρηματα

Αύξηση LDH και έμμεσης χολερυθρίνης, χωρίς αύξηση των ΔΕΚ

Χαμηλά επίπεδα βιταμίνης **B12** ή **φυλλικού οξέος**

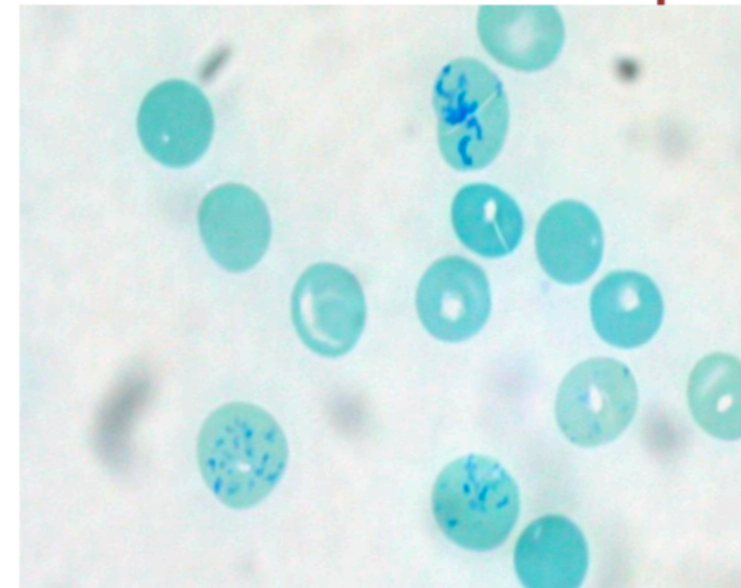
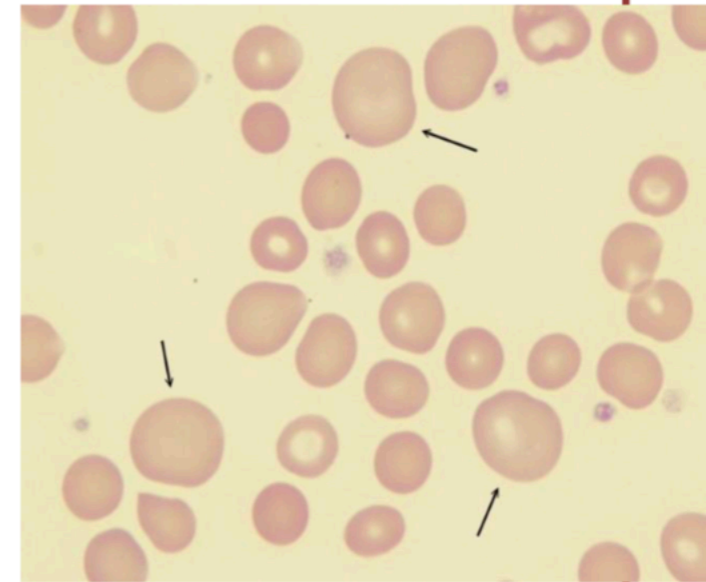
Παρουσία **αντισωμάτων έναντι τοιχωματικών** κυττάρων του στομάχου

Αυξημένα επίπεδα **γαστρίνης**

ΜΥΕΛΟΣ ΟΣΤΩΝ: μπλε λόγω πρόδρομων μορφών πλούσιων σε RNA, με μεγαλοβλάστες, αραιοκατανεμημένη χρωματίνη, δυσκοκκιοποίηση και δυσμεγακαρυοποίηση, αναστολή μιτωτικών διαιρέσεων

Διαφορική διαγνωση μακροκυτταρωσης

- ❖ Ηπατική νόσος (ανεπάρκεια - κίρρωση)
- ❖ Κατάχρηση οινοπνεύματος
- ❖ Κύηση, νεογνική ηλικία
- ❖ Υποθυρεοειδισμός - Μυξοίδημα
- ❖ Σακχαρώδης διαβήτης
- ❖ Δικτυοερυθροκυττάρωση
- ❖ Απλαστική αναιμία
- ❖ Συγγενείς δυσερυθροποιητικές αναιμίες
- ❖ Διάφορες αιμολυτικές αναιμίες
- ❖ Μυελοδυσπλαστικά σύνδρομα
- ❖ Πολλαπλούν μυέλωμα
- ❖ Κυτταροτοξικά φάρμακα
 - ❖ Υδροξουρία
 - ❖ Μεθοτρεξάτη



Θεραπεία .

- **Υδροξυκοβαλαμίνη 1mg** ενδομυϊκά, αρχικά κάθε ημέρα για 7 ημέρες, μετά κάθε εβδομάδα για 4 εβδομάδες και τέλος κάθε μήνα εφ'όρου ζωής.
- Ενίοτε **υποκαλιαιμία** λόγω αθρόας αιμοποίησης και εισόδου K^+ ενδοκυττάρια => Επαγρύπνηση - διόρθωση
- **Φυλλικό οξύ** per os 5-10 mg ημερησίως
- Δυνατόν να εμφανιστεί **δευτερογενής έλλειψη σιδήρου**

Ελεγχος αποτελεσματικότητας στη θεραπεία

1. ↑ ΔΕΚ Εμφάνιση δικτυοερυθροκυτταρικής κρίσης
2. ↑ Πολυμορφοπυρήνων (σε 1 εβδομάδα)
3. ↑ Αιμοπεταλίων
4. ↑ Hb και επάνοδο της φυσιολογικής μορφολογίας της ερυθράς σειράς σε **2 ημέρες στο μυελό και σε 2 εβδομάδες στην περιφέρεια**
5. ↑ Λευκοκυττάρων

Μετά τη χορήγηση B12/φυλλικού → μεγάλη ↓ ↓ K⁺ λόγω αυξημένης ανάγκης ερυθροκυττάρων → υποκαλιαιμία

Παρακολούθηση των ασθενων

- Παρακολούθηση της **κλινικής βελτίωσης**
- Παρακολούθηση των **νευρολογικών σημείων**
- Παρακολούθηση της **ΔΕΚ-κρίσης** και της αιματολογικής αποκατάστασης (αύξηση Hb, ελάττωση MCV)
- Παρακολούθηση της υποχώρησης της **LDH**
- Διόρθωση τυχόν **υποκαλιαιμίας** και δευτεροπαθούς **σιδηροπενίας**
- **Γαστροσκοπική** παρακολούθηση κάθε 1-2 χρόνια
- Εκρίζωση της λοίμωξης από **H.Pylorii**
- Παρακολούθηση **θυρεοειδικής** λειτουργίας, αντιθυρεοειδικών αντισωμάτων και επιπέδων **ασβεστίου** ορού
- Επαγρύπνηση για την ανάπτυξη **καρκίνου στομάχου**

Μεγαλοβλαστική Αναιμία (I)

- Έλλειψη Βιτ Β12 ή/και φυλλικού οξέος
- Μακροκυττάρωση
- Στην έλλειψη Βιτ Β12: ↑ Μεθυλμαλονικό Οξύ, ↑ Ομοκυστεΐνη
- Στην έλλειψη φυλλικού: φυσιολογ. Μεθυλμαλονικό Οξύ, ↑ Ομοκυστεΐνη
- ↑ Χολερυθρίνη, ↑ LDH, ↓ ΔΕΚ ↓ Χρόνος ζωής RBC

Μεγαλοβλαστική Αναιμία (II)

- Νευρολογικές διαταραχές (διαταραχή της εν τω βάθην αισθητικότητας, ψύχωση, άνοια) μόνο στην έλλειψη B12
- Μυελος: Υπερκυτταρικός, μεγαλοβλάστες (μη συγχρονισμός ωρίμανσης πυρήνα-κυτταροπλάσματος, πυρήνας με λεπτή χρωματίνη
- Περιφερικό αίμα: **Μακροκυττάρωση, Πολυκατάτμητα πολυμορφοπύρηννα**