



ΑΚΤΙΝΟΘΕΡΑΠΕΙΑ ΚΑΡΚΙΝΟΥ ΜΑΣΤΟΥ

ΚΑΘΗΓΗΤΗΣ ΔΗΜΗΤΡΙΟΣ ΚΑΡΔΑΜΑΚΗΣ

ΕΞ ΑΠΟΣΤΑΣΕΩΣ ΠΑΡΑΔΟΣΗ 2020 - 2021



ΠΕΡΙΕΧΟΜΕΝΑ

- ▶ ΕΙΣΑΓΩΓΗ

- ▶ ΕΝΔΕΙΞΕΙΣ ΑΚΤΙΝΟΘΕΡΑΠΕΙΑΣ ΠΡΩΤΟΠΑΘΟΥΣ ΕΣΤΙΑΣ

- ▶ ΑΠΟΚΑΤΑΣΤΑΣΗ ΜΑΣΤΟΥ ΚΑΙ ΑΚΤΙΝΟΘΕΡΑΠΕΙΑ



- ▶ ΕΝΔΕΙΞΕΙΣ ΑΚΤΙΝΟΘΕΡΑΠΕΙΑΣ ΜΕΤΑΣΤΑΤΙΚΗΣ ΝΟΣΟΥ

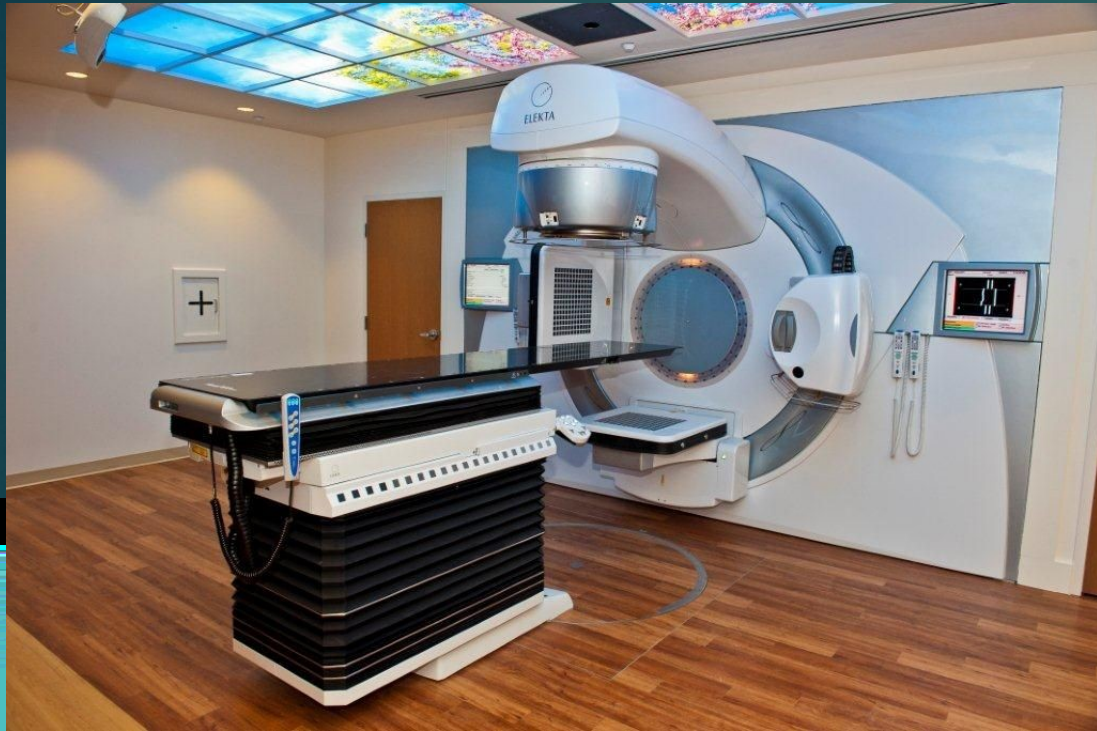- ▶ ΑΚΤΙΝΟΘΕΡΑΠΕΥΤΙΚΗ ΤΕΧΝΙΚΗ

- ▶ ΠΑΡΕΝΕΡΓΕΙΕΣ ΤΗΣ ΑΚΤΙΝΟΘΕΡΑΠΕΙΑΣ



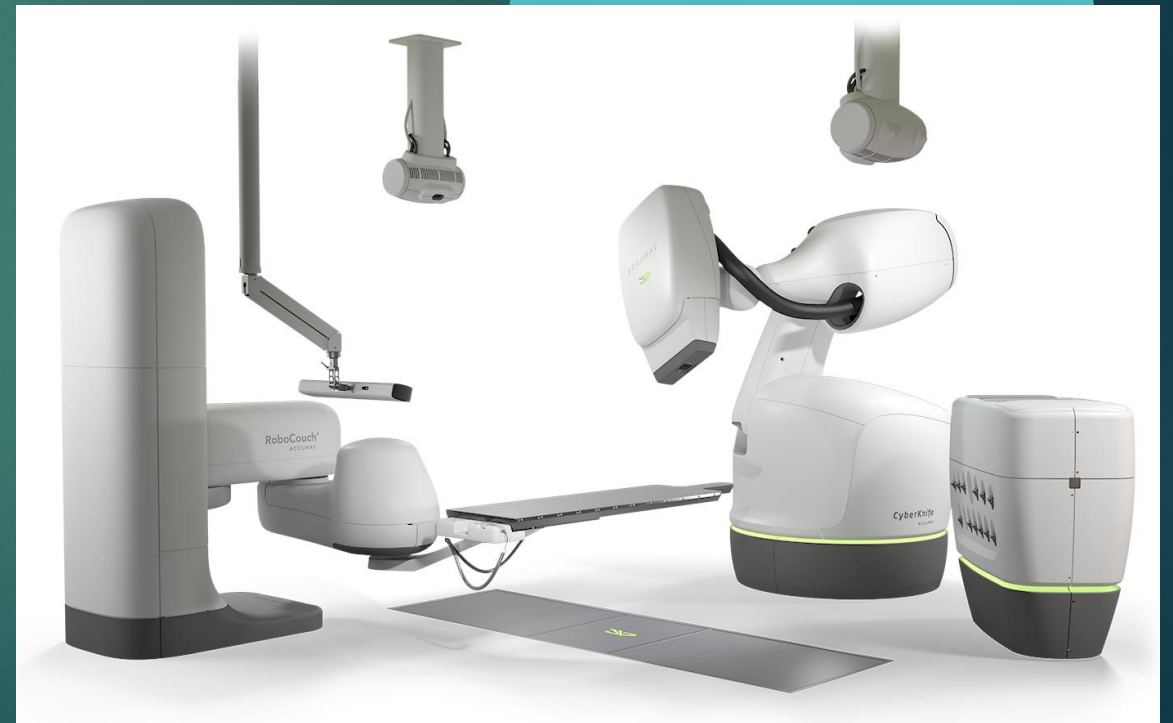Πατέρας της ακτινοθεραπείας: Leopold Freund, 1868 - 1943





Μηχάνημα στερεοτακτικής ακτινοχειρουργικής (Cyberknife)

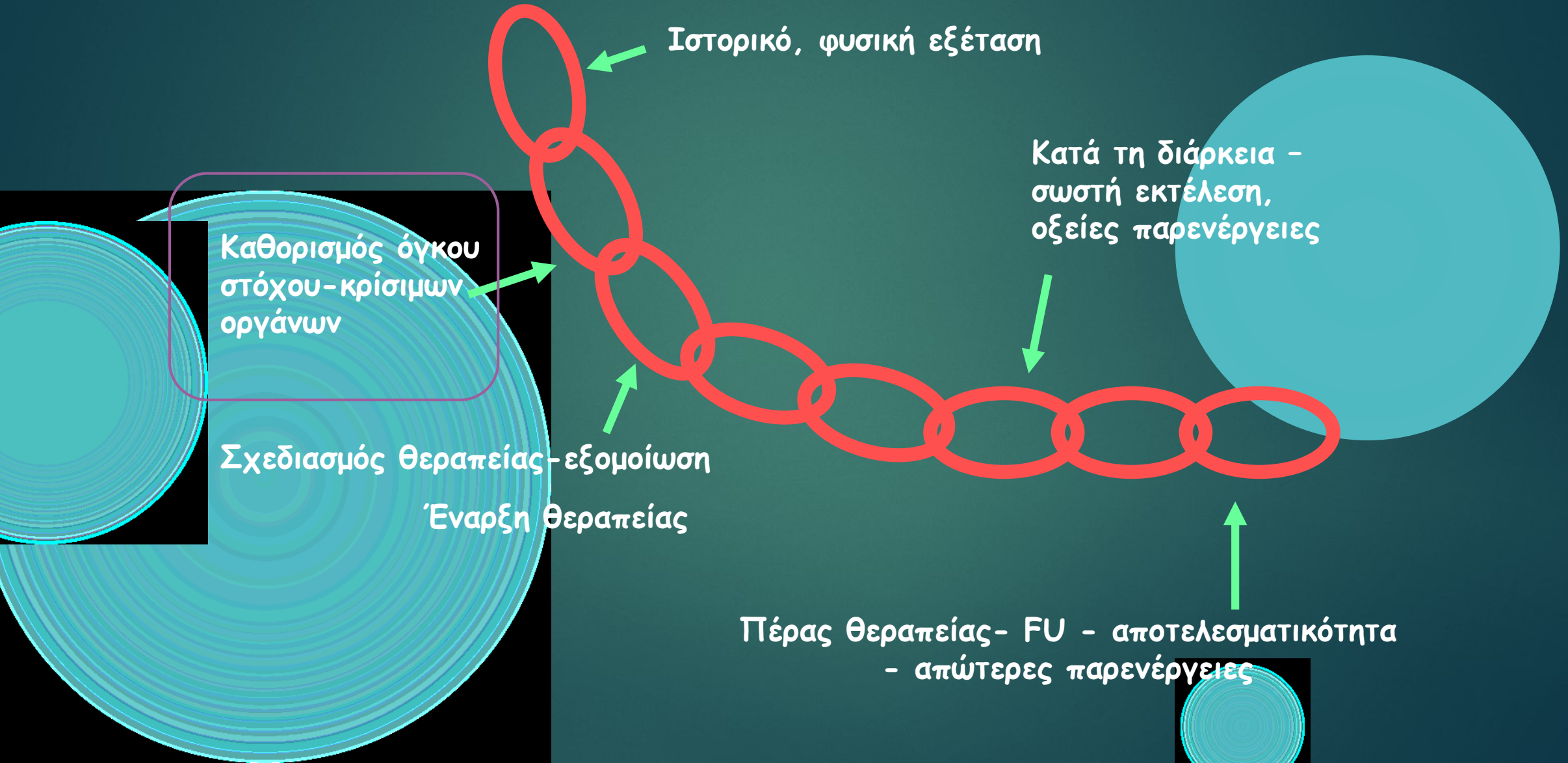
Γραμμικός επιταχυντής



Γιατί μιλάμε για «ακτινοθεραπεία» ;

- ✓ Ποσοστό 65 % των ασθενών με κακοήθεις νόσους θα υποβληθεί σε ακτινοθεραπεία κατά τη διάρκεια της νόσου τους
- ✓ 12% θα ιαθούν μόνο με ακτινοθεραπεία

Σχηματική παράσταση της διαδικασίας της ακτινοθεραπείας



Γενικές αρχές θεραπευτικών χειρισμών στον ογκολογικό ασθενή




▶ Κάθε θεραπευτικός χειρισμός αποβλέπει:

- ▶ Στην αφαίρεση / εξάλειψη της πρωτοπαθούς εστίας
- ▶ Στην ελαχιστοποίηση της πιθανότητας τοπικής υποτροπής ή μετάστασης
- ▶ Στην αντιμετώπιση της μεταστατικής νόσου


- Κατάλληλη δόση στον όγκο ώστε να επιτευχθεί τοπικός έλεγχος της νόσου
- Επιμήκυνση χρόνου ζωής (επιβίωση)
- Ελάχιστες παρενέργειες (τοξικότητα – οξεία ή πρώιμη / χρόνια ή όψιμη)

ΑΚΤΙΝΟΘΕΡΑΠΕΙΑ

ΚΑΡΚΙΝΟΣ ΜΑΣΤΟΥ



Ενδείξεις ακτινοθεραπείας



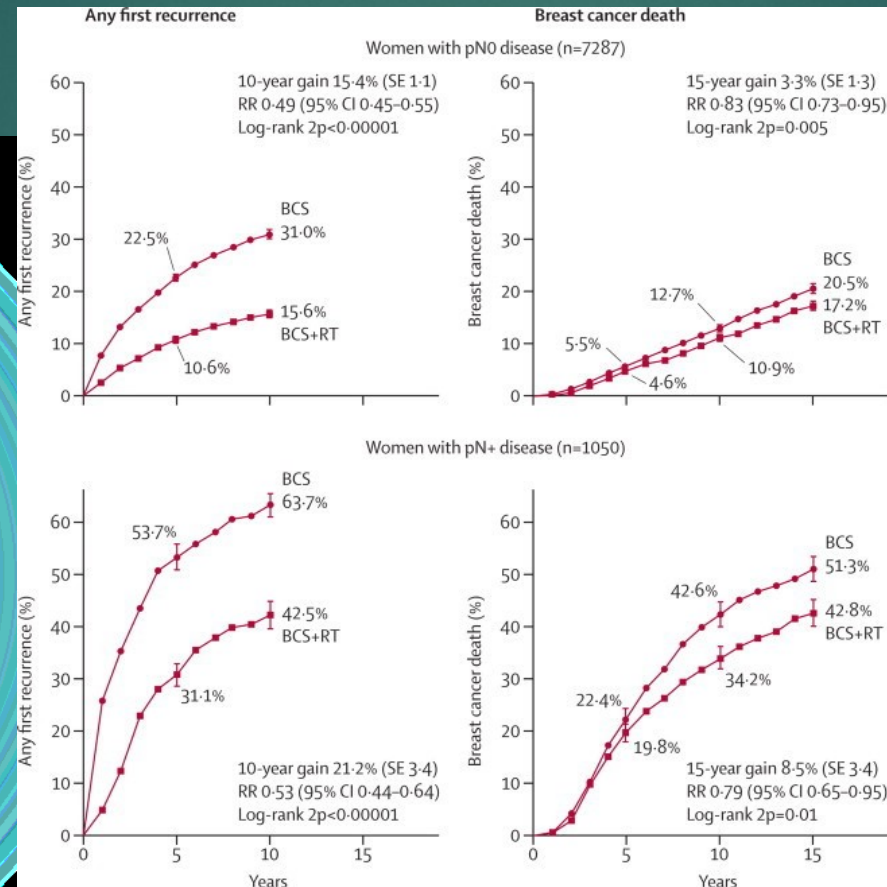
Ενδείξεις ακτινοθεραπείας μετά από συντηρητική επέμβαση / μερική μαστεκτομή

- ✓ Η μετεγχειρητική ακτινοθεραπεία ενδείκνυται μετά από κάθε «συντηρητική χειρουργική επέμβαση» (ογκεκτομή / τμηματεκτομή, επέμβαση διάσωσης του οργάνου) για διηθητικό καρκίνωμα μαστού, με σκοπό την εκρίζωση της πιθανής μικροσκοπικής νόσου στον υπόλοιπο μαστό

Ακτινοθεραπεία μετά από συντηρητική χειρουργική επέμβαση

- ✓ Η επιβίωση δεν διαφέρει εκείνης μετά από μαστεκτομή
- ✓ Σημαντική μείωση του κινδύνου τοπικής υποτροπής (26% vs 7%)
- ✓ Κάποιες μελέτες έδειξαν και όφελος στην επιβίωση (μηχανισμός;)

Early Breast Cancer Trialists' Collaborative Group (EBCTCG), *Lancet* 2011



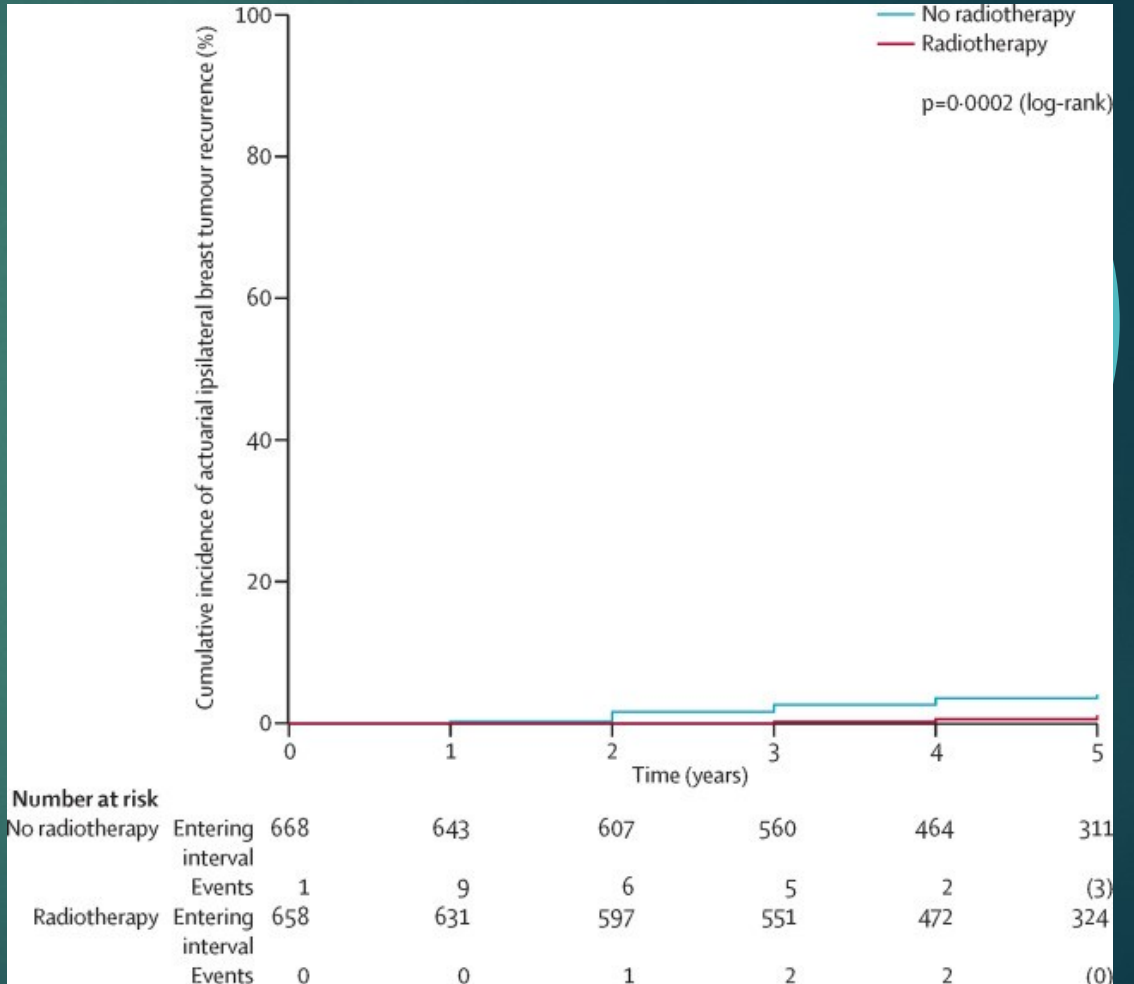
Μοναδική εξαίρεση: Ηλικία ασθενή και παθολογοανατομικά χαρακτηριστικά του όγκου

✓ Kunkler IH, Williams LJ, Jack WJ, Cameron DA, Dixon JM; PRIME II investigators. **Breast-conserving surgery with or without irradiation in women aged 65 years or older with early breast cancer (PRIME II): a randomised controlled trial.** *Lancet Oncol.* 2015;16(3):266-73

Εξαιρέση

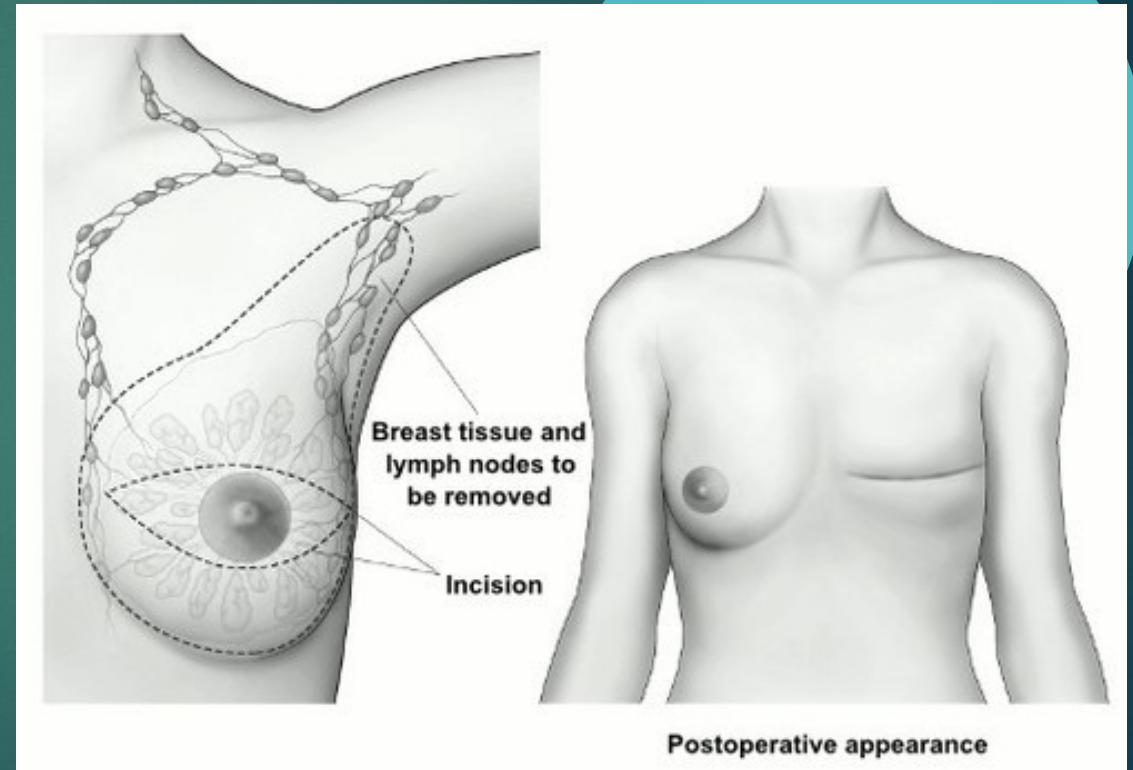
ΚΡΙΤΗΡΙΑ ΕΝΤΑΞΗΣ ΣΤΗ ΜΕΛΕΤΗ

- ✓ Ηλικία > 65 ετών
- ✓ Θετικοί οιστρογονικοί υποδοχείς
- ✓ T1 ή T2, ως 3 εκ.
- ✓ Ελεύθερα χειρουργικά όρια
- ✓ GIII ή λεμφαγγειακή διήθηση
- ✓ N0 [μασχάλη]

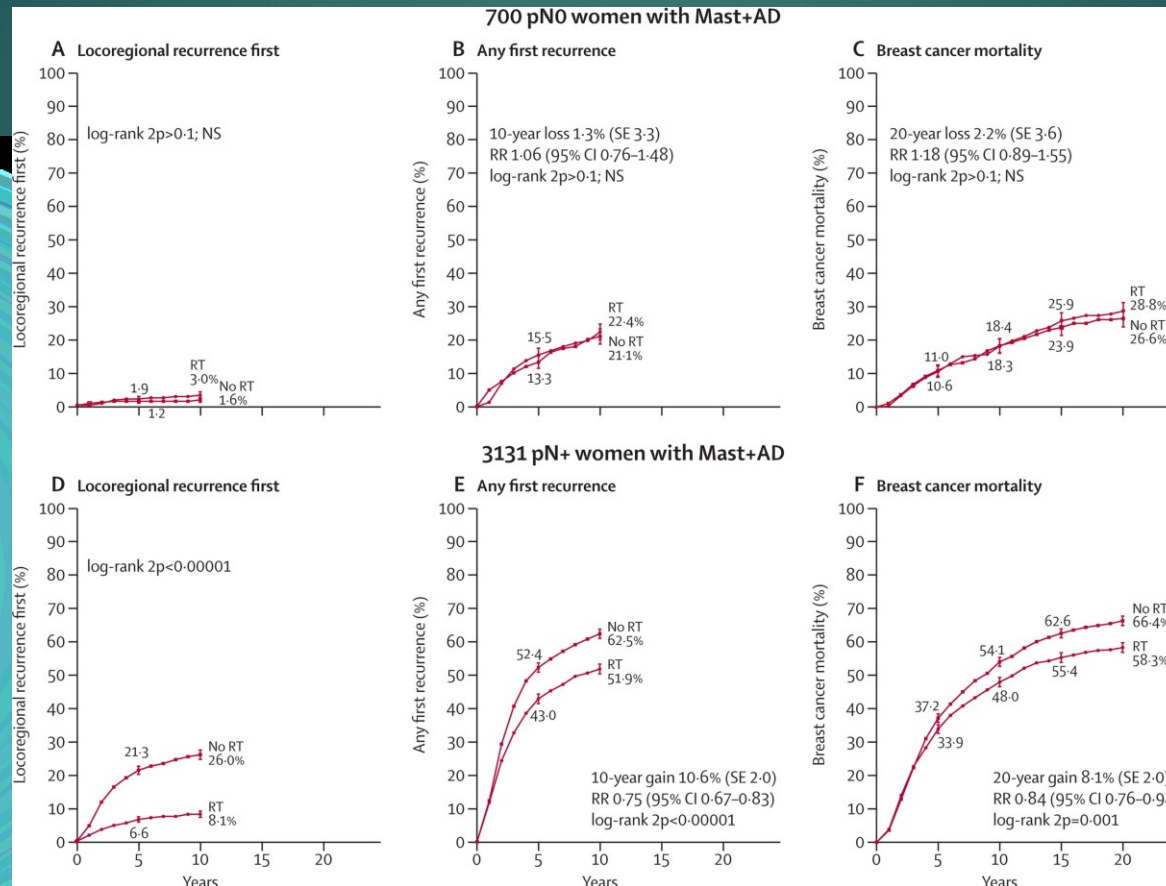


Ενδείξεις ακτινοθεραπείας μετά από μαστεκτομή

- ✓ Διήθηση δέρματος
- ✓ Όγκος σταδίου $> T_2$
- ✓ Περισσότεροι από 4 διηθημένοι λεμφαδένες / έστω και ένας διηθημένος λεμφαδένας
- ✓ Θετικά όρια εκτομής ή όρια εκτομής < 1 χιλ.



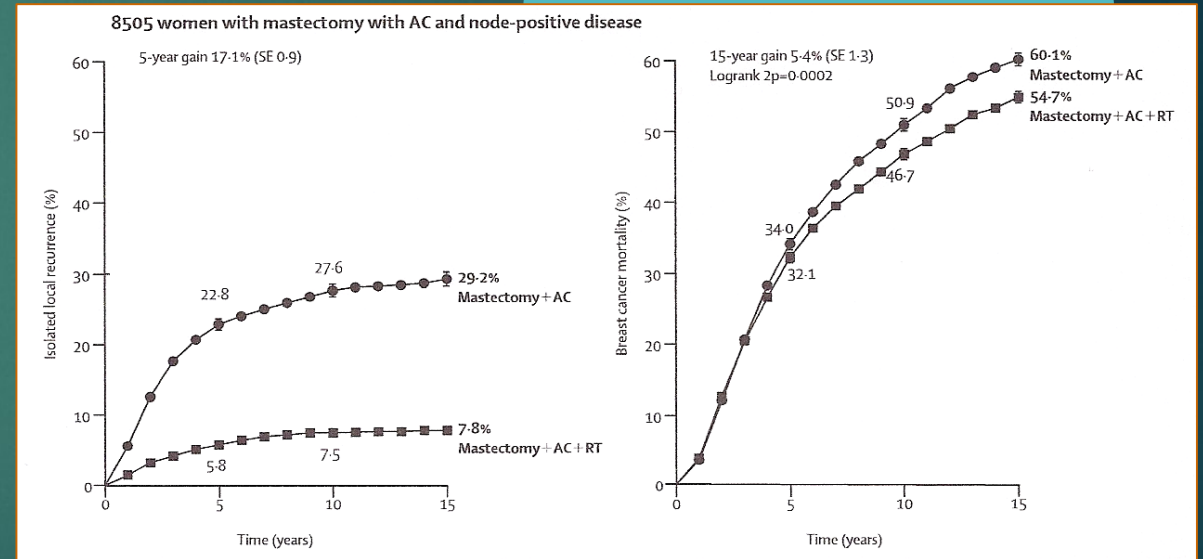
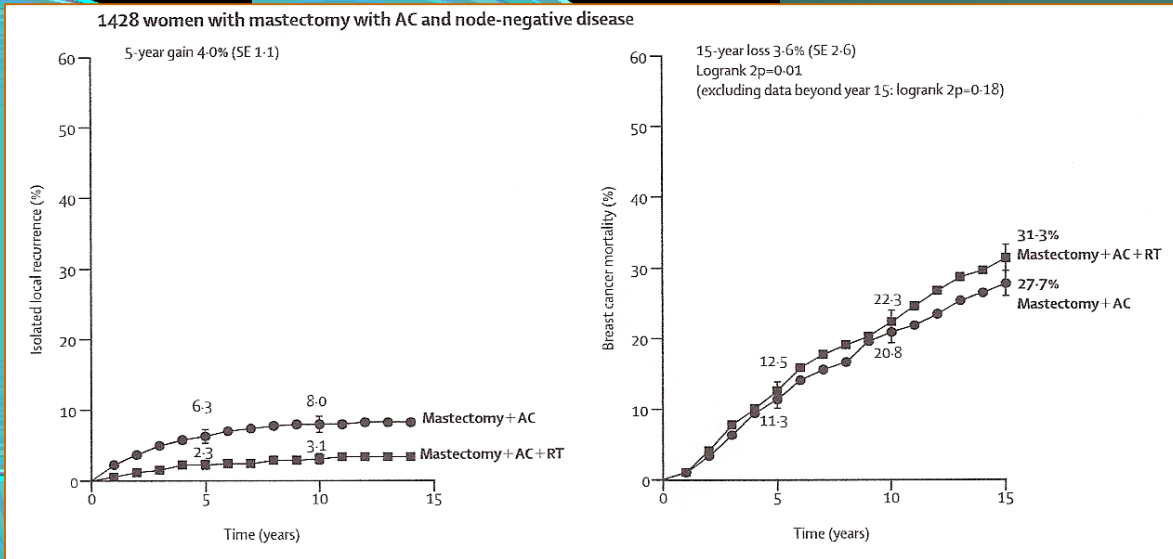
Early Breast Cancer Trialists' Collaborative Group (EBCTCG), *Lancet* 2014



Ακτινοθεραπεία μετά από μαστεκτομή

ΑΡΝΗΤΙΚΟΙ ΛΕΜΦΑΔΕΝΕΣ

ΘΕΤΙΚΟΙ ΛΕΜΦΑΔΕΝΕΣ



Ακτινοθεραπεία και in situ καρκίνωμα μαστού

- ✓ Ενδοτορικό καρκίνωμα (DCIS)

- ✓ Η ογκεκτομή επί υγιών ορίων και η συμπληρωματική ΑΚΘ επιτυγχάνουν τοπικό έλεγχο της νόσου (χαμηλά ποσοστά τοπικής υποτροπής)

Ακτινοθεραπεία και φλεγμονώδης καρκίνος μαστού (στάδιο III, IV)

- ✓ Πρώτη θεραπευτική επιλογή είναι η επαγωγική ΧΜΘ

Χειρουργήσιμος όγκος

Χειρουργείο

ΑΚΘ

ΧΜΘ

Μη χειρουργήσιμος όγκος

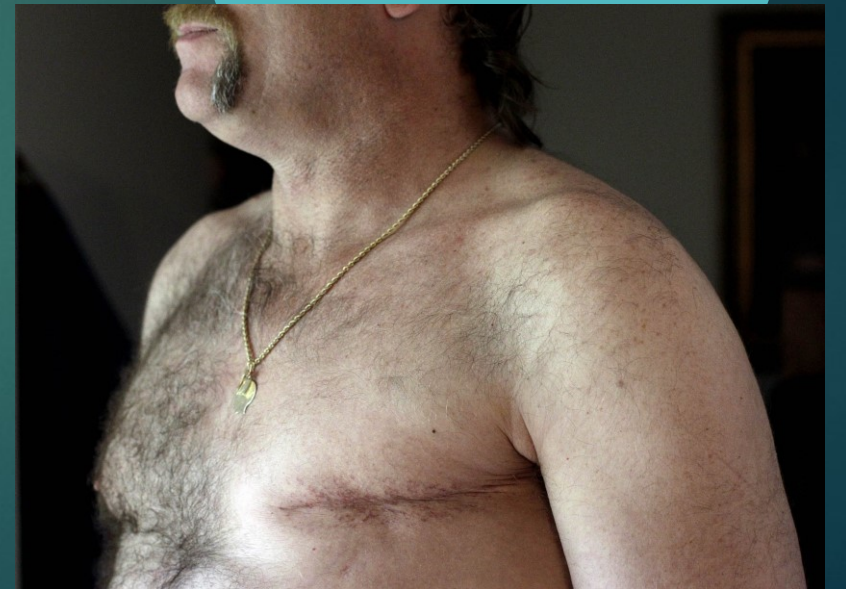

ΧΜΘ+ΑΚΘ

Χειρουργείο

ΧΜΘ

Καρκίνος μαστού στους άνδρες

- ✓ Οι ίδιες κατευθυντήριες οδηγίες όπως και στις γυναίκες



Αντενδείξεις ακτινοθεραπείας

ΑΠΌΛΥΤΕΣ

- ✓ Κύηση
- ✓ Προηγούμενη ακτινοθεραπεία μαστού
- ✓ Πολλαπλές εστίες (μικροαποπιτανώσεις, διηθητικές εστίες)
- ✓ Αδυναμία εκτέλεσης χειρουργείου με ασφαλή όρια / καλό αισθητικό αποτέλεσμα
- ✓ Μετάλλαξη γονιδίου ATM

ΣΧΕΤΙΚΕΣ




- ✓ Νόσος κολλαγόνου (σκληροδερμία, ερυθηματώδης λύκος)
- ✓ Ευμεγέθους μαστός
- ✓ Θετικά χειρουργικά όρια
- ✓ Γενετική προδιάθεση

Καθυστέρηση στην έναρξη της ακτινοθεραπείας

- ▶ *The Effect of Waiting Times for Postoperative Radiotherapy on Outcomes for Women Receiving Partial Mastectomy for Breast Cancer: a Systematic Review and Meta-Analysis*
- ▶ *S. Gupta et al., Clinical Oncology 2016*

- ▶ Μελετήθηκαν 79 616 ασθενείς
- ▶ Ανά μήνα καθυστέρησης ο σχετικός κίνδυνος τοπικής υποτροπής ήταν 1.08 και ο θανάτου 0.99

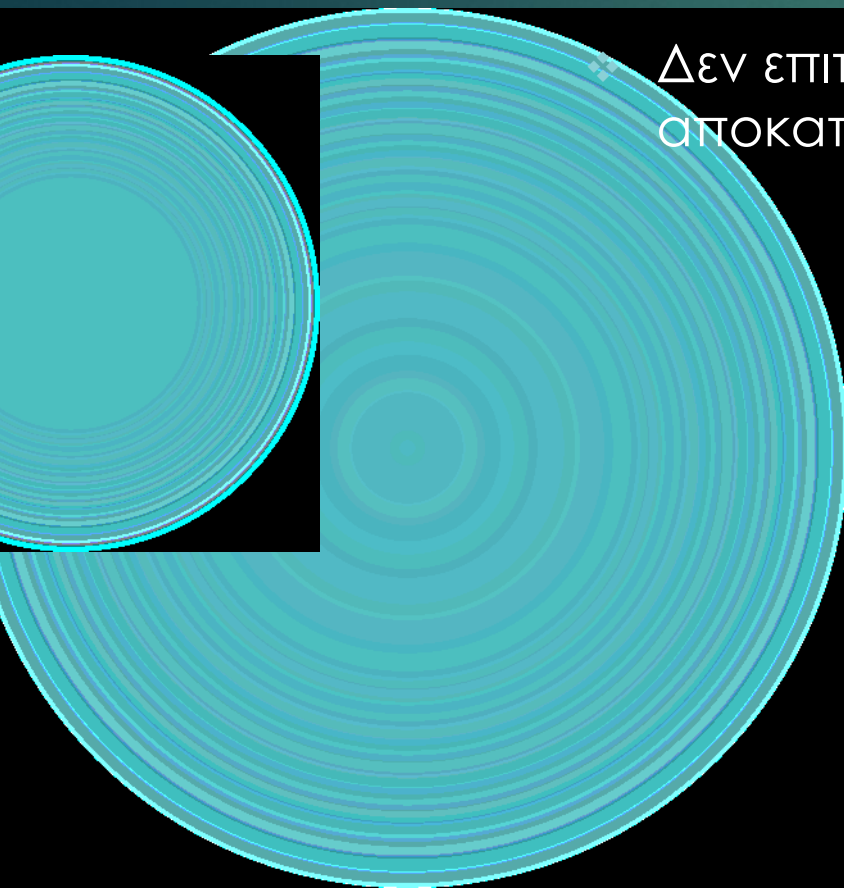
Αποκατάσταση μαστού και ακτινοθεραπεία



Βασική αρχή!

- ❖ Προέχει η «ογκολογική αντιμετώπιση» και η ολοκληρωμένη θεραπεία της νόσου

- ❖ Δεν επιτρέπονται «αβαρίες» για να διευκολυνθεί η αποκατάσταση



Λόγοι για τους οποίους οι ασθενείς προτιμούν την αποκατάσταση

- ✓ 'Ολοκληρωμένη σωματική εικόνα'
- ✓ Βελτίωση προσωπικών σχέσεων με τον σύντροφο - Επανάκτηση της θηλυκότητας
- ✓ 'Ξεχνώ την πάθησή μου'
- ✓ Εύκολη επιλογή ενδυμάτων
- ✓ Αποφυγή χρήσης εξωτερικών προθέσεων

Λόγοι για τους οποίους οι ασθενείς αποφεύγουν την αποκατάσταση

- ✓ Φόβος δεύτερου χειρουργείου
- ✓ Φόβος επιπλοκών και υποτροπής - Αβεβαιότητα για το αποτέλεσμα
- ✓ 'Δεν είναι απαραίτητη' - Σύντροφος που δεν υποστηρίζει αυτή την επιλογή
- ✓ Ηλικιακή προκατάληψη
- ✓ Απουσία ενημέρωσης από χειρουργό ή απουσία ειδικού Κέντρου
- ✓ Κόστος
- ✓ Άλλες προτεραιότητες στη ζωή (προσωπικές, οικογενειακές)

Τεχνικές αποκατάστασης


ΣΤΟΧΟΣ

- ✓ Δημιουργία «νέου μαστού» χωρίς να αυξάνεται ο κίνδυνος τοπικής υποτροπής
- ✓ Ανακατασκευή σχήματος και όγκου
- ✓ Ανακατασκευή συμπλέγματος θηλής - άλω

ΕΙΔΗ ΕΠΕΜΒΑΣΕΩΝ

- ✓ Αποκατάσταση με διαστολέα ιστών και ενθέματα σιλικόνης
- ✓ Αποκατάσταση με κρημνούς
- ✓ Επεμβάσεις στον ετερόπλευρο μαστό για επίτευξη συμμετρίας
- ΑΜΕΣΗ ΑΠΟΚΑΤΑΣΤΑΣΗ – ΤΟΝ ΙΔΙΟ ΧΡΟΝΟ ΜΕ ΤΗ ΜΑΣΤΕΚΤΟΜΗ
- ΟΨΙΜΗ – ΚΑΘΥΣΤΕΡΗΜΕΝΗ ΑΠΟΚΑΤΑΣΤΑΣΗ

Διατατήρας και ενθέματα σιλκόνης



Ακτινοθεραπεία μεταστατικής νόσου

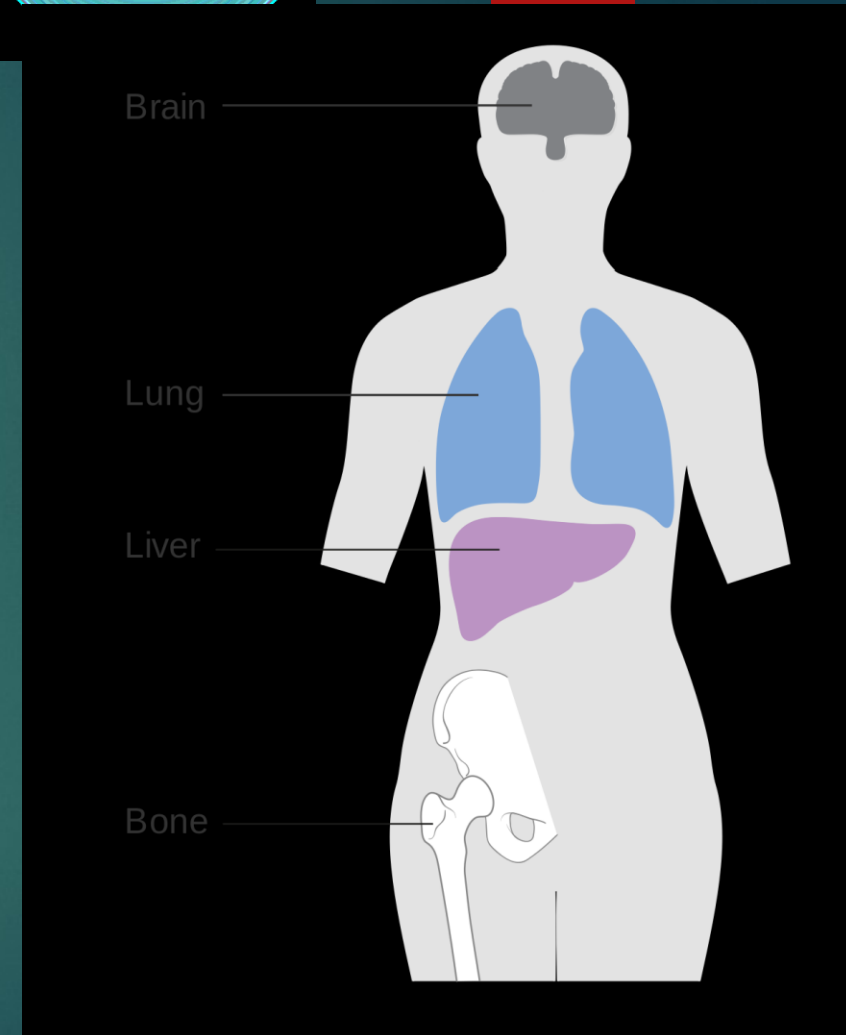

✓ Κύριες ενδείξεις

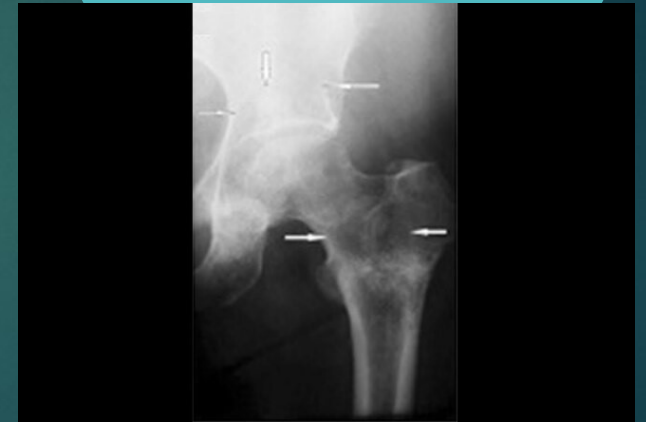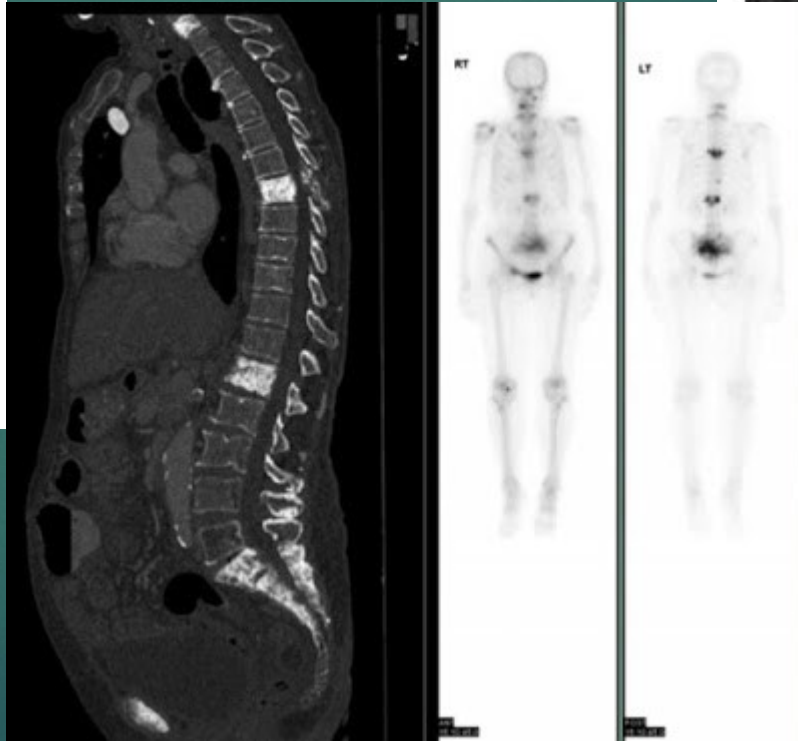
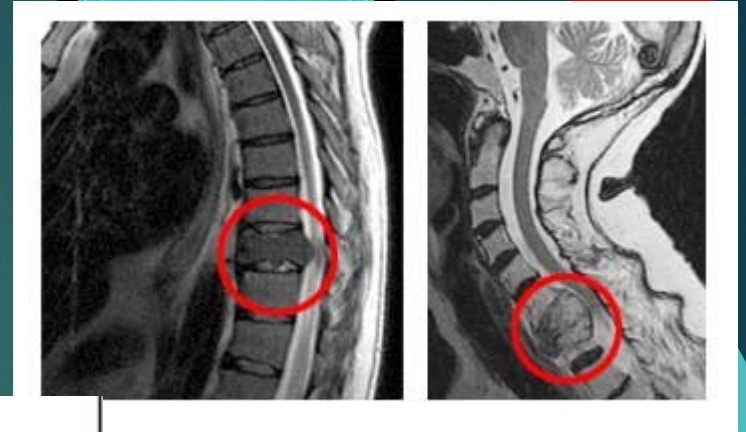
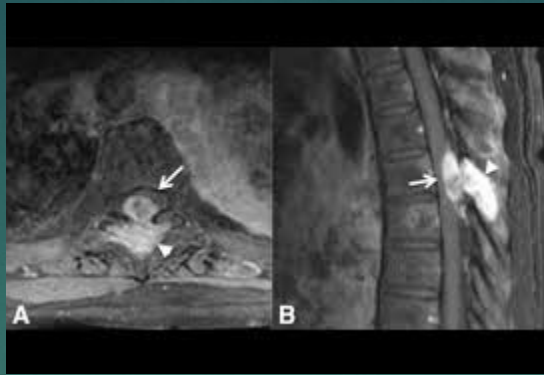
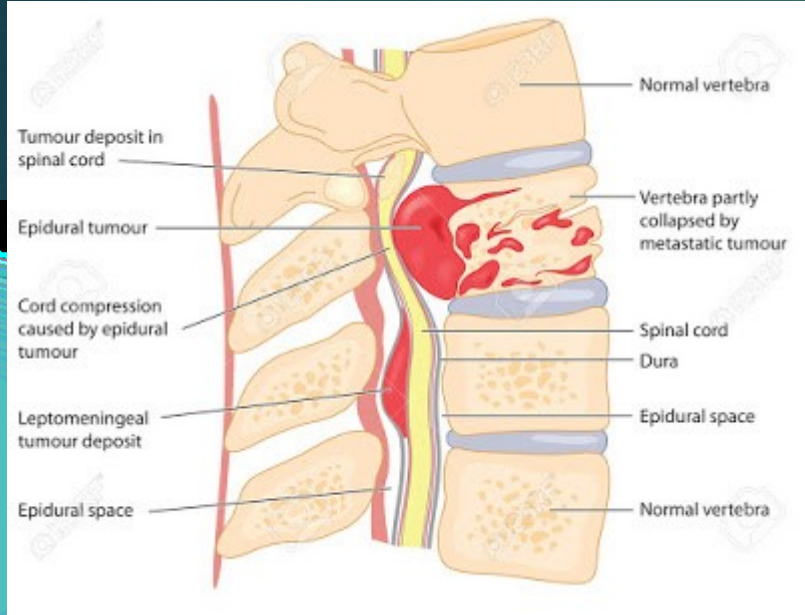
✓ Οστικός πόνος

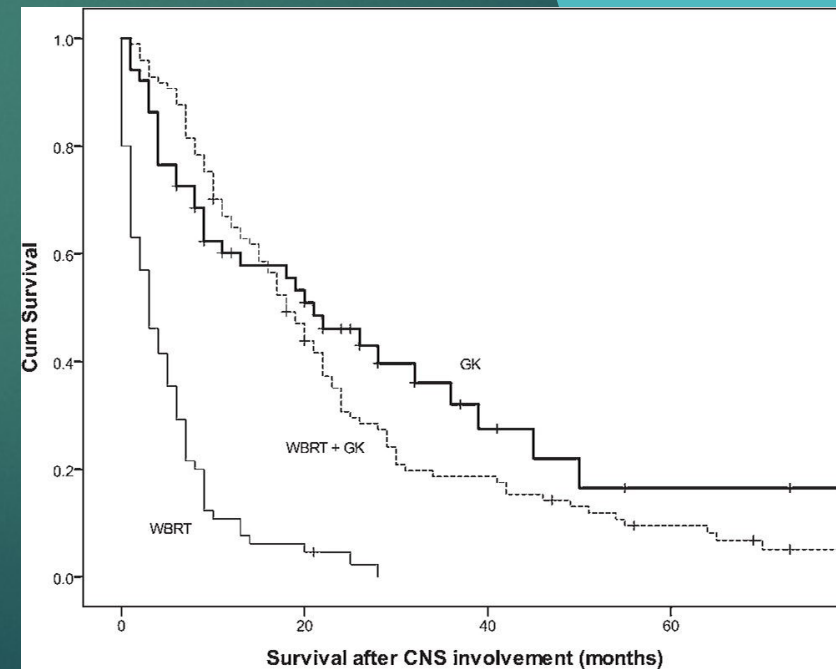
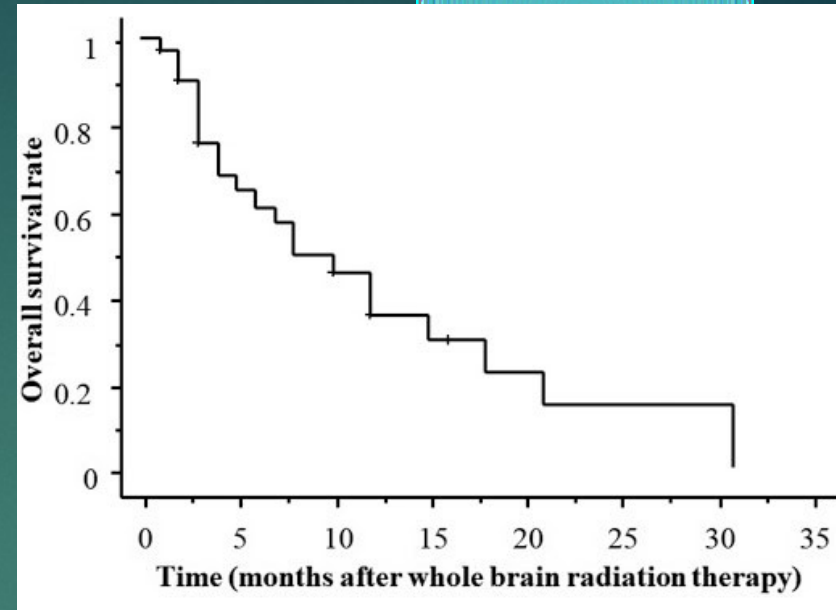
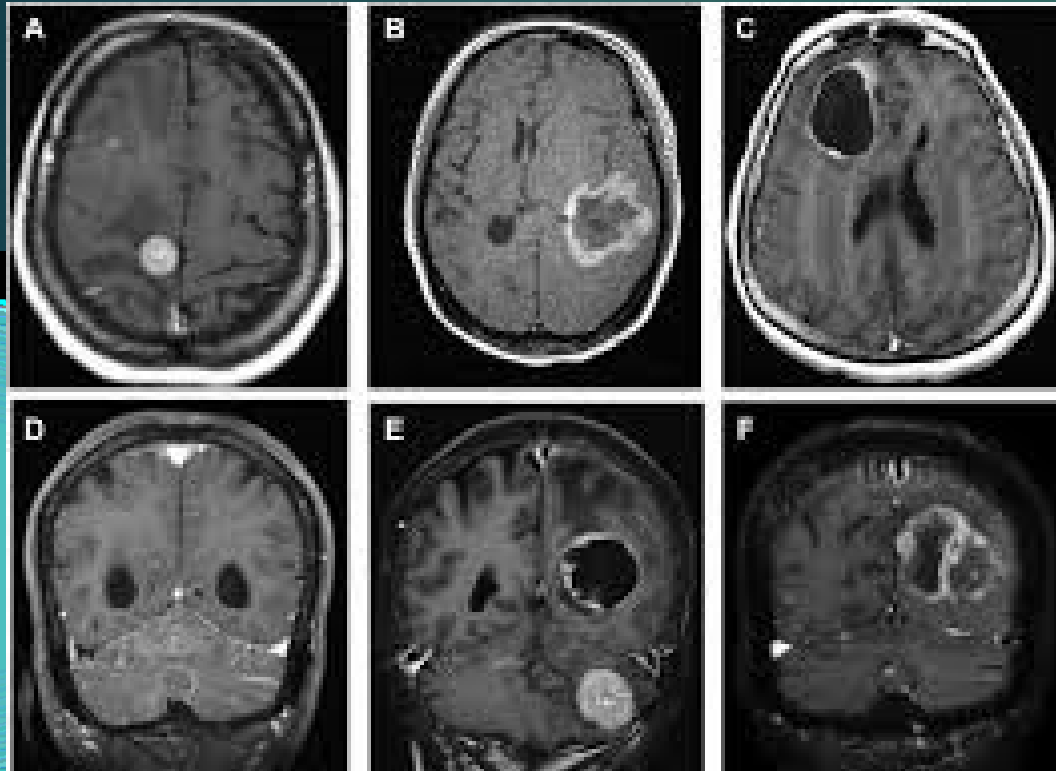
✓ Σύνδρομο συμπίεσης νωτιαίου μυελού

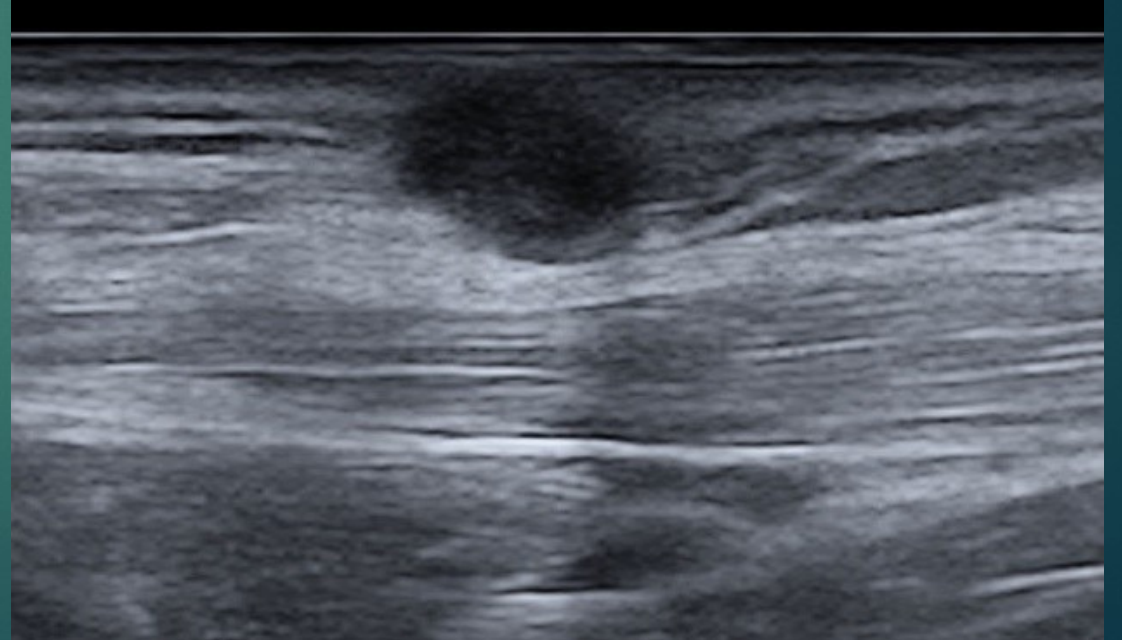
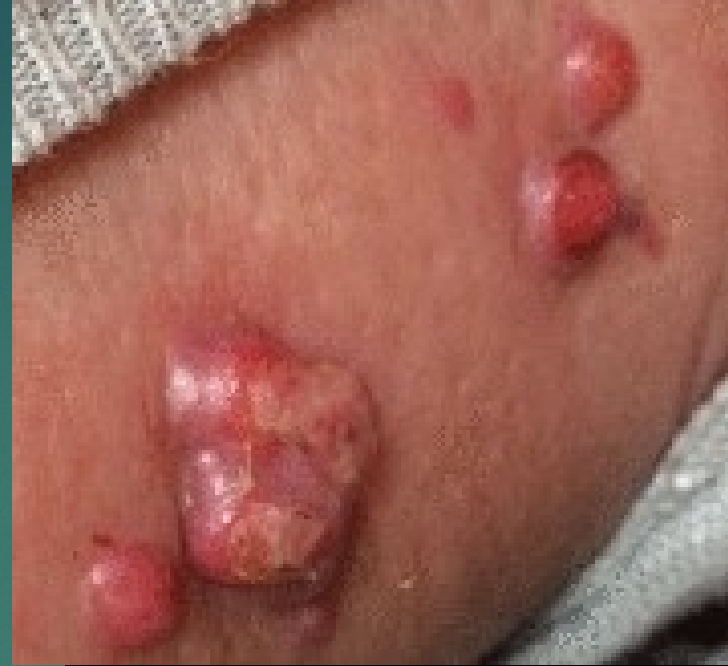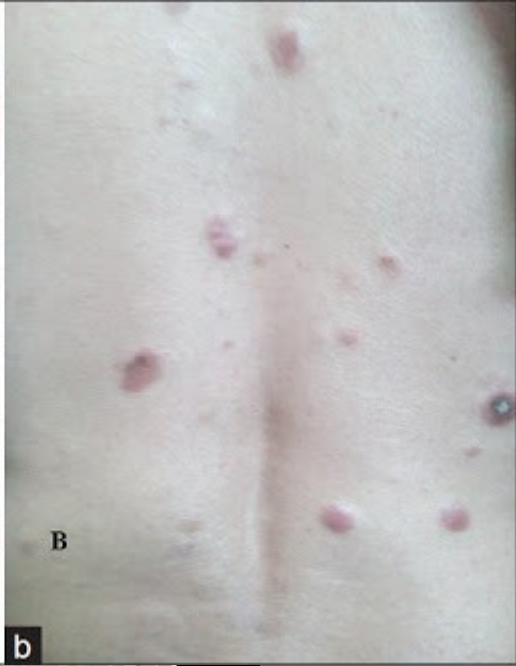
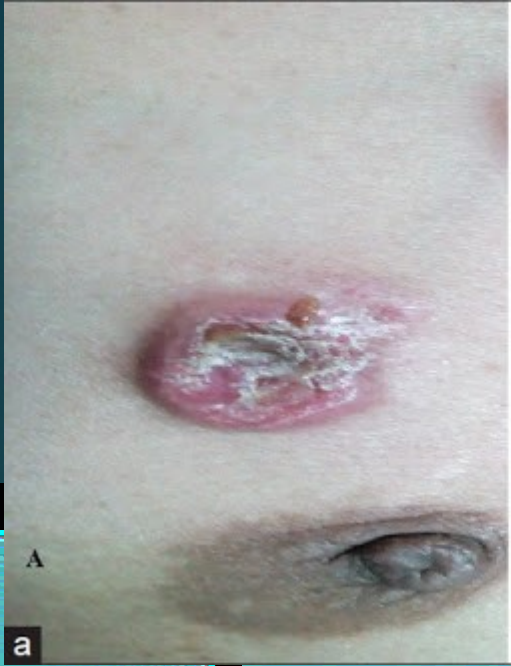✓ Εγκεφαλικές μεταστάσεις – καρκινωματώδης μηνιγγίτιδα

✓ Δέρμα – εξελκώσεις, αιμορραγία












Ακτινοθεραπευτική τεχνική για ριζική ακτινοθεραπεία



Βασικά βήματα ...



- ✓ Τοποθέτηση της ασθενούς σε θέση θεραπείας – χρήση ακινητοποιητικού συστήματος

- ✓ Καθορισμός πεδίων με τη βοήθεια εξομοιωτή - ακτινογραφία εντοπισμού – αξονική τομογραφία για λεπτομερή σχεδιασμό των περιοχών ακτινοβολήσης

- ✓ Χρήση laser για σκοπούς επαναληψιμότητας της θεραπείας – ευθυγράμμισης των ασθενών

- ✓ Τατουάζ

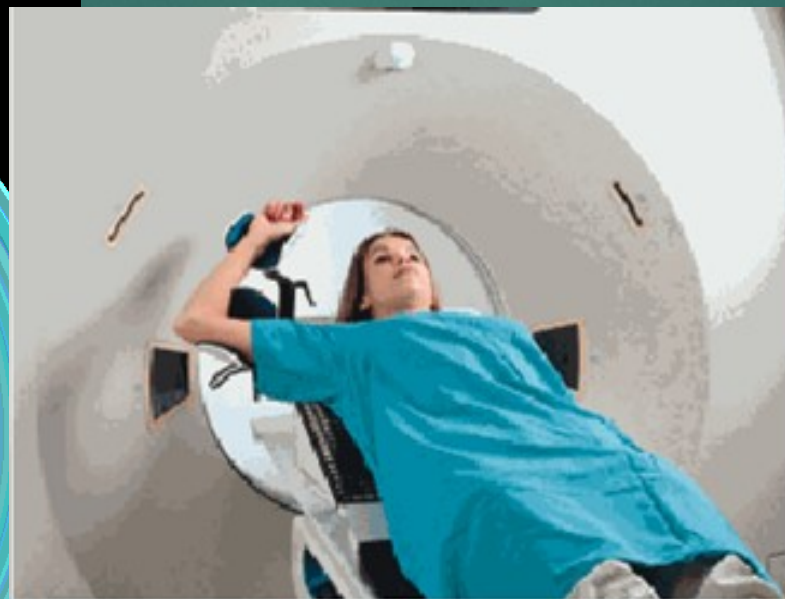
- ✓ Έναρξη ΑΚΘ (γραμμικός επιταχυντής)





Ακίνητοποιητικό σύστημα που
χρησιμοποιείται για την ακτινοβολήση του
μαστού ή του θωρακικού τοιχώματος



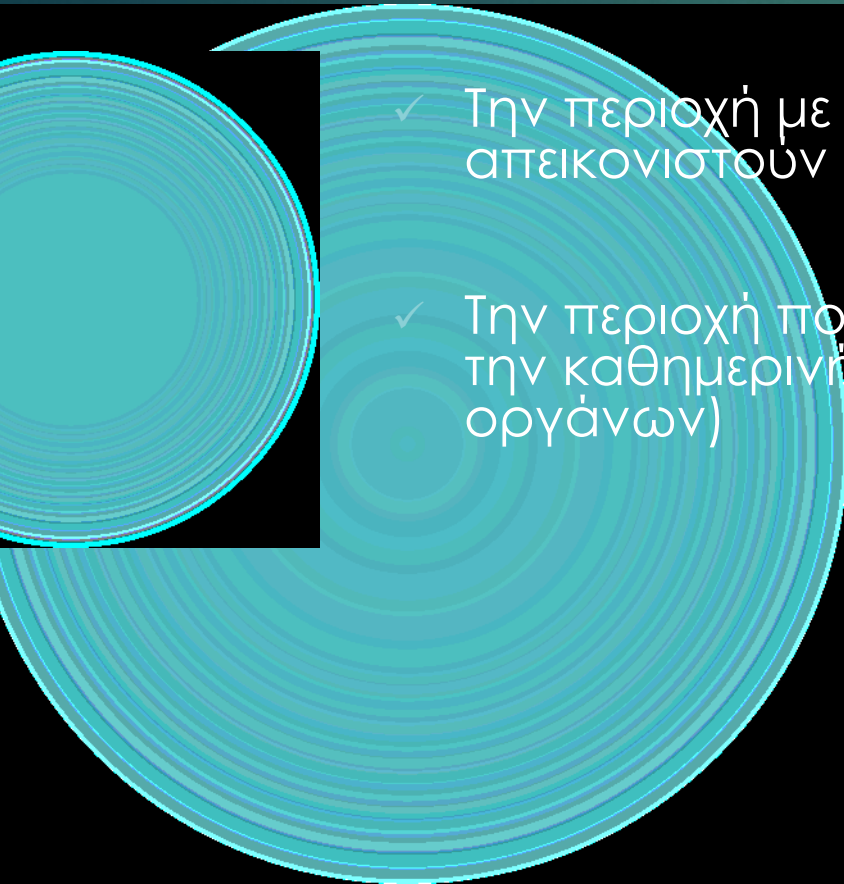Αξονική Τομογραφία σε θέση Θεραπείας



Οριοθέτηση των ανατομικών δομών ακτινοβολήσης



- ✓ Την περιοχή όπου αποδεδειγμένα εντοπίζεται ο καρκινικός όγκος
- ✓ Την περιοχή με πιθανές μικροδιηθήσεις που δεν είναι δυνατόν να απεικονιστούν
- ✓ Την περιοχή που τελικά θα ακτινοβοληθεί (λαμβάνοντας υπ' όψη την καθημερινή τοποθέτηση της ασθενούς και την κίνηση των οργάνων)



Οριοθέτηση του όγκου - στόχου

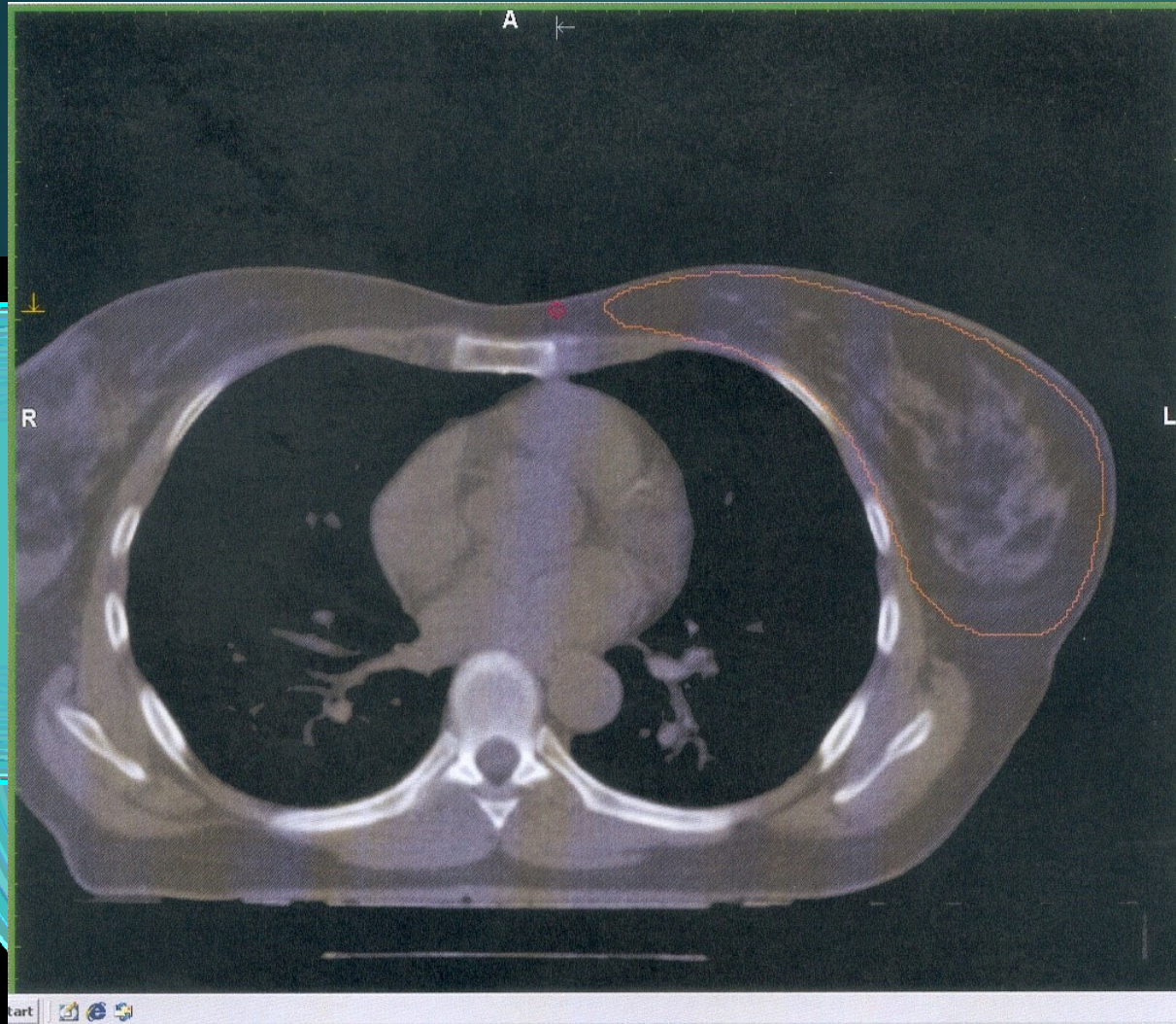

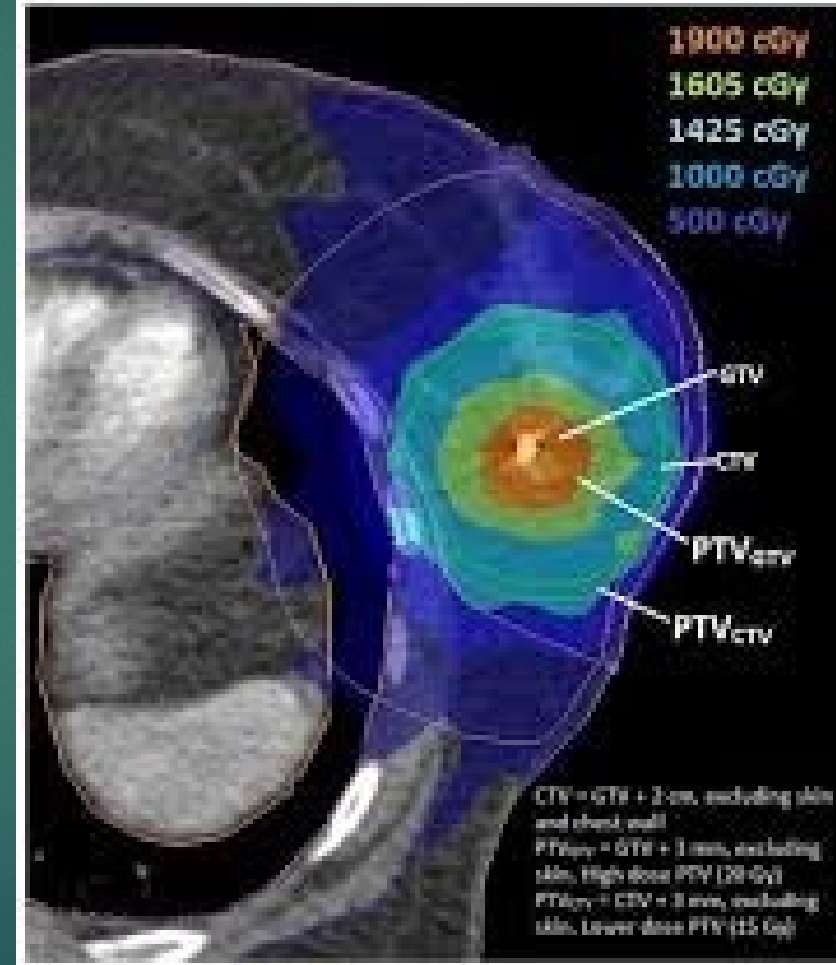
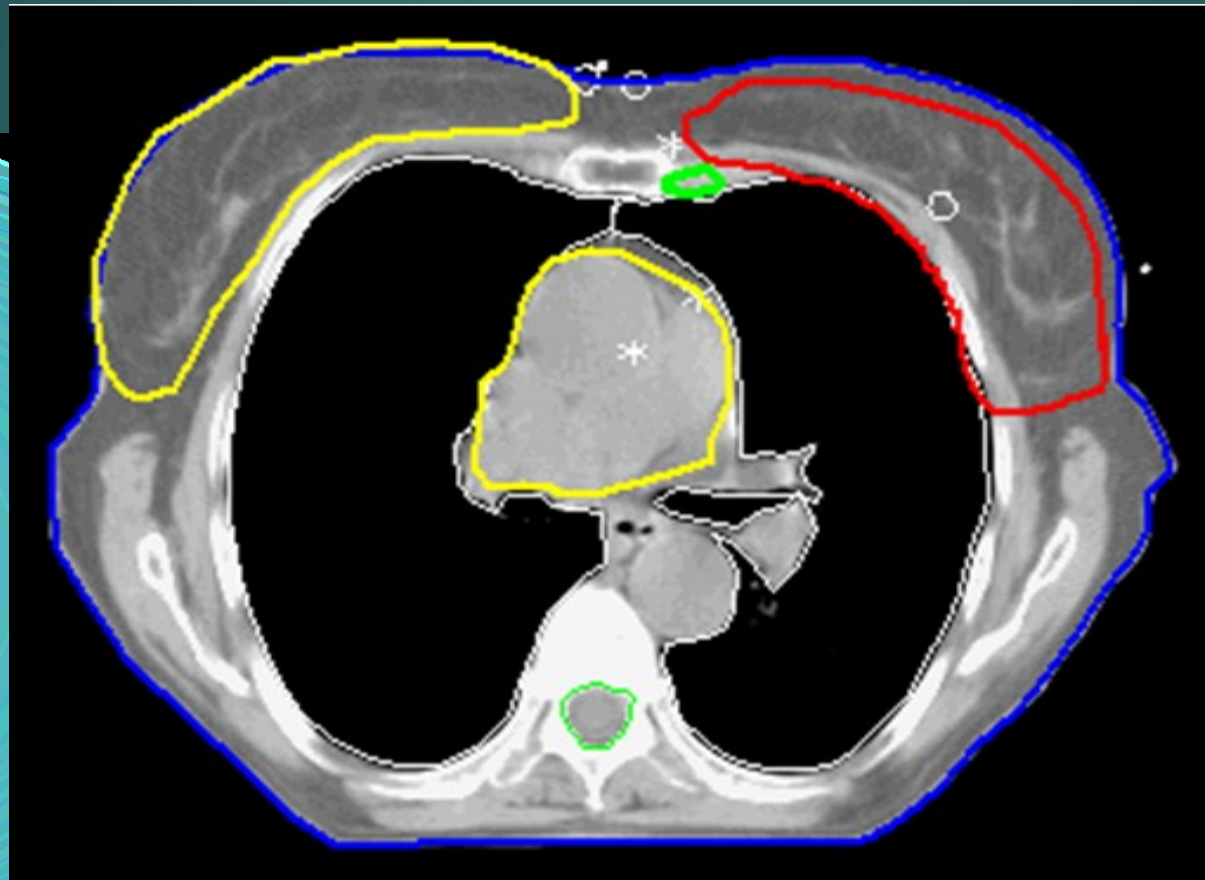


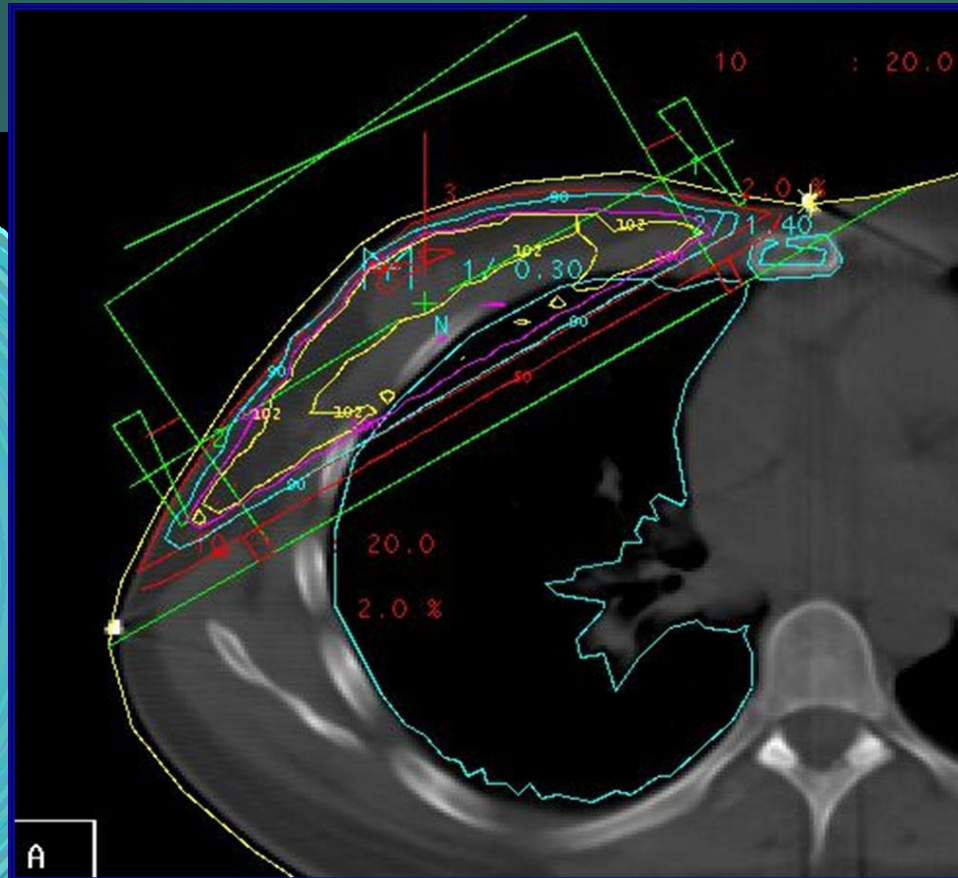



Figure 1. Example of a simulated MRI-Utric plan for ablative single-dose radiotherapy





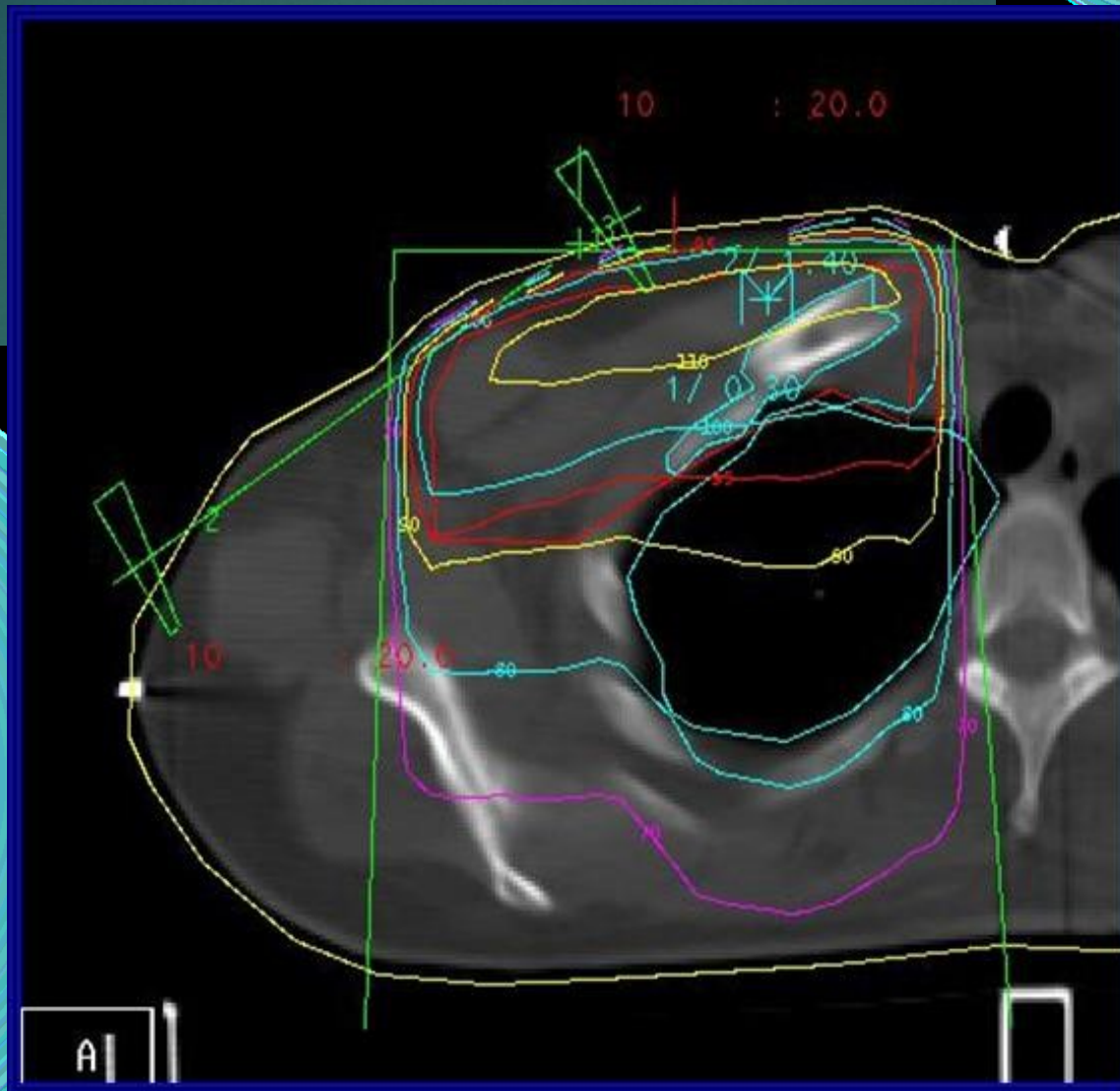
Οριοθέτηση κρίσιμων οργάνων (πνεύμονες – καρδιά)

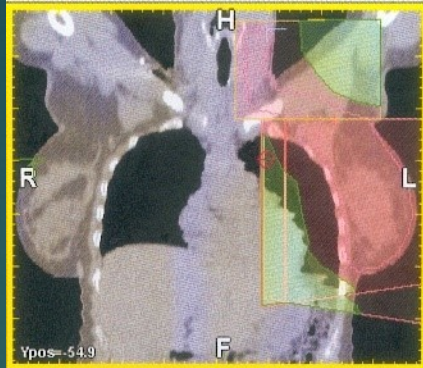


Πλάνο Θεραπείας: Μαστός



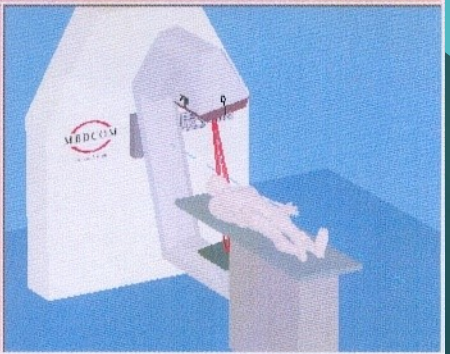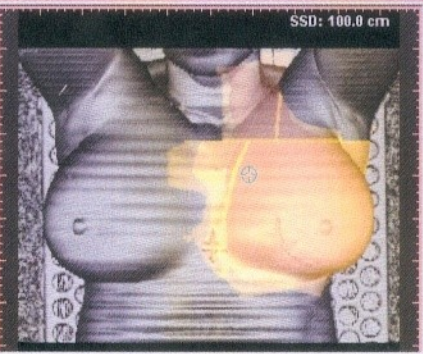
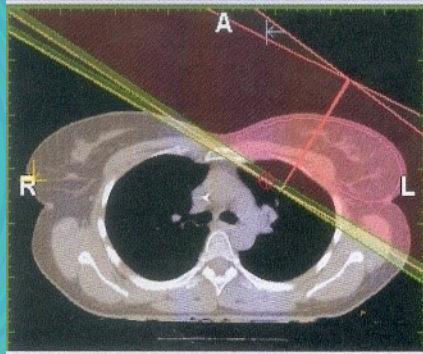
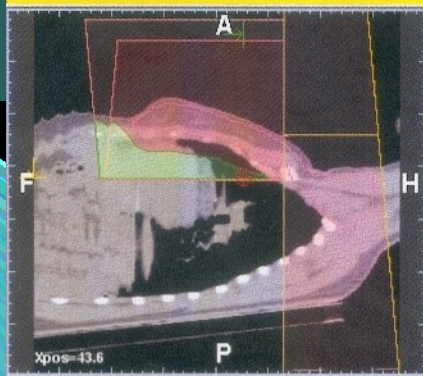
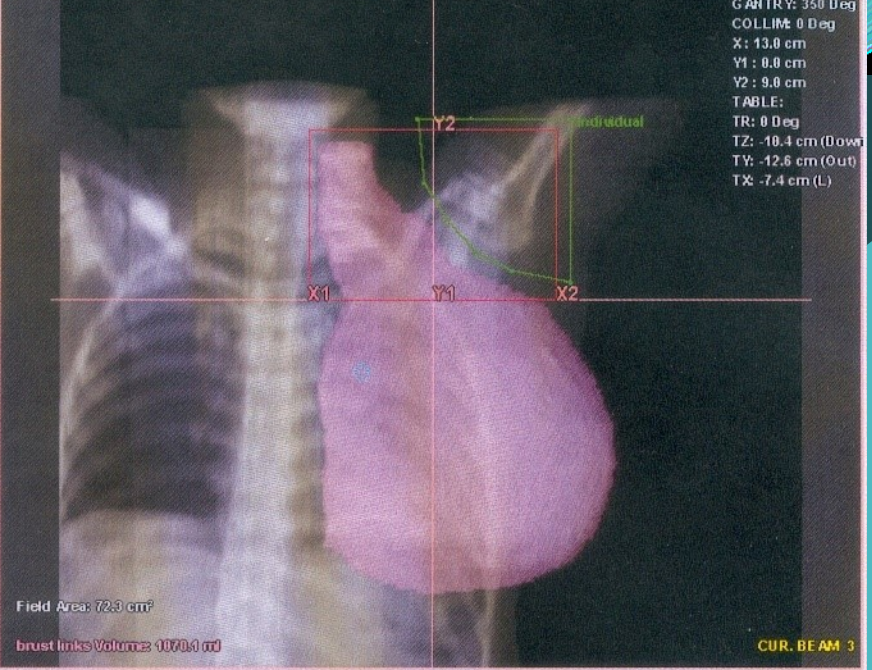
Πλάνο Θεραπείας: Μαστός

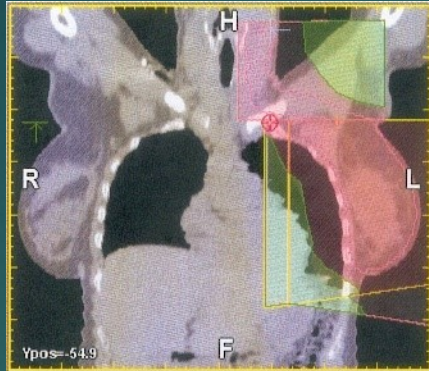



PATIENT ID: 212/05
MACHINE: IEC-1217
TECHNIQUE: SAD

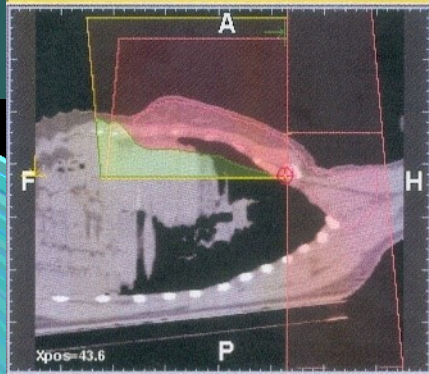
SSD: 100.0 cm
SID: 140 cm
SAD: 100 cm
GANTRY: 350 Deg
COLLIM: 0 Deg
X: 13.0 cm
Y1: 0.0 cm
Y2: 9.0 cm
TABLE:
TR: 0 Deg
TZ: -10.4 cm (Down)
TY: -12.6 cm (Out)
TX: -7.4 cm (L)





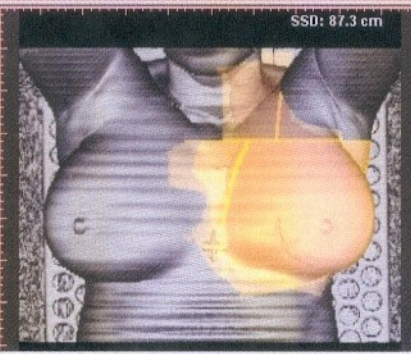
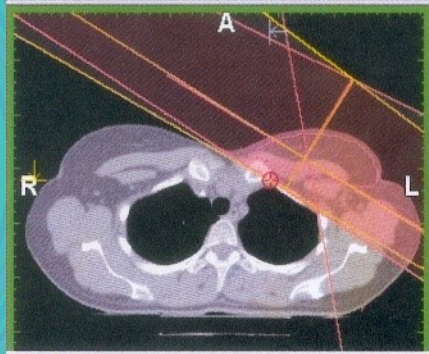
PATIENT-ID: 212/05
MACHINE: IEC-1217
TECHNIQUE: SAD

SSD: 87.3 cm
SID: 140 cm
SAD: 100 cm
GANTRY: 122 Deg
COLLIM: 0 Deg
X1: -8.5 cm
X2: 3.5 cm
Y1: -17.5 cm
Y2: 0.0 cm
TABLE:
TR: 0 Deg
TZ: -7.8 cm (Down)
TY: -12.6 cm (Out)
TX: -7.4 cm (L)

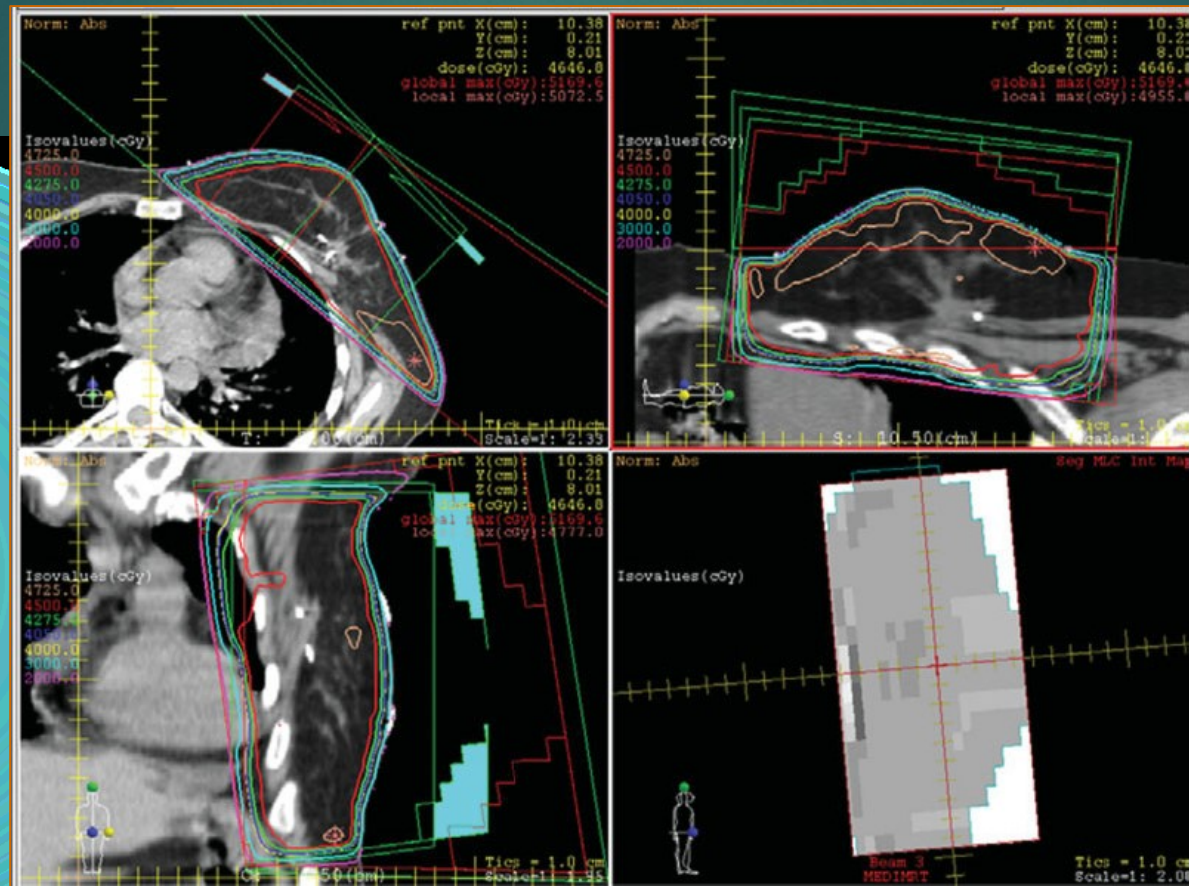


Field Area: 176.3 cm²
brust links Volume: 1070.1 ml


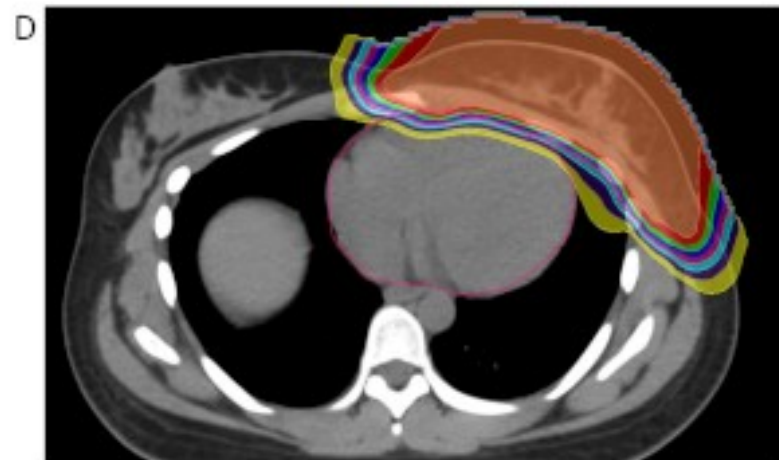
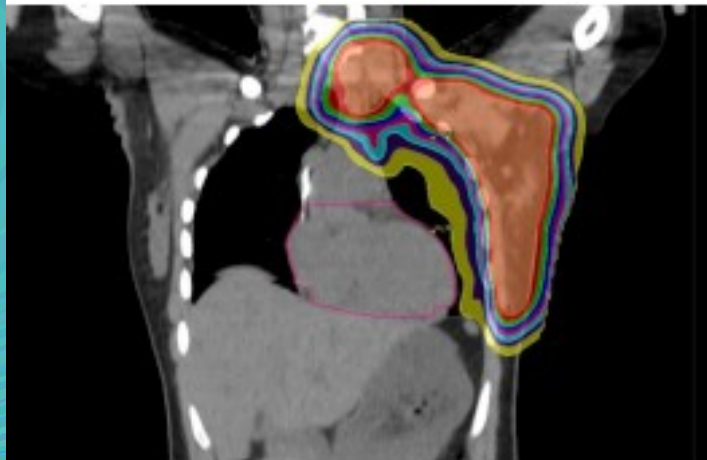
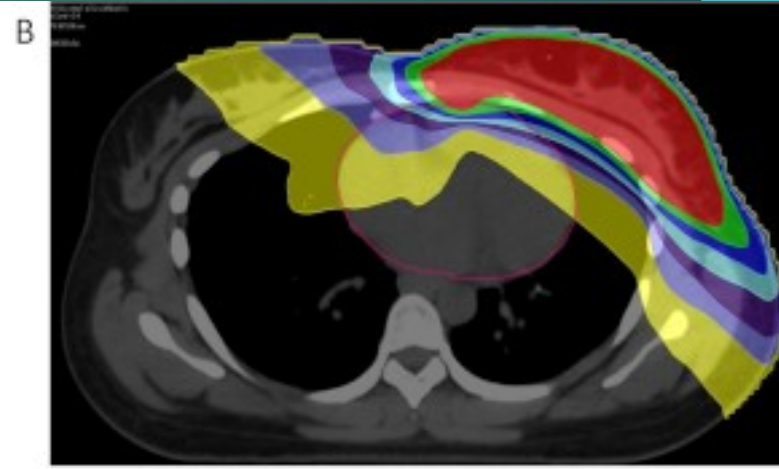
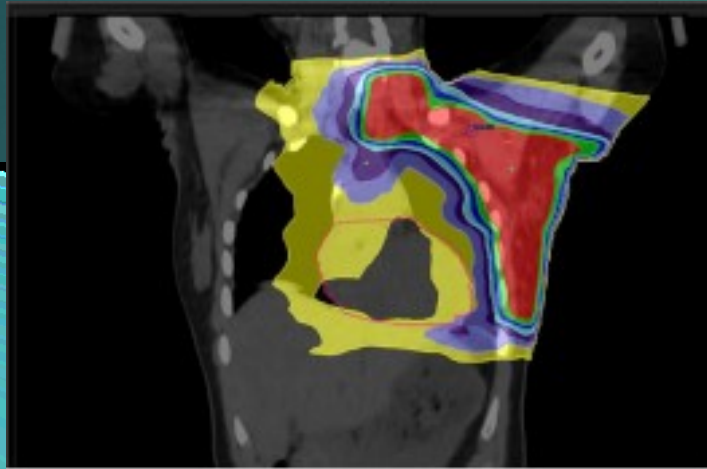

CUR: BE AM 2



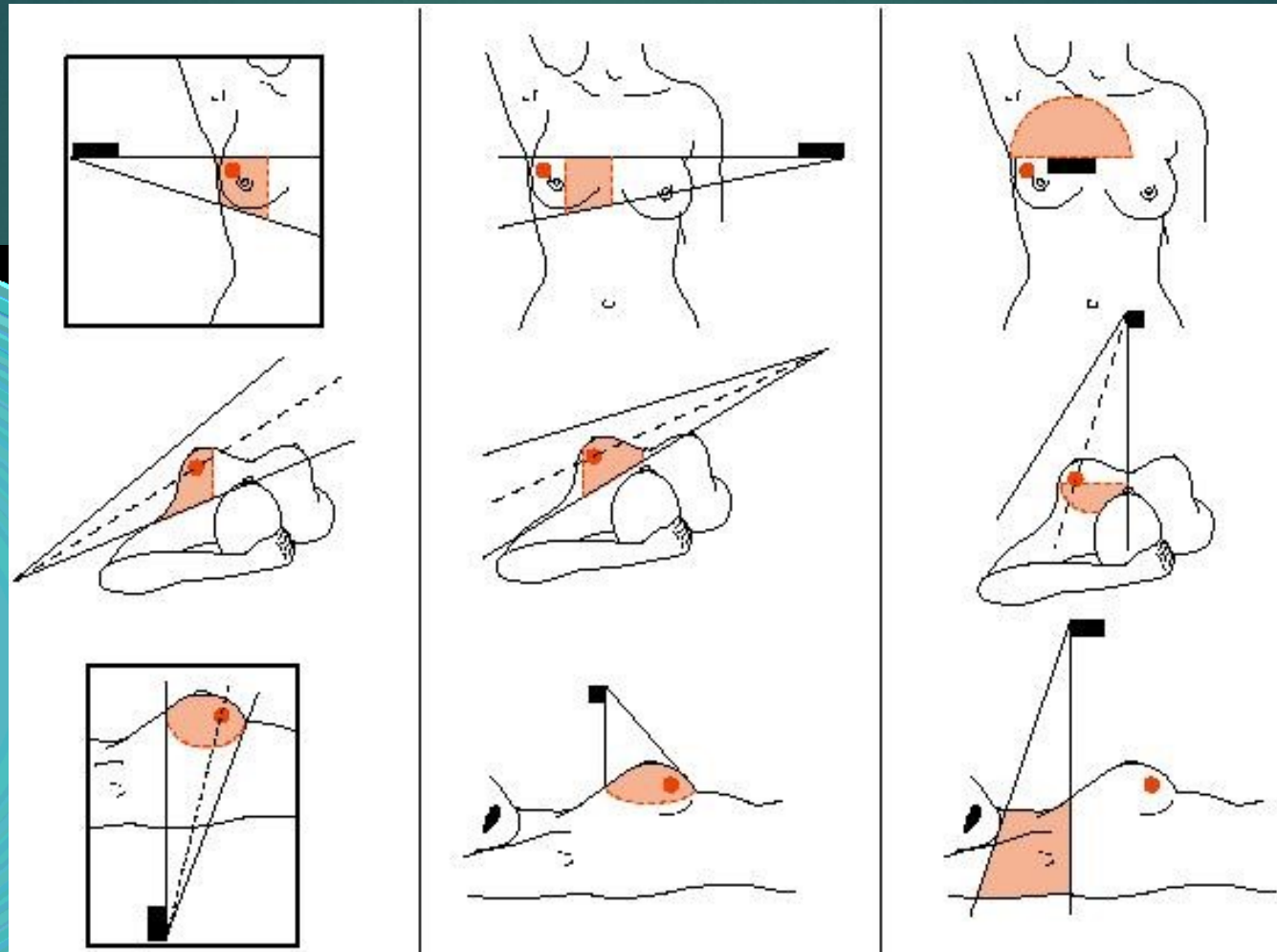
Ακτινοθεραπευτική τεχνική - IMRT



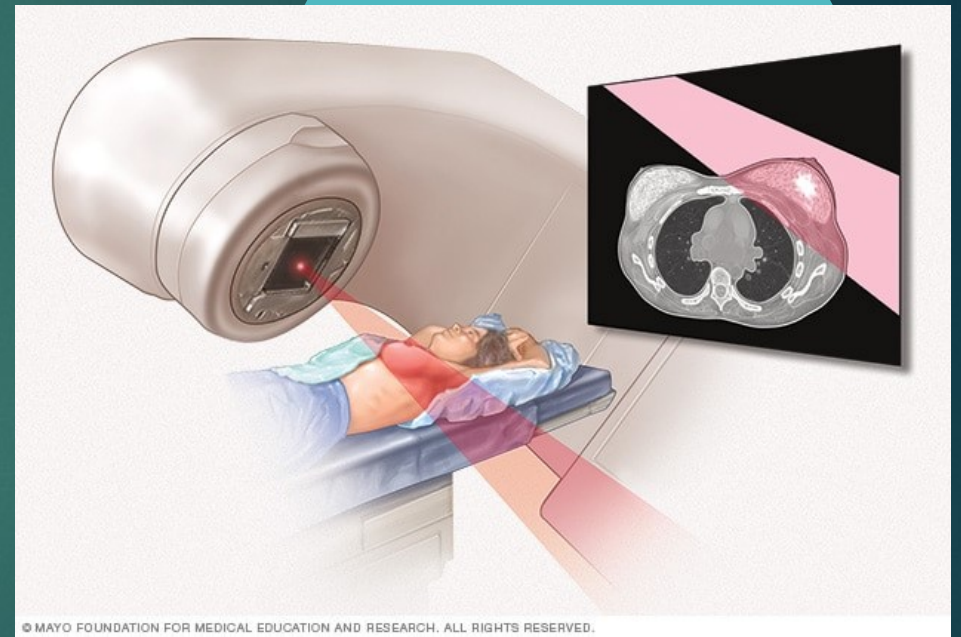
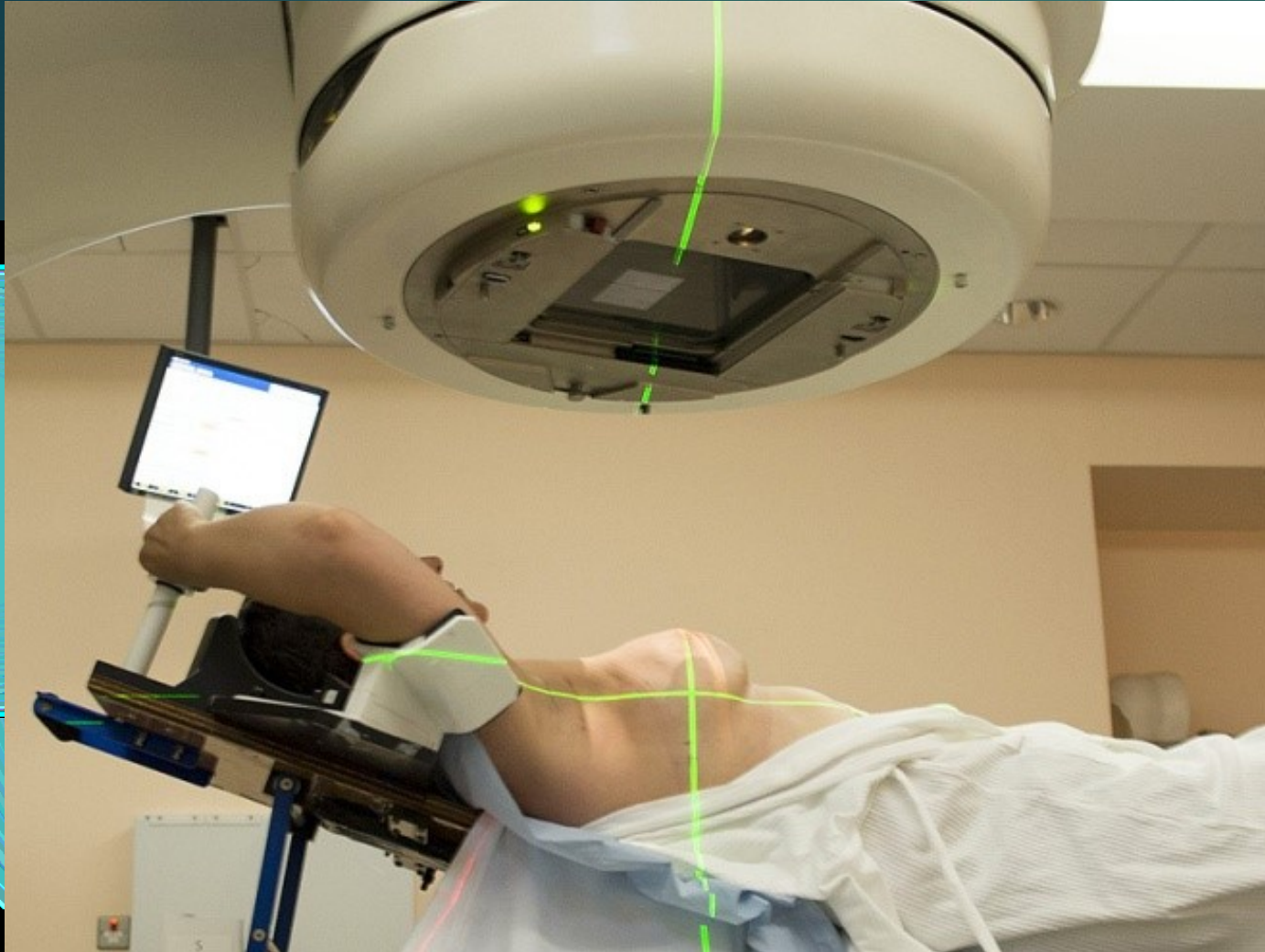Κατανομή δόσης Ακτίνες Χ – δέσμη πρωτονίων



Σχηματική παράσταση πεδίων ακτινοβολήσης



Θεραπεία με γραμμικό επιταχυντή





Χορηγούμενη δόση




- ✓ Μαστός- Θωρακικό τοίχωμα :
 - ✓ **ΚΛΑΣΣΙΚΟ ΣΧΗΜΑ** 50 Gy σε 25 συνεδρίες
 - ✓ **ΥΠΟΚΛΑΣΜΑΤΟΠΟΙΗΜΕΝΟ ΣΧΗΜΑ** 40 - 42.5 Gy σε 15 - 16 συνεδρίες

- ✓ Δόση εφόδου (boost) στην κοίτη του όγκου:
 - ✓ 10 - 16 Gy σε 4 - 8 συνεδρίες

- ✓ Επιχώριοι λεμφαδένες (μασχαλιαίοι και υπερκλείδιοι):
 - ✓ 46 - 50 Gy σε 23 - 25 συνεδρίες

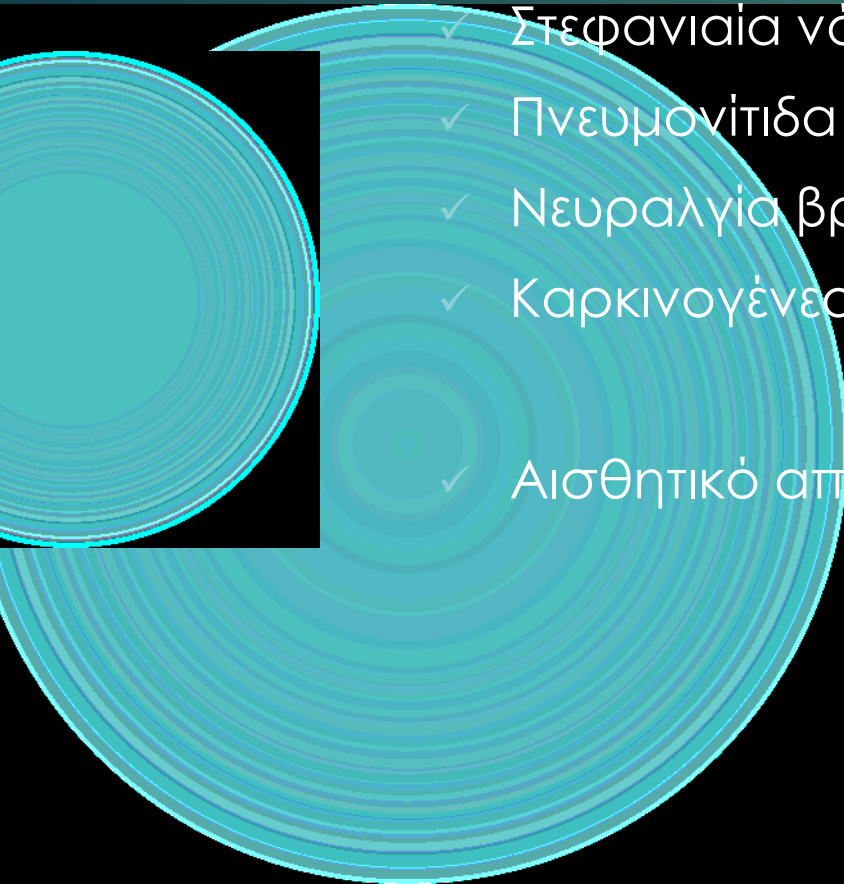


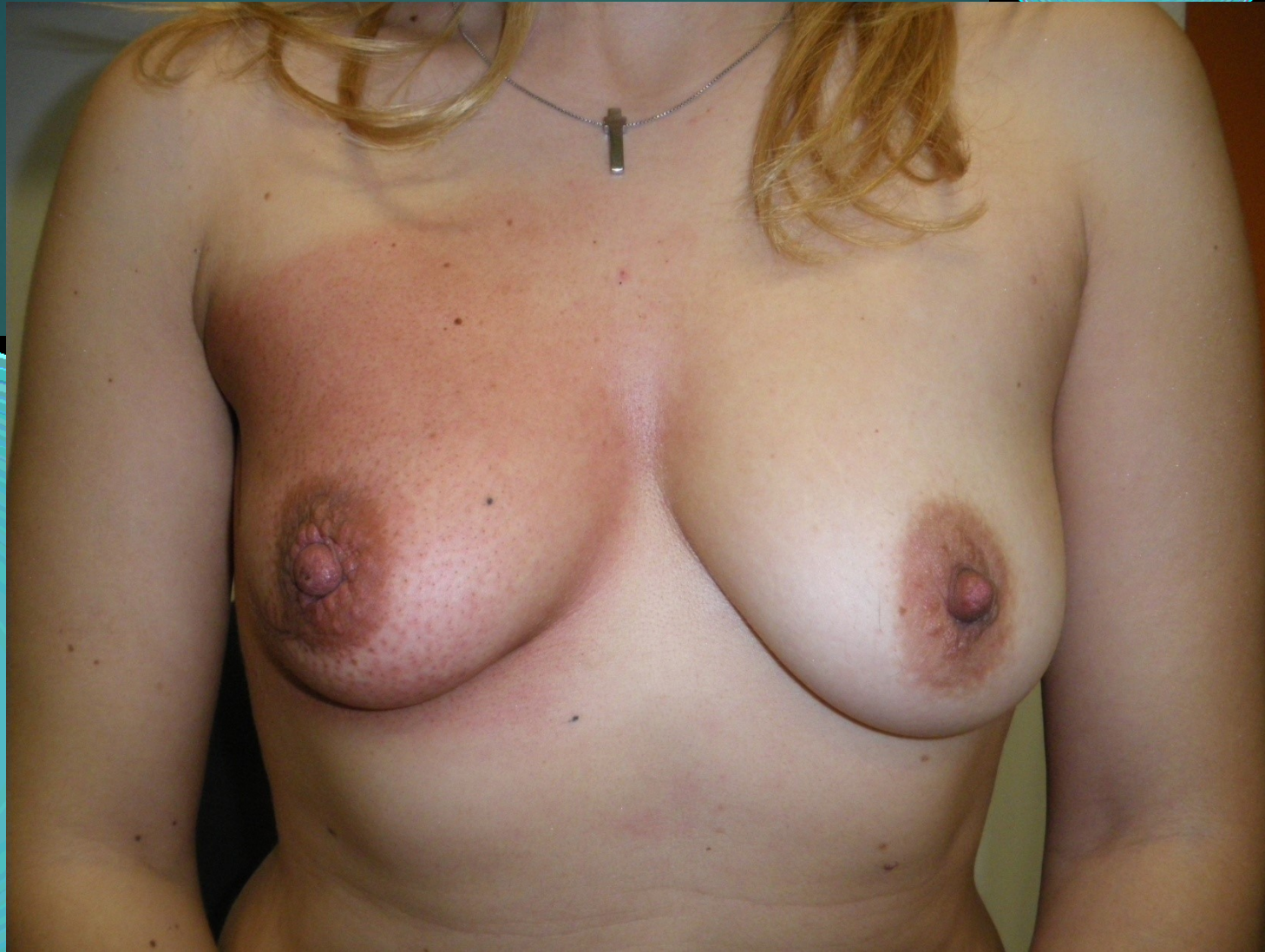
Παρενέργειες

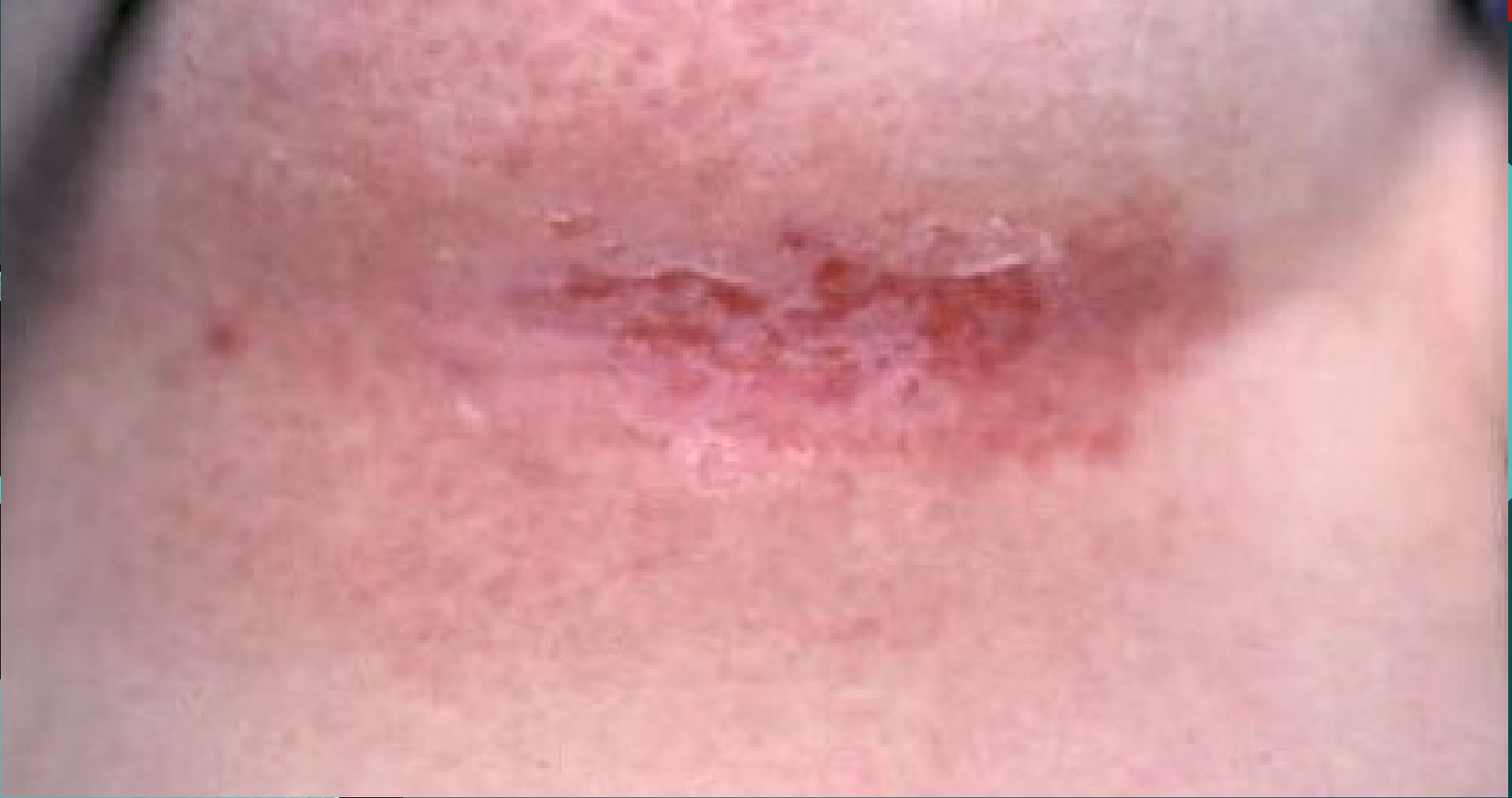

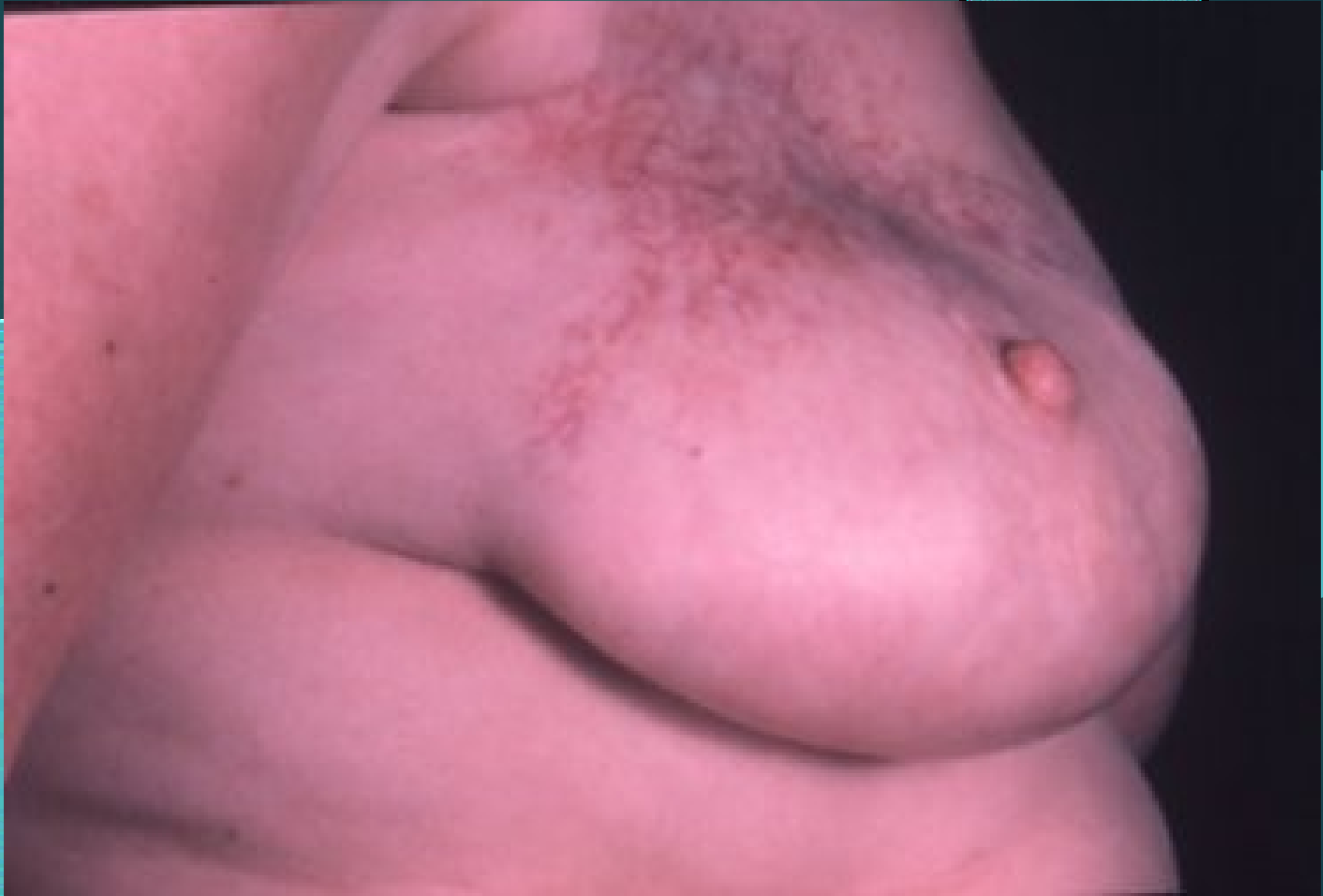Παρενέργειες της ΑΚΘ

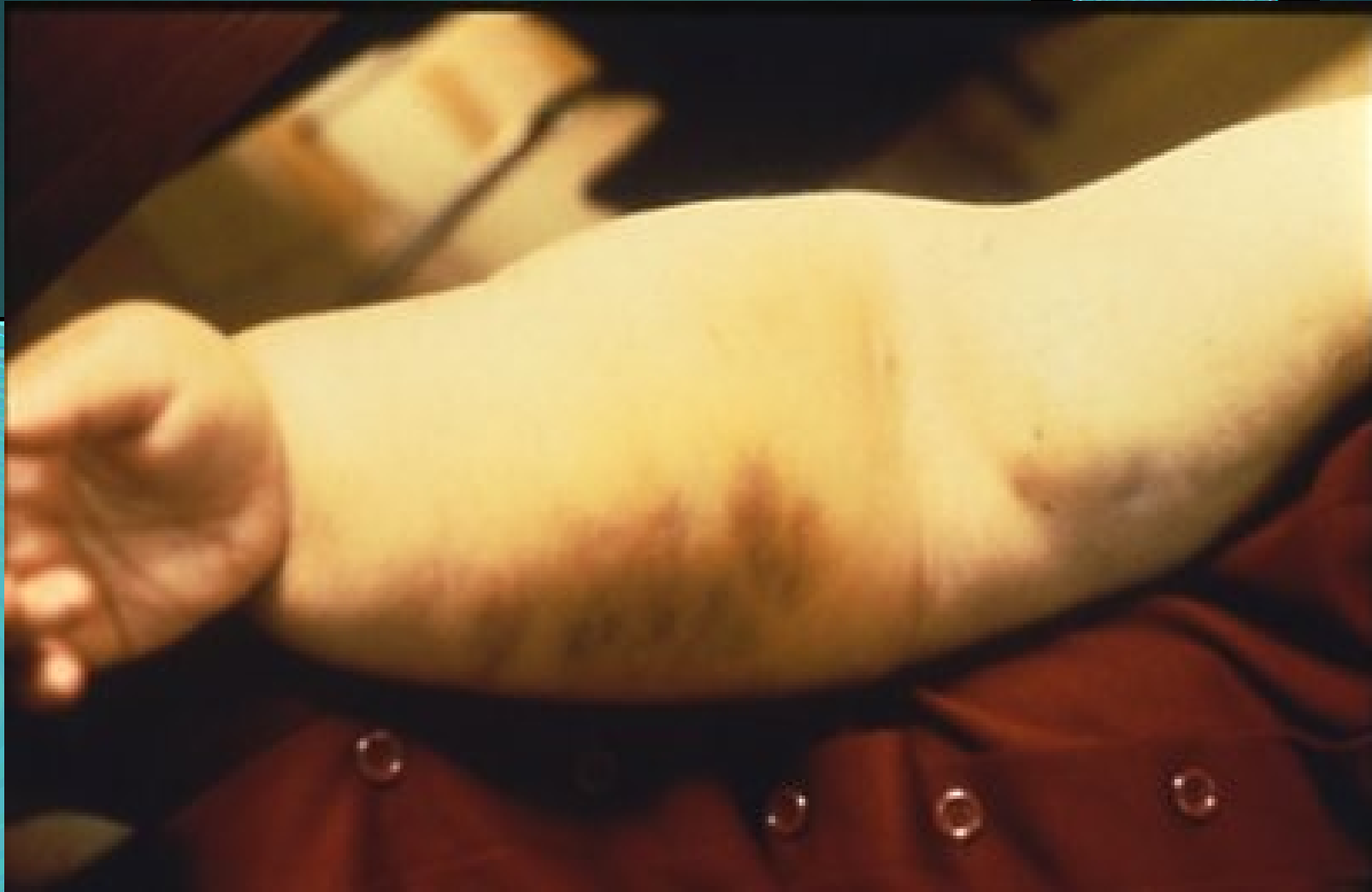- ✓ Αίσθημα κόπωσης
- ✓ Ερύθημα δέρματος
- ✓ Λεμφοίδημα σύστοιχου άνω άκρου
- ✓ Στεφανιαία νόσος
- ✓ Πνευμονίτιδα
- ✓ Νευραλγία βραχιόνιου πλέγματος
- ✓ Καρκινογένεση - Σάρκωμα μαλακών μορίων
- ✓ Αισθητικό αποτέλεσμα

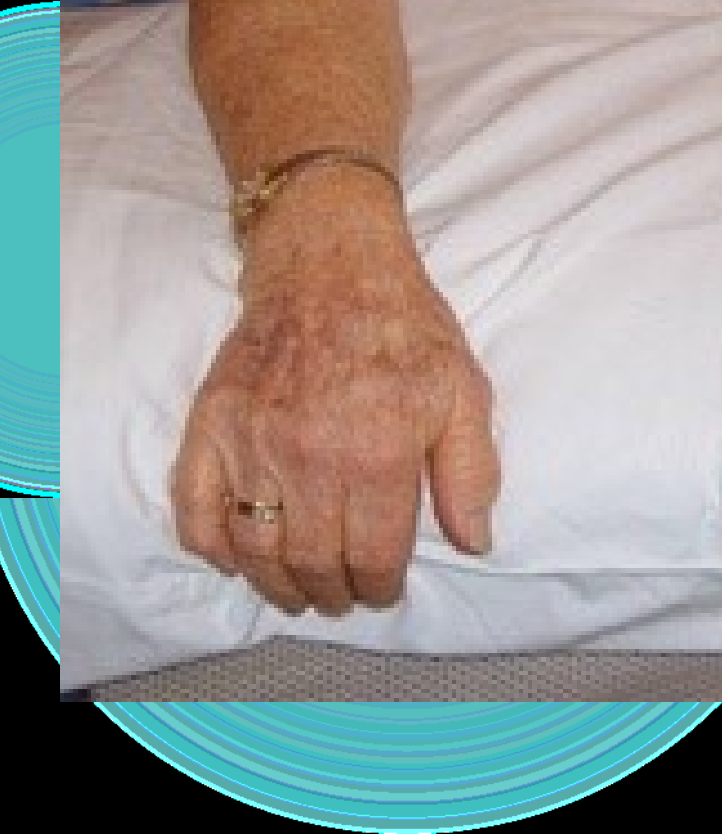
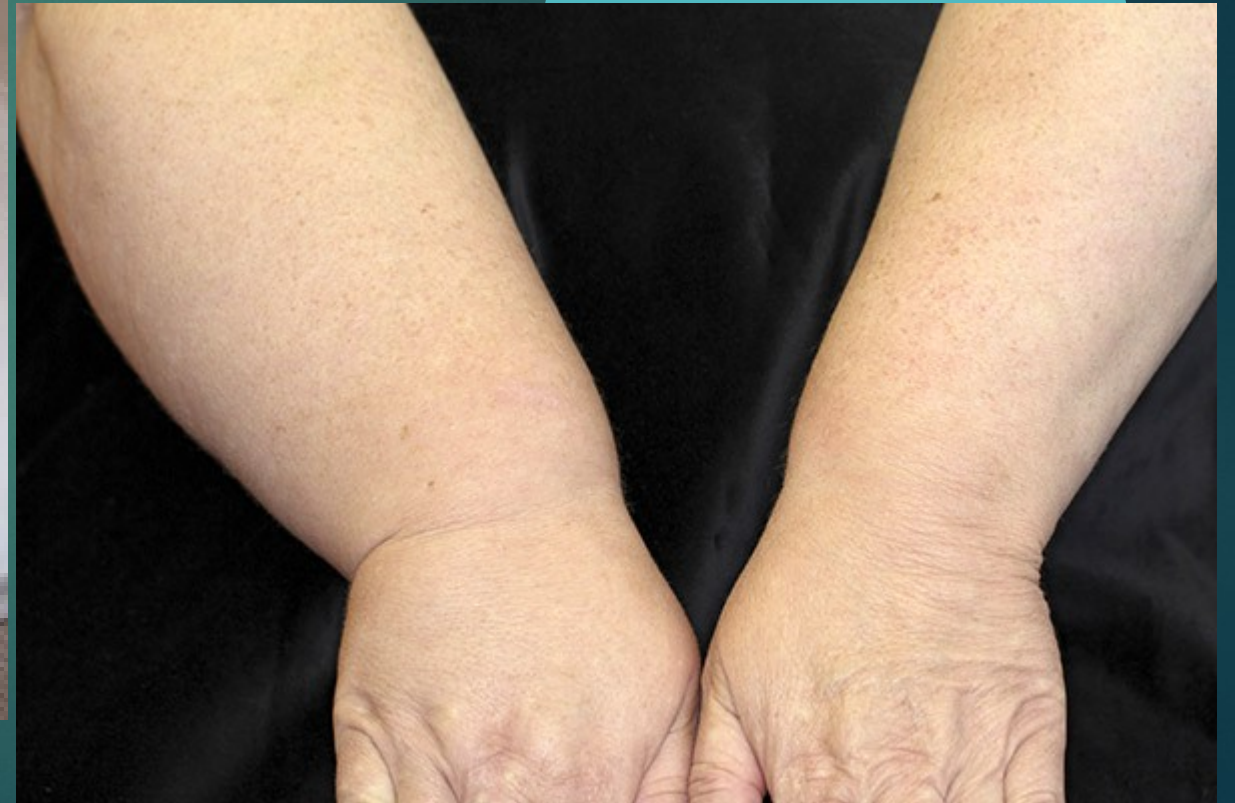
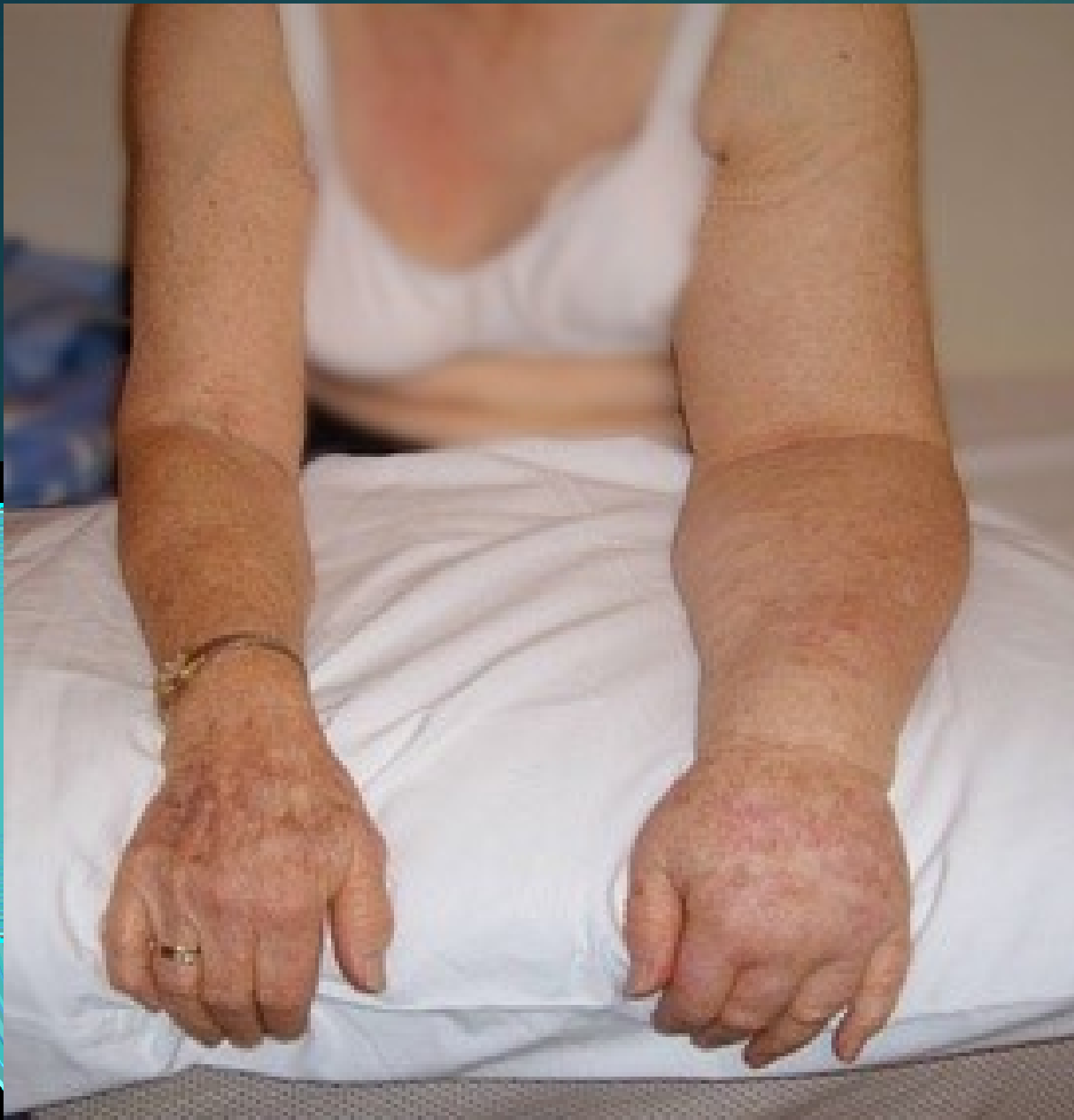


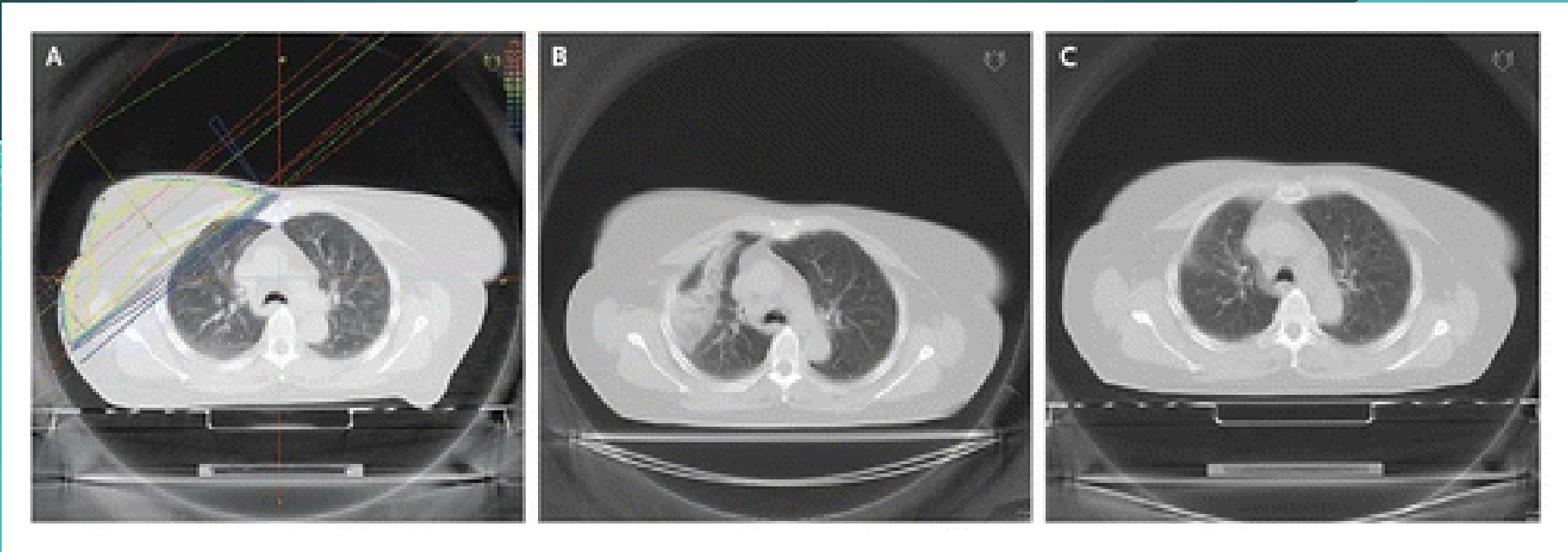














Συμπεράσματα



- ✓ Η ακτινοθεραπεία κατέχει σημαντική θέση στην αντιμετώπιση του καρκίνου του μαστού (αρχικά στάδια και τοπικά προχωρημένος καρκίνος)
- ✓ Επιτυγχάνει τοπικό έλεγχο της νόσου (μειώνεται ο κίνδυνος τοπικής υποτροπής) και **ΊΣΩΣ** αυξάνει την επιβίωση
- ✓ Αντιμετώπιση των συμπτωμάτων που προκαλεί η μεταστατική νόσος - σημαντική συνεισφορά στην ποιότητα ζωής

