

ΑΕΕ

- ⦿ Παγκόσμιο ιατρικό πρόβλημα και απόλυτα ιατρικό επείγον συμβάν
- ⦿ Ο ακρογωνιαίος λίθος για την καλή έκβαση είναι η **έγκαιρη** επαναιμάτωση της ισχαιμικής περιοχής με την απομάκρυνση του θρόμβου
- ⦿ Προς αυτήν την κατεύθυνση έχει γίνει μεγάλη πρόοδος
 - Έγκαιρη διάγνωση (ευαισθητοποίηση του κοινού, ΕΚΑΒ)
 - Κατάλληλη και άμεση θεραπεία
 - Αποθεραπεία

ΤΙ ΓΙΝΕΤΑΙ ΣΗΜΕΡΑ?

- ◎ ΧΡΥΣΗ ΔΕΚΑΕΤΙΑ ΕΝΔΑΓΓΕΙΑΚΗΣ ΘΕΡΑΠΕΙΑΣ ΑΕΕ
- ◎ **Απεικόνιση στο οξύ ΙΑΕΕ**
 - Εφαρμογή σύγχρονων τεχνικών
 - CTA/ CTP
 - αυτοματοποιημένο MR perfusion software-RAPID
- ◎ **Τεχνικές μηχανικής απομάκρυνσης θρόμβου**
 - Μεγάλες βελτιώσεις τα τελευταία χρόνια
 - Διαφορετικές συσκευές
 - Απόκτηση εμπειρίας
- ◎ **Ενδείξεις για ενδαγγειακή θεραπεία**
 - Νεώτερα δεδομένα
 - Αλλαγές στις οδηγίες

ΑΝΤΙΜΕΤΩΠΙΣΗ ΑΕΕ

- ◎ ΚΑΤΕΥΘΥΝΤΗΡΙΕΣ ΟΔΗΓΙΕΣ
 - ΘΕΡΑΠΕΙΑΣ
 - ΟΡΓΑΝΩΣΗΣ ΚΕΝΤΡΩΝ
 - ΠΟΙΟΤΙΚΑ ΧΑΡΑΚΤΗΡΙΣΤΙΚΑ ΑΝΑΓΚΑΙΟΥ ΠΡΟΣΩΠΙΚΟΥ

IV ΘΡΟΜΒΟΛΥΣΗ

ΠΡΕΠΕΙ ΝΑ ΓΙΝΕΤΑΙ I (A-B) EVIDENCE

Σε ασθενείς που έρχονται <3 - 4,5* h

*Ηλικία ≤80 y, χωρίς ιστορικό διαβήτη, προηγούμενου ισχαιμικού ή λήψης αντιπηκτικών από του στόματος, NIH score ≤25

Σε ασθενείς με wake-up stroke και DW/FLAIR mismatch (2020)

- ΔΕΝ ΚΑΘΥΣΤΕΡΟΥΜΕ ΓΙΑ ΤΥΧΟΝ ΚΛΙΝΙΚΗ ΒΕΛΤΙΩΣΗ
- ΟΧΙ ΧΟΡΗΓΗΣΗ ΣΕ ΑΣΘΕΝΕΙΣ ΠΟΥ ΕΛΑΒΑΝ ΘΕΡΑΠΕΥΤΙΚΗ ΔΟΣΗ ΧΑΜΗΛΟΥ ΜΟΡΙΑΚΟΥ ΒΑΡΟΥΣ ΗΠΑΡΙΝΗ ΤΟ ΠΡΟΗΓΟΥΜΕΝΟ 24ΩΡΟ

ΜΠΟΡΕΙ ΝΑ ΔΙΚΑΙΟΛΟΓΗΘΕΙ IIb (B) EVIDENCE

Σε ασθενείς που έρχονται 3-4,5* h

ΚΑΙ

Ηλικία ≤80 y, χωρίς ιστορικό διαβήτη, προηγούμενου ισχαιμικού ή λήψης αντιπηκτικών από του στόματος, NIH score ≤25

ΑΝ

πληρούνται τα λοιπά κριτήρια

ΜΗΧΑΝΙΚΗ ΘΡΟΜΒΕΚΤΟΜΗ

ΠΡΕΠΕΙ ΝΑ ΓΙΝΕΤΑΙ I (A) EVIDENCE

Σε συνδυασμό με/χωρίς IV θρομβόλυση για ασθενείς που έρχονται <4,5 h/6h και απόφραξη μεγάλου αγγείου πρόσθιας κυκλοφορίας (M1-M2 κλάδοι) ή βασικής αρτηρίας, NIH score >5, ASPECT score >5

CTA

Σε επιλεγμένους ασθενείς που έρχονται >6 h ... < 16 h (ισχαιμική-νεκρωτική ανακολουθία)

CTA-CTP

MRP-DW

RAPID software

ΜΠΟΡΕΙ ΝΑ ΔΙΚΑΙΟΛΟΓΗΘΕΙ IIb (B-C) EVIDENCE

Σε συνδυασμό με/χωρίς IV θρομβόλυση για ασθενείς που έρχονται <4,5 h/6h και απόφραξη μικρού αγγείου πρόσθιας κυκλοφορίας ή οπίσθιας κυκλοφορίας

Ή

Ασθενείς με NIH score 0-5 και σημαντικό νευρολογικό έλλειμμα ή επιδείνωση νευρολογικής εικόνας παρά την θρομβόλυση

ASA Policy Statement

Recommendations for the Establishment of Stroke Systems of Care: A 2019 Update

A Policy Statement From the American Stroke Association

Opeolu Adeoye, MD, MS, FAHA, Chair; Karin V. Nyström, RN, MSN, FAHA;
 Dileep R. Yavagal, MD; Jean Luciano, CRNP; Raul G. Nogueira, MD;
 Richard D. Zorowitz, MD; Alexander A. Khalessi, MD, MS, FAHA;
 Cheryl Bushnell, MD, MHS, FAHA; William G. Barsan, MD; Peter Panagos, MD;
 Mark J. Alberts, MD, FAHA; A. Colby Tiner, MA; Lee H. Schwamm, MD, FAHA;
 Edward C. Jauch, MD, MS, FAHA

Stroke Ιούλιος 2019

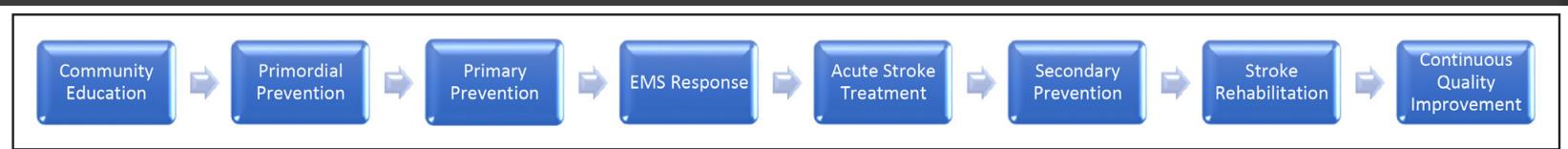

Figure 1. The 8 domains of a stroke system of care. EMS indicates emergency medical services.

Table 1. Levels and Capabilities of Hospital Stroke Designation

| | ASRH | PSC | TSC | CSC |
|---|--------------|-----------------------|--------------|--------------|
| Location | Likely rural | Likely urban/suburban | Likely urban | Likely urban |
| Stroke team accessible/available 24 h/d, 7 d/wk | Yes | Yes | Yes | Yes |
| Noncontrast CT available 24 h/d, 7 d/wk | Yes | Yes | Yes | Yes |
| Advanced imaging (CTA/CTP/MRI/MRA/MRP) available 24 h/d, 7 d/wk | No | Yes | Yes | Yes |
| Intravenous alteplase capable | Yes | Yes | Yes | Yes |
| Thrombectomy capable | No | Possibly | Yes | Yes |
| Diagnoses stroke pathogenesis/manage poststroke complications | Unlikely | Yes | Yes | Yes |
| Admits hemorrhagic stroke | No | Possibly | Possibly | Yes |
| Clips/coils ruptured aneurysms | No | Possibly | Possibly | Yes |
| Dedicated stroke unit | No | Yes | Yes | Yes |
| Dedicated neurocritical care unit/ICU | No | Possibly | Possibly | Yes |

ASRH indicates acute stroke-ready hospital; CSC, comprehensive stroke center; CT, computed tomography; CTA, computed tomography angiography; CTP, computed tomography perfusion; ICU, intensive care unit; MRA, magnetic resonance angiography; MRI, magnetic resonance imaging; MRP, magnetic resonance perfusion; PSC, primary stroke center; and TSC, thrombectomy-capable stroke center.

ΤΕΧΝΙΚΕΣ ΜΗΧΑΝΙΚΗΣ ΘΡΟΜΒΕΚΤΟΜΗΣ



Π. ΖΑΜΠΑΚΗΣ

Αν. Καθηγητής Επεμβατικής Νευροακτινολογίας

**Κλινικό Εργαστήριο Ακτινολογίας
Πανεπιστημιακό Νοσοκομείο Πατρών**

ΕΝΔΑΓΓΕΙΑΚΗ ΘΕΡΑΠΕΙΑ ΙΣΧΑΙΜΙΚΟΥ ΑΕΕ

◎ ΧΡΥΣΗ ΔΕΚΑΕΤΙΑ

◎ Απεικόνιση στο οξύ ΙΑΕΕ

- Εφαρμογή σύγχρονων τεχνικών
 - CTA/ CTP
 - αυτοματοποιημένο MR perfusion software-RAPID

◎ Τεχνικές μηχανικής απομάκρυνσης θρόμβου

- Μεγάλες βελτιώσεις τα τελευταία χρόνια
- Διαφορετικές συσκευές - τεχνικές
- Απόκτηση εμπειρίας

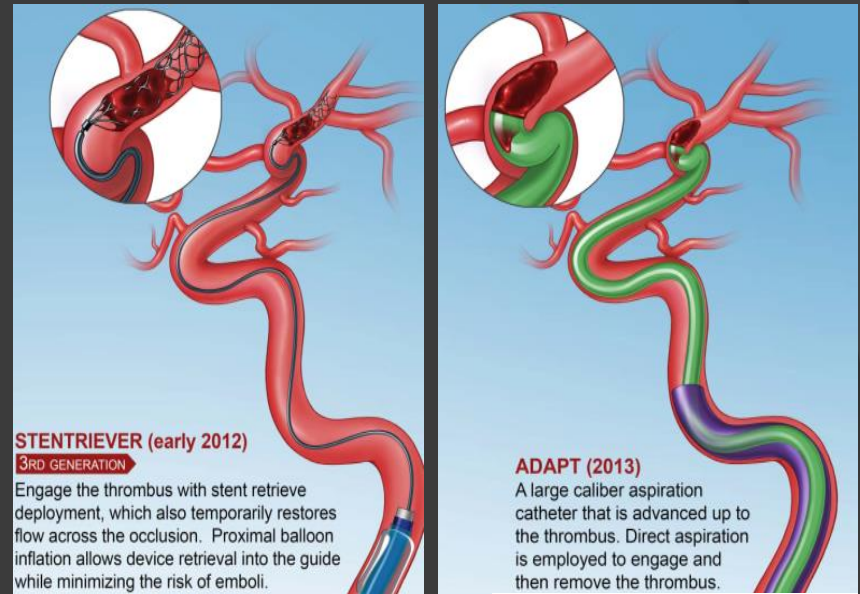
◎ Ενδείξεις για ενδαγγειακή θεραπεία

- Νεώτερα δεδομένα
- Αλλαγές στις οδηγίες (επικαιροποίηση Δεκ. 2019)

ΜΗΧΑΝΙΚΗ ΘΡΟΜΒΕΚΤΟΜΗ

⦿ Διαδικασία μηχανικής απομάκρυνσης του θρόμβου

- Θρομβοαναρρόφηση
- Με τη βοήθεια μεταλλικής ενδοπρόθεσης
- Συνδυασμός



STENTRIEVER (early 2012)
3RD GENERATION

Engage the thrombus with stent retrieve deployment, which also temporarily restores flow across the occlusion. Proximal balloon inflation allows device retrieval into the guide while minimizing the risk of emboli.

ADAPT (2013)

A large caliber aspiration catheter that is advanced up to the thrombus. Direct aspiration is employed to engage and then remove the thrombus.

Spilotta AM, et al. *J NeuroIntervent Surg* 2014

Revascularization Devices

| | |
|---|---|
| <p>Solitaire™ Revascularization Device (Medtronic)</p> <p>Revascularization device with overlapping stent design for mechanical thrombectomy (4 and 6 mm)</p> <p>Image courtesy of Medtronic. © Medtronic. All rights reserved.</p> | <p>Trevo™ XP ProVue Retriever (Stryker)</p> <p>Stentriever® with spiral cell alignment and no overlap (6x25mm, 3x30 mm, 4x20mm)</p> |
| <p>Penumbra System® w/ ACE™ 68 Reperfusion Catheter (Penumbra)</p> <p>Aspiration thrombectomy system designed for use in the revascularization of patients with acute ischemic stroke. Pump MAX provides continuous aspiration throughout procedure.</p> | <p>3D™ Revascularization Device (Penumbra)</p> <p>Revascularization device with unique architecture featuring four intraluminal chambers designed for use with ACE aspiration (4.5 x 25mm)</p> |

*Stent-retrievers OR direct thrombo-aspiration (mTICI 2b/3)



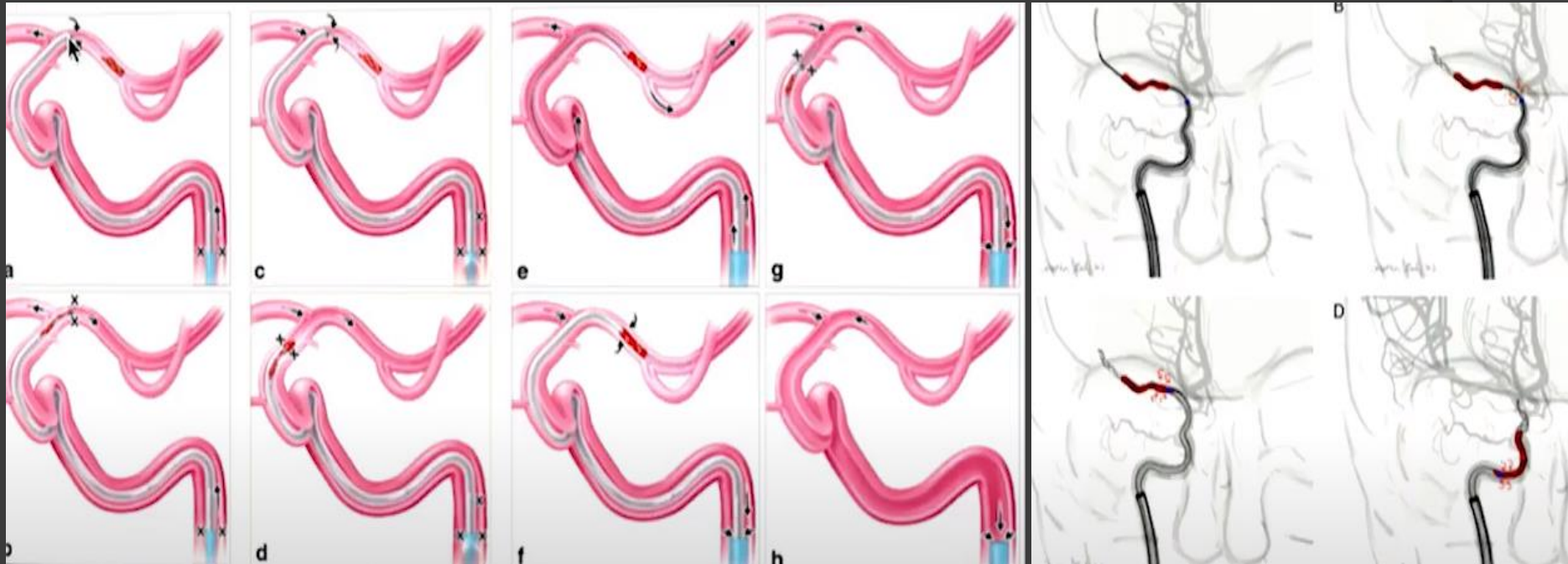
ΜΗΧΑΝΙΚΗ ΘΡΟΜΒΕΚΤΟΜΗ- ΤΕΧΝΙΚΕΣ

SOLUMBRA

ARTS

SAVE

CAPTIVE

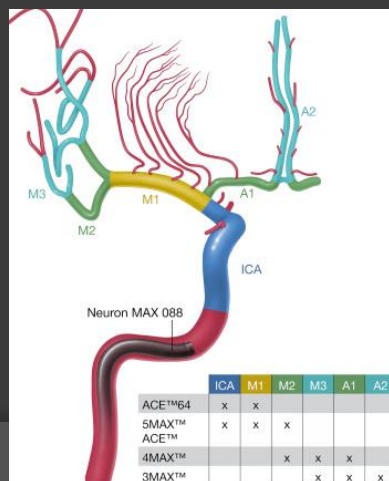
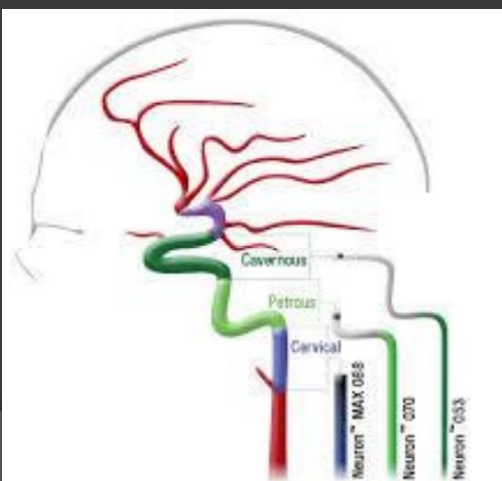
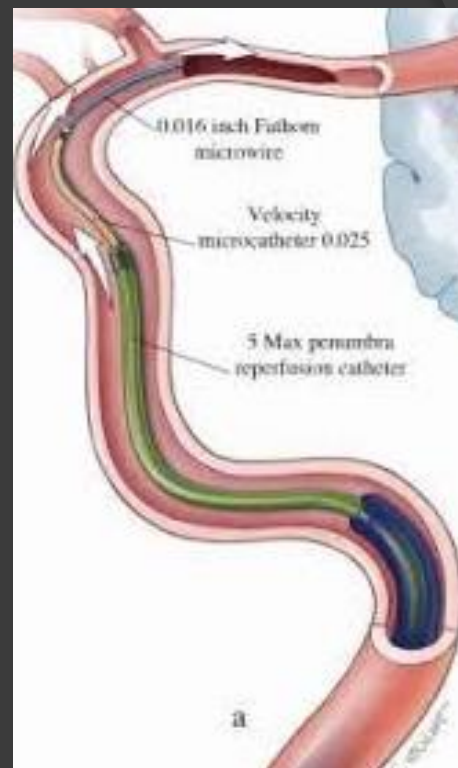


McTaggart RA et al J Neurointervent Surg 2016

Volker et al Clin Neuroradiol 2017

ΜΗΧΑΝΙΚΗ ΘΡΟΜΒΕΚΤΟΜΗ

- Συνήθως μηριαία πρόσβαση
- Ομοαξονικό σύστημα
 - Θηκάρι (8 Fr)
 - Οδηγός καθετήρας
 - Καθετήρας θρομβεκτομής
 - Ενδιάμεσος μικροκαθετήρας
 - Μικροσύρμα



Velocity® Delivery Microcatheter

The Velocity™ Delivery Microcatheter is designed to deliver the 3D Revascularization Device™ which features advanced intraluminal chambers designed to lock and trap clot, and to facilitate the coaxial delivery of specific Penumbra Reperfusion Catheters.

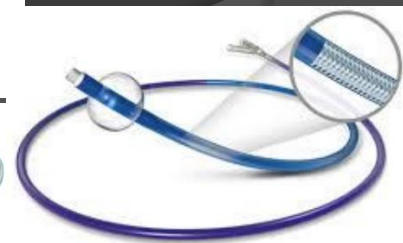REBAR™ Microcatheter

The Rebar™ microcatheter solution features a robust reinforced design for reliable and smooth delivery of Solitaire™ Platinum stent, Onyx™ liquid embolic system and Aneurysm™ coils.

The Rebar™ reinforced microcatheter is a single-lumen catheter introduced via a steerable guidewire into the vasculature. Its stainless-steel construction, high kink resistance, and hydrophilic coating help navigate tortuous anatomy and deploy therapeutic agents or contrast media with ease.

[SEE ALL ACCESS & DELIVERY DEVICES](#)

▲ Indications, Safety and Warnings



ΠΡΑΚΤΙΚΑ ΔΙΛΗΜΜΑΤΑ

- ⦿ Ασθενής ξύπνιος ?/ υπό μέθη? / υπό ΓΑ?
- ⦿ Κοντό ή μακρύ θηκάρι? 6, 8 ή 9 Fr
- ⦿ Οδηγός καθετήρας απλός ή με αποφρακτικό μπαλόνι
- ⦿ Ενδιάμεσος καθετήρας?
- ⦿ Θρομβοαναρρόφηση ? Stent ?
- ⦿ Αναρρόφηση με αντλία? μηχανική? Από πόσα σημεία?
- ⦿ Συνδυαστική φαρμακολογική θεραπεία (θρομβόλυση? Aggrastat? Nimodipine?)
- ⦿ Πότε σταματάμε??

**ΠΑΡΑΓΟΝΤΕΣ ΠΟΥ ΕΠΗΡΕΑΖΟΥΝ ΤΟ ΑΠΟΤΕΛΕΣΜΑ ΤΗΣ
ΕΝΔΑΡΤΗΡΙΑΚΗΣ ΘΕΡΑΠΕΙΑΣ**

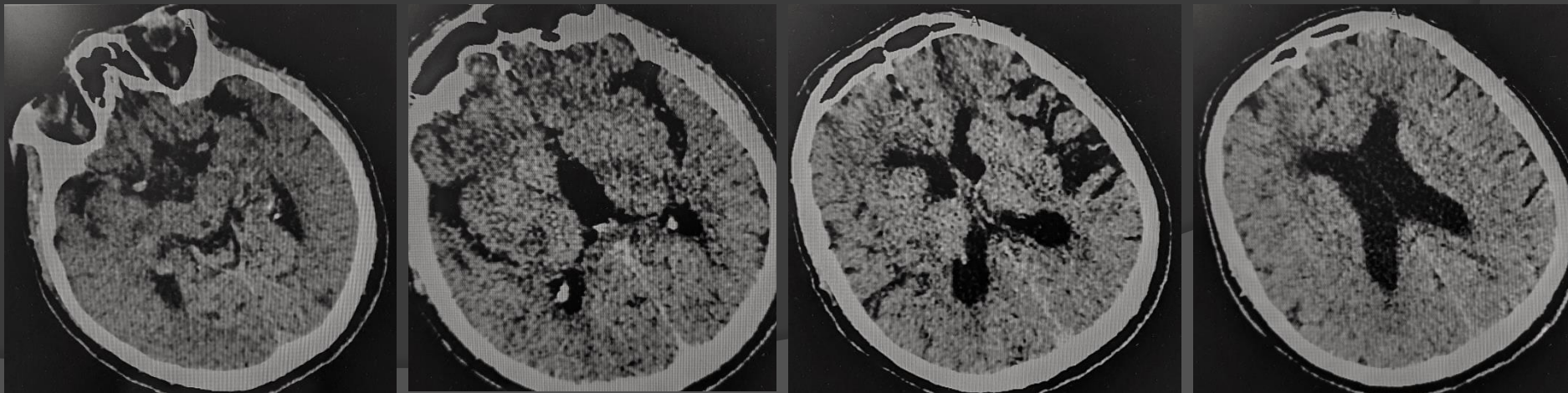
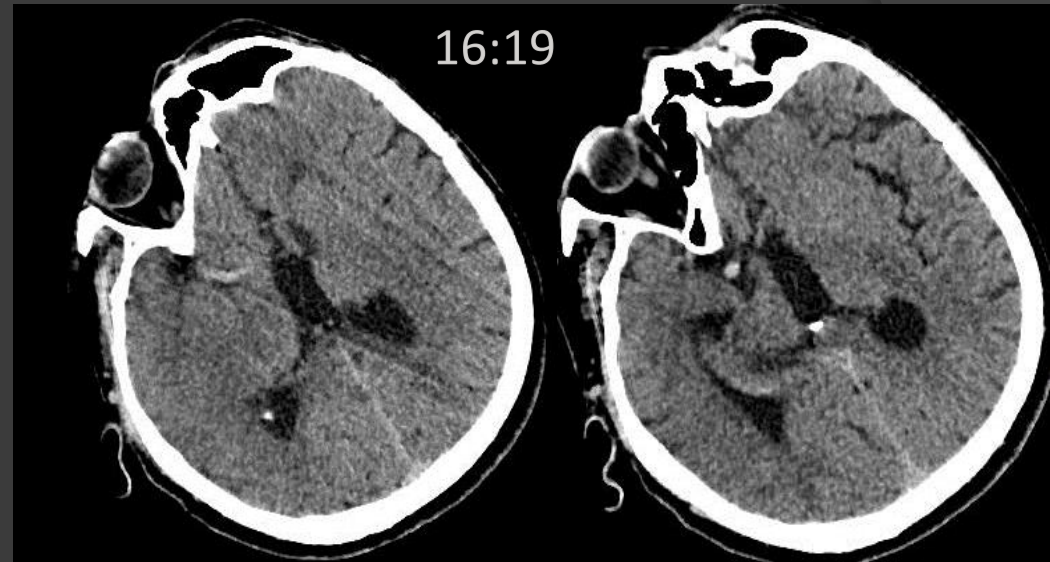
| ΣΧΕΤΙΖΟΜΕΝΟΙ ΜΕ ΤΟΝ ΑΣΘΕΝΗ | ΣΧΕΤΙΖΟΜΕΝΟΙ ΜΕ ΤΑ ΑΠΕΙΚΟΝΙΣΤΙΚΑ ΕΥΡΗΜΑΤΑ | ΣΧΕΤΙΖΟΜΕΝΟΙ ΜΕ ΤΙΣ ΔΟΜΕΣ |
|---|---|----------------------------------|
| ΗΛΙΚΙΑ | CT/CTA | ΜΕΡΑ / ΝΥΧΤΑ ΚΑΘΗΜΕΡΙΝΗ / ΣΚ |
| ΣΥΝ-ΝΟΣΗΡΟΤΗΤΑ | ΠΡΟΣΘΙΑ Ή ΟΠΙΣΘΙΑ ΚΥΚΛΟΦΟΡΙΑ | ΑΠΟΣΤΑΣΗ ΑΠΟ ΤΟ ΝΟΣΟΚΟΜΕΙΟ |
| ΚΛΙΝΙΚΗ ΣΟΒΑΡΟΤΗΤΑ (NIHSS) | ΜΕΓΕΘΟΣ ΘΡΟΜΒΟΥ / ΠΑΡΑΠΛΕΥΡΗ ΚΥΚΛΟΦΟΡΙΑ | ΕΜΠΕΙΡΙΑ ΟΜΑΔΑΣ |
| ΧΡΟΝΟΣ ΑΠΟ ΤΗΝ ΕΝΑΡΞΗ ΤΩΝ ΣΥΜΠΤΩΜΑΤΩΝ | ΑΓΓΕΙΟΑΡΧΙΤΕΚΤΟΝΙΚΗ ΤΟΞΟΥ-ΕΝΔΟΚΡΑΝΙΩΝ ΑΓΓΕΙΩΝ | ΔΙΑΘΕΣΙΜΟΤΗΤΑ ΑΓΓΕΙΟΓΡΑΦΟΥ |

ΠΑΡΟΥΣΙΑΣΗ ΚΛΙΝΙΚΟΥ ΠΕΡΙΣΤΑΤΙΚΟΥ

- ◇ Άνδρας 62 ετών
- ◇ 3.45 h AP ημιπληγία
- ◇ NIHSS = 17

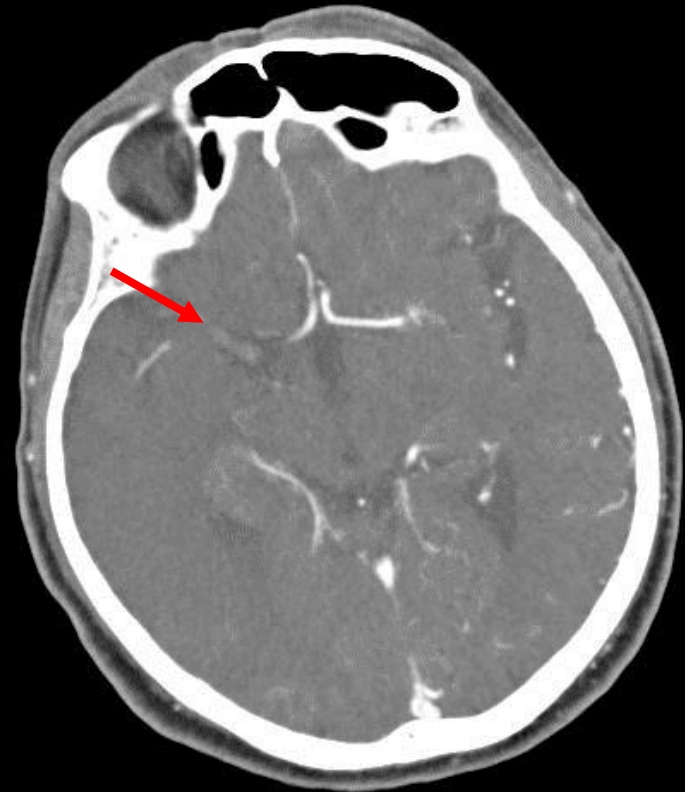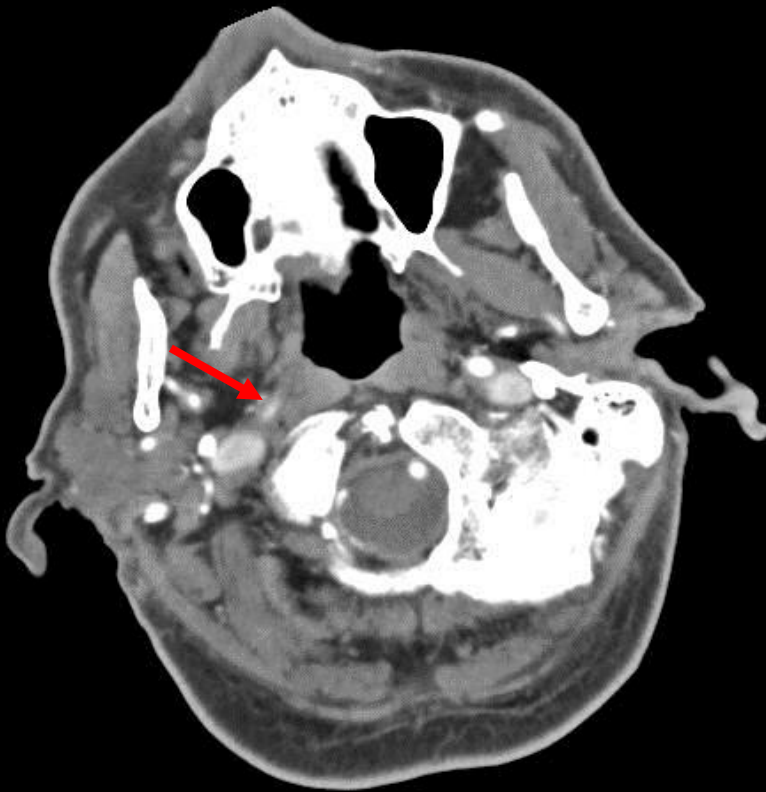
CT εγκεφάλου

Υπέρπυκνη ΔΕ έσω καρωτίδα (τελικό εξωκρανιακό και ενδοκράνιο τμήμα) και M1 τμήμα ΔΕ μέσης εγκεφαλικής
Ασθενώς υπόπυκνη περιοχή ΔΕ βρεγματικά με ασαφопоίηση ορίων φαιάς – λευκής ουσίας

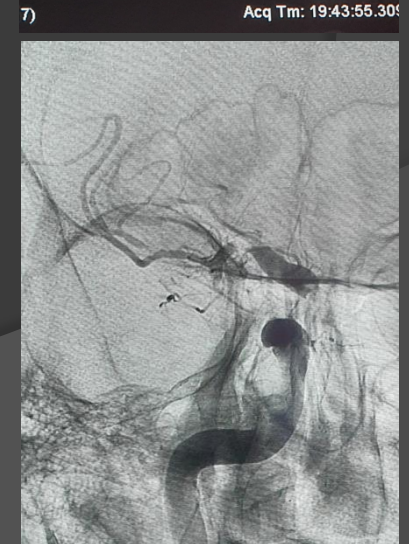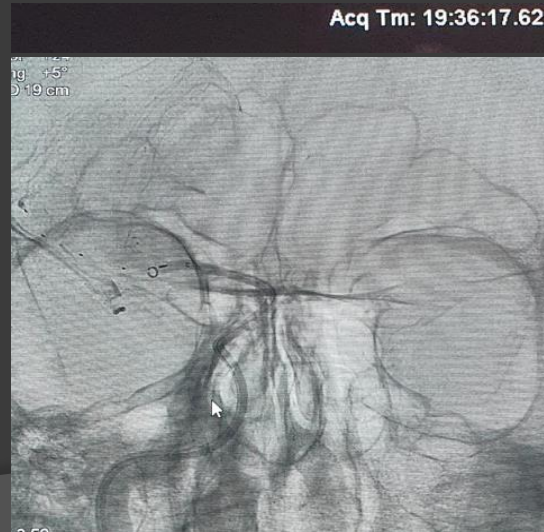

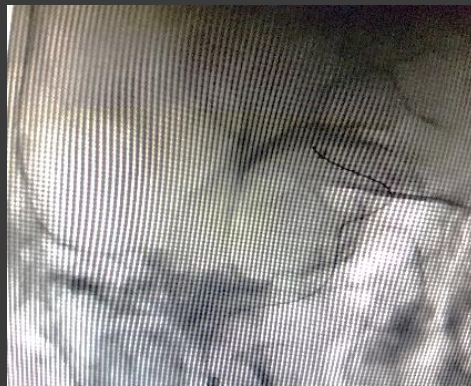
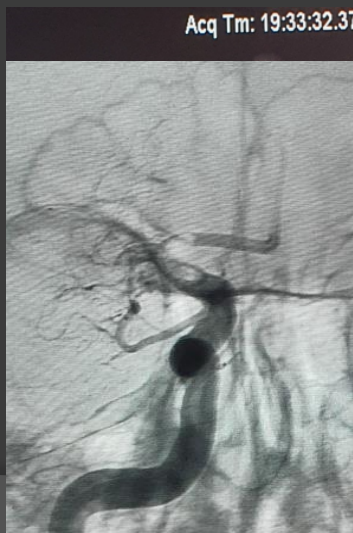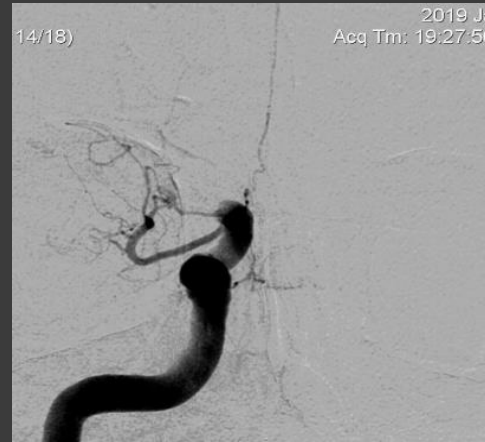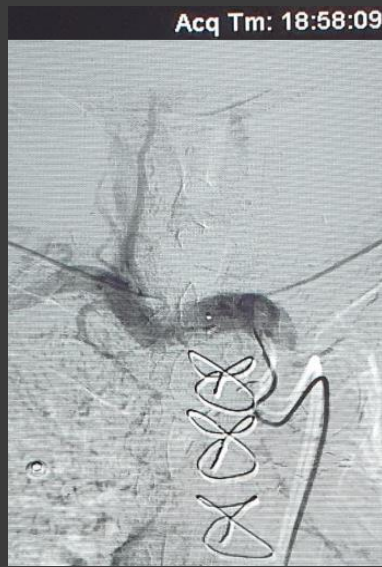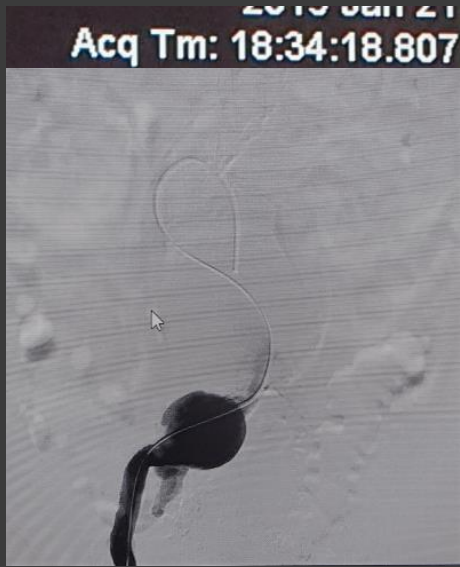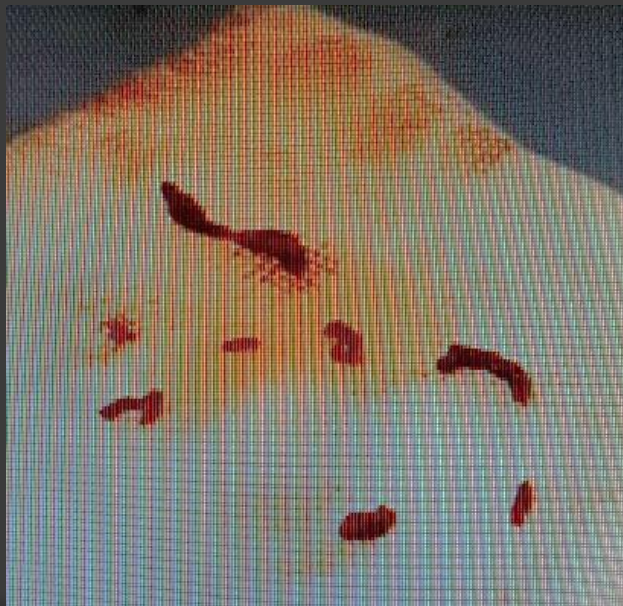
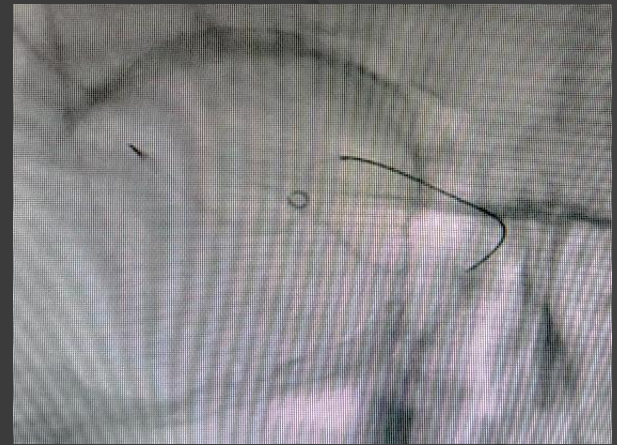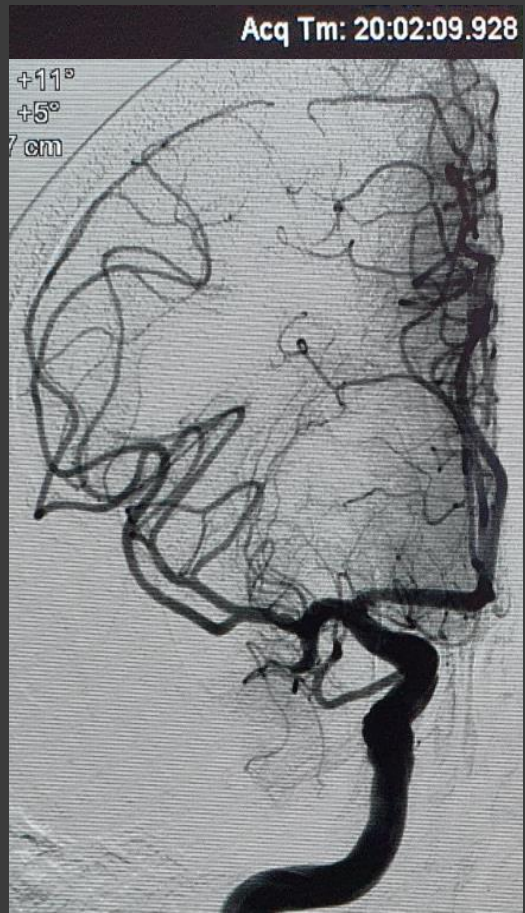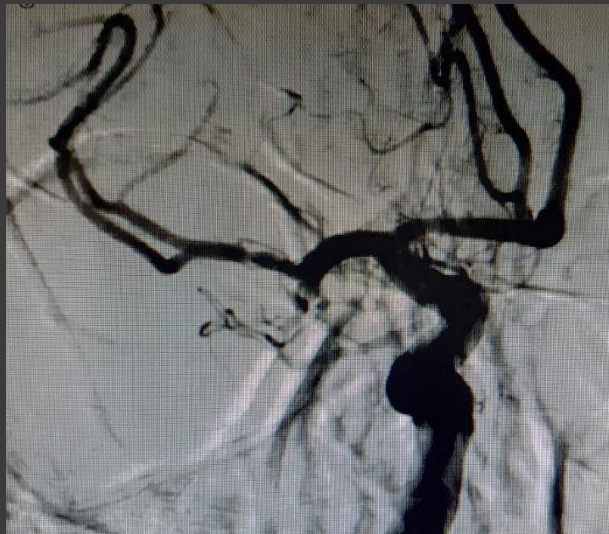ΠΑΡΟΥΣΙΑΣΗ ΚΛΙΝΙΚΟΥ ΠΕΡΙΣΤΑΤΙΚΟΥ

CTA εγκεφάλου - καρωτίδων



- ⦿ Alteplase (7,2mg bolus + 64,8mg infusion in 1 h)
- ⦿ +
- ⦿ Μηχανική θρομβεκτομή (ξεκίνησε 6 h μετά την έναρξη της προσβολής)

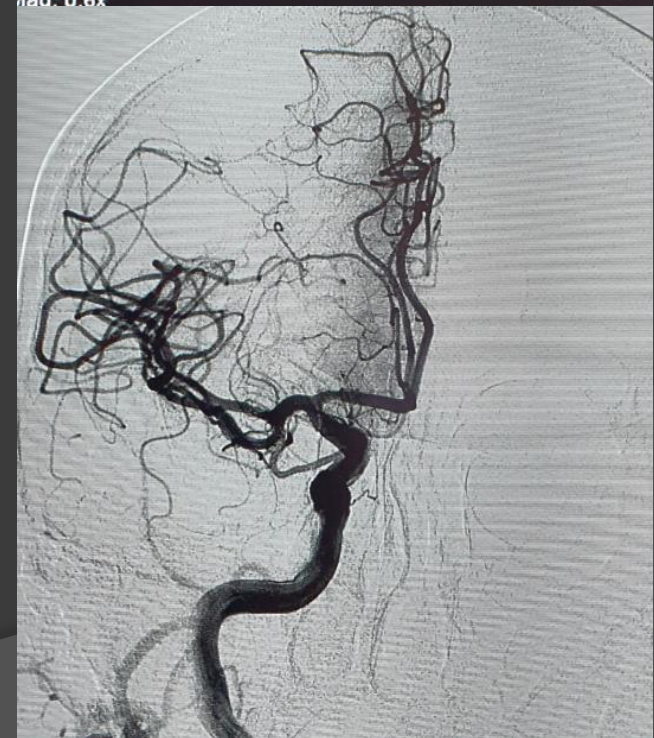




n: 21/58 (Fr: 21/29)

Acq Tm: 20:19:3

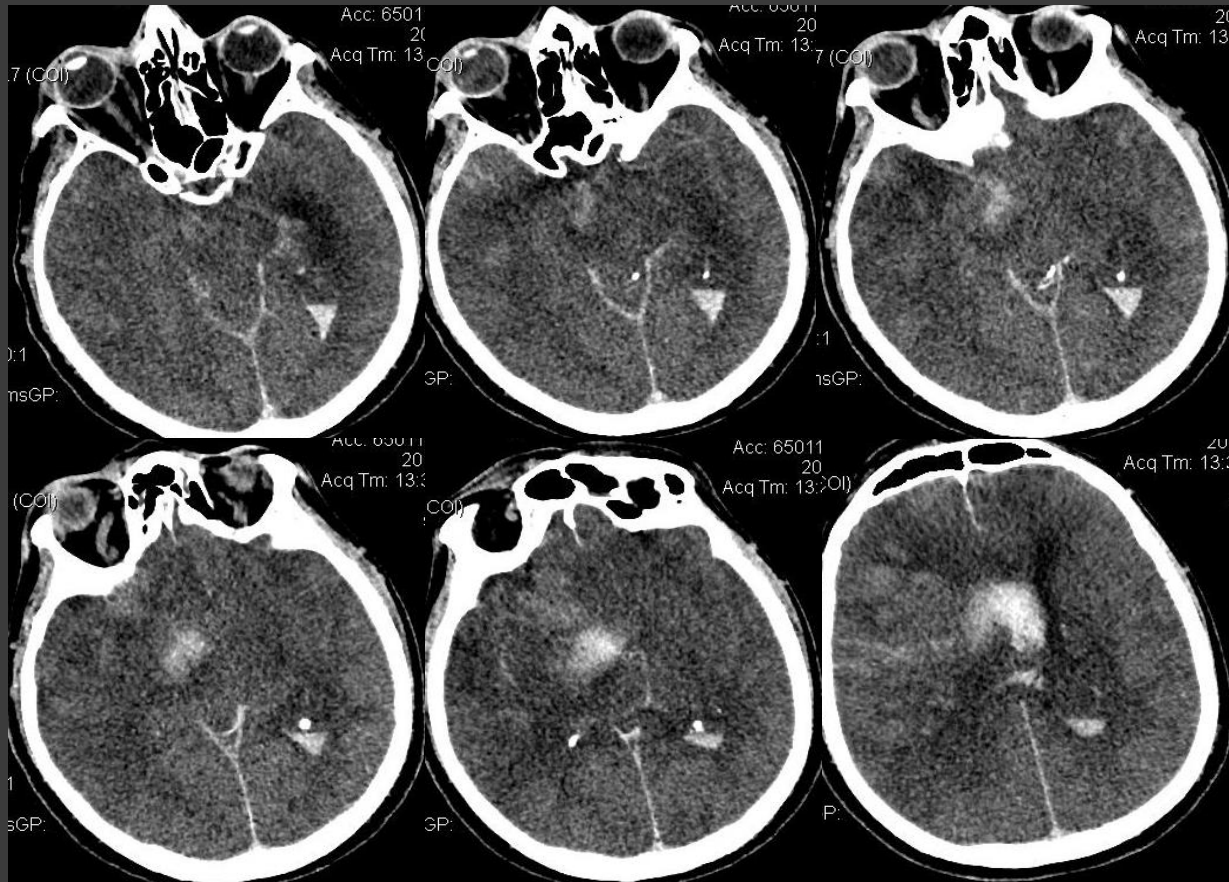
Mag: 0.6x



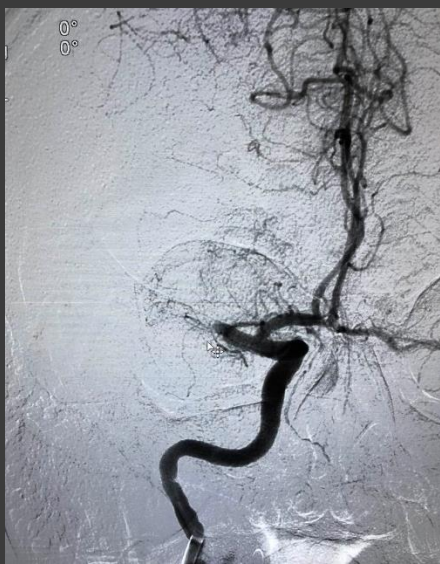ΠΑΡΟΥΣΙΑΣΗ ΚΛΙΝΙΚΟΥ ΠΕΡΙΣΤΑΤΙΚΟΥ

- ⦿ Χωρίς κλινική βελτίωση, NIHSS μετά τη θρομβεκτομή = 17
- ⦿ Κλινική σταθερότητα για τις επόμενες 8 ώρες (διατήρηση σταθερής ΑΠ χωρίς φαρμακευτική παρέμβαση, σταθερή GCS - NIHSS)
- ⦿ Λόγω διαταραχής επιπέδου, απορρύθμιση ΑΠ 8 ώρες μετά το πέρας της διαδικασίας → ΜΕΘ, διασωλήνωση

ΝΕΑ ΑΞΟΝΙΚΗ ΤΟΜΟΓΡΑΦΙΑ 8 ΩΡΕΣ ΜΕΤΑ ΤΟ ΠΕΡΑΣ ΤΗΣ ΘΡΟΜΒΕΚΤΟΜΗΣ



Ο ασθενής κατέληξε 2 μέρες
μετά...



MECHANICAL THROMBECTOMY

***Stent-retrievers OR direct thrombo-aspiration (mTICI 2b/3)**

SHOULD BE PERFORMED I (A) EVIDENCE

In combination with/without IV thrombolysis for pts* admitted <4,5 h/6h and anterior circulation LVO

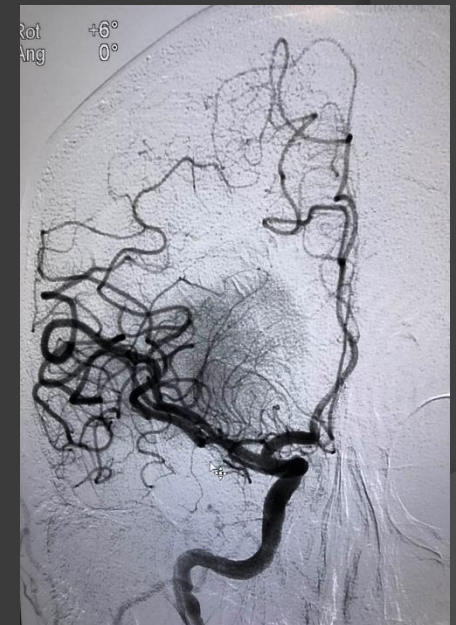For selected pts with anterior circulation LVO admitted >6 h ...< 16 h (ischemic-necrotic mismatch DAWN-DIFFUSE criteria)

MAY BE REASONABLE IIb (B-C) EVIDENCE

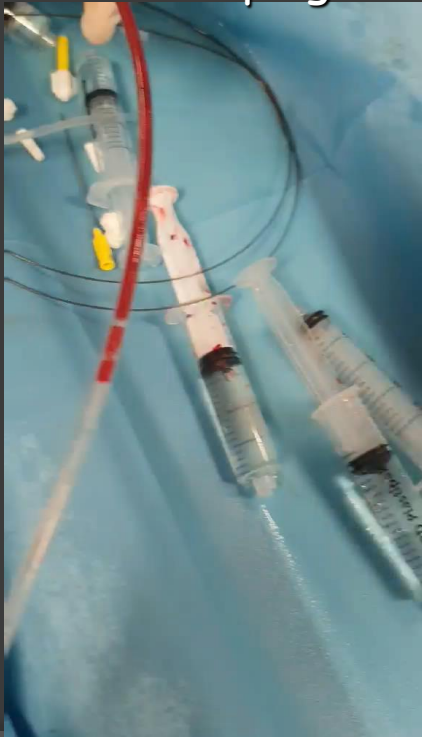In combination with/without IV thrombolysis for selected pts* admitted <4,5 h/6h and smaller anterior circulation vessel occlusion or posterior circulation vessel occlusion

For selected pts WITH anterior circulation LVO admitted >16 h ...< 24 h (ischemic-necrotic mismatch-DAWN criteria)

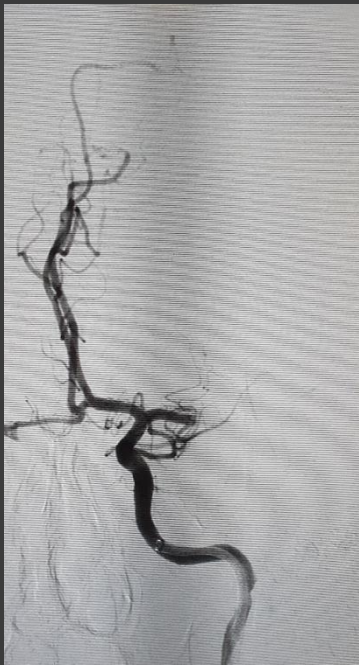
IV Thrombolysis +
Thrombo-aspiration with
Penumbra ACE 68
thrombectomy catheter
TICI 3



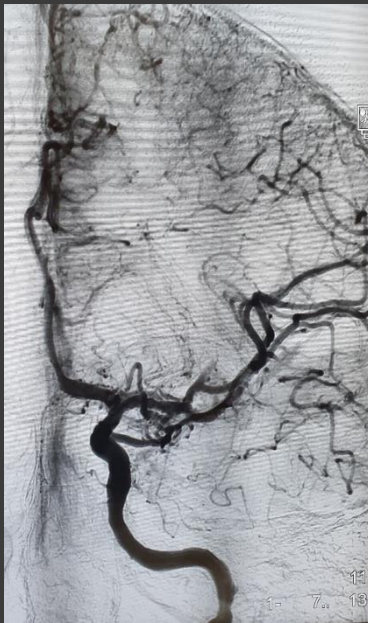L sided hemiplegia <2h



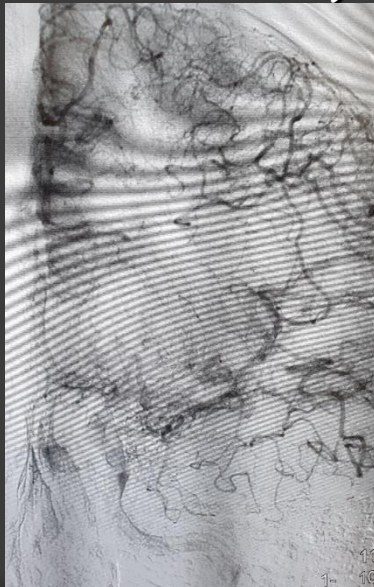Thrombus extraction



R sided hemiplegia
5 h prior admission and
6 Hours prior puncture
NIHSS 23



**TICI 2b (almost
2 hours later)**



Relatively good collateral
flow

MECHANICAL THROMBECTOMY

***Stent-retrievers OR direct thrombo-aspiration (mTICI 2b/3)**

SHOULD BE PERFORMED I (A) EVIDENCE

In combination **with/without** IV thrombolysis for pts* admitted **<4,5 h/6h**
and anterior circulation LVO

For selected pts with anterior circulation LVO admitted >6 h ...<
16 h (ischemic-necrotic mismatch DAWN-DIFFUSE criteria)

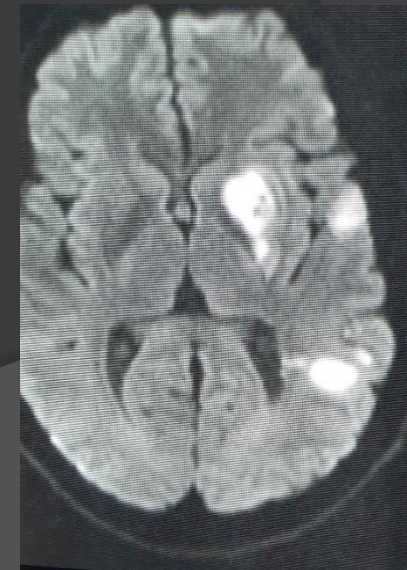MAY BE REASONABLE IIb (B-C) EVIDENCE

In combination **with/without** IV thrombolysis for selected pts*
admitted **<4,5 h/6h** and
smaller anterior circulation vessel occlusion or posterior
circulation vessel occlusion

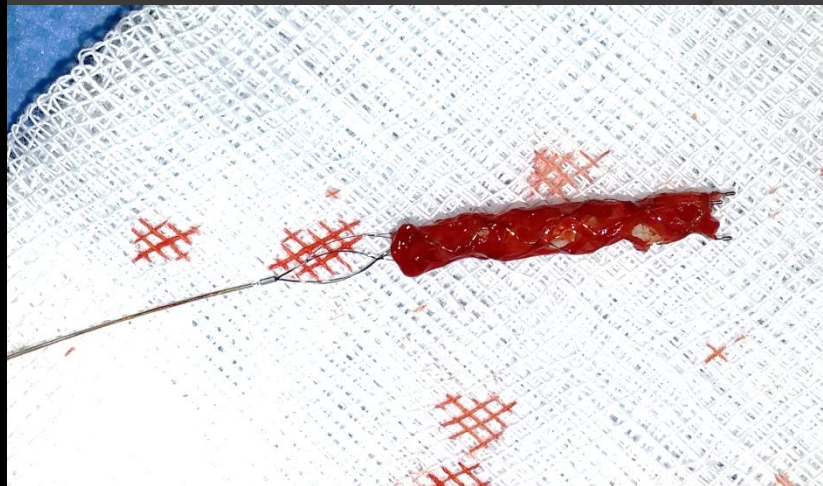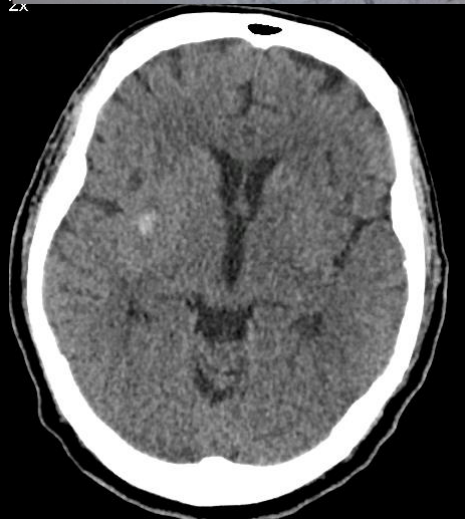
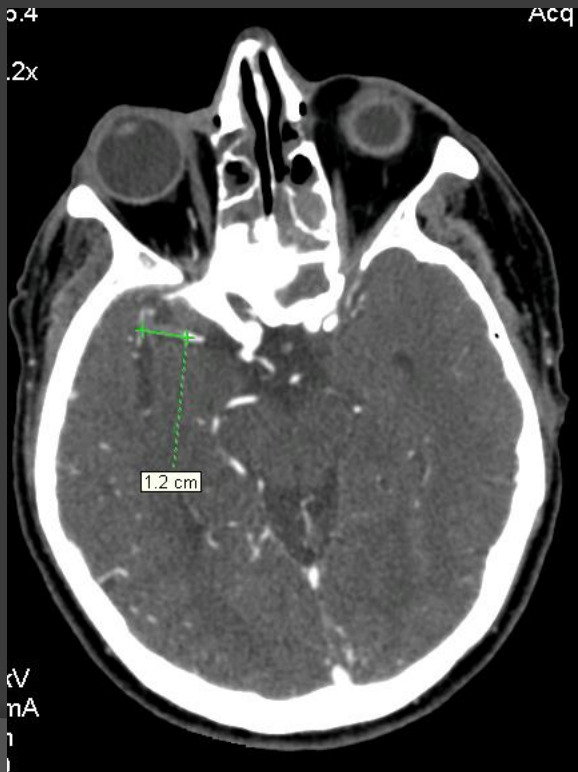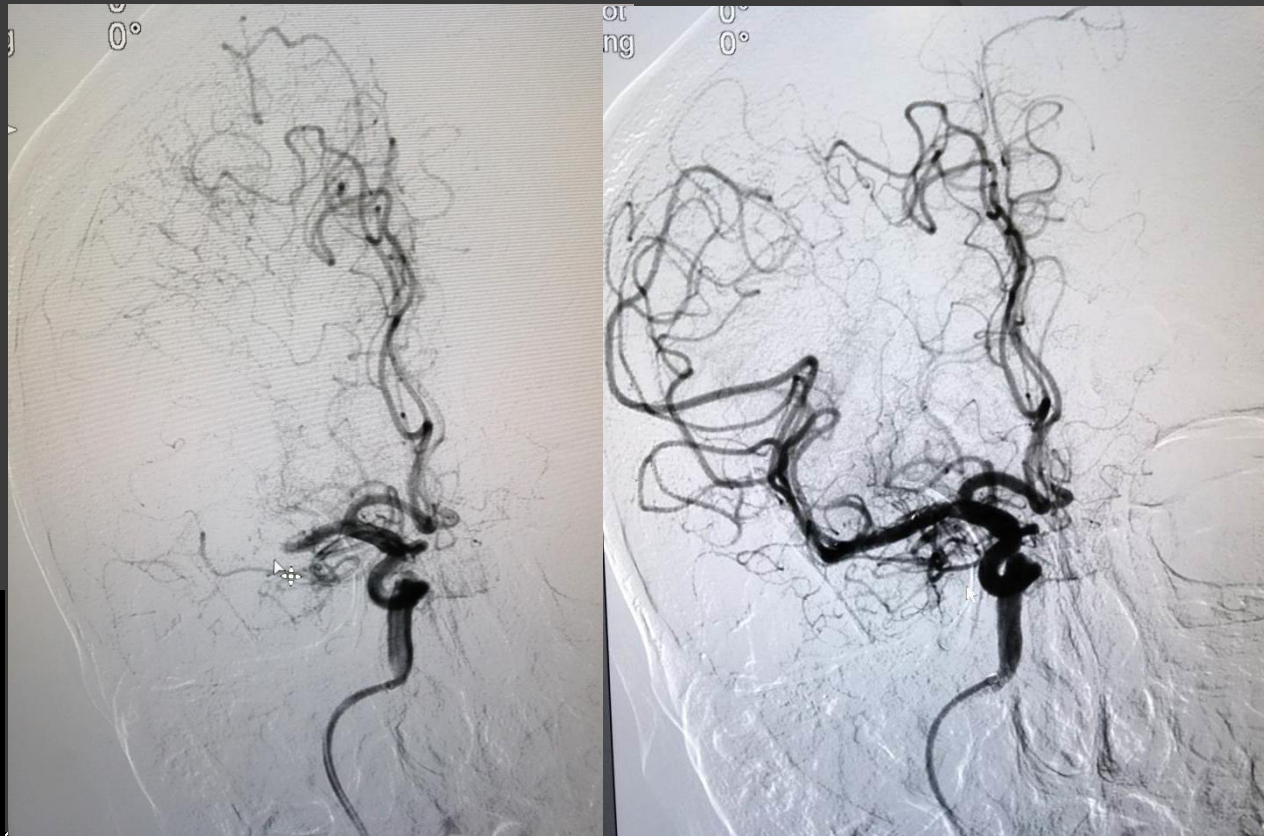For selected pts WITH anterior circulation LVO admitted >16 h
...< 24 h (ischemic-necrotic mismatch-DAWN criteria)

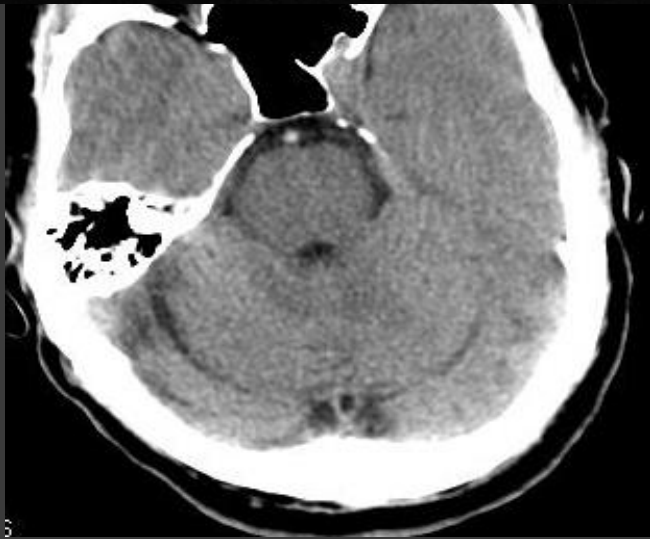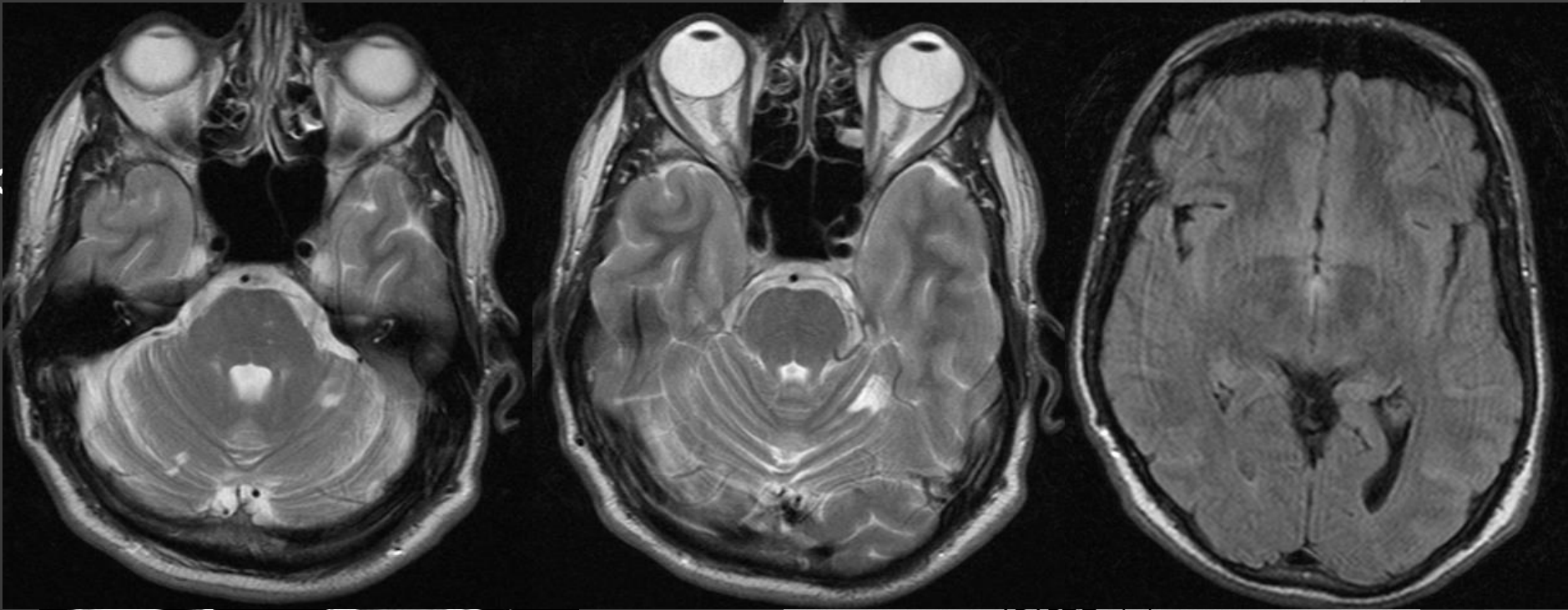
Day after NIHSS 10

1-week NIHSS 1



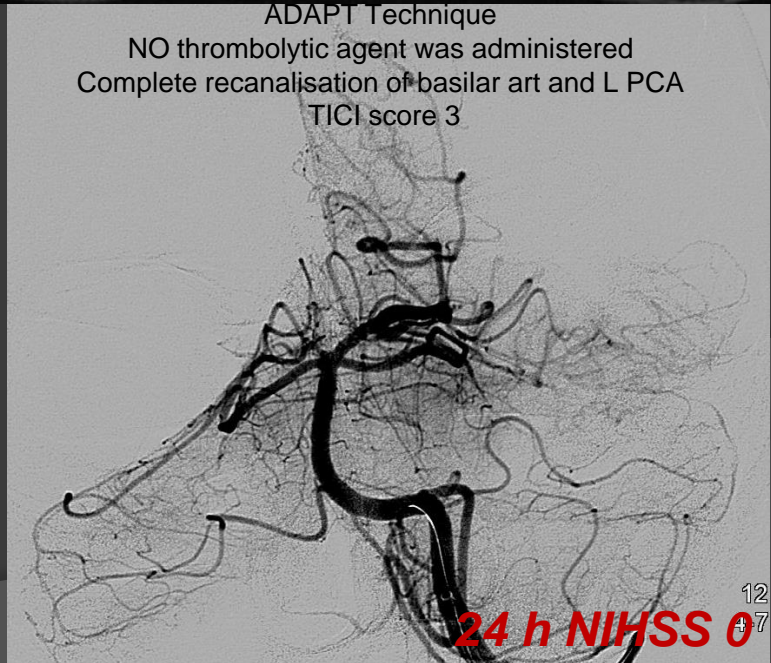
63 y.o male with a history of
AF
L sided hemiplegia 2 h prior
to admission
NIHSS 16
NECT "Hyperdense R M1-
MCA"
Recent angioplasty of lower
limb (day before)





Initial plain CT scan
Hyperdense basilar artery

ADAPT Technique
NO thrombolytic agent was administered
Complete recanalisation of basilar art and L PCA
TICI score 3

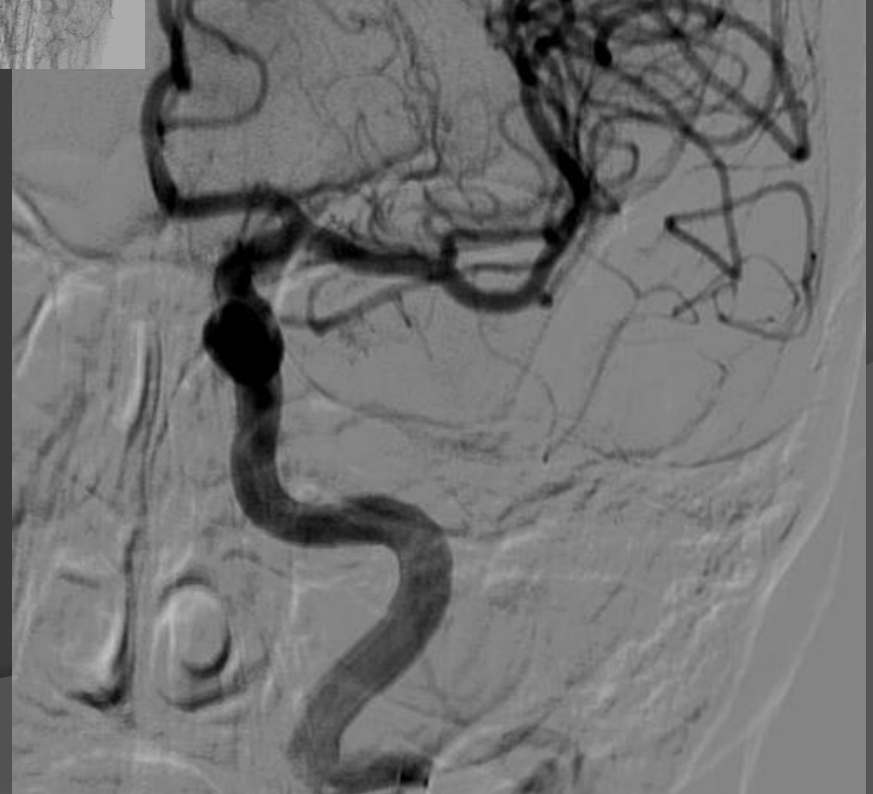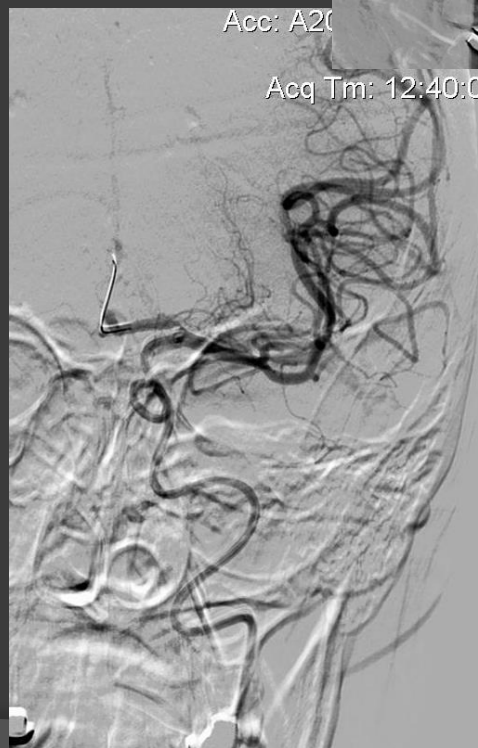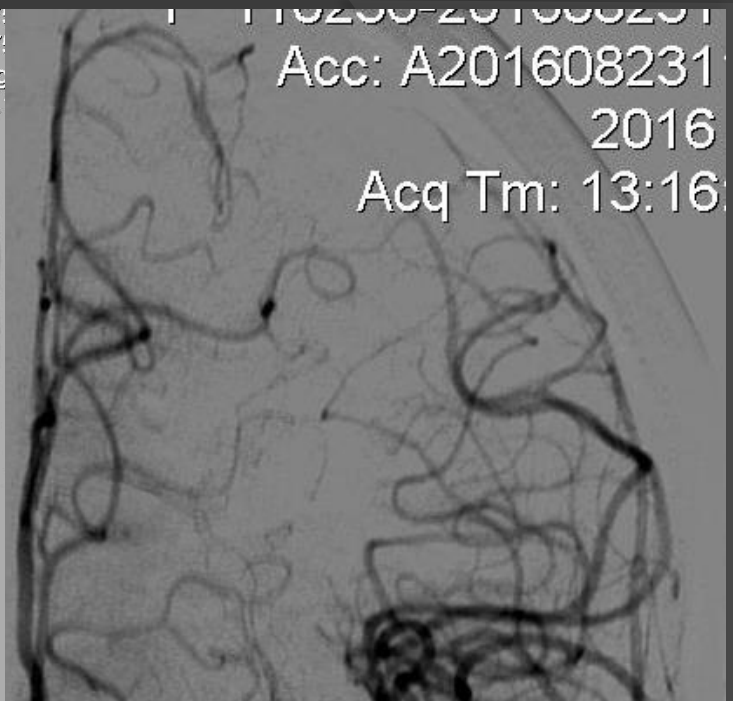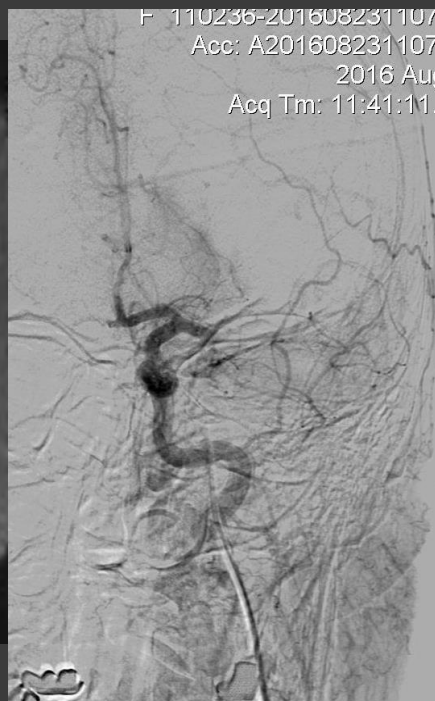


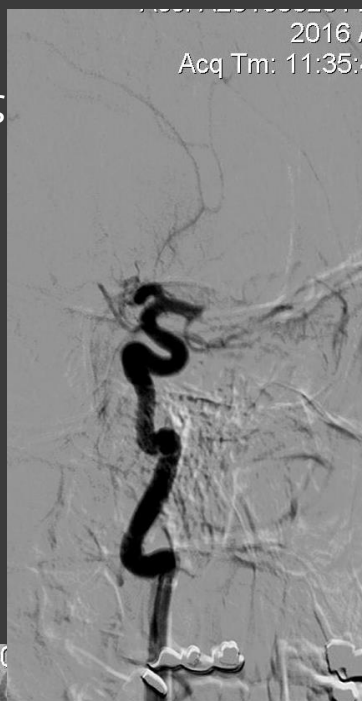24 h NIHSS 0

12
#7

55 ετών γυναίκα με ιστορικό αμυλοείδωσης. Πρόσφατο ισχαιμικό έμφρακτο ΔΕ μέσης εγκεφαλικής αρτηρίας.

Την επόμενη μέρα εμφάνισε ΔΕ ημιπληγία NECT "Υπέρπυκνη AP μέση και πρόσθια εγκεφαλική αρτηρία" CTA: Επιβεβαίωση θρόμβων

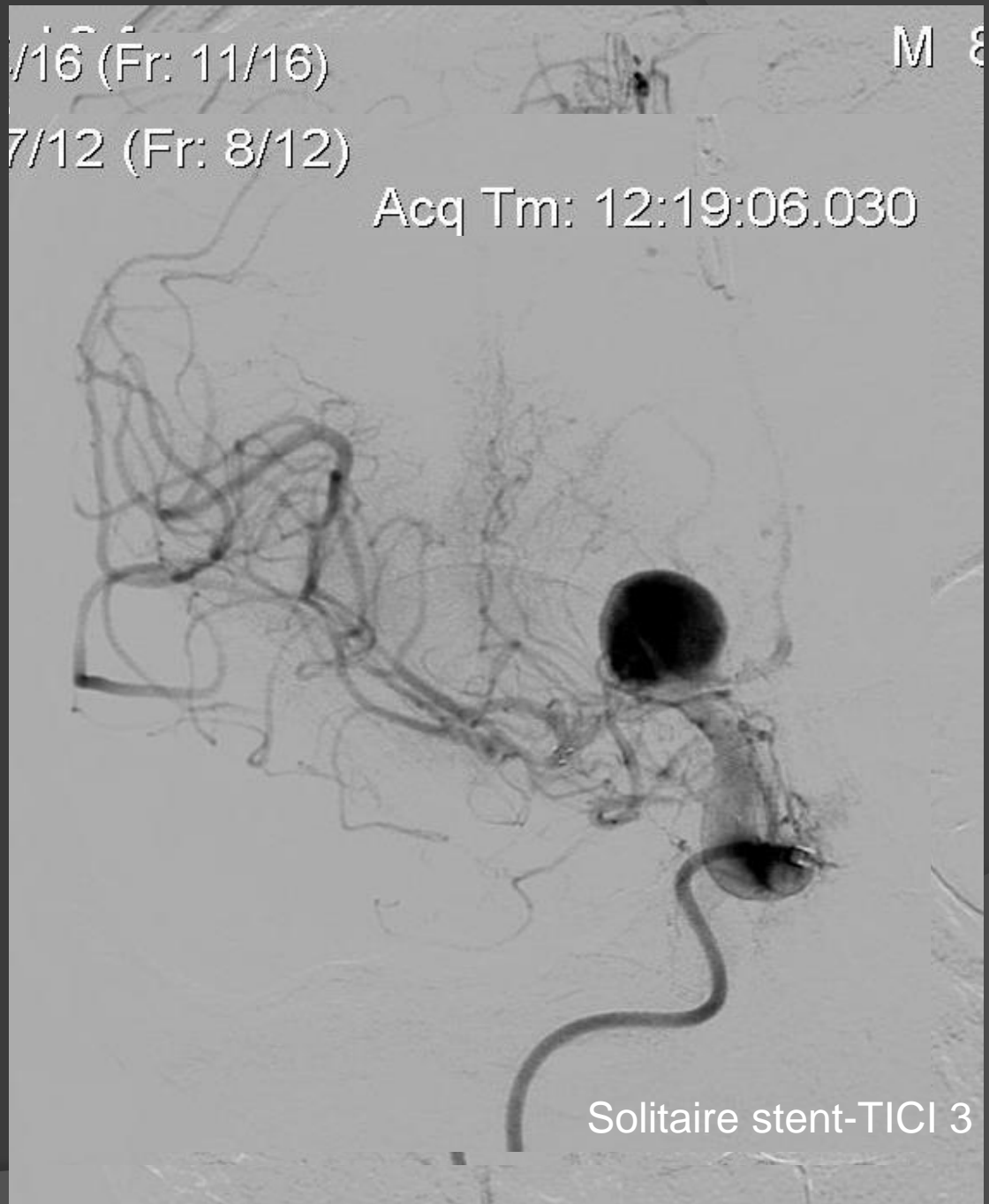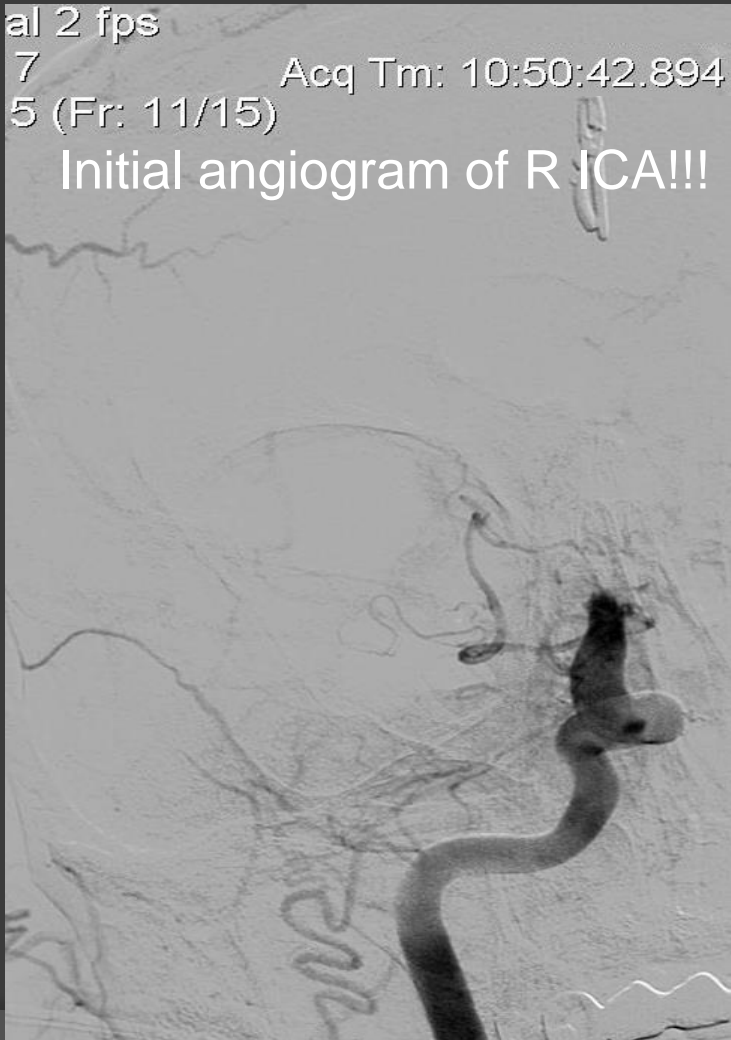


OUT OF THE BOX CASE 1

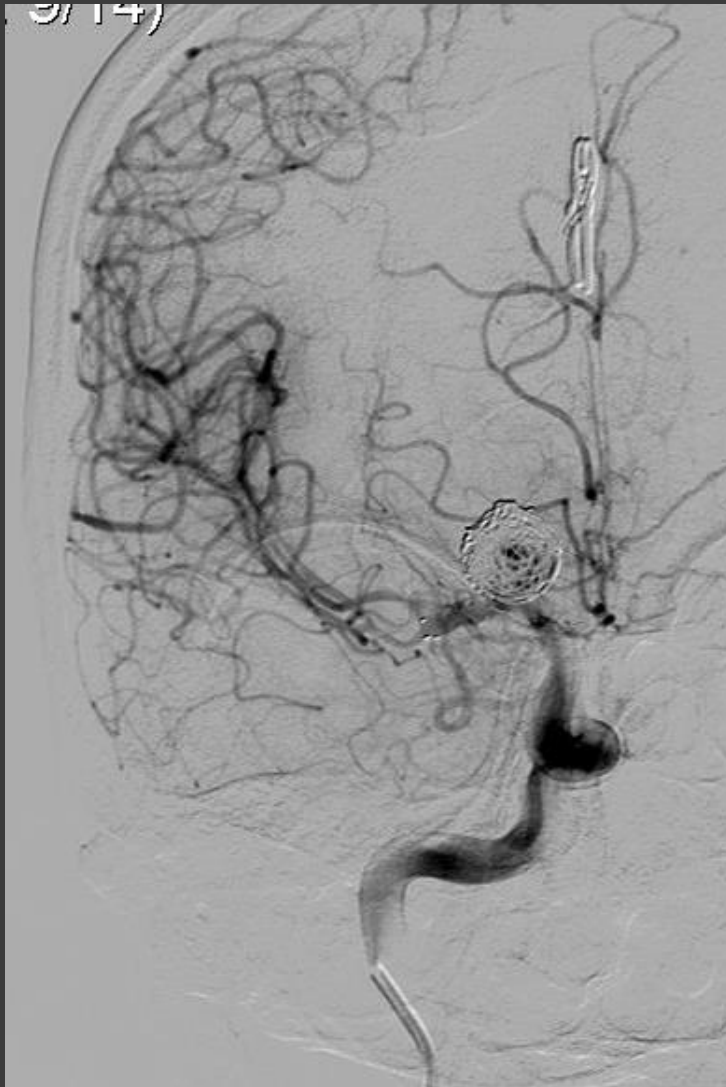
52 y old male with SAH due to R carotid tip aneurysm rupture

Initial 2 fps
7 Acq Tm: 10:50:42.894
5 (Fr: 11/15)

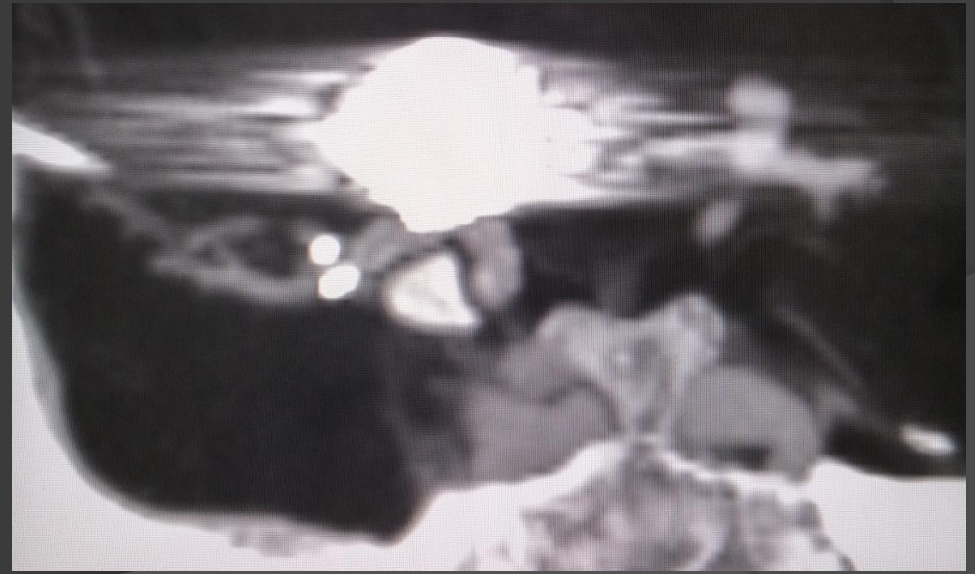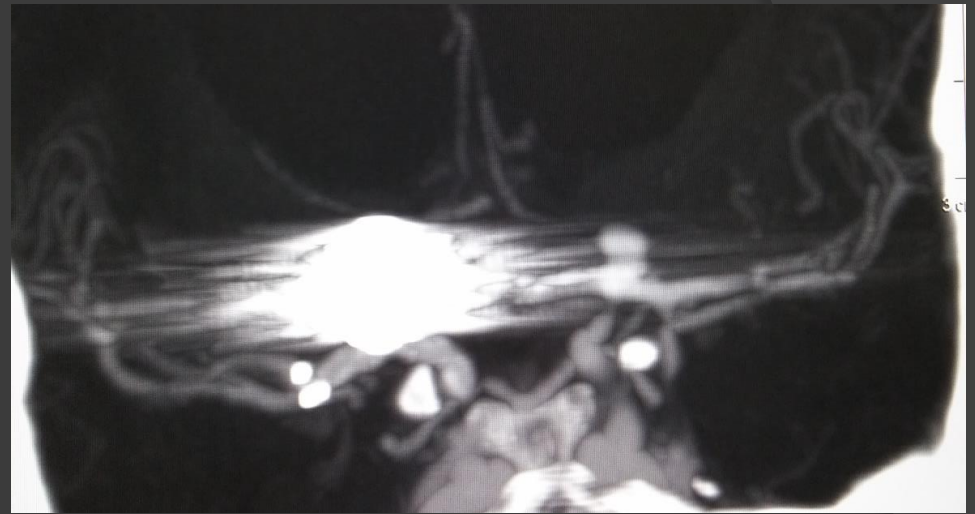
Initial angiogram of R ICA!!!



OUT OF THE BOX CASE



Check-up angiogram 1 week later

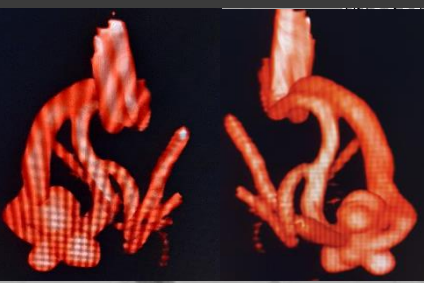
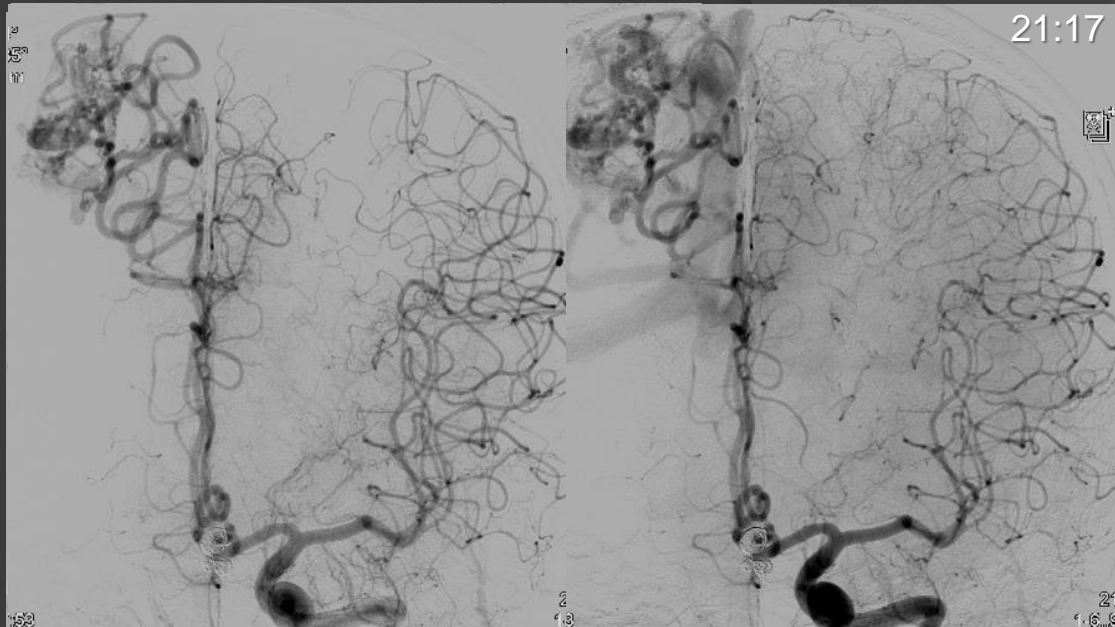


Check-up CTA 1 month later

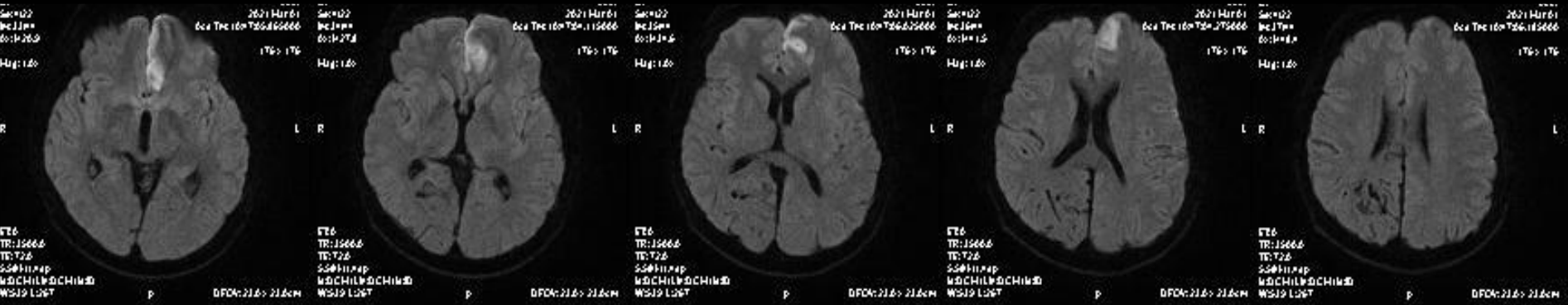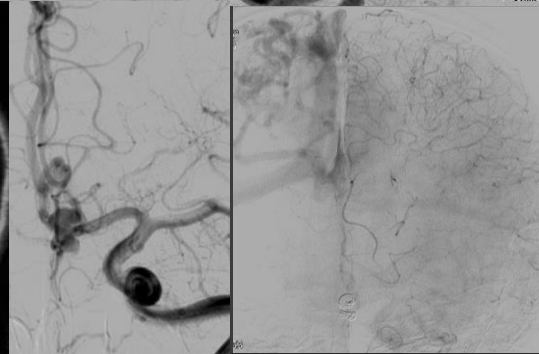
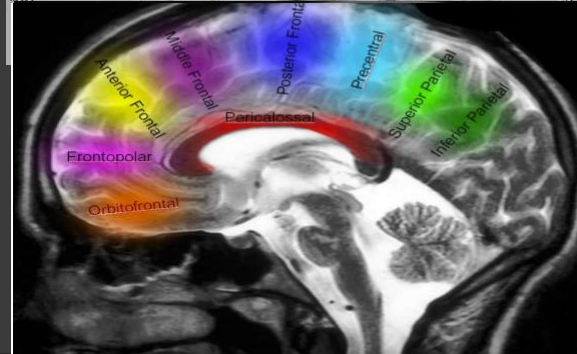
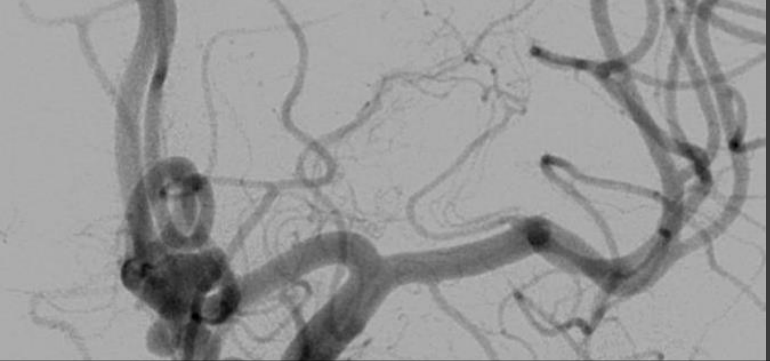
OUT OF THE BOX CASE 2

65 y old male with SAH due to complex (flow related ?) acom aneurysm rupture

21:17



Number 00 0 M 718420
A202102261804252
2021 Feb 26
cq Tm: 19:17:09.188



Thank you

