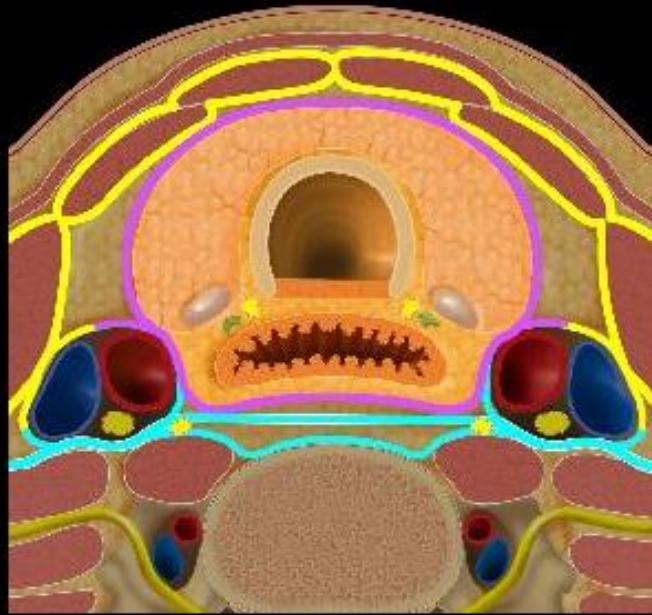

ΑΠΕΙΚΟΝΙΣΗ ΚΕΦΑΛΗΣ-ΤΡΑΧΗΛΟΥ

ΠΕΤΡΟΣ ΖΑΜΠΑΚΗΣ
ΑΝ. ΚΑΘΗΓΗΤΗΣ ΝΕΥΡΟΑΚΤΙΝΟΛΟΓΙΑΣ
ΠΑΝΕΠΙΣΤΗΜΙΟ ΠΑΤΡΩΝ

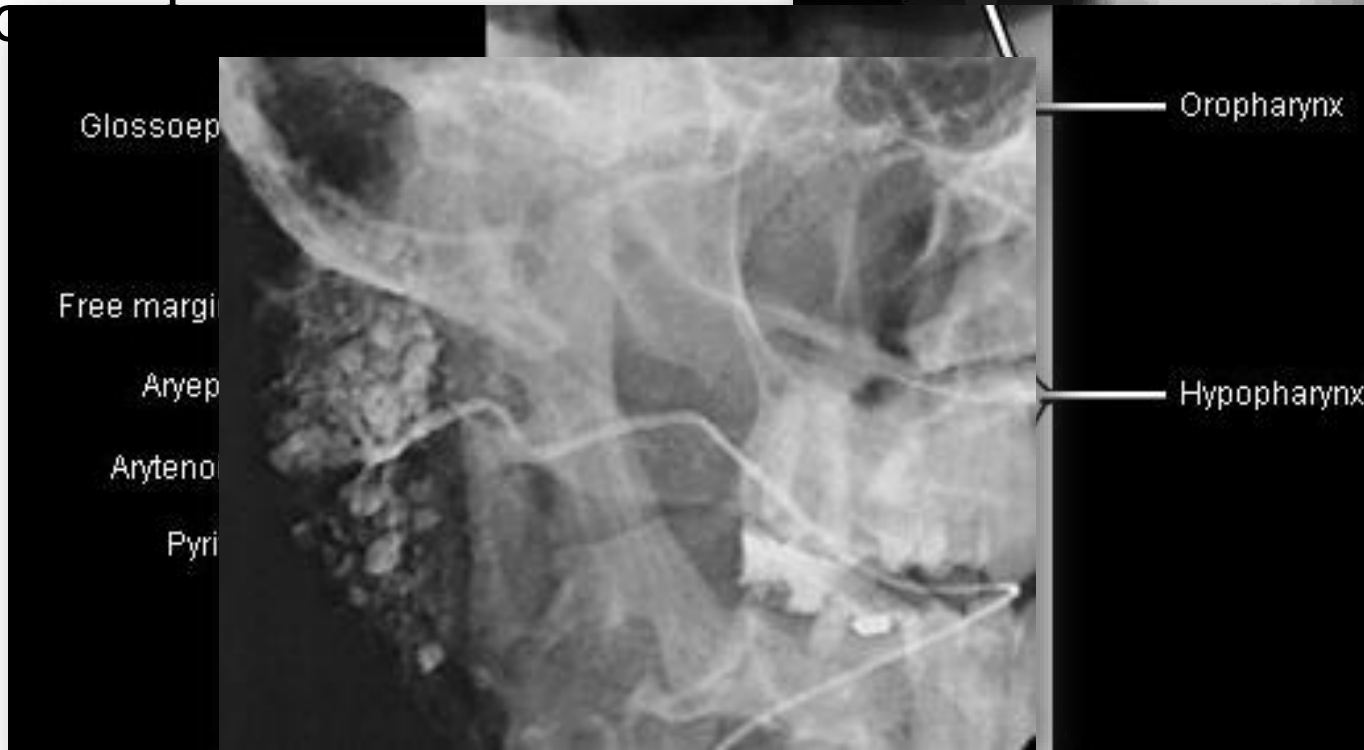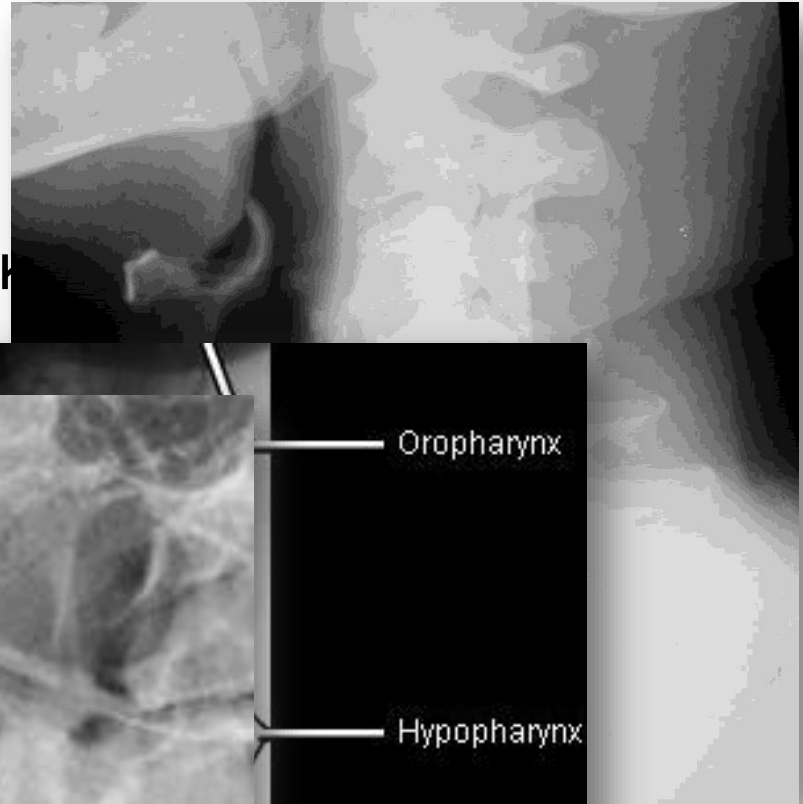
Στόχοι

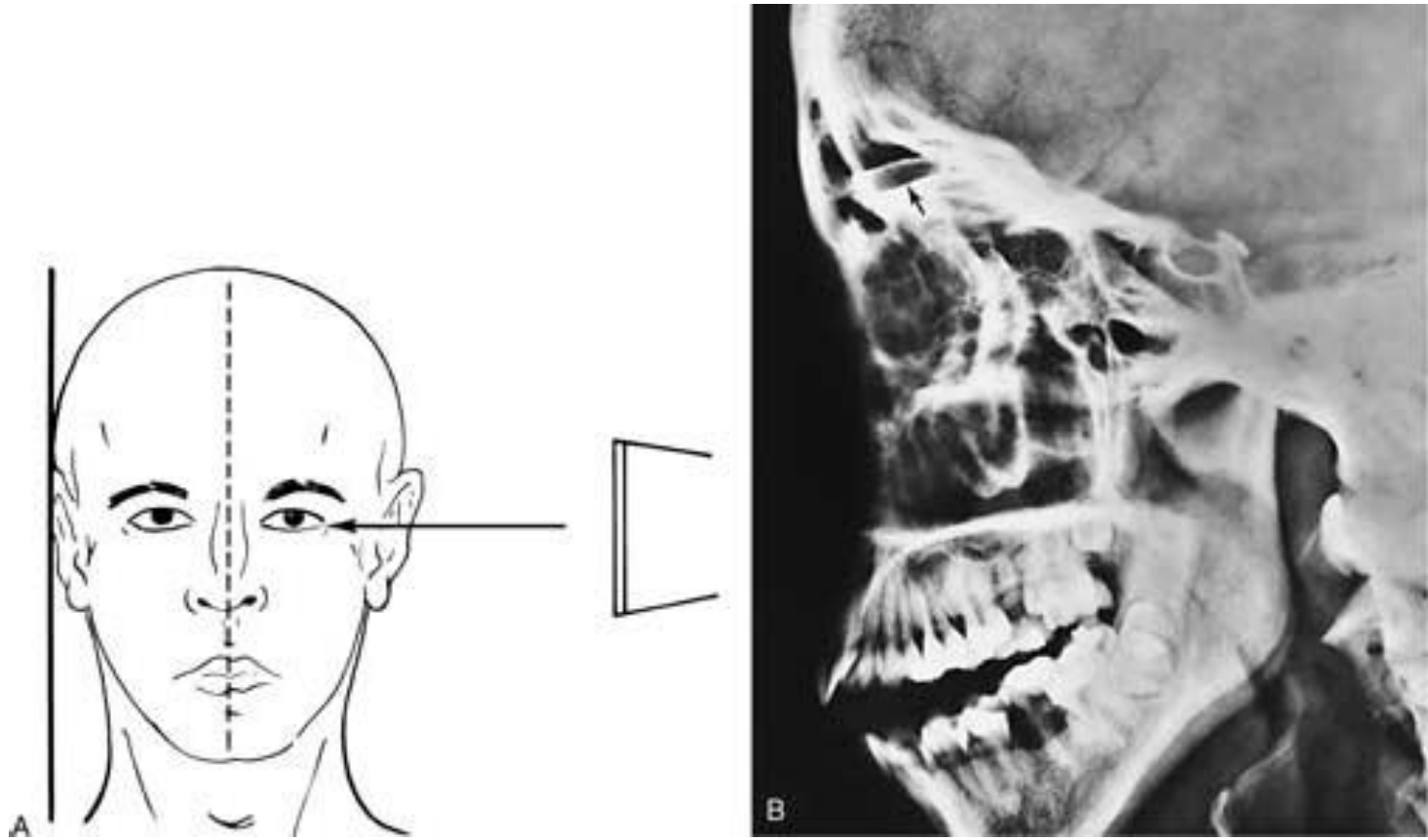
- Αναφορά στις απεικονιστικές μεθόδους
- Απεικονιστική ανατομική
- Παραδείγματα βασικών παθολογικών καταστάσεων

- Βασικούς «χώρους» του τραχήλου
- Παραρρίνιους κόλπους
- Κροταφικό οστό
- Σιελογόνοι αδένες

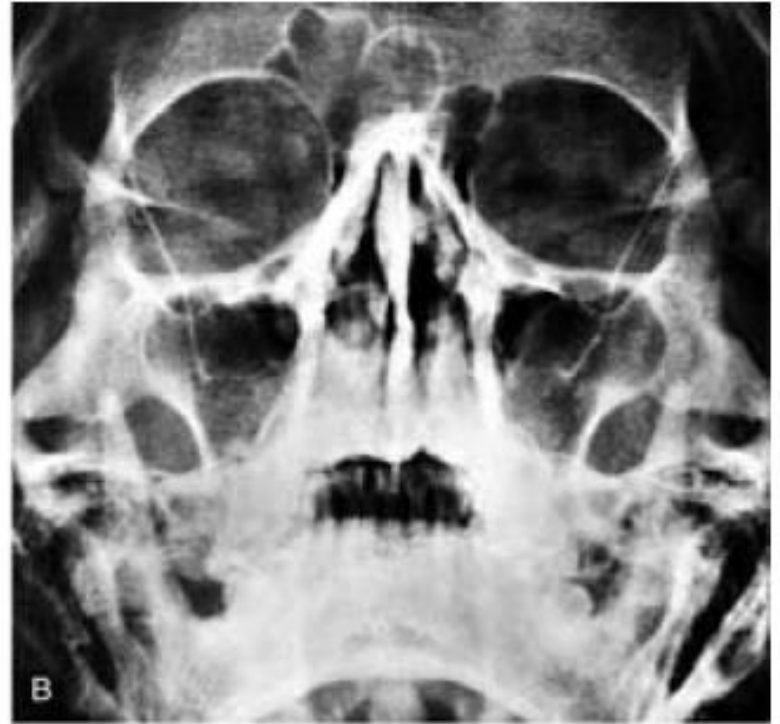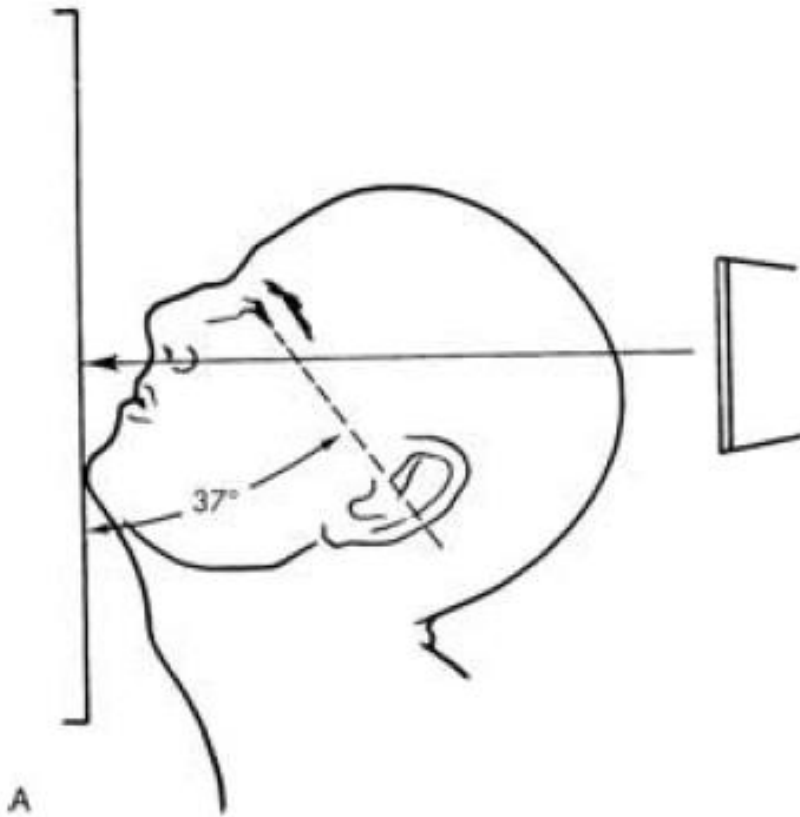
Απεικονιστικές τεχνικές

- Απλές α/ες
 - Πλάγια α/α τραχήλου
- Α/κος έλεγχος με κατάποση σι
- Σιελο

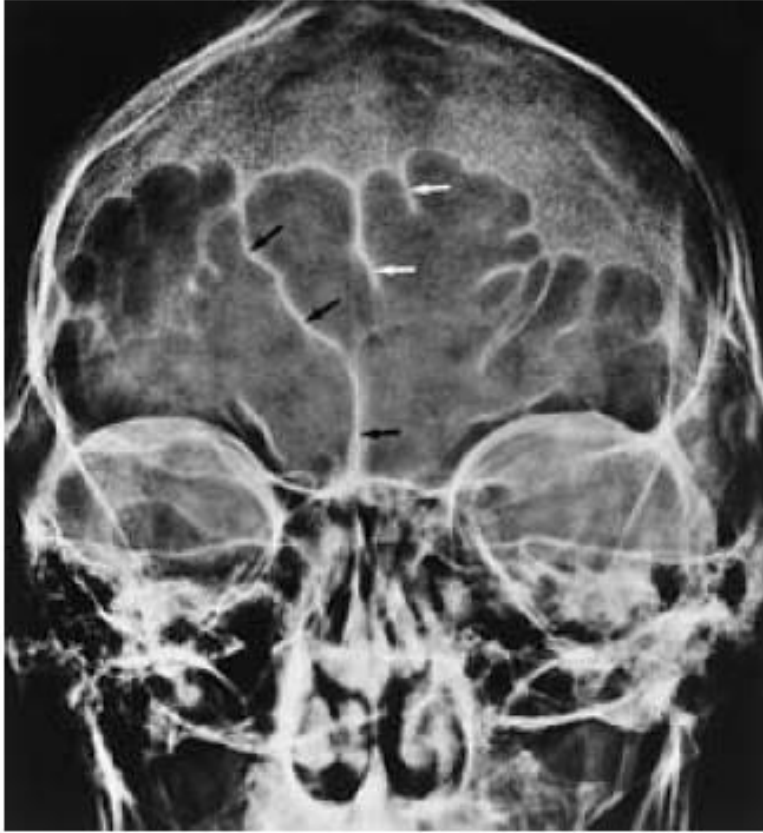



Πλάγια ακτινογραφία

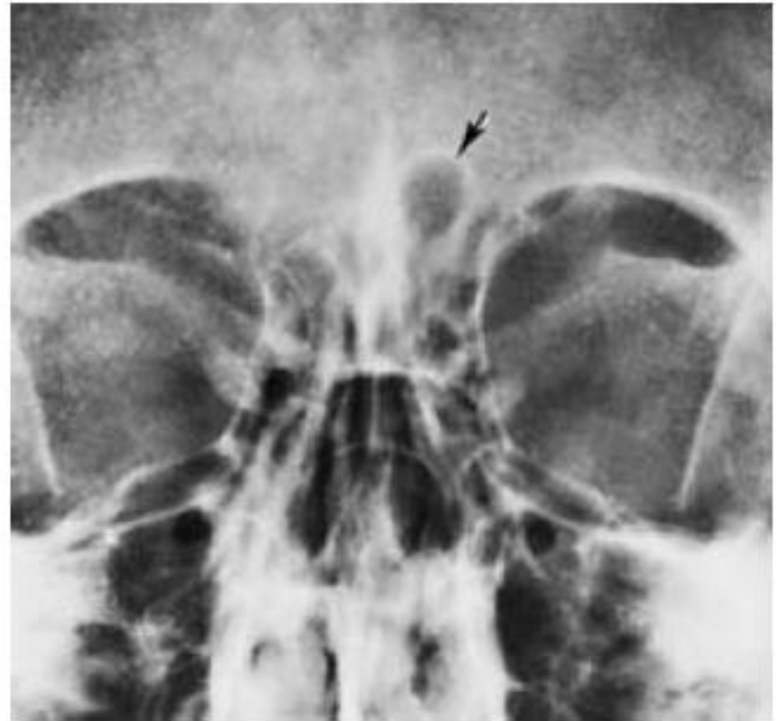

Πωγωνορινική ακτινογραφία (Water's view)



Υπερπλαστικοί μετωπιαίοι κόλποι

**Απλασία ΔΕ μετωπιαίου κόλπου /
Υποπλασία ΑΡ μετωπιαίου κόλπου**



Απεικονιστικές τεχνικές

- Υπερηχοτομογραφία – US
- Αξονική Τομογραφία -CT
- Μαγνητική Τομογραφία -MRI
- Τομογραφία εκπομπής ποζιτρονίων -PET
 - PET –CT
- Αγγειογραφία
 - Προεγχειρητικός εμβολισμός
- Σπινθηρογράφημα
 - Παθήσεις θυρεοειδούς-παραθυρεοειδών

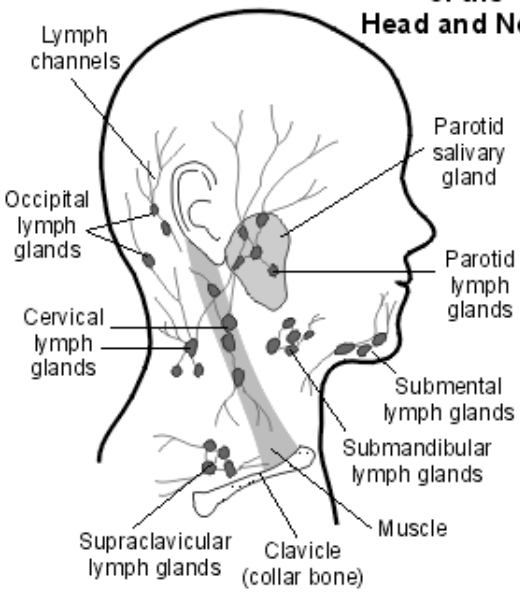
Υπερηχογράφημα - US

- Εκτίμηση
 - Τραχηλικών μαζών
 - Κυστικές -συμπαγείς
 - Τραχηλικών λεμφαδένων
 - Παθολογίας από το θυρεοειδή αδέννα
 - Παθολογίας από τους σιελογόνους αδένες
- Καθοδήγηση για FNA & biopsy
- Ανώτερο του CT & MRI στην εκτίμηση επιφανειακών δομών (near field resolution)

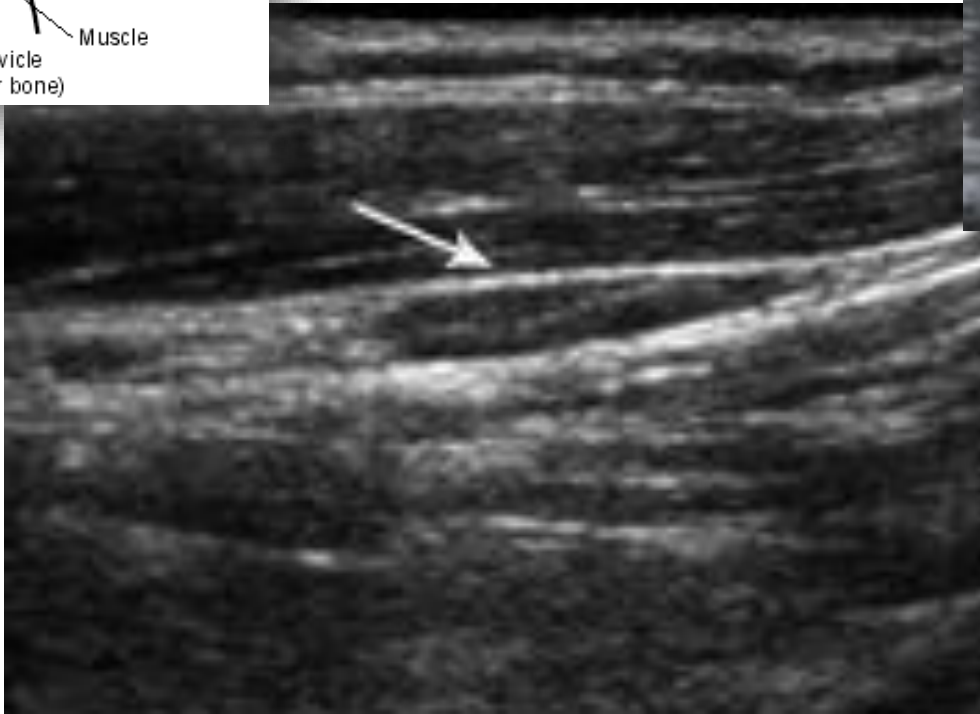
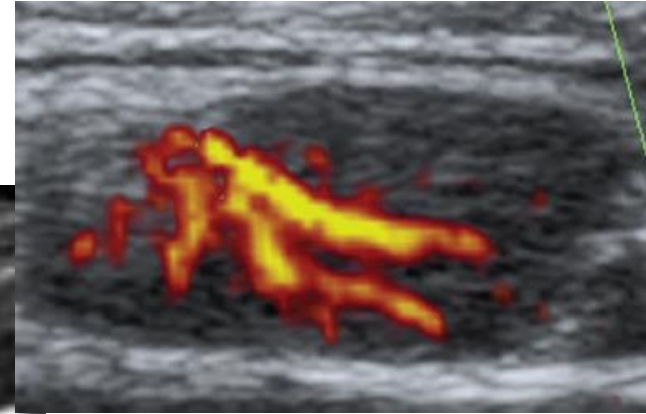
Υπερηχογράφημα-US

- Πλεονεκτήματα
 - Μη επεμβατική μέθοδος
 - Δεν έχει ακτινοβολία (παιδιά / νέους ασθενείς)
 - Καλά ανεκτή από ασθενείς
 - Δυναμικός έλεγχος –εκτίμηση σε κατάποση
 - Έλεγχος της αγγείωσης - **Color Doppler US**
- Μειονεκτήματα
 - Δεν υπάρχει συστηματοποιημένος τρόπος λήψης των εικόνων (Image format comprehension)
 - Αδυναμία στην αναγνώριση των εν τω βάθει δομών
 - Δυσκολία στην ανατομική εντόπιση μεγάλων –σύνθετων μαζών

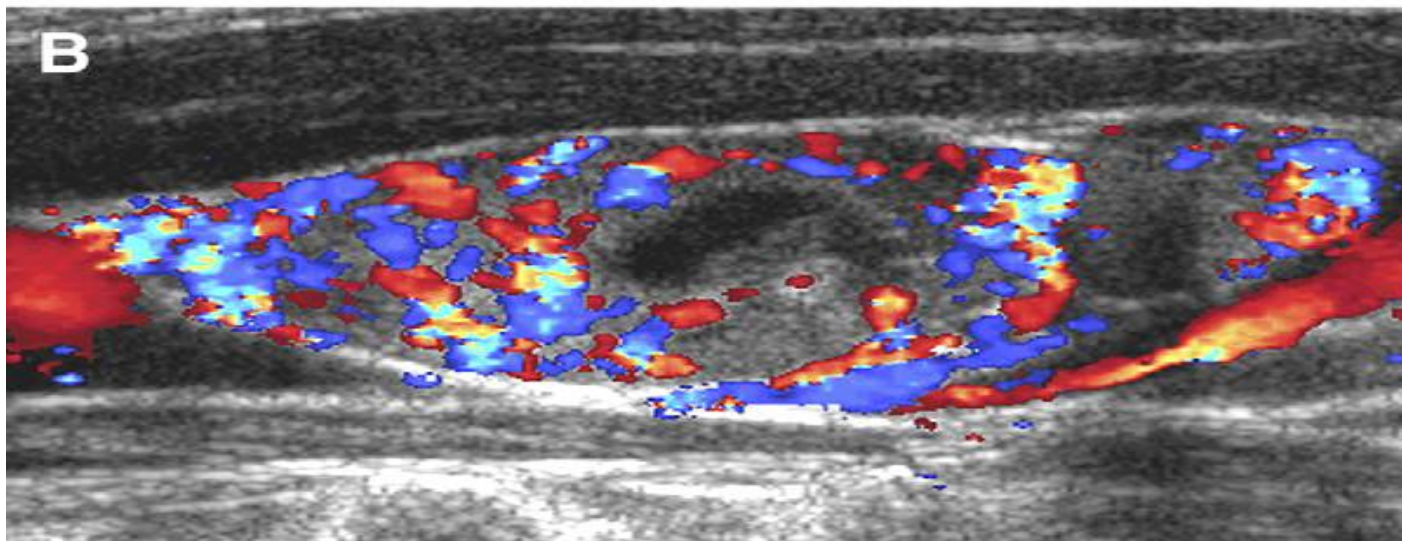
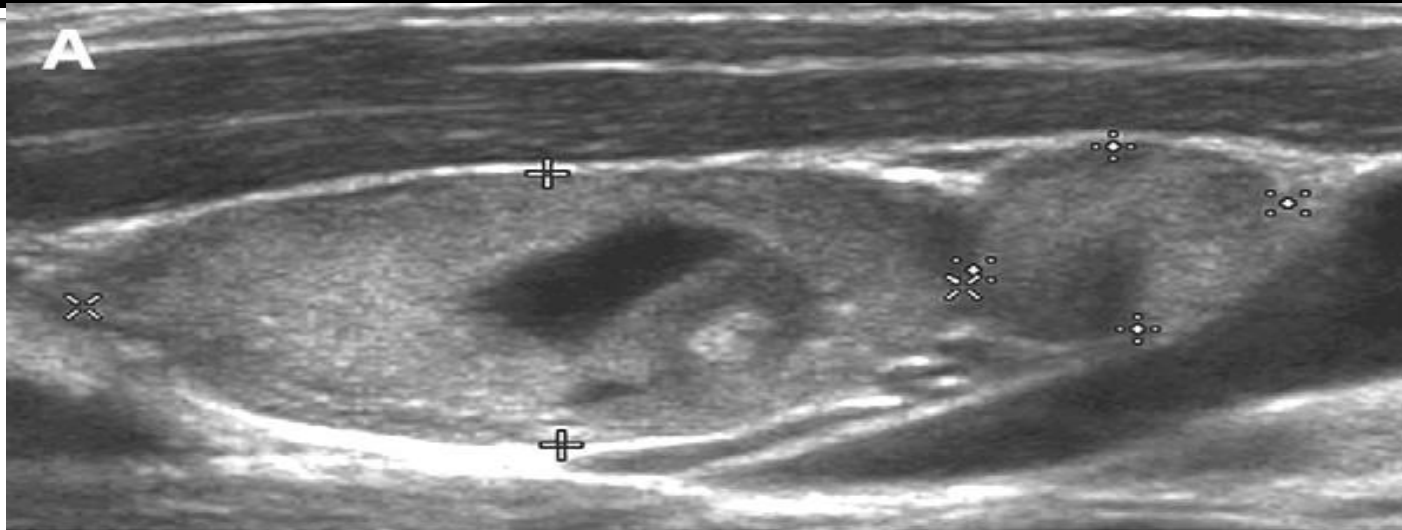
Lymph Glands of the Head and Neck



Λεμφαδένες



Μεταστατικό Ca θυρεοειδούς σε λεμφαδένα



- **Εξέταση εκλογής** στην ακριβή εκτίμηση των τραχηλικών μαζών
- Εντοπισμός των αλλοιώσεων και της ανατομικής συσχέτισης με τις λοιπές δομές του τραχήλου
 - Multislice : Ανασυνθέσεις - καλύτερη συσχέτιση στο χώρο
- Δυσκολία στην διάκριση μεταξύ όγκων και των περίξ ιστών ακόμα και μετά σκιαγραφική ενίσχυση

CT

- Πλεονεκτήματα
 - Γρήγορη εξέταση -7 sec
 - Αναγνωρίζει οστά και αποτιτανώσεις
 - Δεν επηρεάζεται από μεταλλικά εμφυτεύματα (βλ. MRI)
 - Καθοδήγηση για βιοψίες
- Μειονεκτήματα
 - Χρήση ακτινοβολίας
 - IV contrast –σε pts με ΧΝΑ

MRI

- Εξέταση εκλογής στη διάκριση μαλακών ιστών
- T₁ – ανάδειξη ανατομίας και λεπτομέρειες μαλακών ιστών
 - T₁ – weighted post IV gadolinium
- T₂ – ανάδειξη παθολογικών αλλοιώσεων
- STIR – βελτίωση της ανάδειξη πρόσληψης του σκιαγραφικού από μαλακά μόρια
- Fat saturation sequence-καταστολή του σήματος από το λίπος

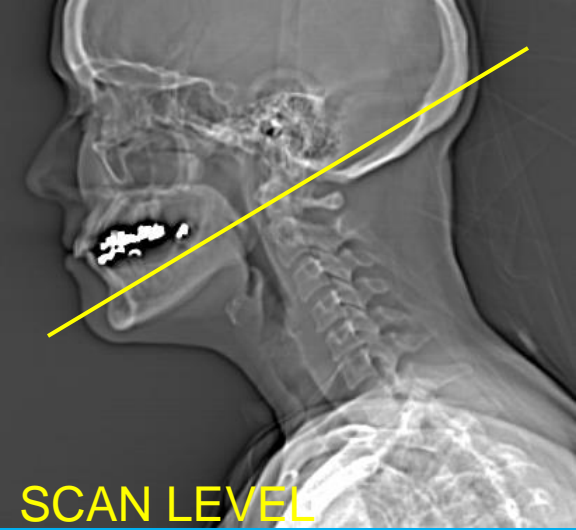
MRI

- Πλεονεκτήματα
 - Καλύτερη ανάδειξη της αντίθεσης ανάμεσα σε ιστούς - πρόσληψη του σκιαγραφικού μέσου
 - Ικανοποιητική χωρική διακριτική ικανότητα
 - Ανάδειξη ανατομίας-παθολογίας, σε διαφορετικά επίπεδα
- Μειονεκτήματα
 - Κόστος
 - Μεγάλος χρόνος εξέτασης
 - Προβλήματα κίνησης (Motion artefact)
 - Γενικές αντενδείξεις πχ βηματοδοτες, ..

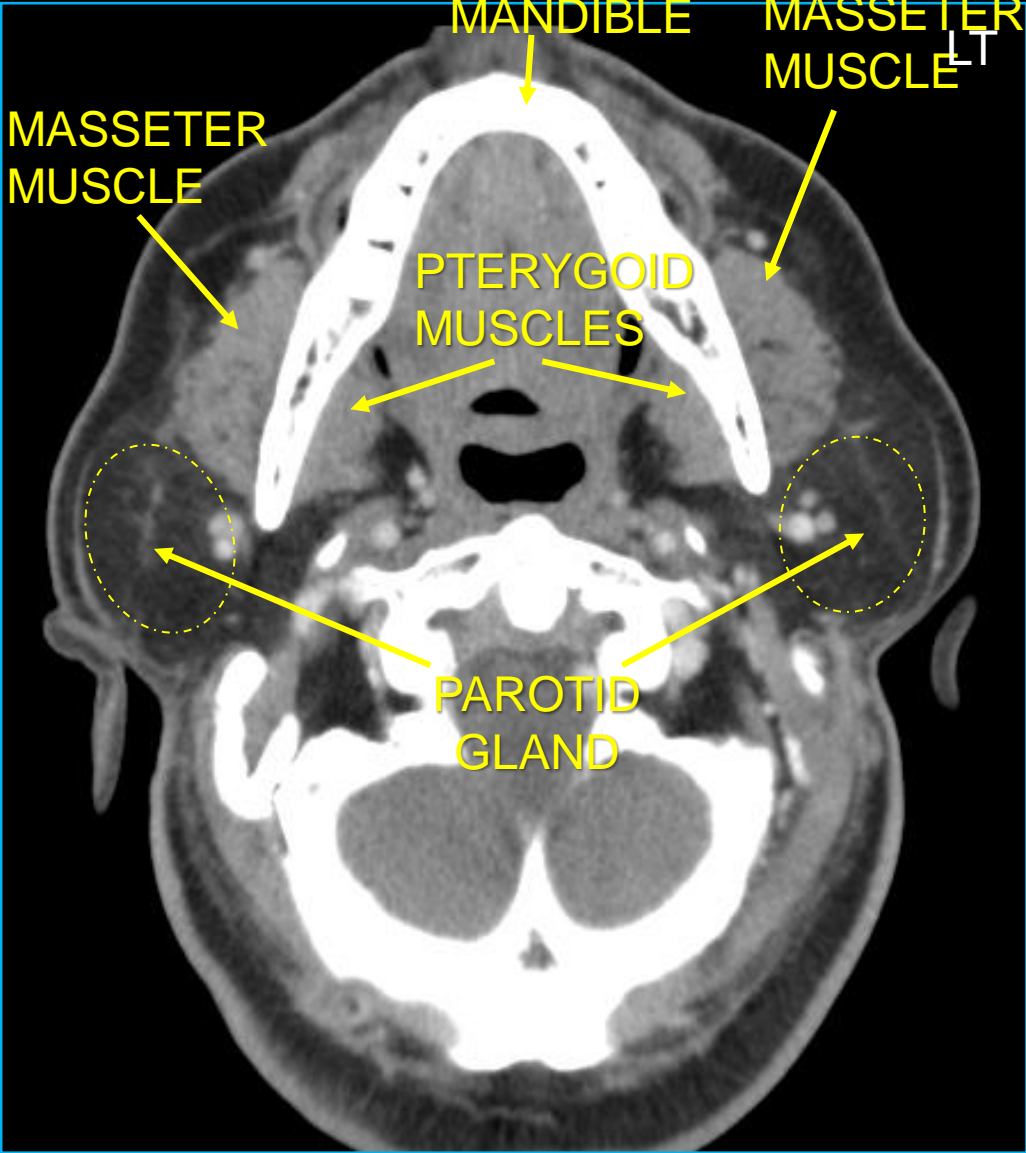
Στόχοι

- Απεικονιστικές μέθοδοι
 - Τραχηλικές μάζες
- Cross sectional imaging
 - Απεικονιστική ανατομική
 - CT & MRI στις τραχηλικές μάζες
- H&N cancer

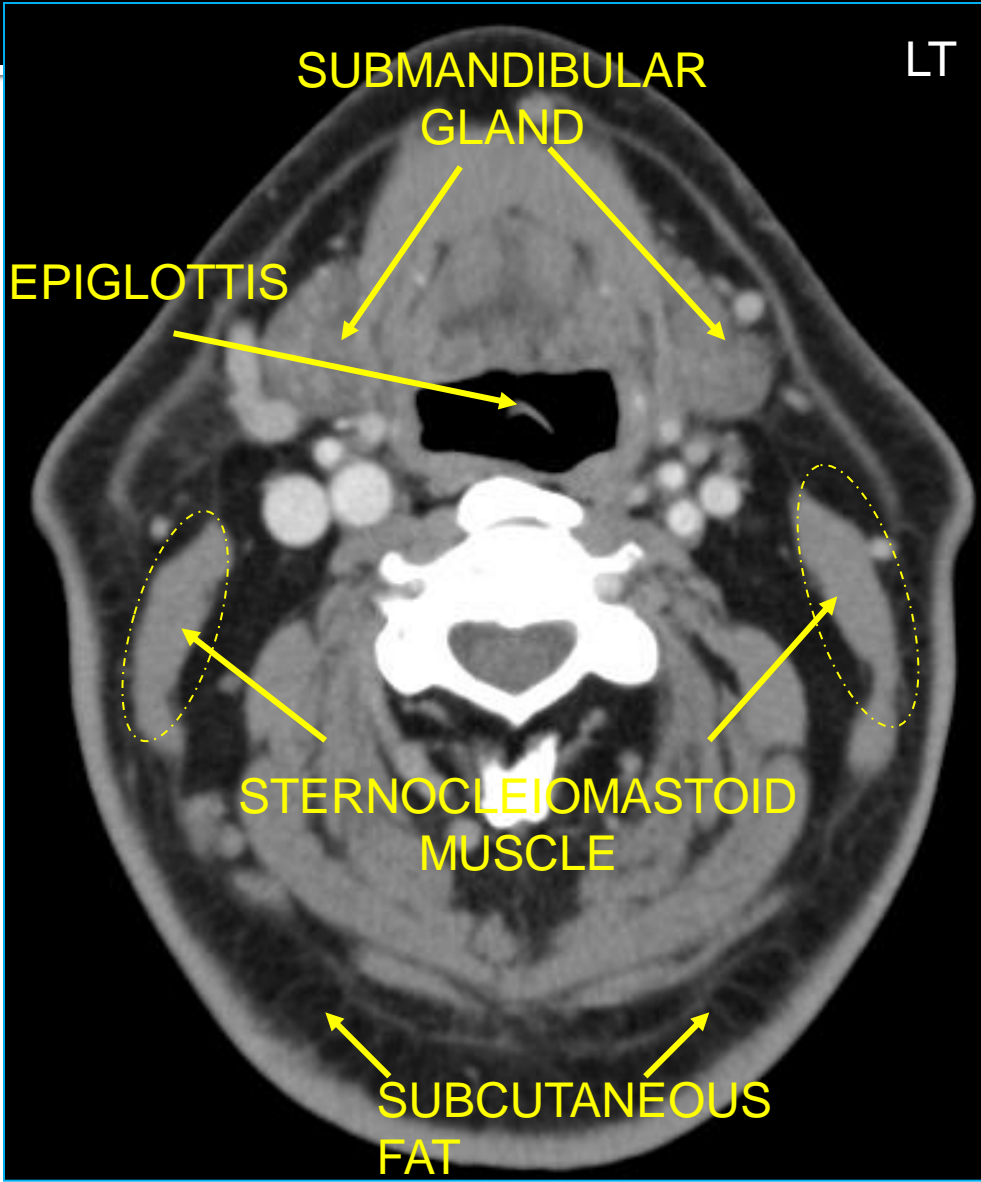
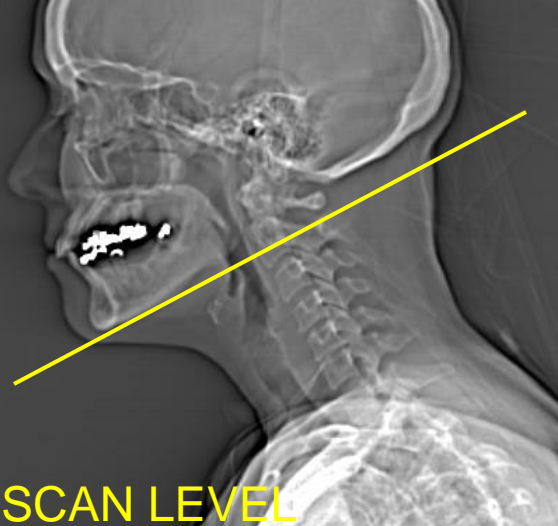
CT--NECK



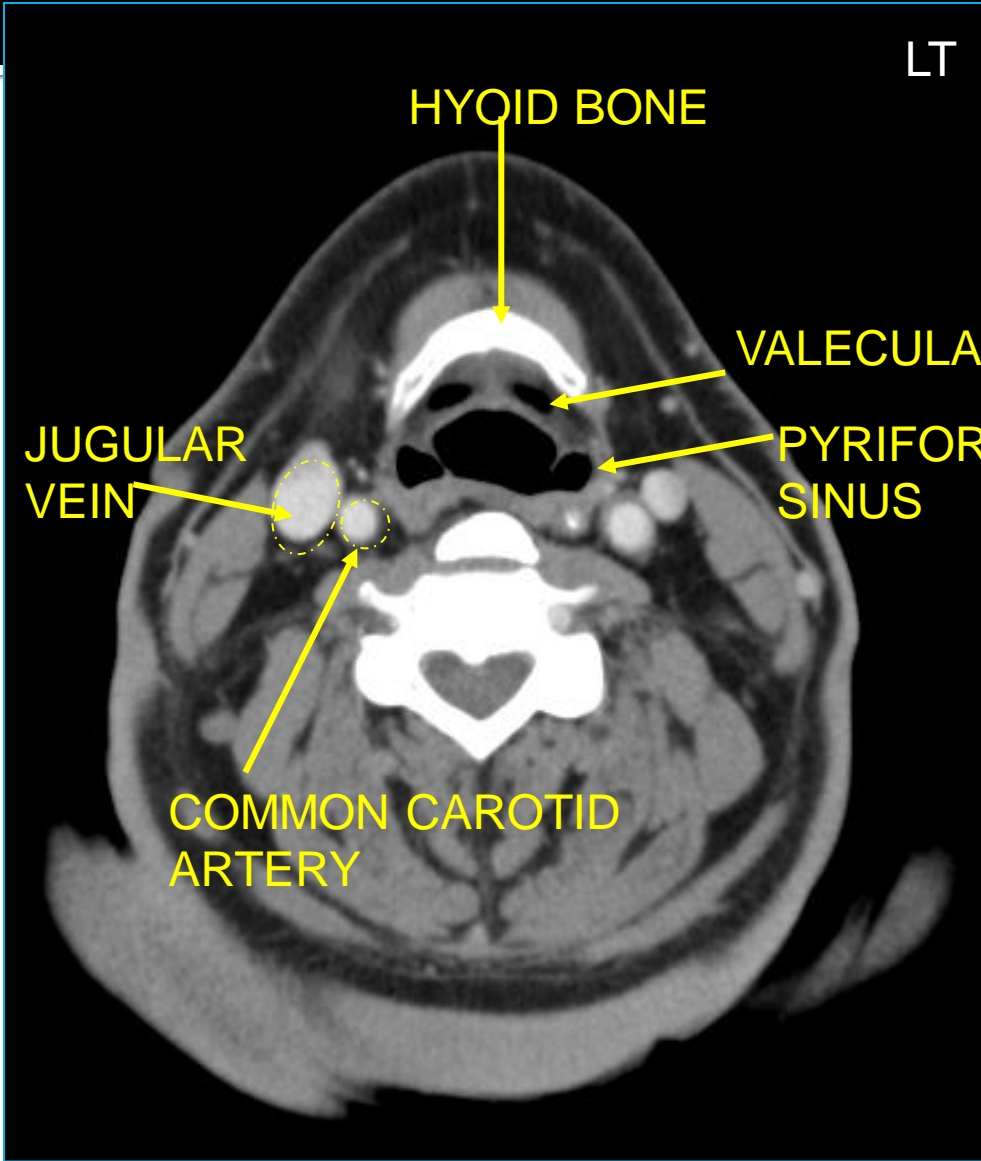
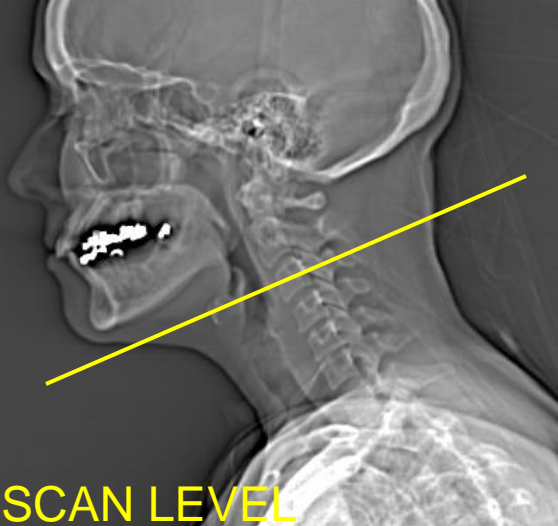
SCAN LEVEL



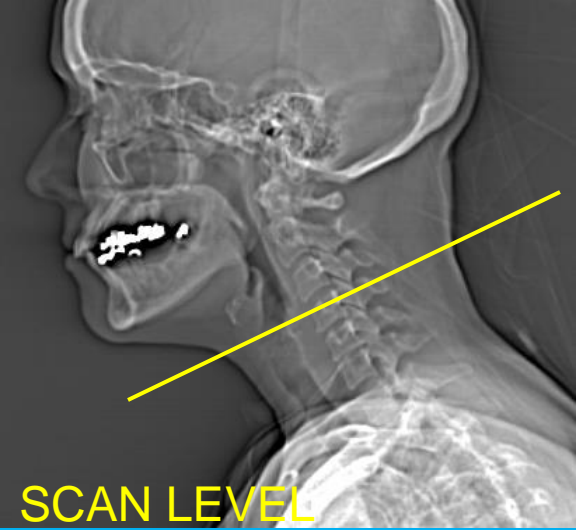
CT--NECK



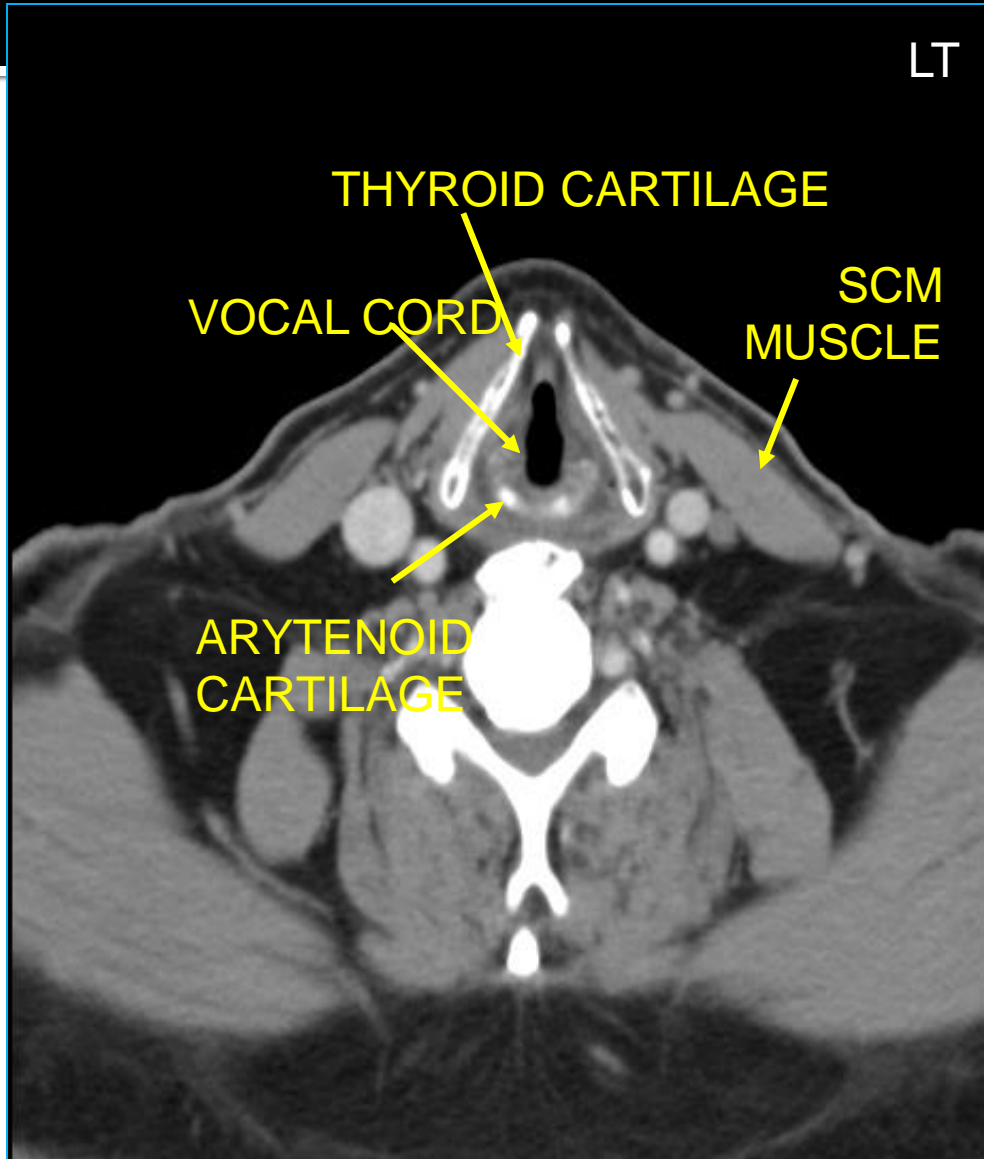
CT-- NECK



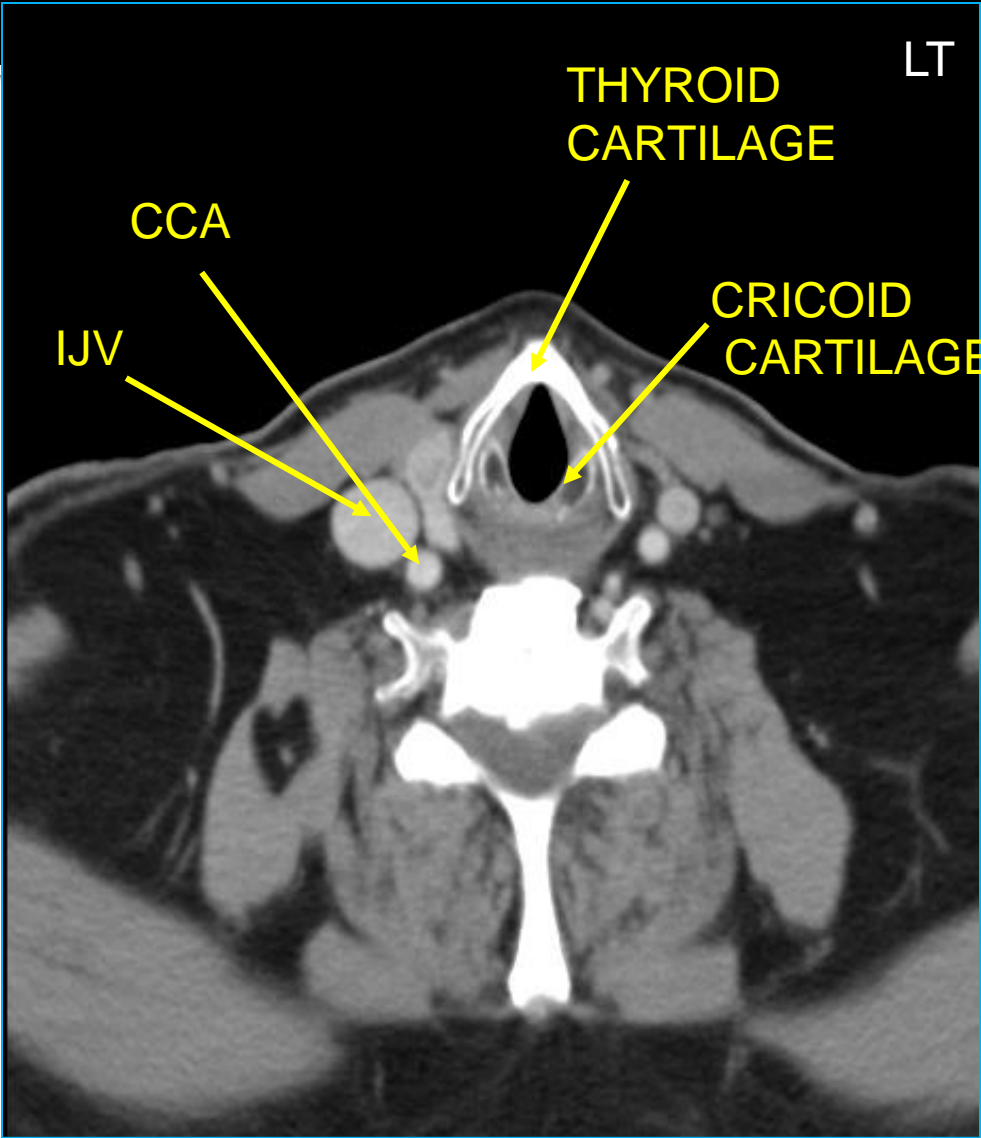
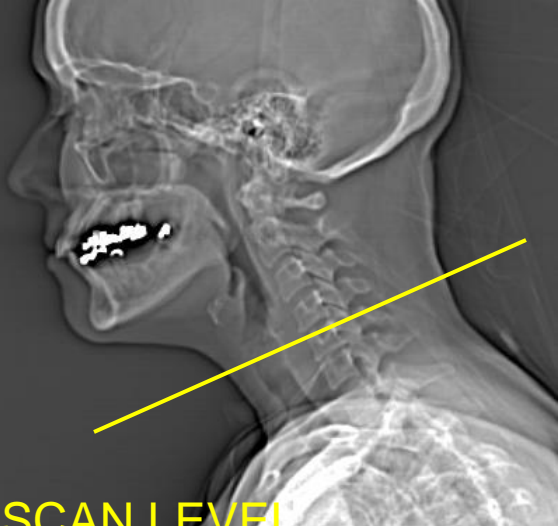
CT-- NECK



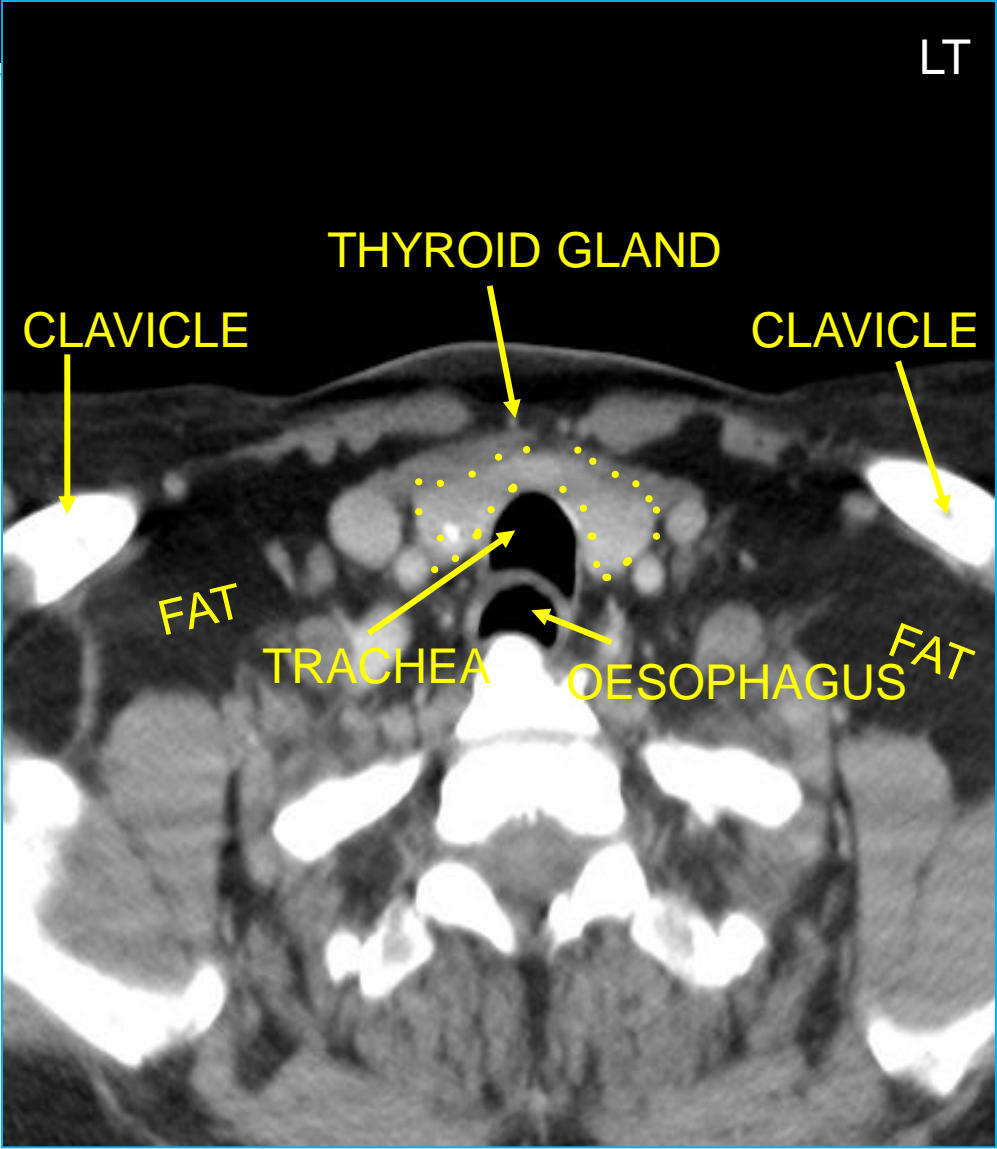
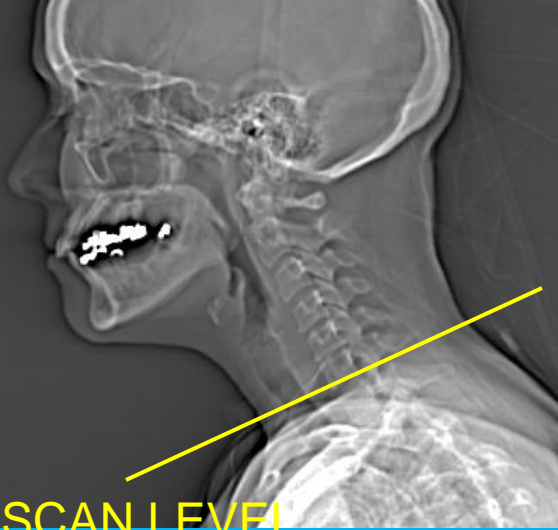
SCAN LEVEL



CT-- NECK



CT-- NECK



Εκτίμηση CT -MRI

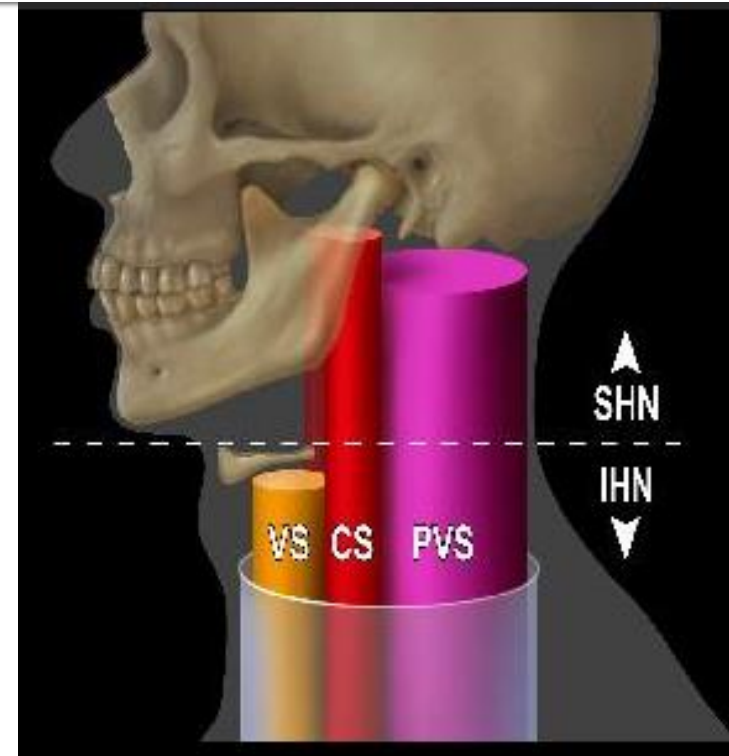
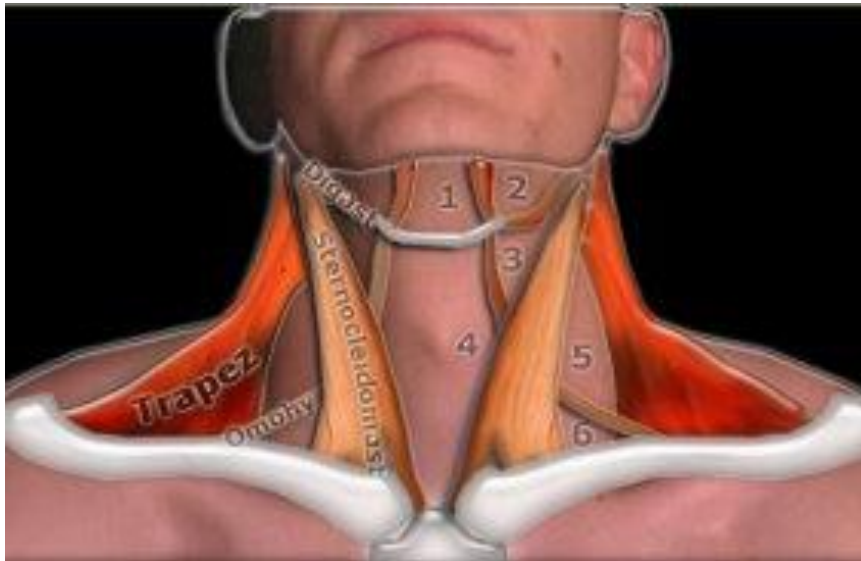
ΠΟΙΟΣ ΧΩΡΟΣ?

```
graph TD; A[ΠΟΙΟΣ ΧΩΡΟΣ?] --> B[ΤΙ ΠΕΡΙΕΧΕΙ Ο ΧΩΡΟΣ?]; B --> C[ΑΚΤΙΝΟΛΟΓΙΚΟ ΠΡΟΤΥΠΟ ΚΑΙ ΚΛΙΝΙΚΗ ΣΥΝΕΚΤΙΜΗΣΗ];
```

ΤΙ ΠΕΡΙΕΧΕΙ Ο ΧΩΡΟΣ?

ΑΚΤΙΝΟΛΟΓΙΚΟ ΠΡΟΤΥΠΟ ΚΑΙ
ΚΛΙΝΙΚΗ ΣΥΝΕΚΤΙΜΗΣΗ

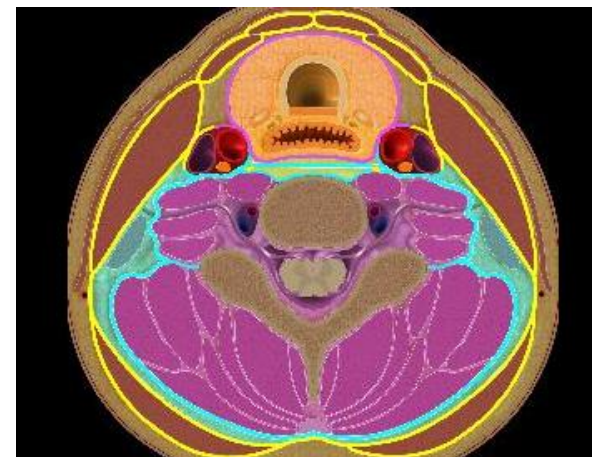
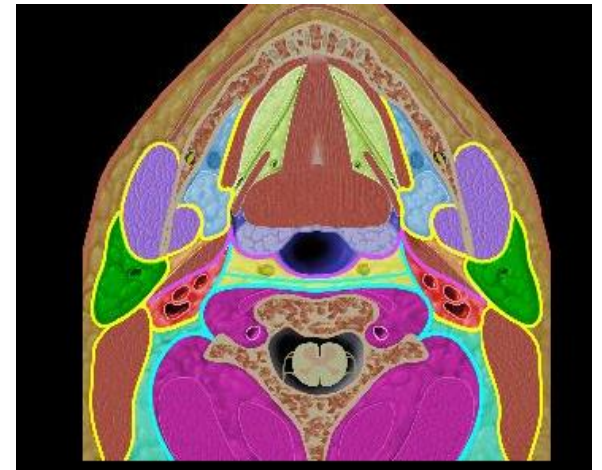
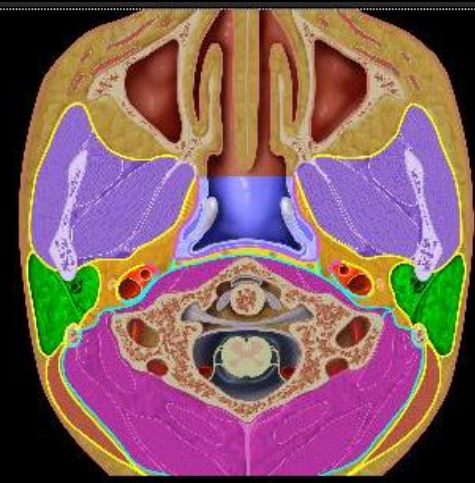Radiologists use "spaces", not triangles, to describe the neck



- Οι «χώρες» του τραχήλου καθορίζονται από την εν τω βάθει τραχηλική περιτονία
- Το υοειδές χωρίζει τον τράχηλο σε δύο περιοχές
 - Τράχηλος άνωθεν του υοειδούς -SHN
 - Τράχηλος κάτωθεν του υοειδούς - IHN

Τραχηλικές χώρες

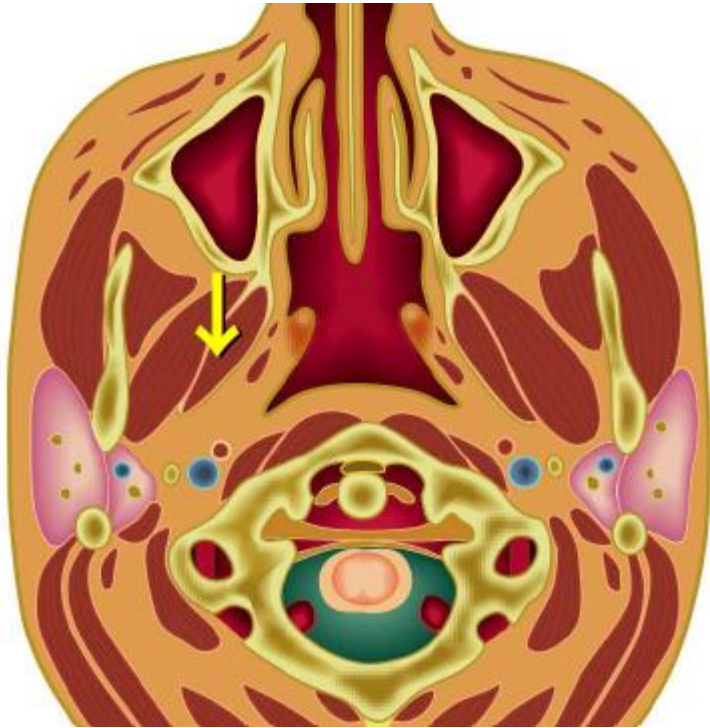- **Superficial layer, deep cervical fascia (SL-DCF)**
 - SHN: Around MS & PS; part of carotid sheath
 - IHN: Invests neck by surrounding strap, sternocleidomastoid & trapezius muscles
- **Middle layer, deep cervical fascia (ML-DCF)**
 - SHN: ML-DCF defines PMS deep margin; contributes to carotid sheath
 - IHN: Circumscribes VS; part of carotid sheath
- **Deep layer, deep cervical fascia (DL-DCF)**
 - SHN & IHN: Surrounds perivertebral space
 - SHN & IHN: Contributes to carotid sheath
 - SHN & IHN: Alar fascia is slip of DL-DCF providing lateral wall to RPS & DS; also posterior wall to RPS separating RPS from DS



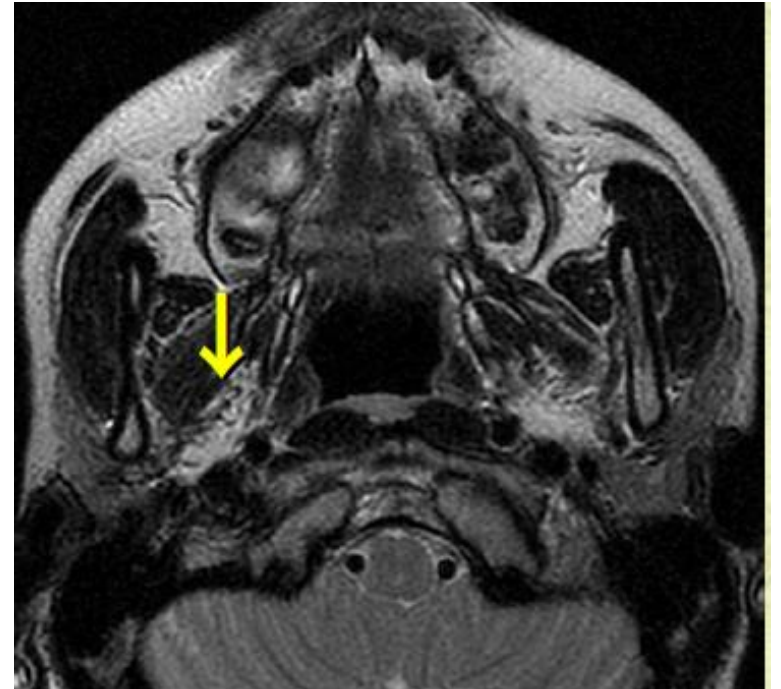
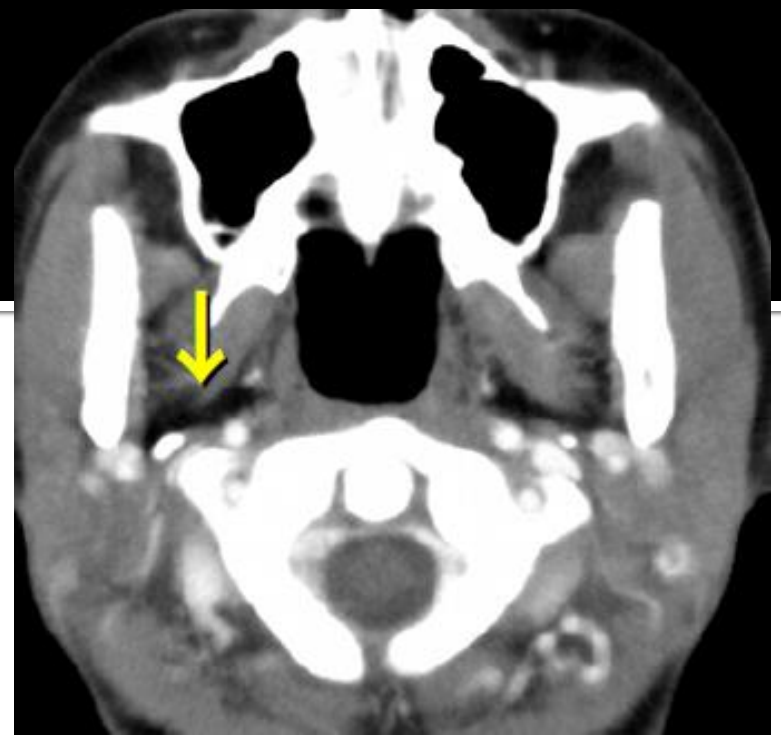Τραχηλικές χώρες

- SHN –spaces: Από τη βάση του κρανίου μέχρι το υοειδές
 - Parapharyngeal Space -PPS
 - Pharyngeal Mucosal Space -PMS
 - Masticator Space -MS
 - Parotid Space –PS
 - Buccal Space – BS
 - IHN –spaces: κάτωθεν του υοειδές - κλείδες
 - Συνέχεται με το μεσοθωράκιο
 - **Visceral Space –PVS**
 - **Posterior Cervical Space –PCS**
 - **Anterior Cervical Space –ACS**
-
- Carotid Space –CS
 - Retropharyngeal Space –RPS
 - Danger Space –DS
 - Perivertebral Space –PVS
- Carotid Space –CS
 - Retropharyngeal Space –RPS
 - Danger Space –DS
 - Perivertebral Space –PVS

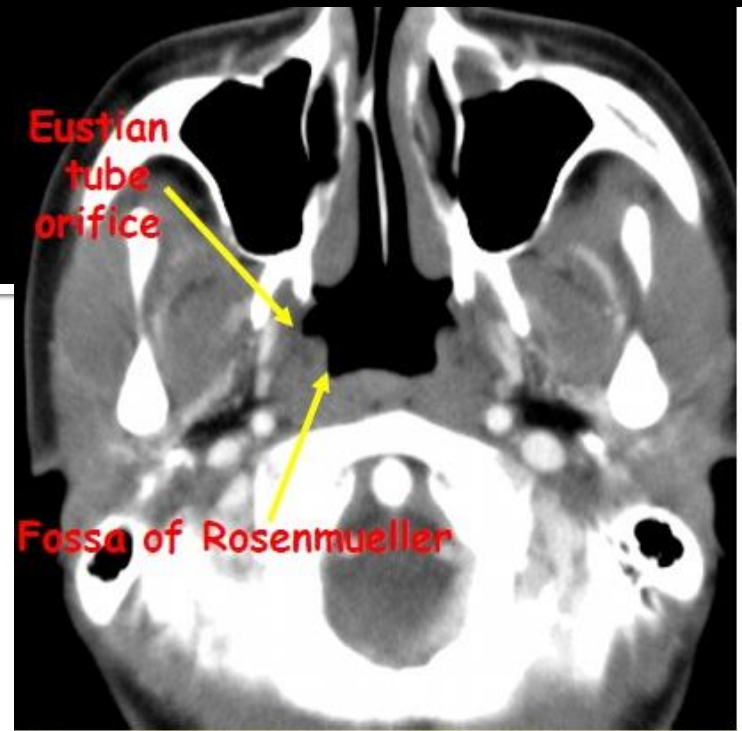
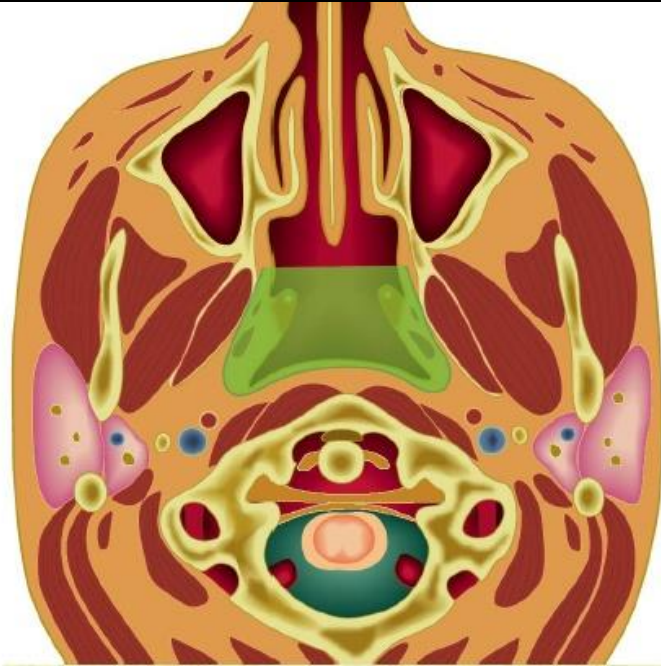PPS: Parapharyngeal Space



Major contents: Fat & pterygoid venous plexus



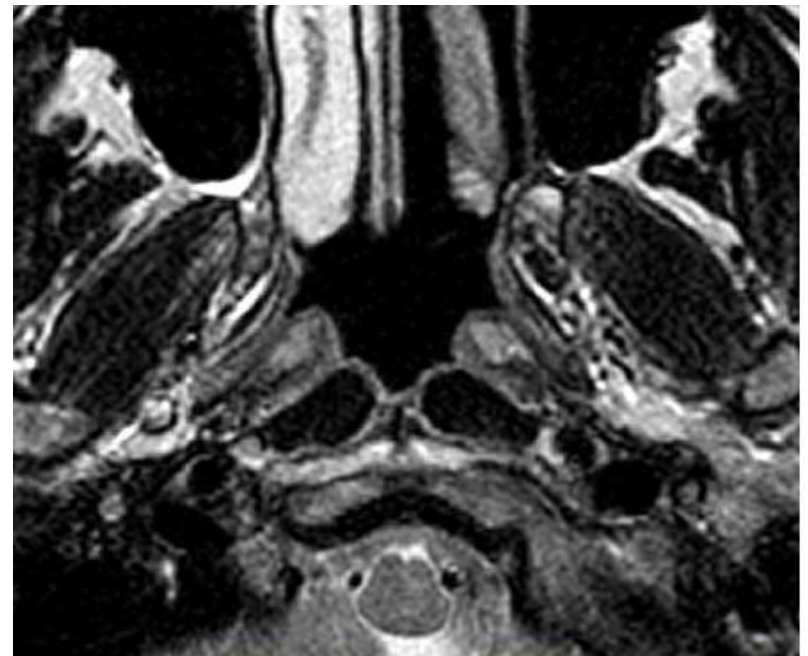
PMS: Pharyngeal Mucosal Space



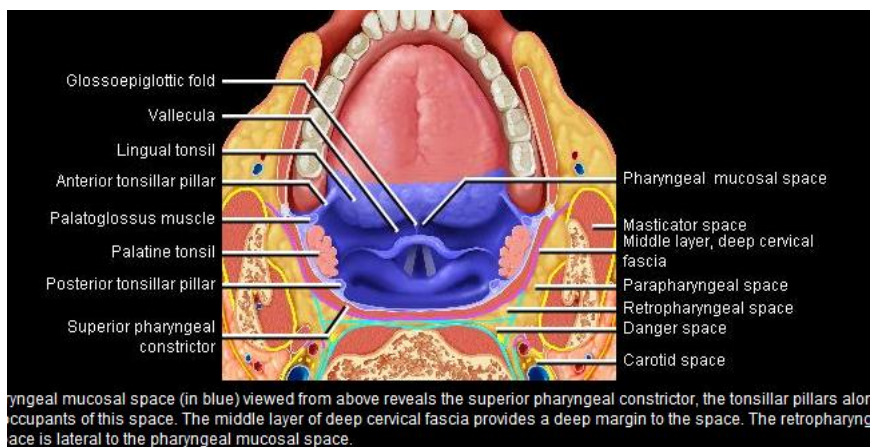
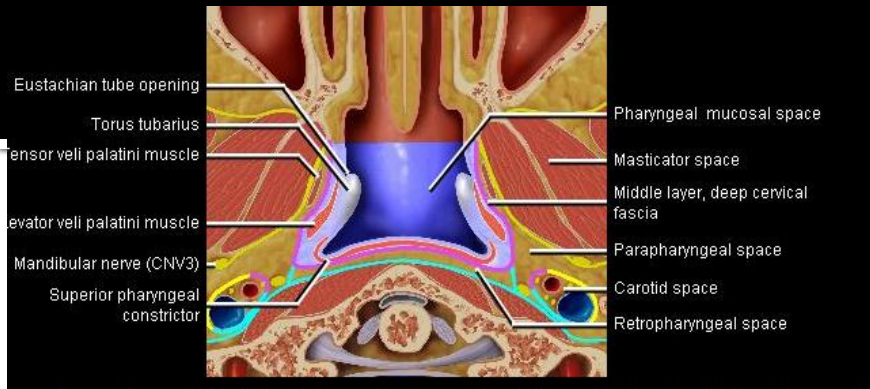
- Contents:** Mucosa, minor salivary glands, lymphatic ring (also lymphoid tissues, tonsils), constrictor muscles of pharynx and palate.

- Most common mass:**

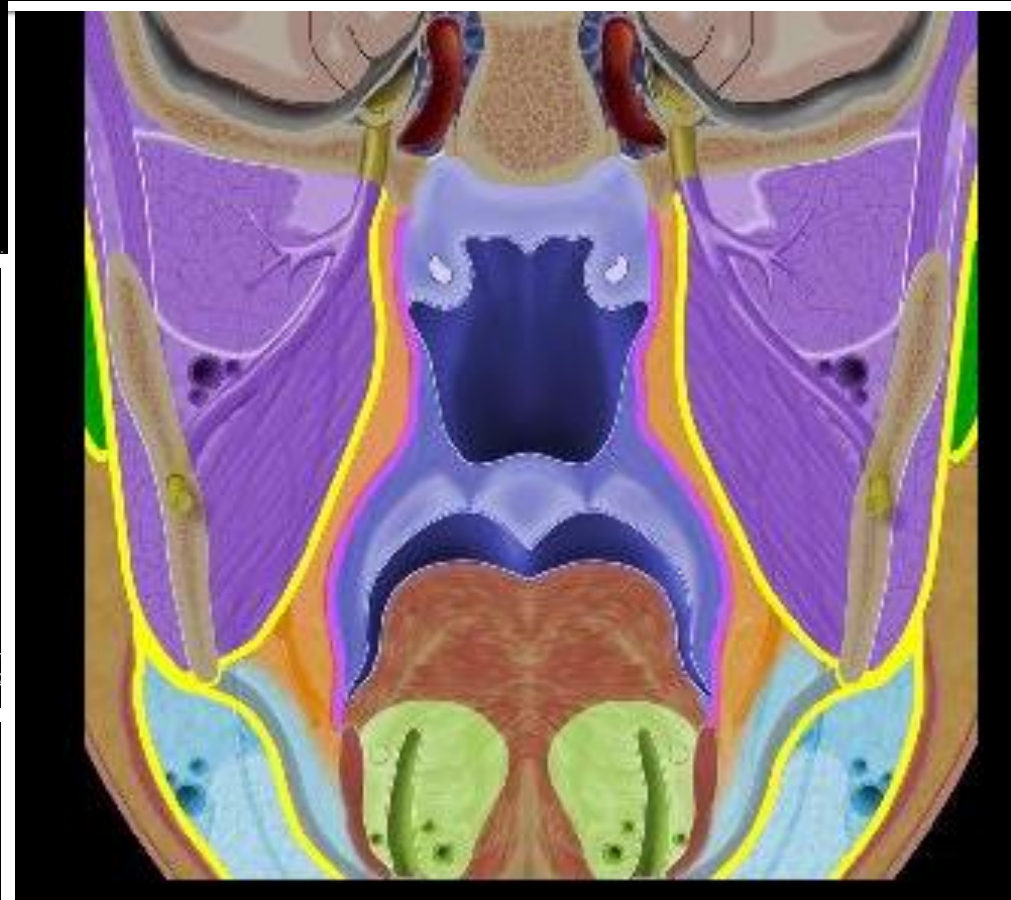
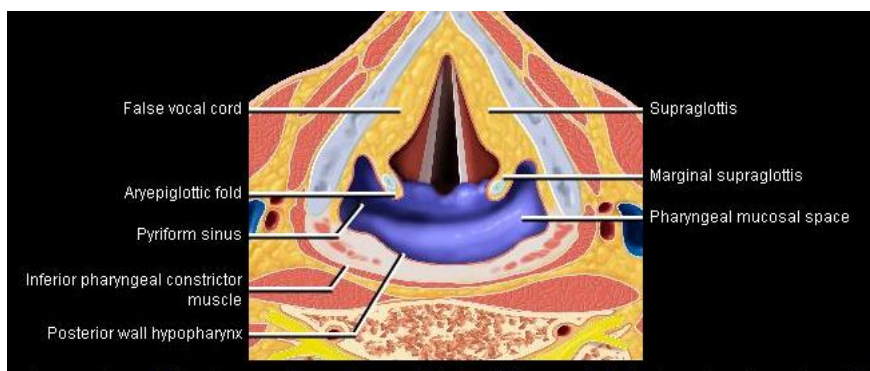
Squamous cell carcinoma (SCCA); lymphoma, minor salivary gland tumors less common.



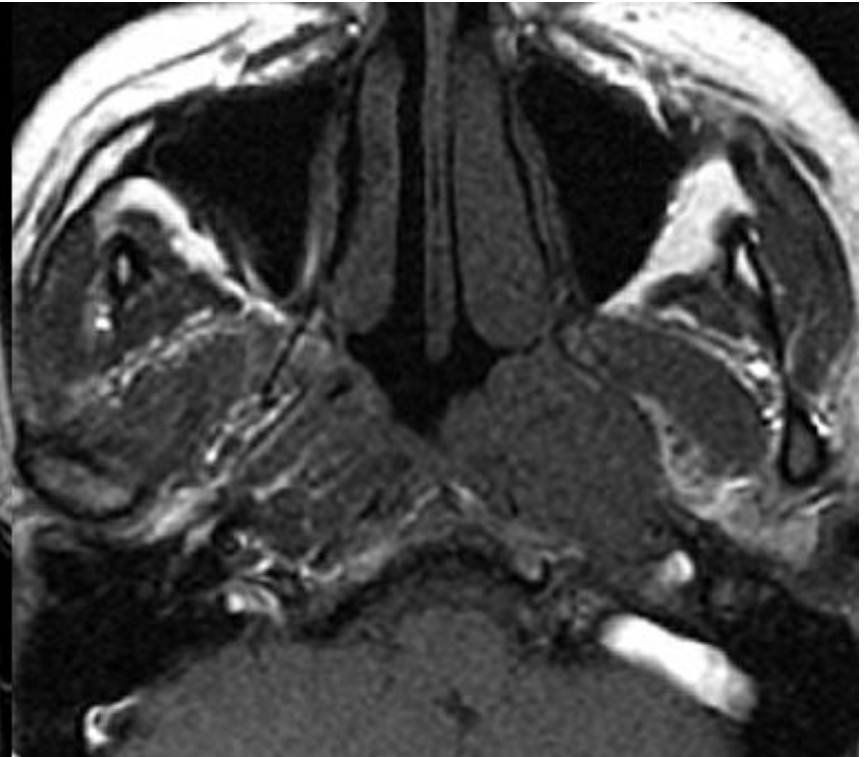
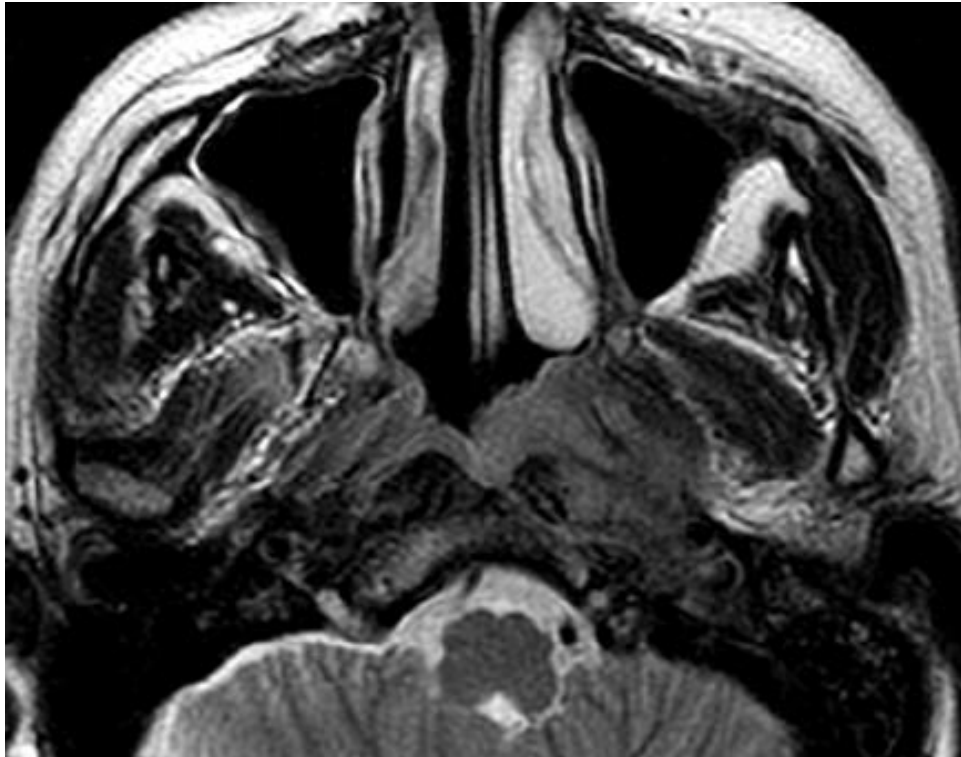
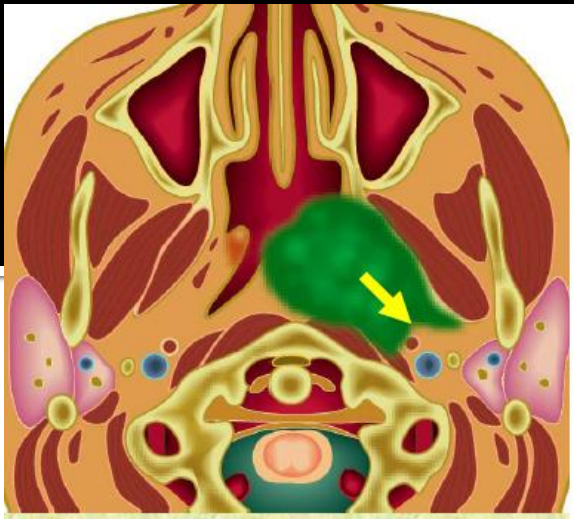
PMS



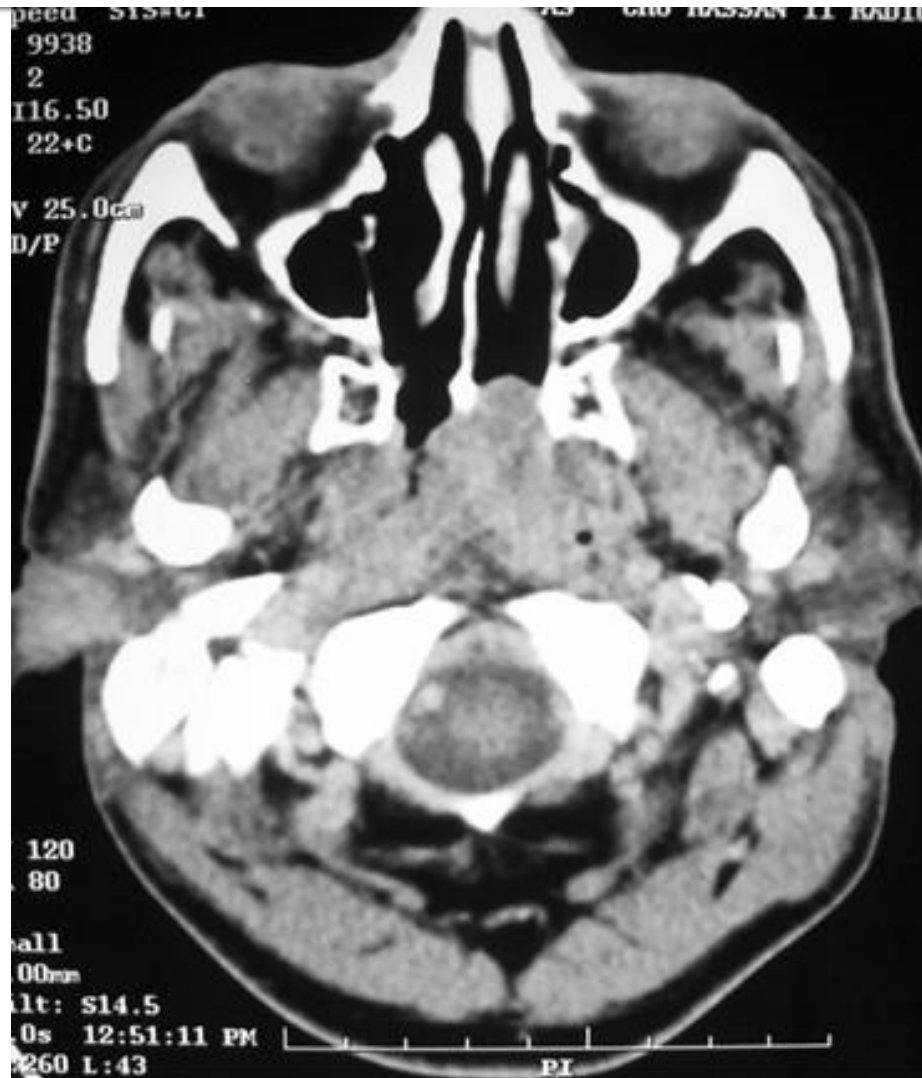
Pharyngeal mucosal space (in blue) viewed from above reveals the superior pharyngeal constrictor, the tonsillar pillars along with their contents. The middle layer of deep cervical fascia provides a deep margin to the space. The retropharyngeal space is lateral to the pharyngeal mucosal space.



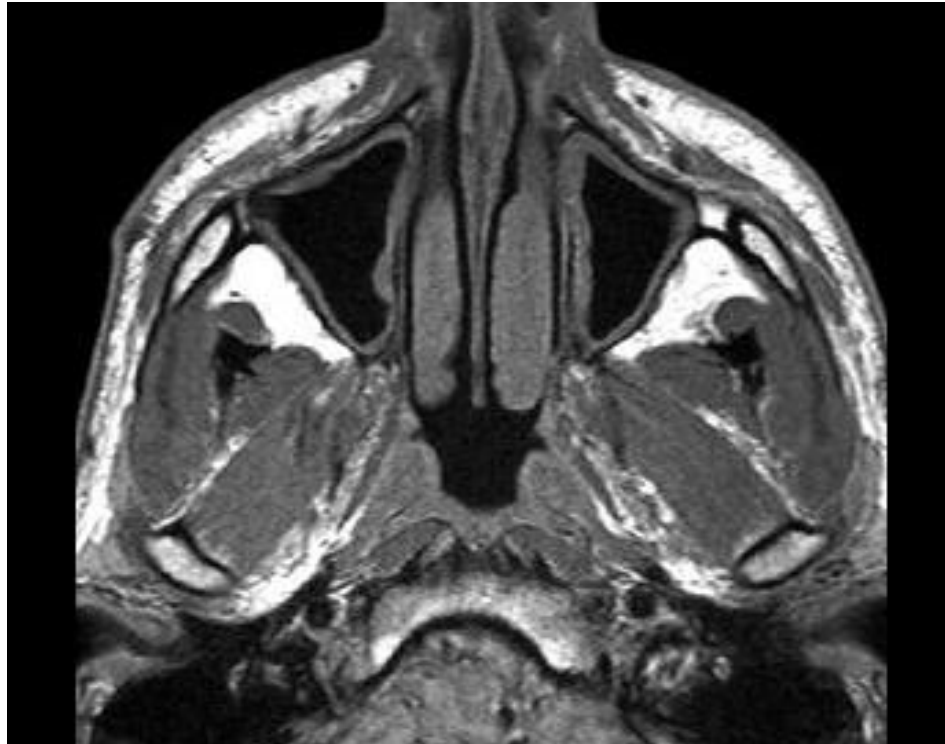
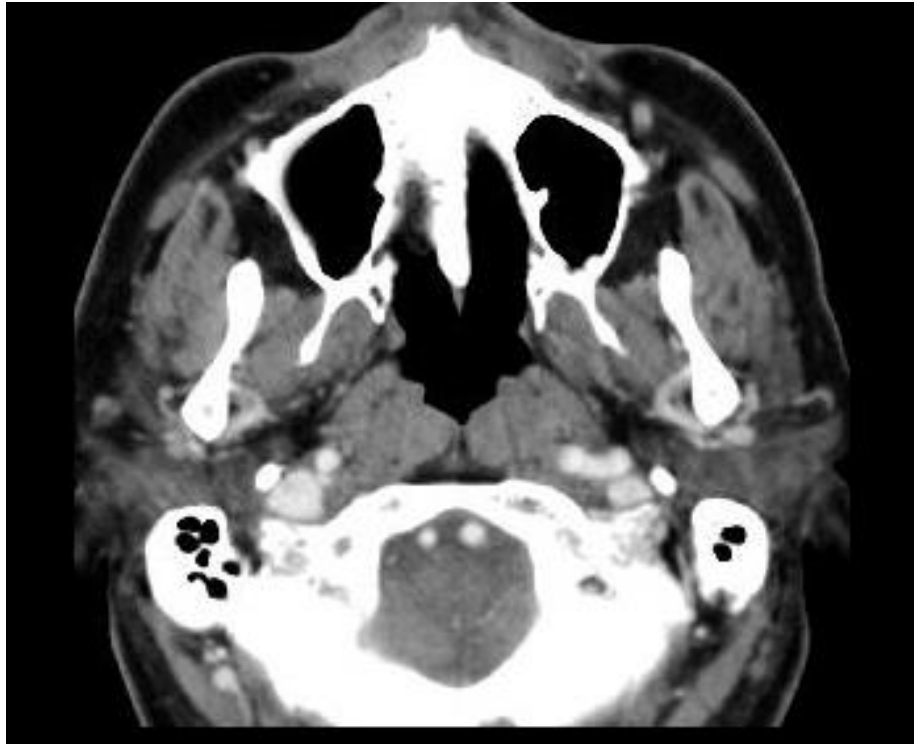
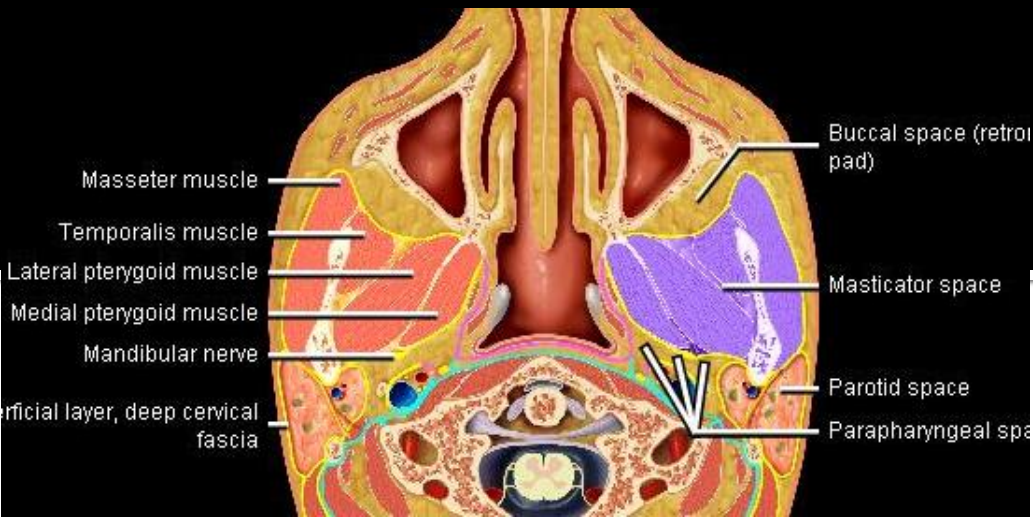
Καρκίνος ρινοφάρυγγα



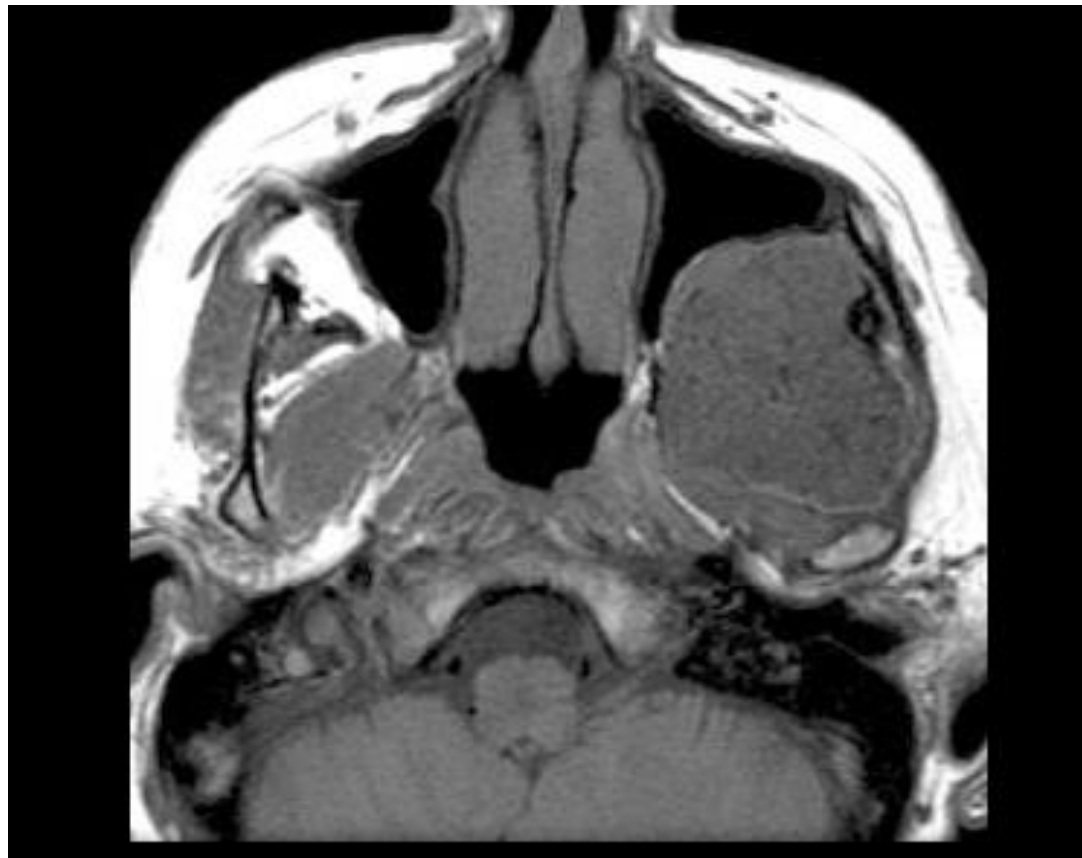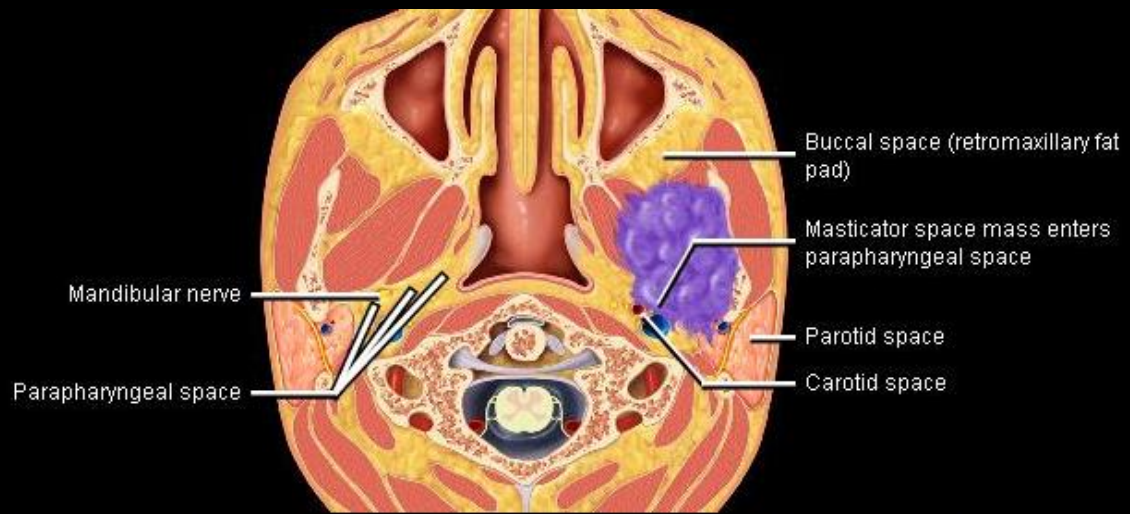
Καρκίνος ρινοφάρυγγα



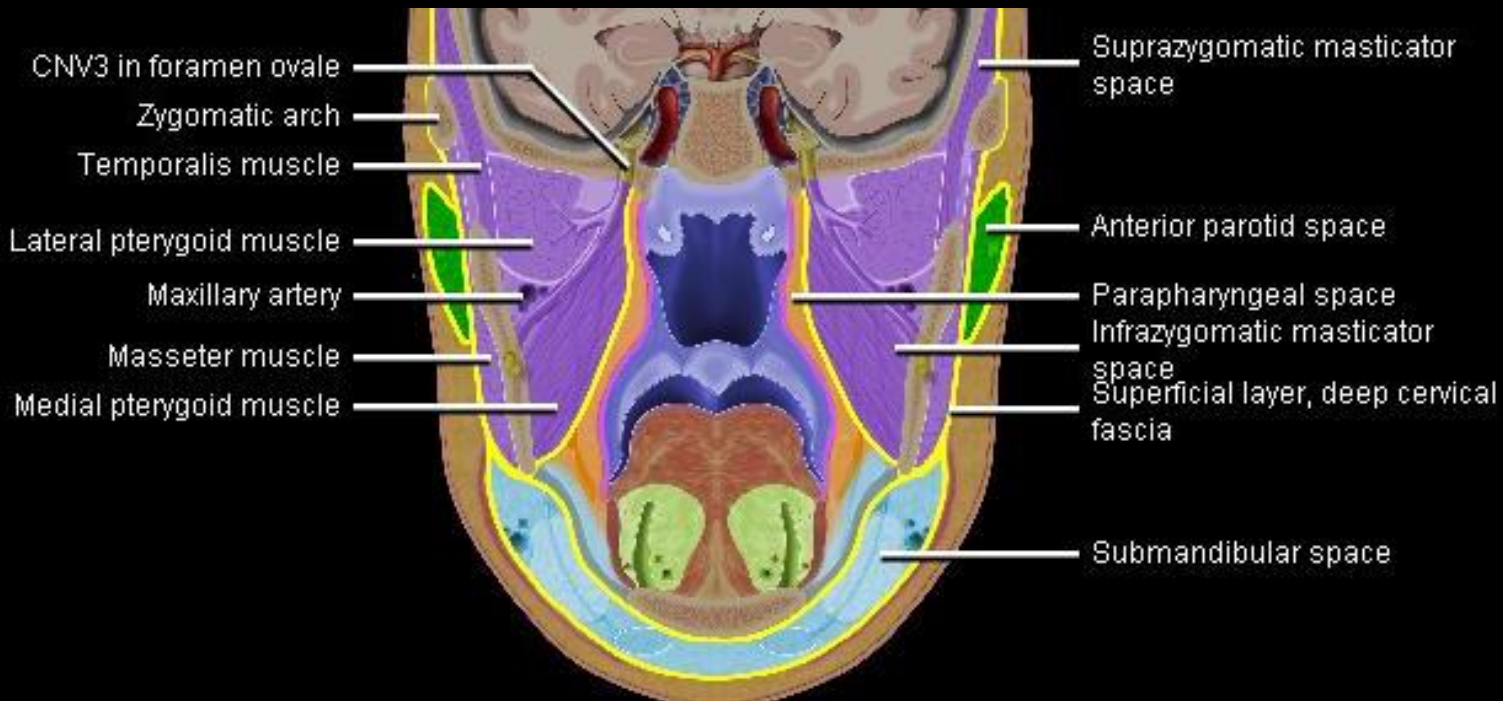
MS: Masticator Space



Χονδροσάρκωμα



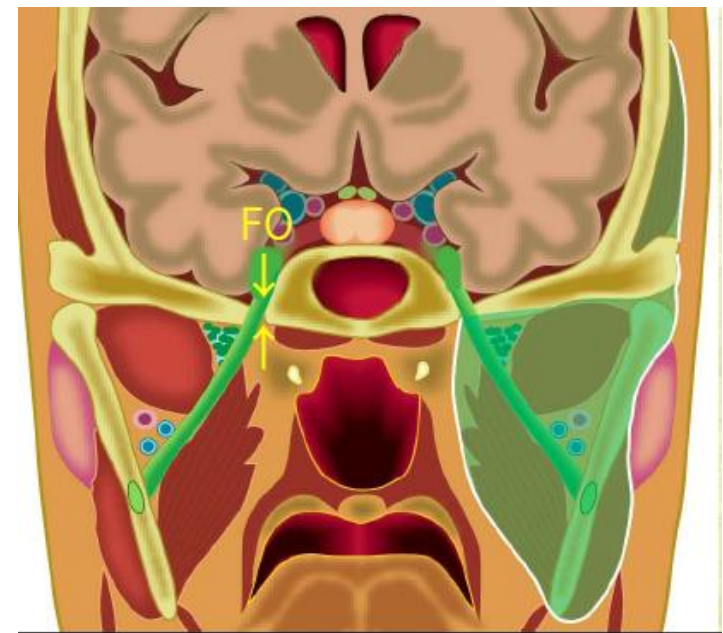
MS



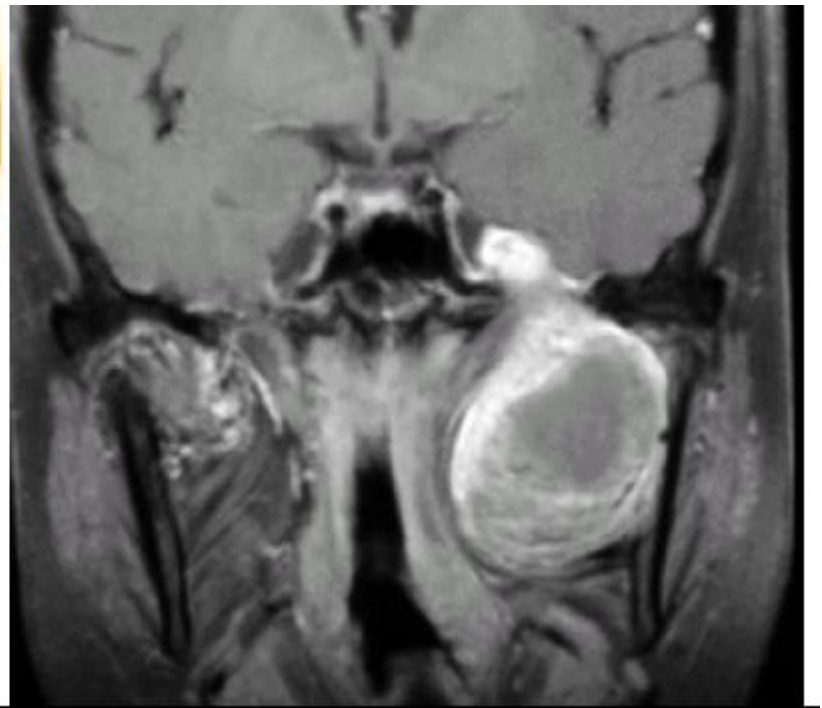
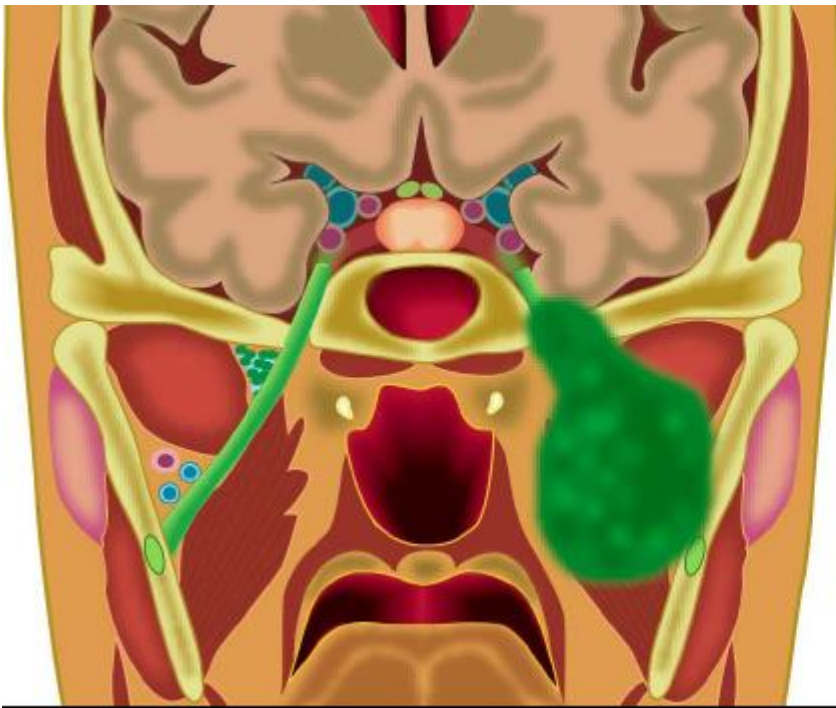
- MS is large SHN space spanning area from high parietal calvarium (suprazygomatic MS) above to mandibular angle below
- **Suprazygomatic MS:** Contains only belly of temporalis muscle
- **Infrazygomatic MS:** MS "proper"; containing masseter, medial & lateral pterygoids, CNV3 & ramus/posterior body of mandible

Extent

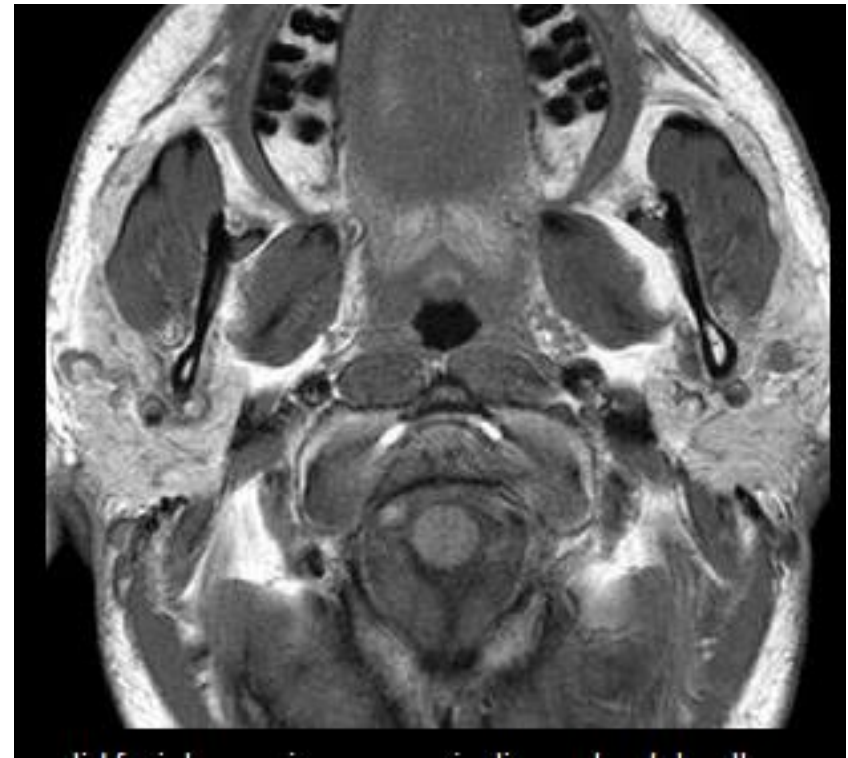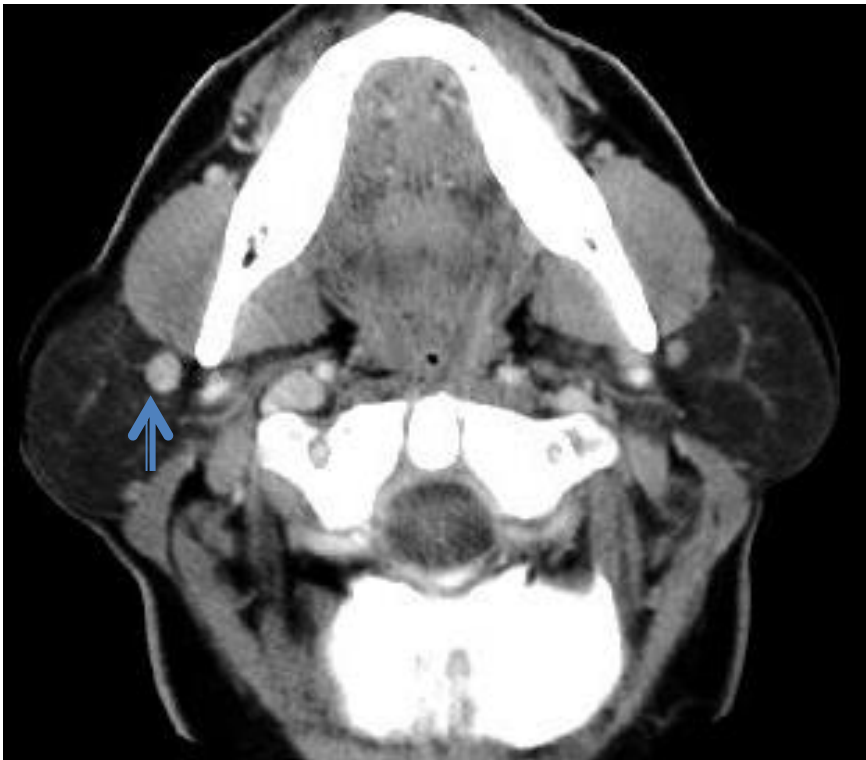
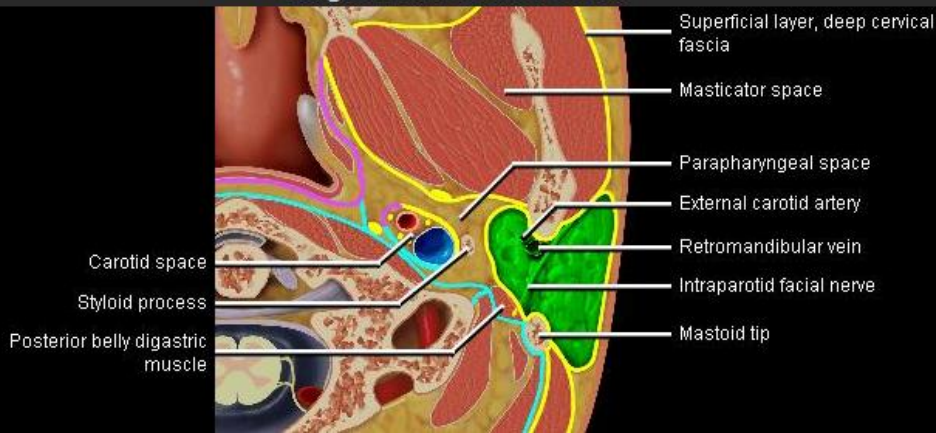
- Craniocaudal extent of MS is more extensive than commonly recognized
- On its cephalad margin MS reaches high on parietal calvarium at top of suprazygomatic MS



Schwannoma V3

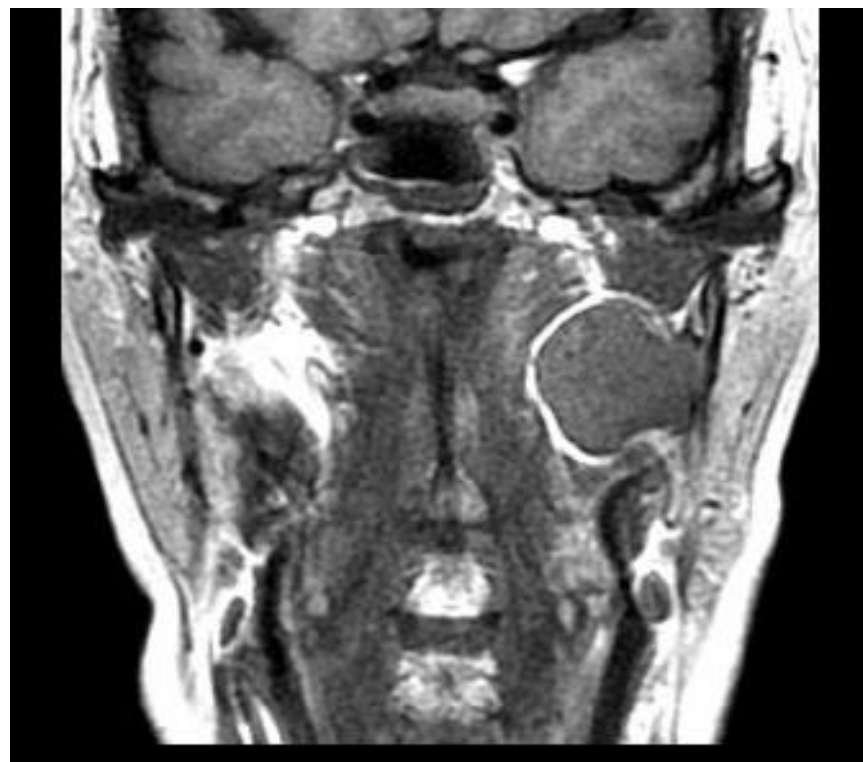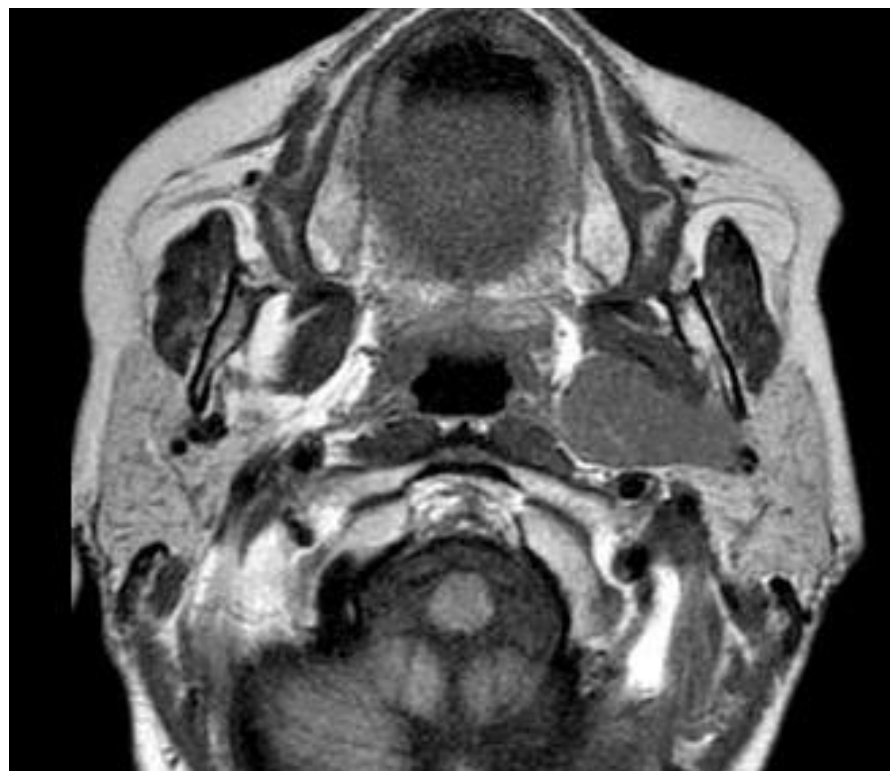
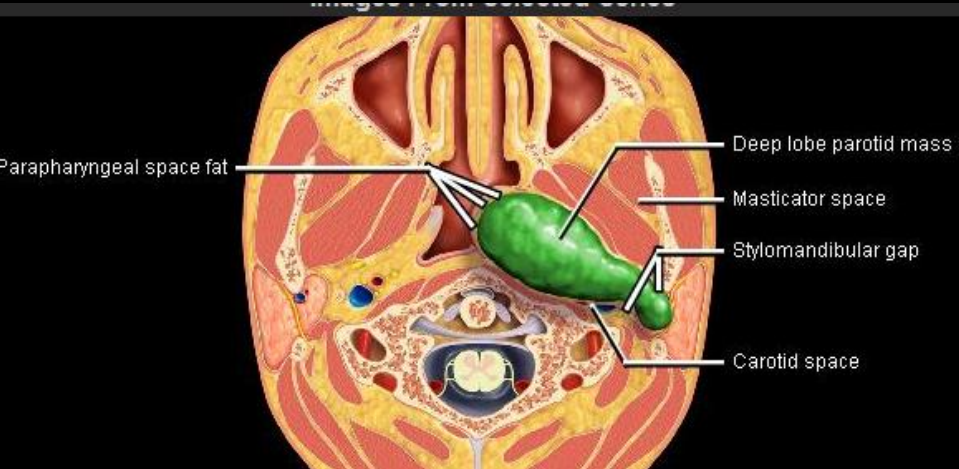


PS: Parotid space

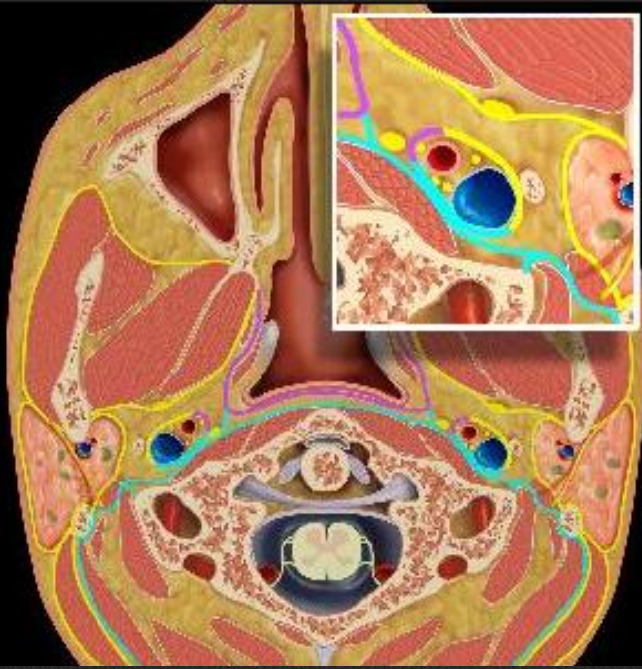


- Contents: parotid gland, extracranial CN7, lymph nodes, retromandibular vein (→)

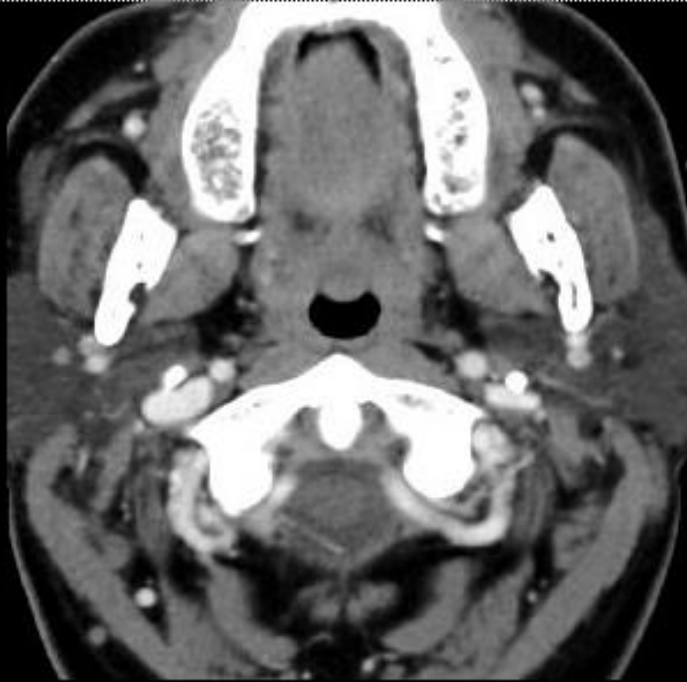
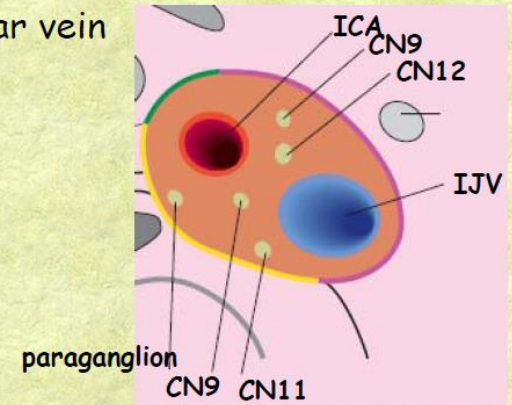
Μεικτός όγκος παρωτίδας



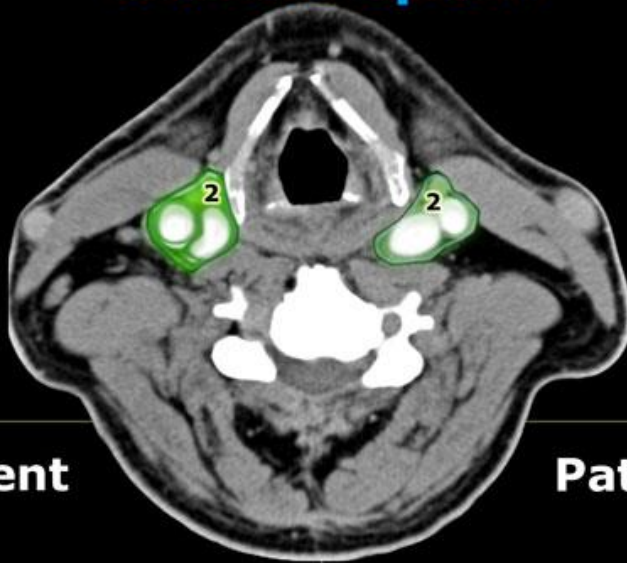CS: Carotid space



- Content: CN9-12, paraganglion, carotid artery, internal jugular vein



Carotid space



Content

Carotid artery

Internal jugular vein

Vagus nerve (X)

Sympathetic plexus

Lymph nodes (Level 2-4)

Congenital remnants
of second branchial cleft

Pathology

Aneurysm -Thrombosis
Dissection

Thrombosis - Thrombophlebitis

Schwannoma - Neurofibroma

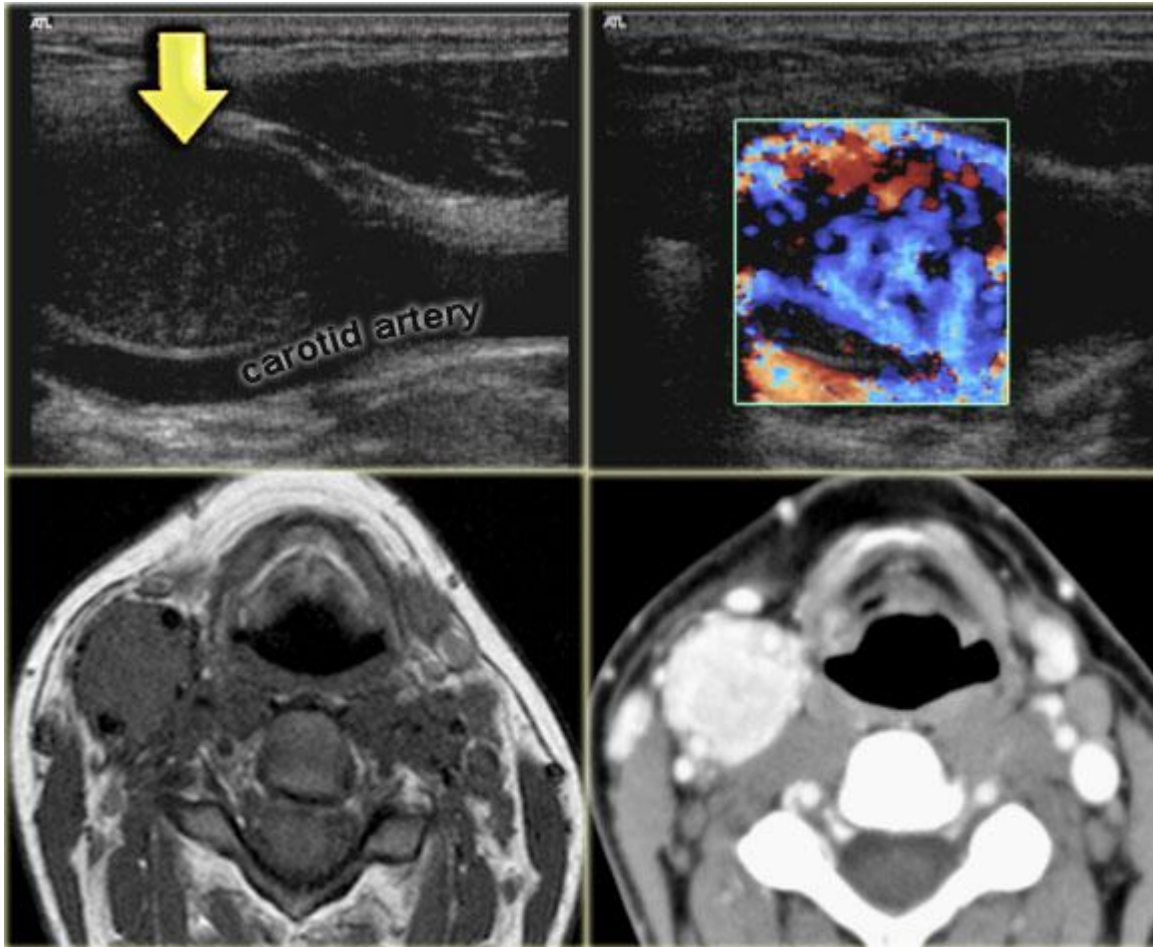
Paraganglioma

Lymphoma
Metastases of squamous cell ca
or thyroid ca

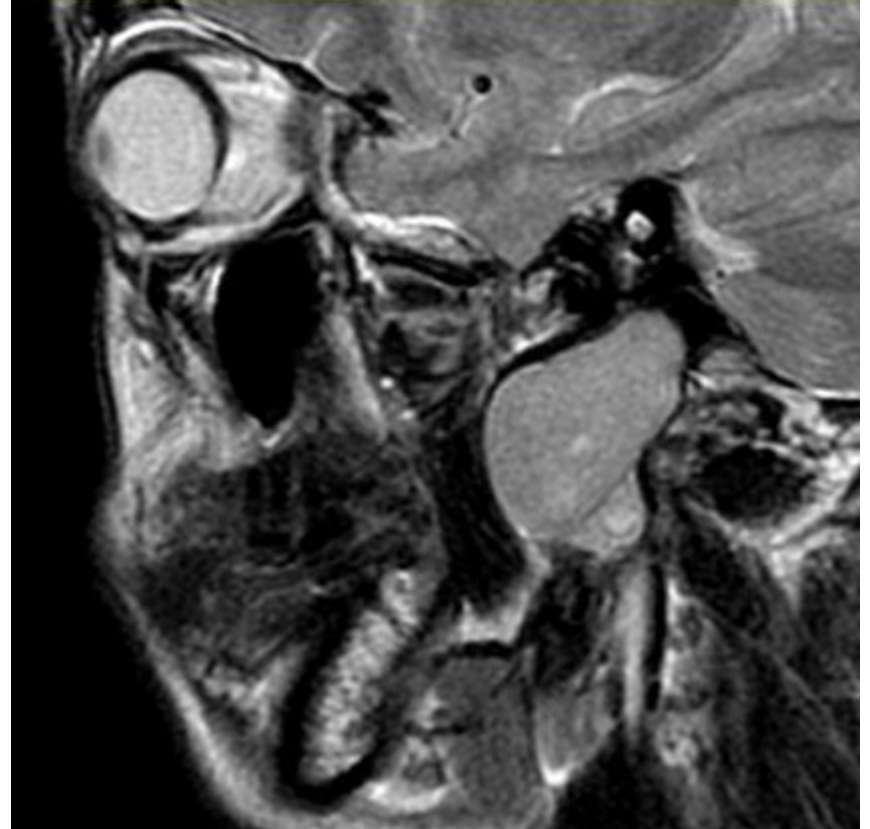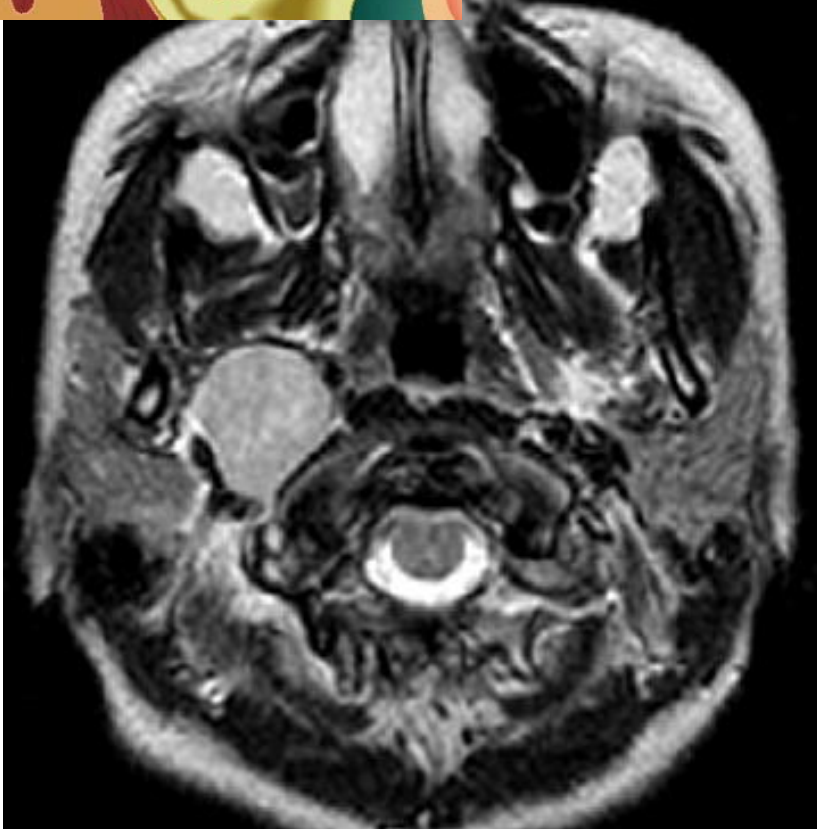
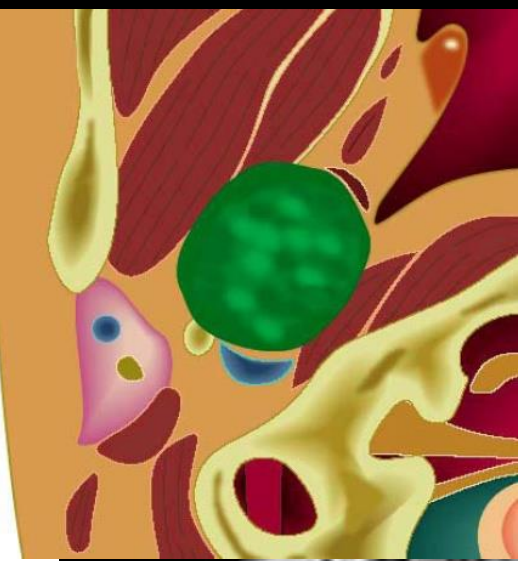
Second branchial cleft cyst

- The carotid space extends from the skull base to the aortic arch.
- It transveres the suprahyoid and infrahyoid neck into the anterior mediastinum.

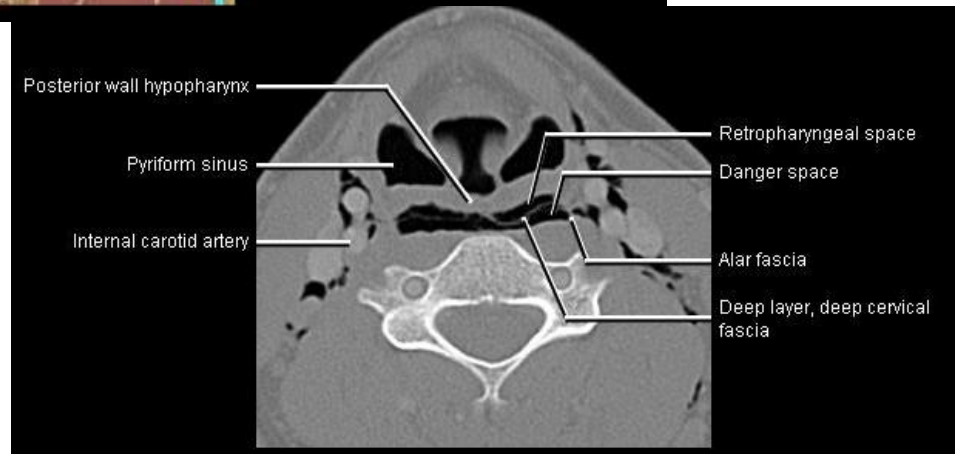
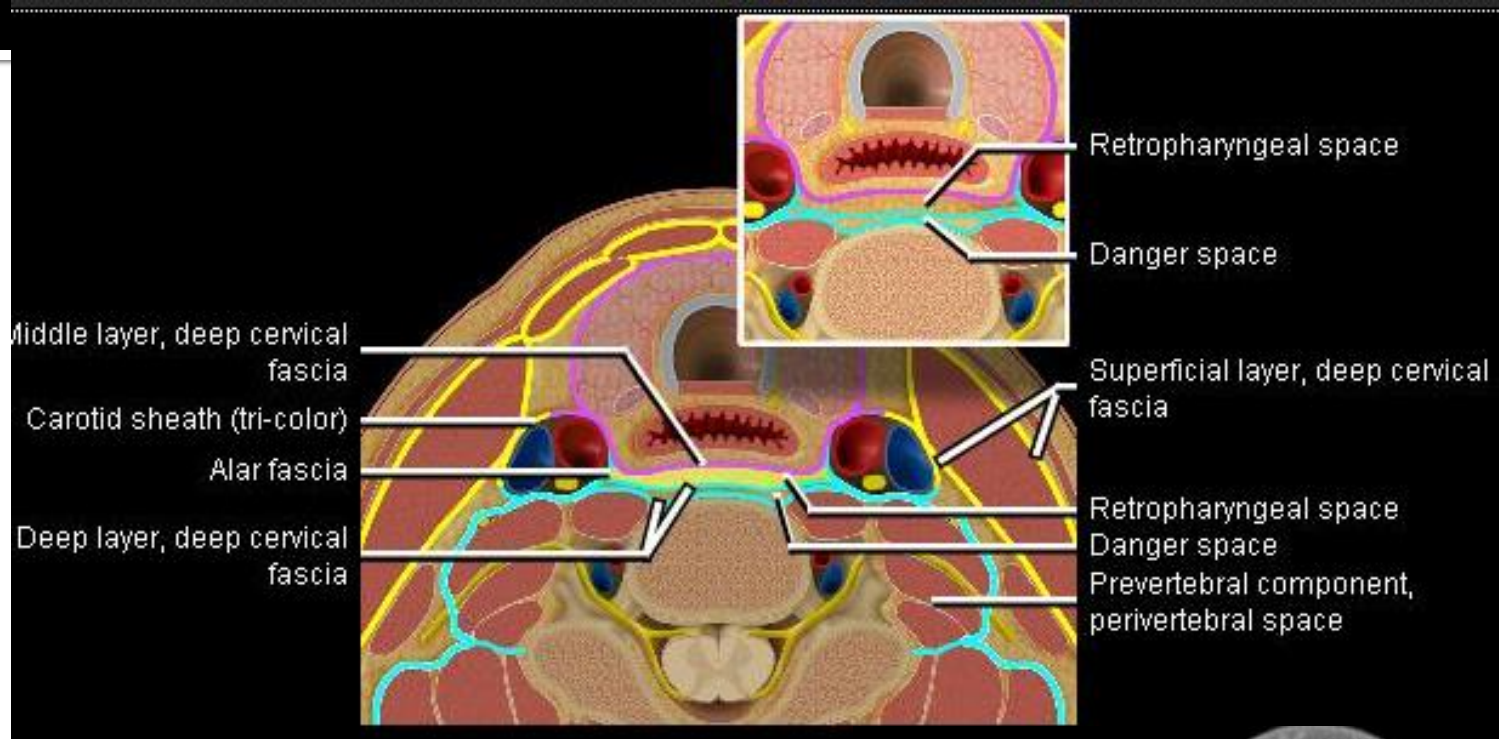
Παραγαγγλίωμα



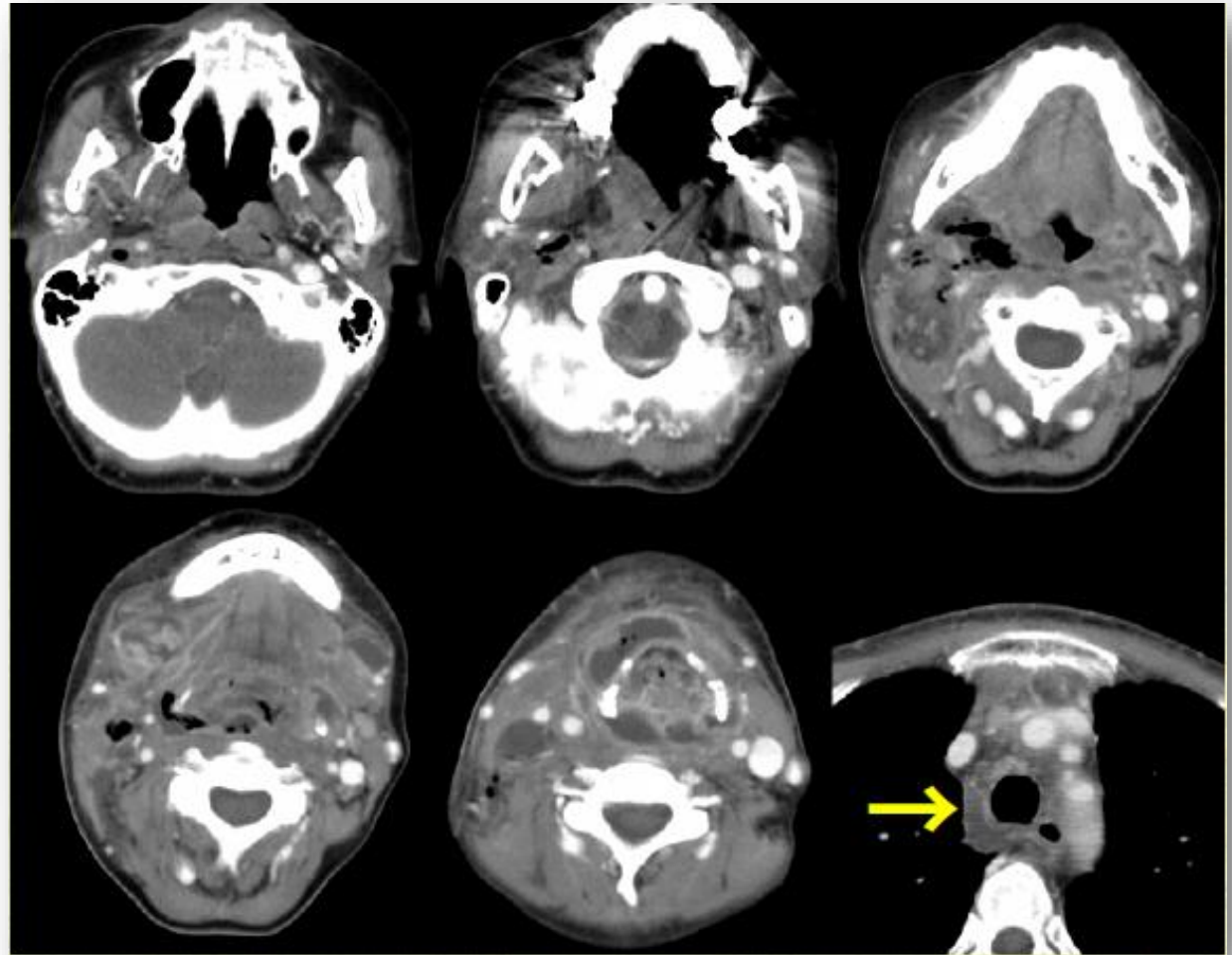
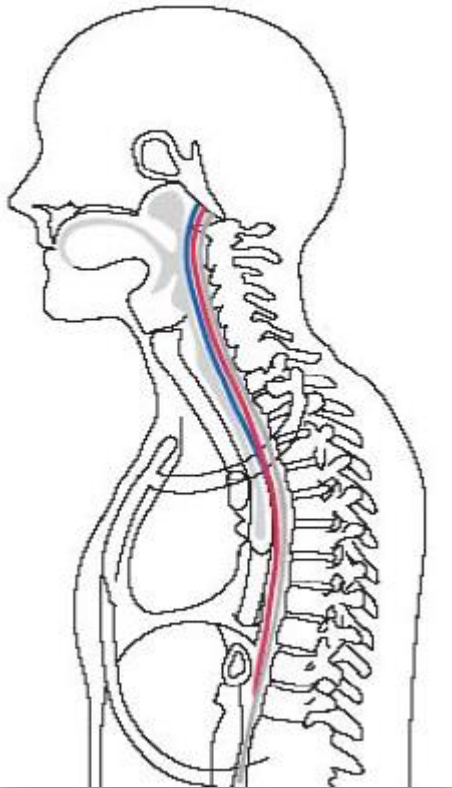
CN12 Schwannoma



DS: Danger space



Πολλαπλά αποστήματα στον τράχηλο-επέκταση στο μεσοθωράκιο



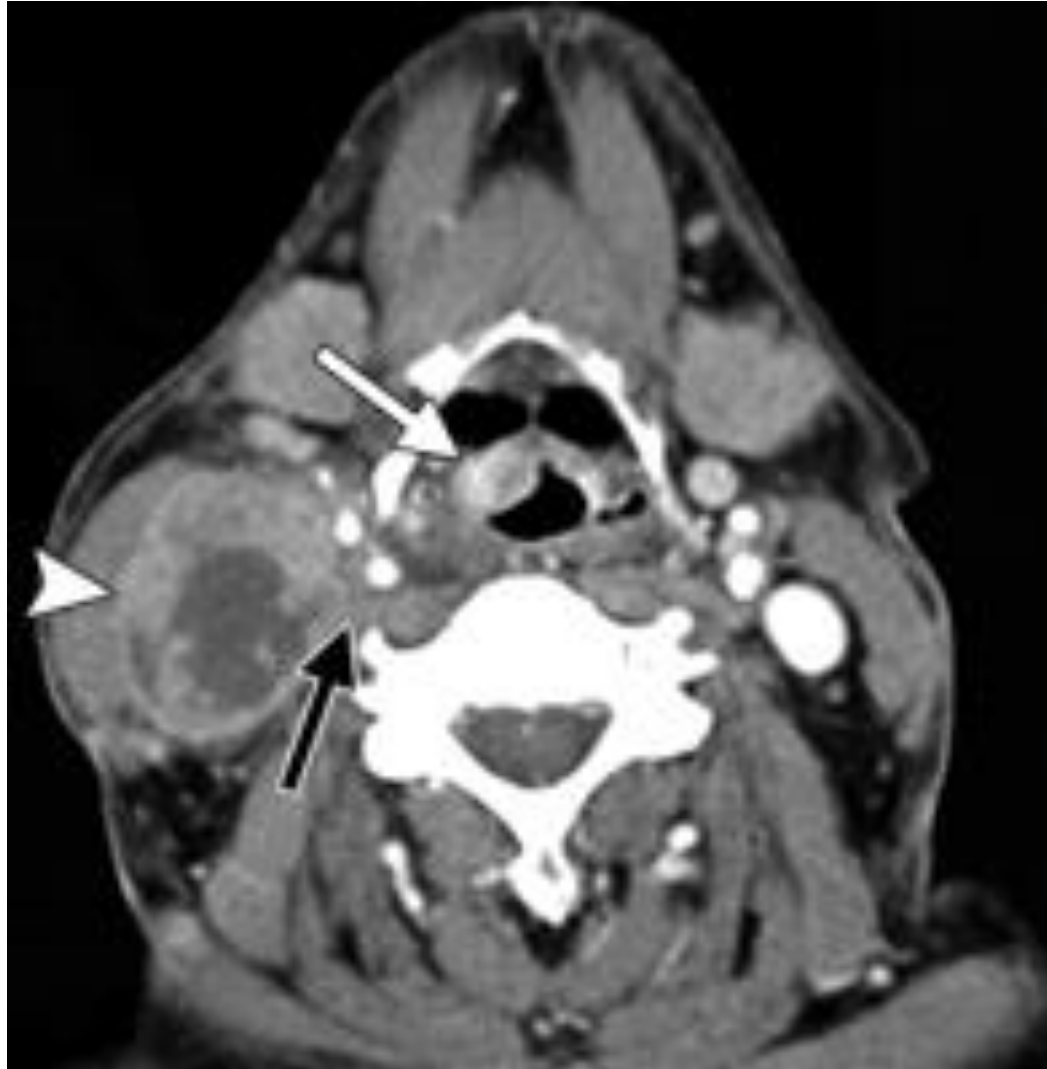Ρόλος απεικόνισης στο H&Ncancer

- **Απεικόνιση του όγκου // Φυσική εξέταση**
- **Έπεκταση**
 - *Απευθείας επέκταση στις γύρω δομές*
 - Υποβλεννογόνιος επέκταση
 - Διήθηση πέριξ δομών –μυς, οστά...
 - *Λεμφαδενική διασπορά*
 - *Περινευρική –περιαγγειακή επέκταση*

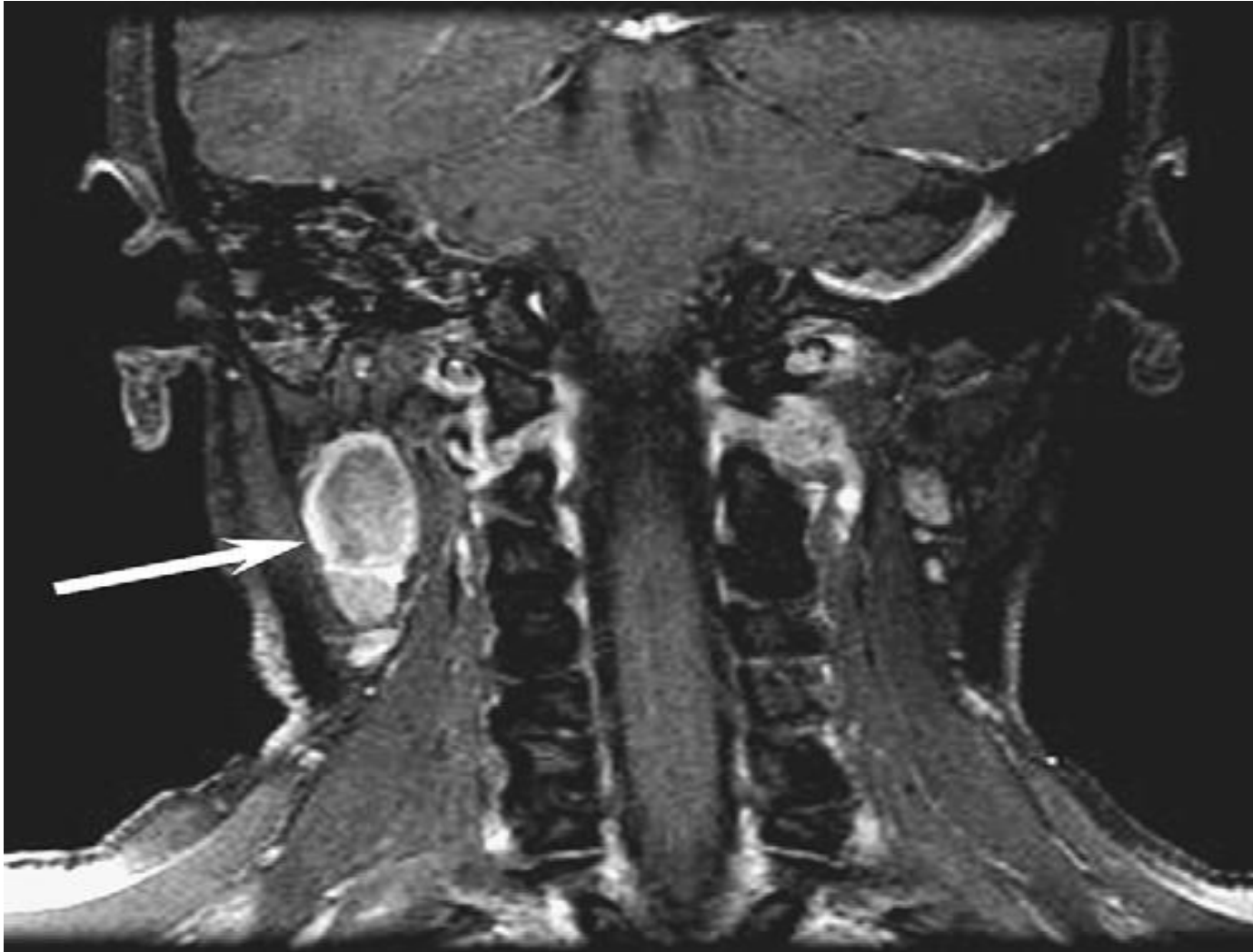CT κριτήρια κακοήθειας σε LNs

- **Μέγεθος LNs** : όχι αξιόπιστο κριτήριο
 - **Μεγίστη διάμετρος**
 - ≥ 1.5 cm για επίπεδο I και II
 - ≥ 1 cm για τα υπόλοιπα επίπεδα
 - ≥ 0.8 cm για οπισθοφαρυγγικούς
 - **Ελάχιστη διάμετρος**
 - < 11 mm για επίπεδο II
 - < 10 mm για υπόλοιπους
ή
 - $< 8-9$ mm αν υπάρχουν > 3
διογκωμένοι LNs στο ίδιο επίπεδο
- Αποστρογγυλεμένοι LN : ύποπτοι
- LNs που προσλαμβάνουν το σκιαγραφικό πιθανώς είναι διηθημένοι
- Ανάδειξη κεντρικής νέκρωσης (υπόπυκνοι κεντρικά)

LN's IIA – κεντρική τήξη

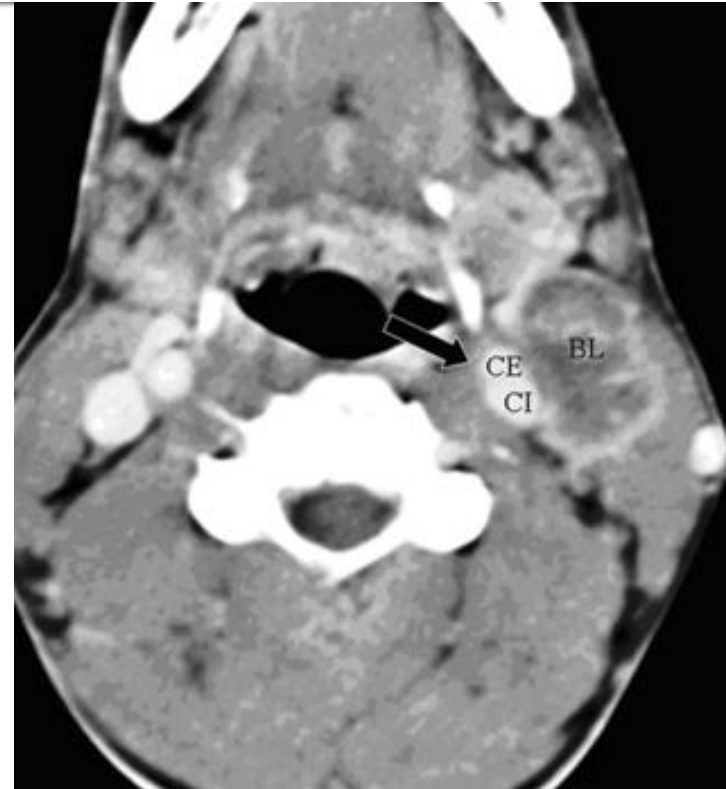

MRI: Κεντρική τήξη



Εξωλεμφαδενική επέκταση

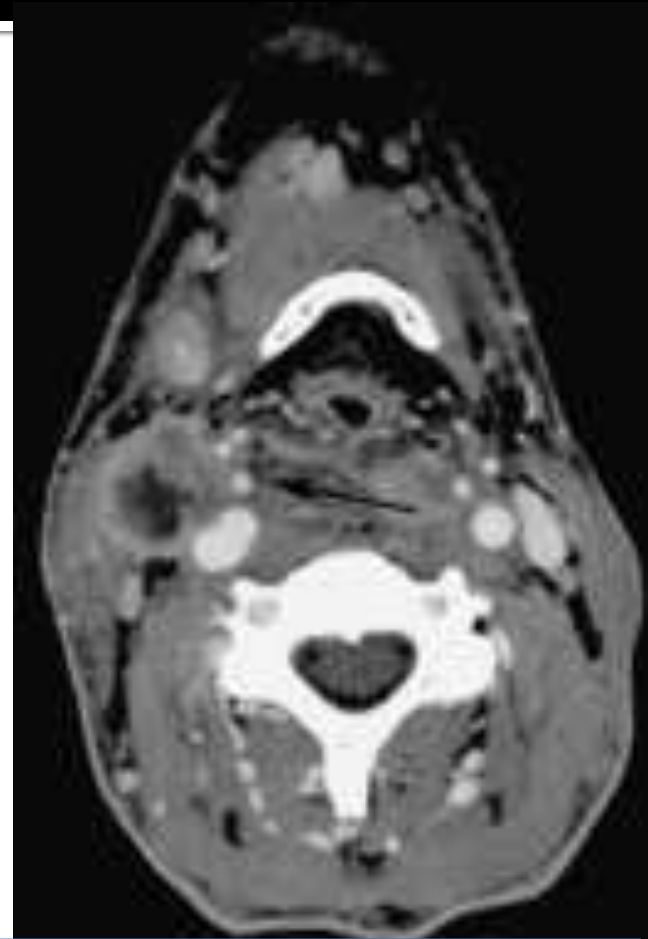
- Λεμφαδένες με
 - Ανώμαλα όρια
 - Προσεκβολές (spiculated)
 - Ασαφή όρια



- *Η εξωλεμφαδενική διασπορά του όγκου αποτελεί κακό προγνωστικό στοιχείο (3x υποτροπή)*

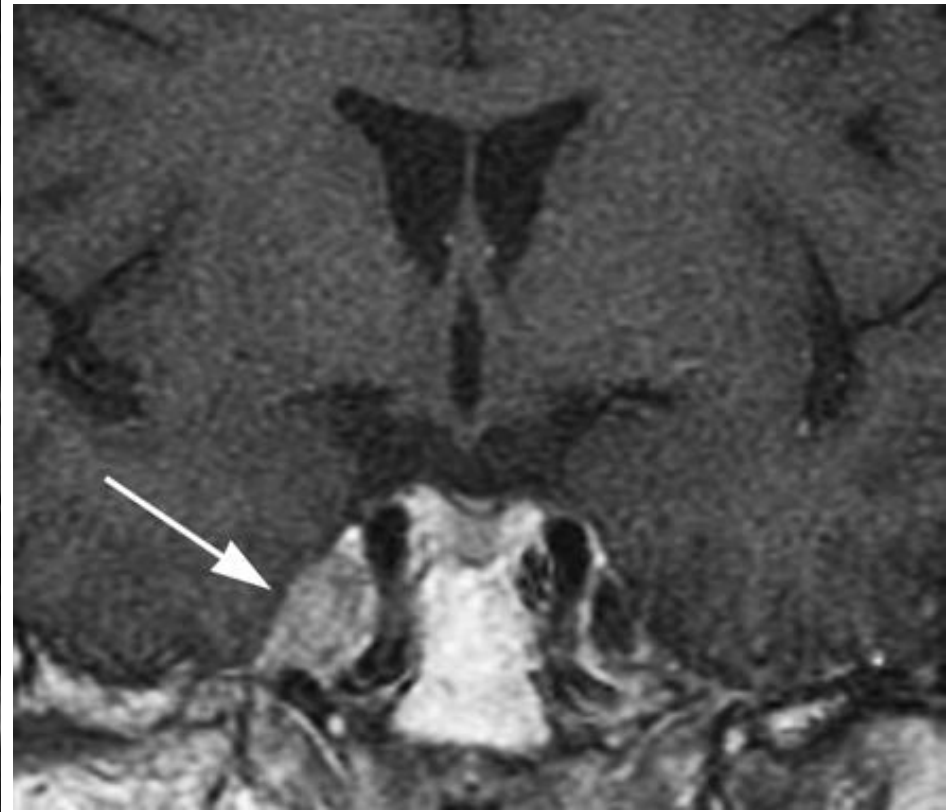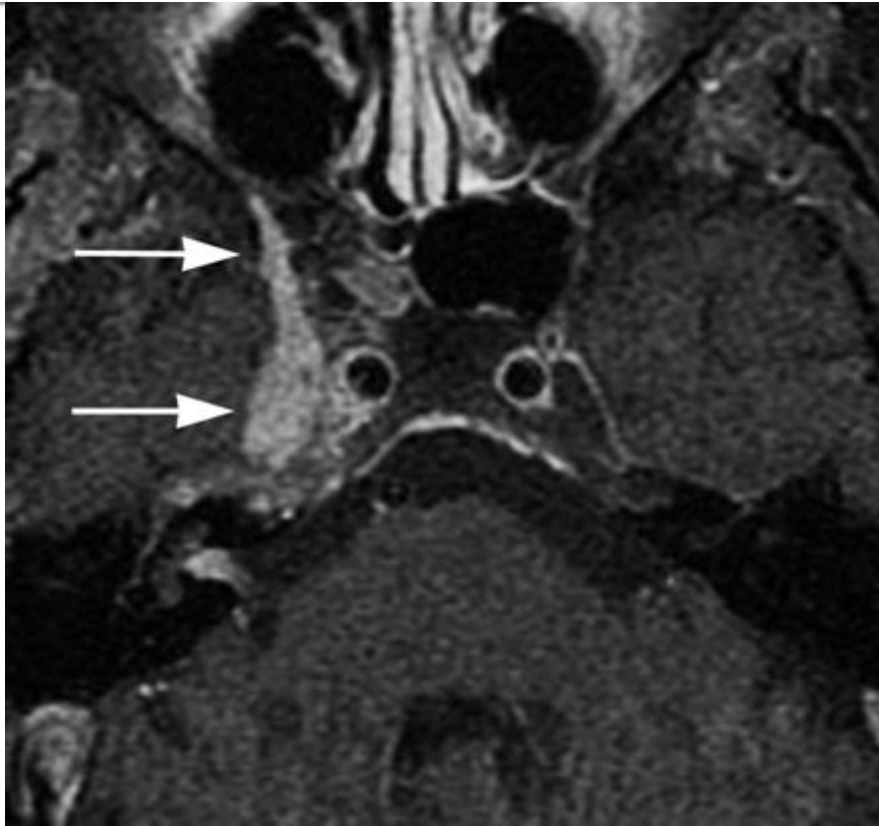
Διήθηση της καρωτίδας

- Σε εγκάρσιο επίπεδο αν ο όγκος έρχεται σε επαφή –περιβάλλει την καρωτίδα κατά 270° η πιθανότητα διήθησης είναι υψηλή
 - *Ανεγχείρητος όγκος*
- Αν την περιβάλλει κατά 180° η πιθανότητα διήθησης είναι μικρότερη



Rt ICA with >200 -degree circumferential involvement

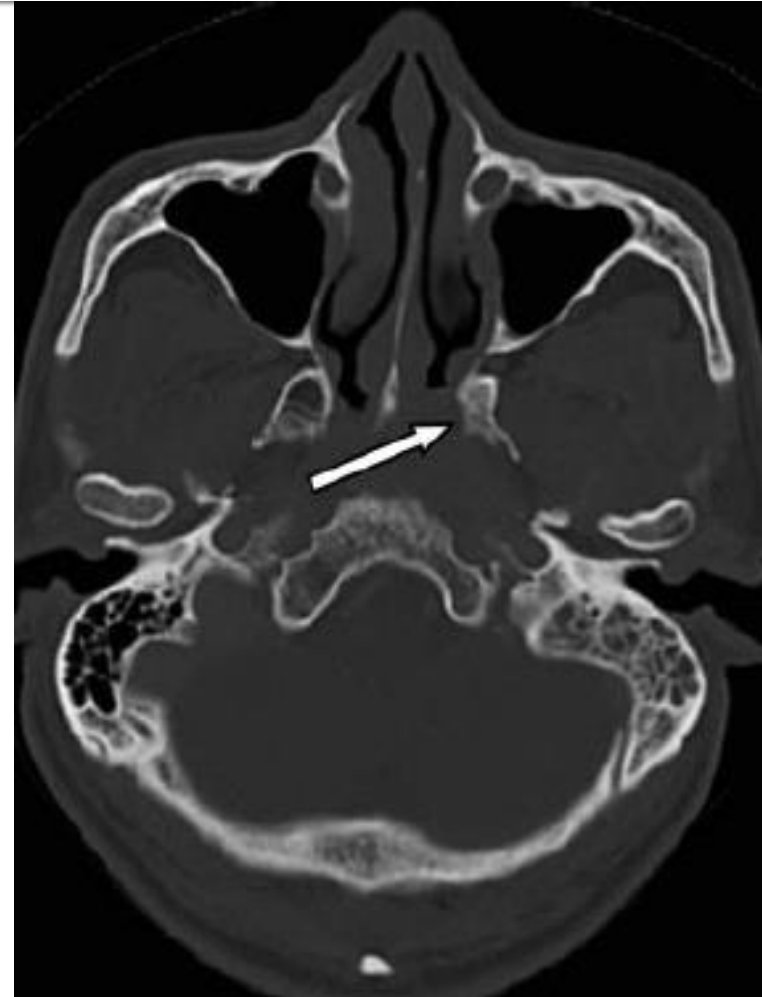
Περινευρική επέκταση του όγκου

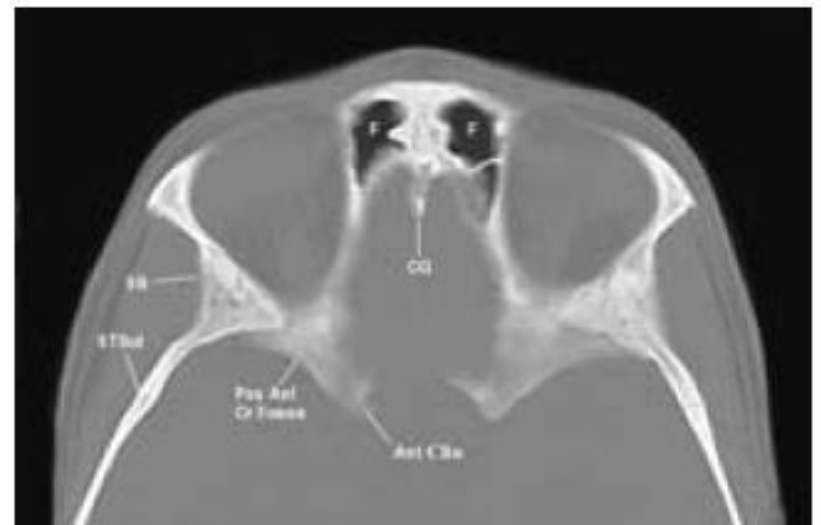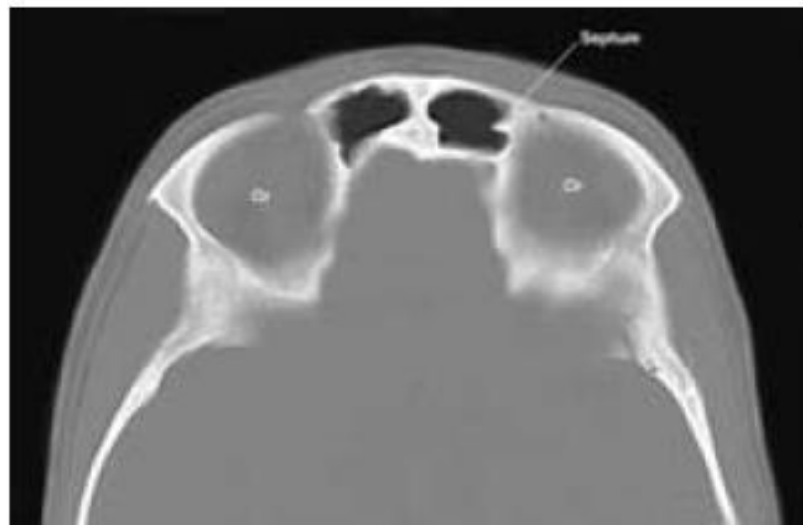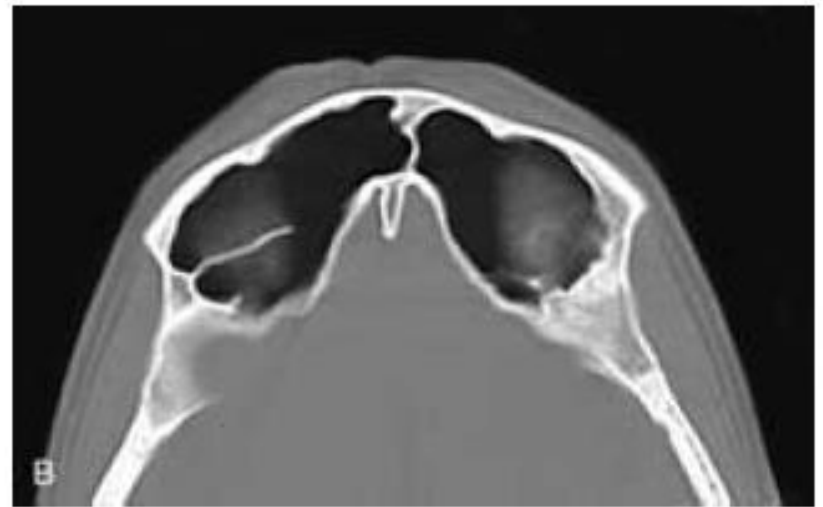
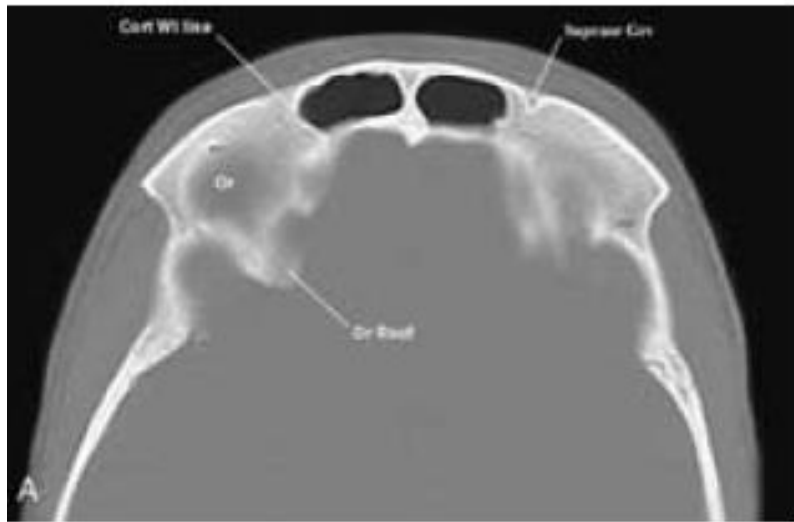


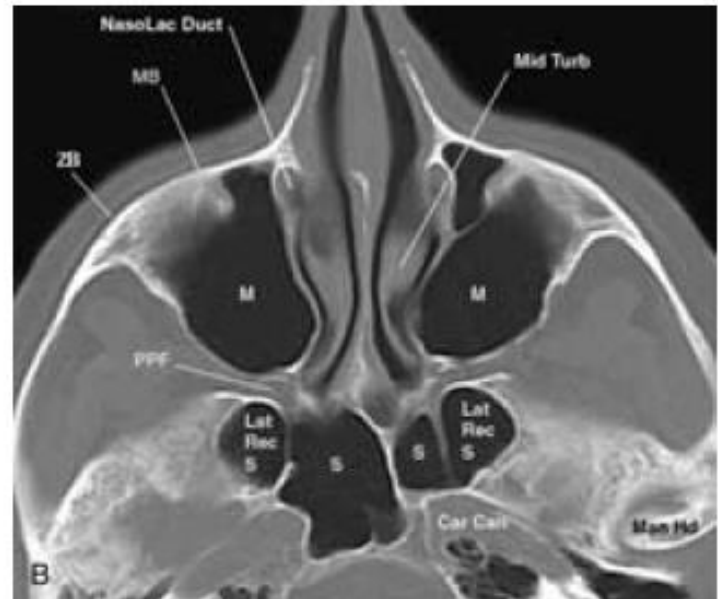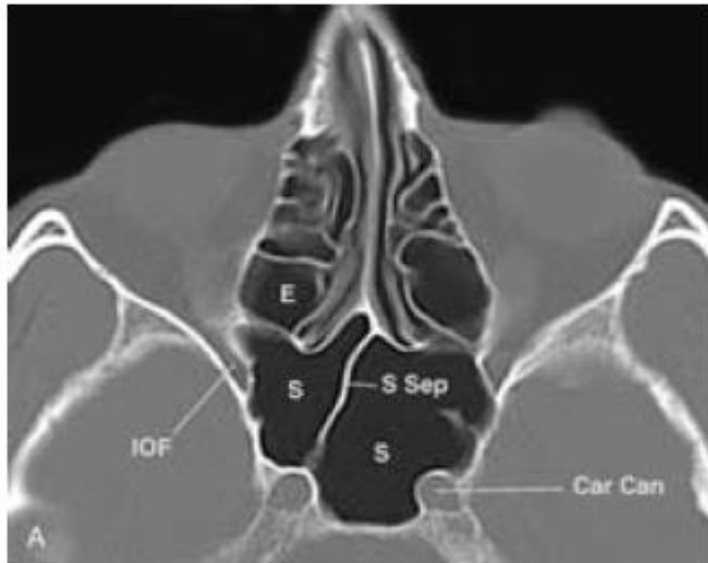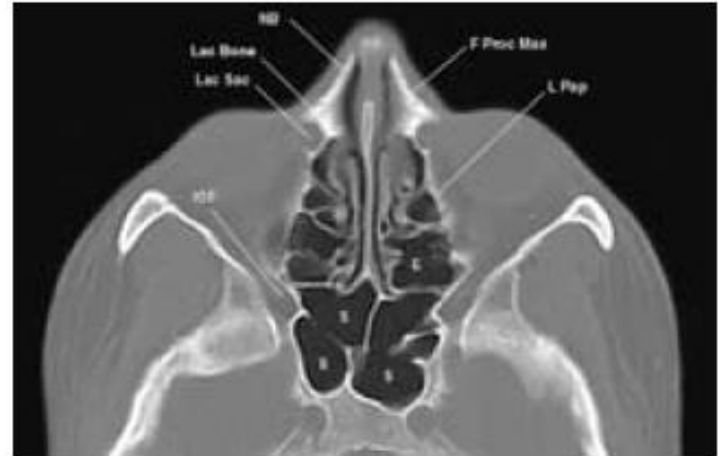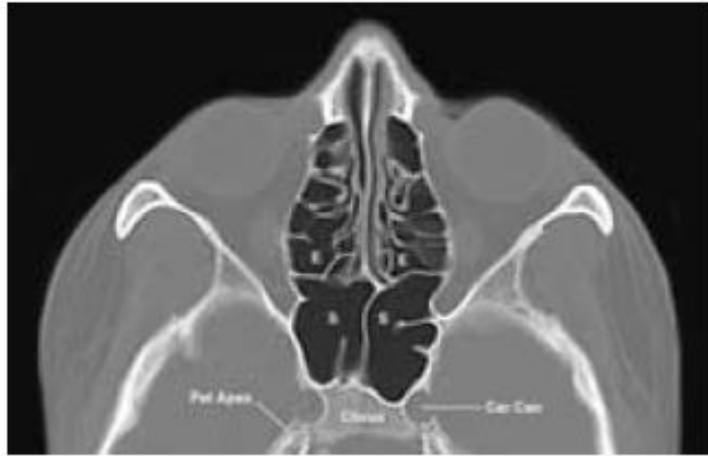SCC –ρινοφάρυγγα : Ασύμμετρη ενίσχυση κατά μήκος του γάγγλιου του τριδύμου -Επέκταση διαμέσου στρογγύλου τρήματος κατά μήκους του V2

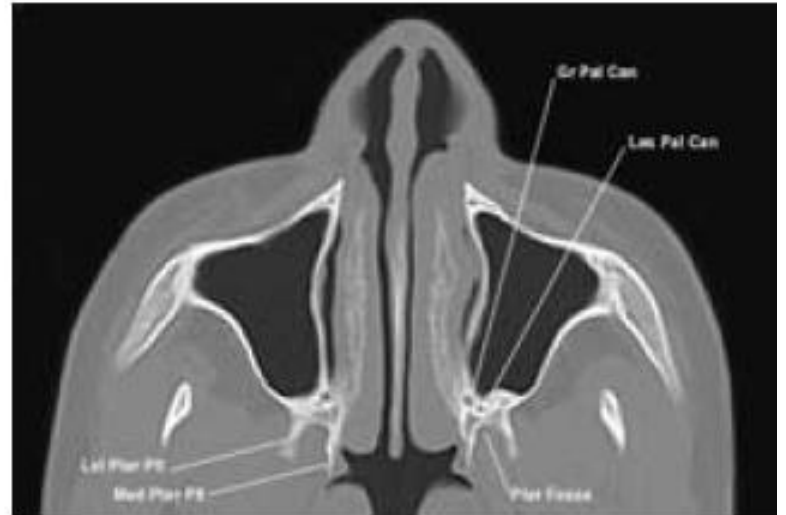
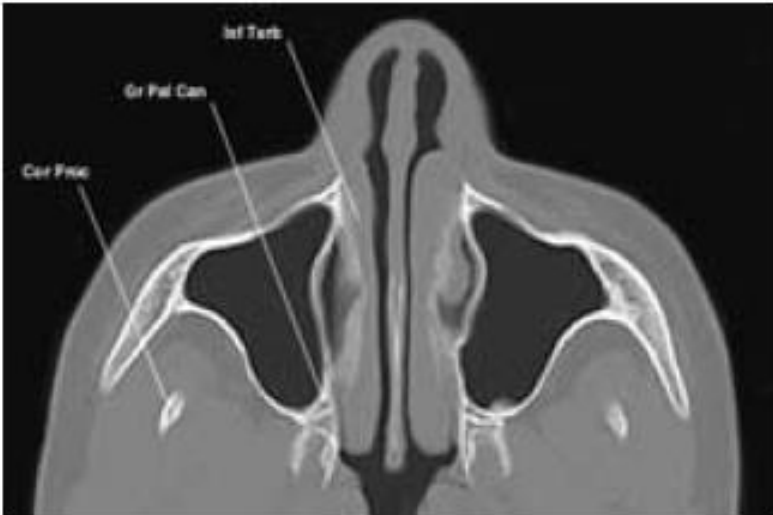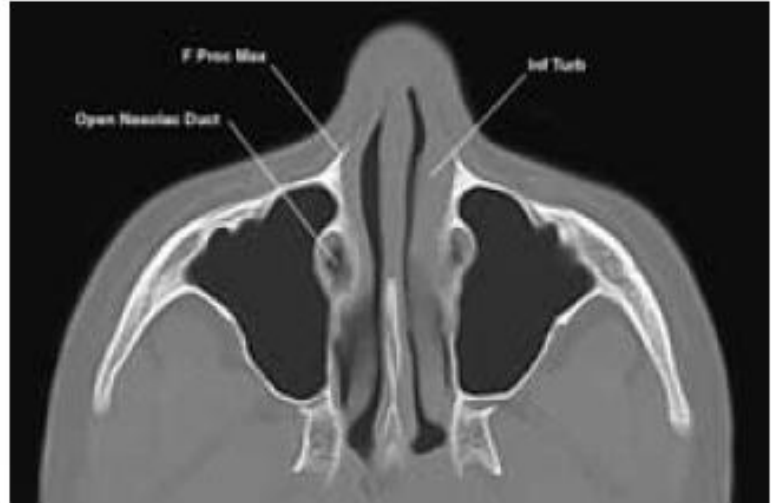
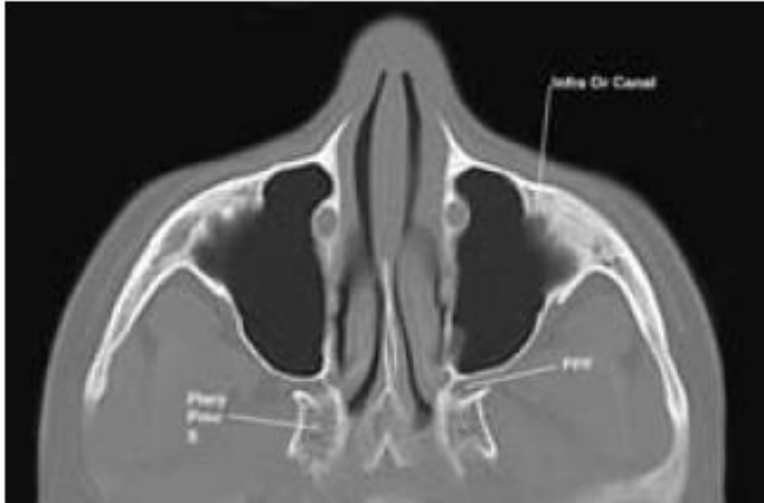Οστική διήθηση

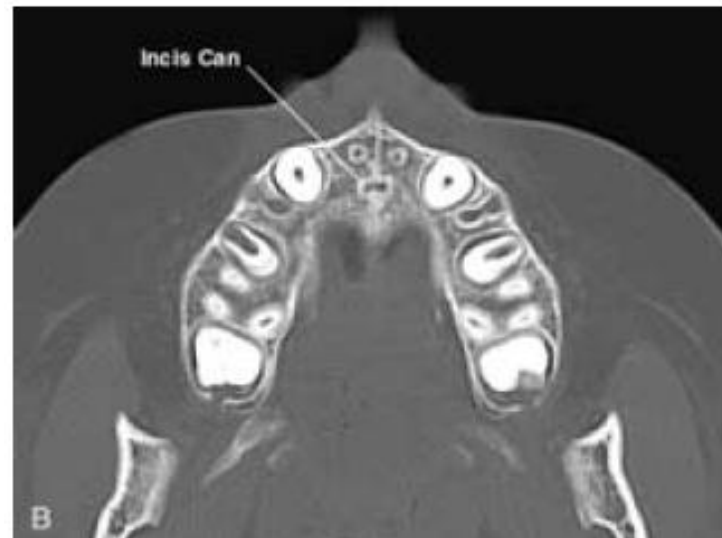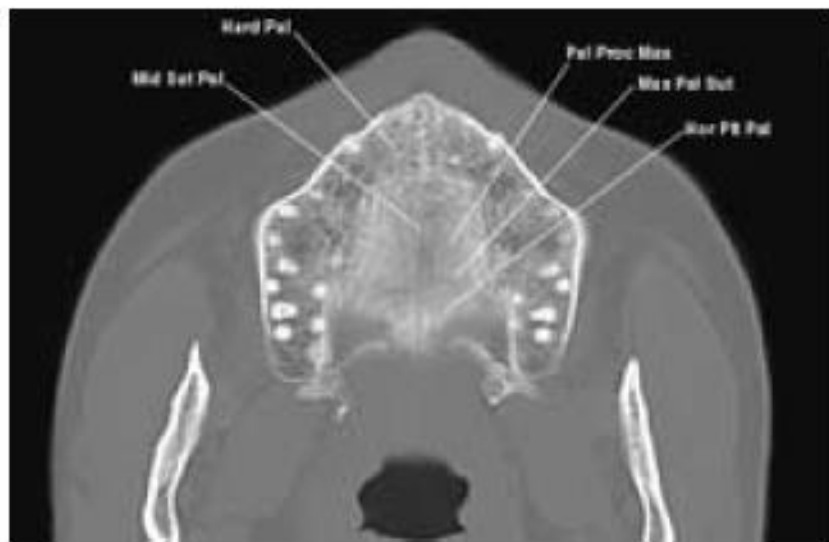
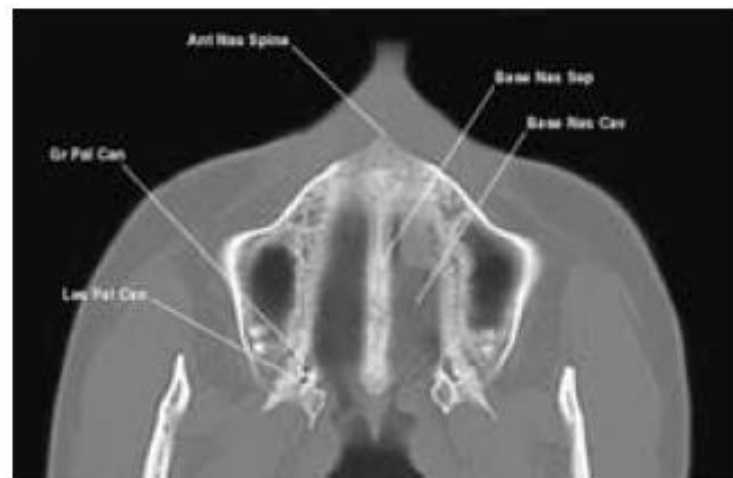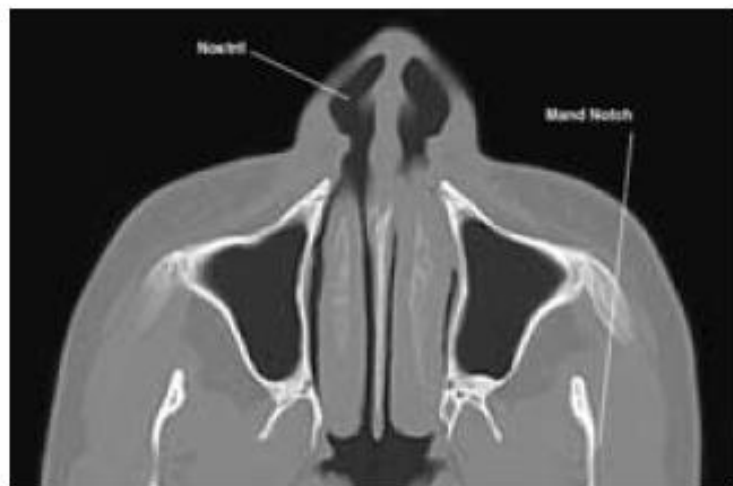- Ευρήματα CT :
 - Διάβρωση του οστικού φλοιού που βρίσκεται σε επαφή με τον όγκο
 - Σκλήρυνση - περιοστική αντίδραση
 - Αλλαγή της πυκνότητας του μυελού
 - Παθολογικά κατάγματα

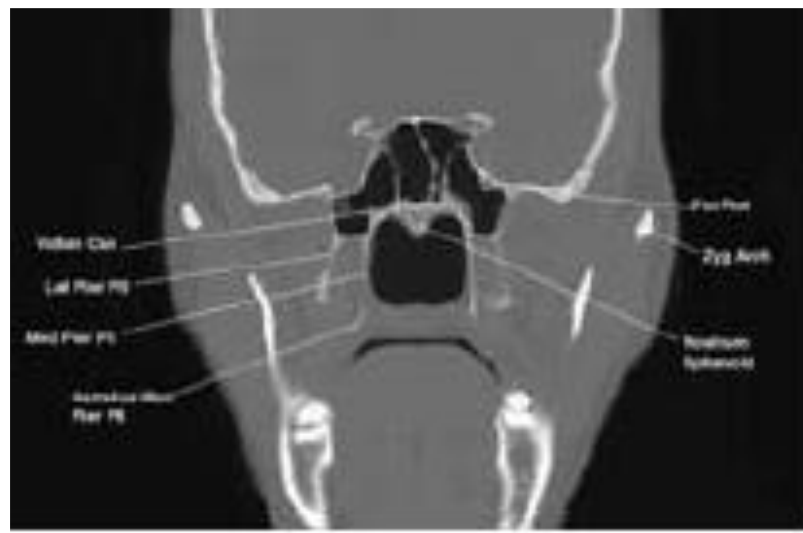
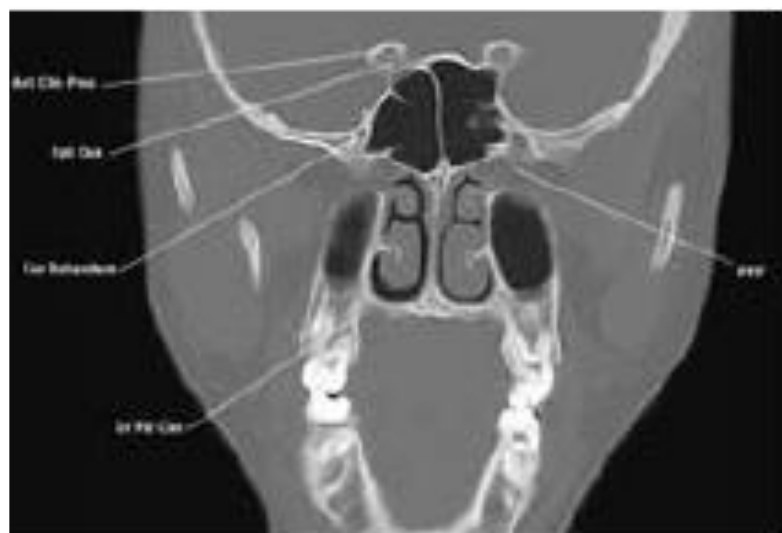
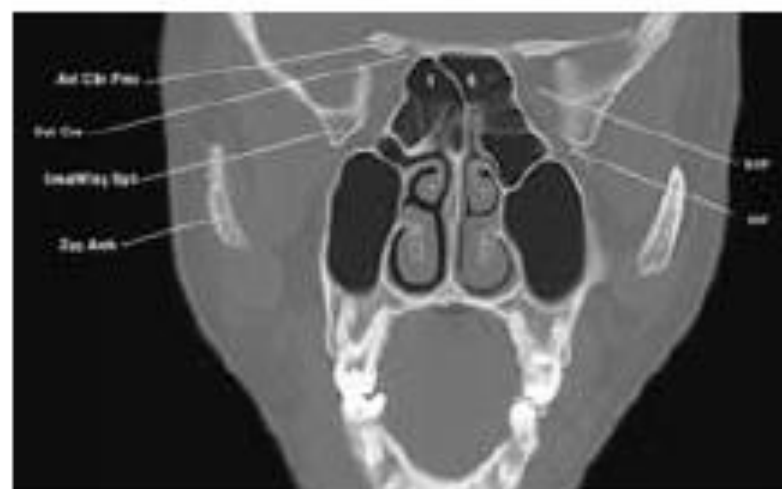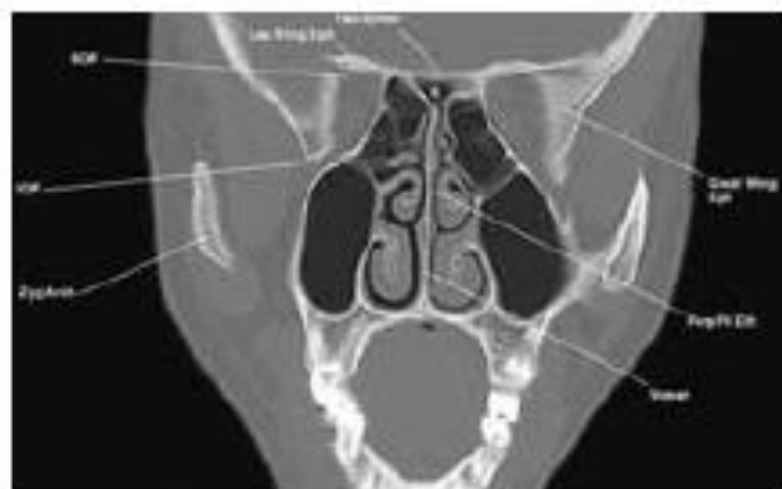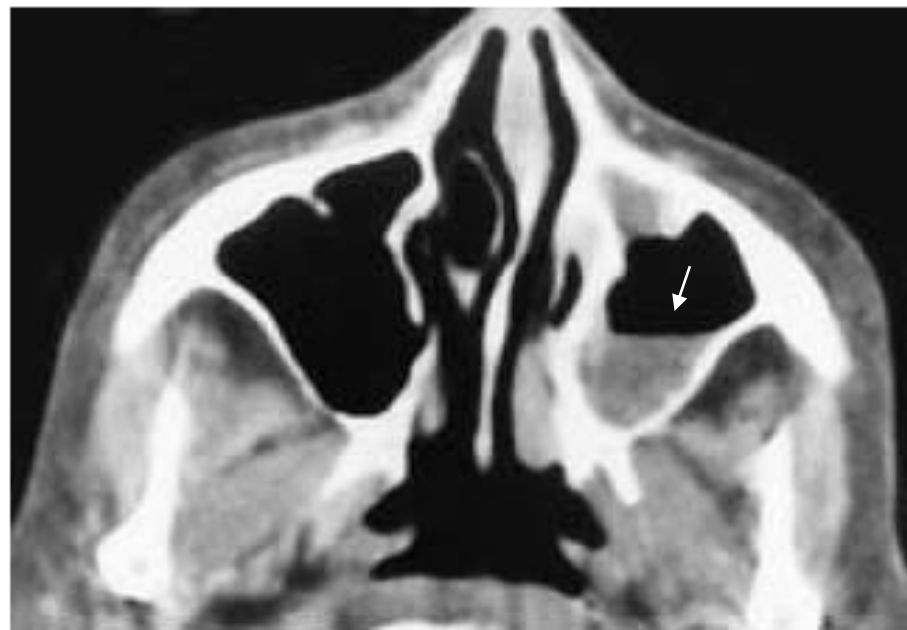
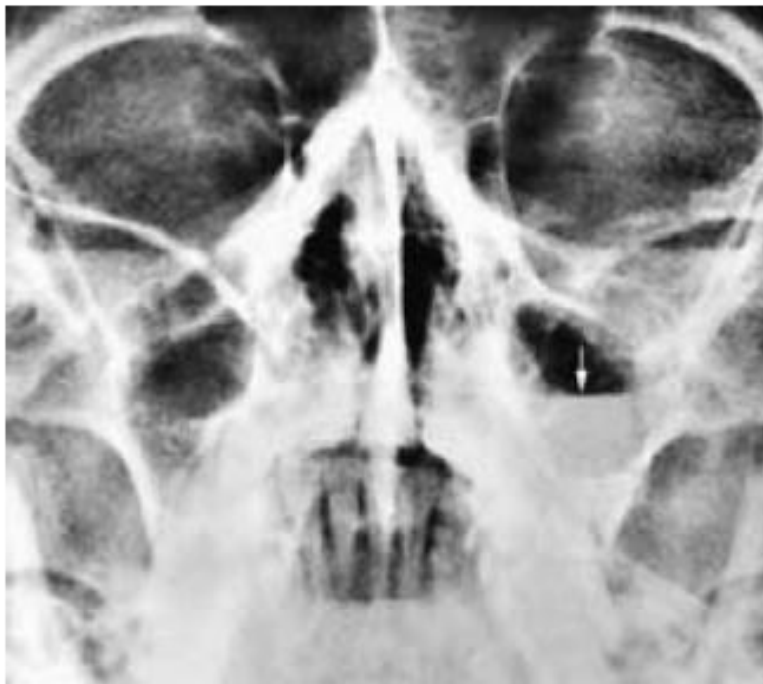




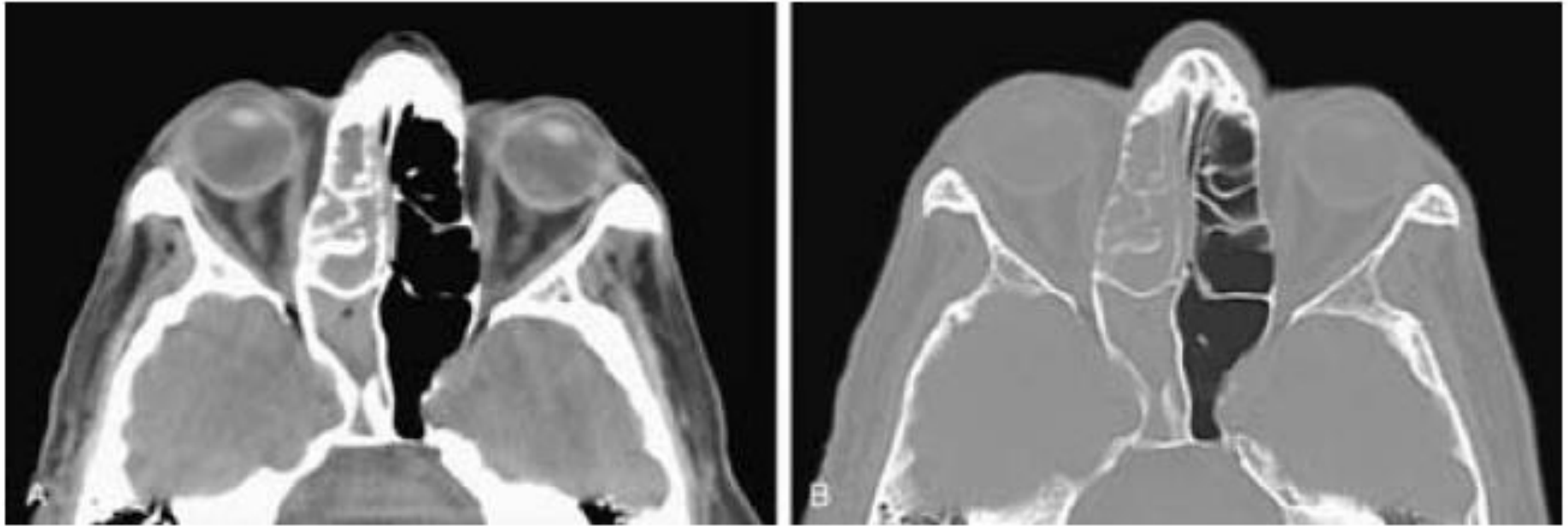




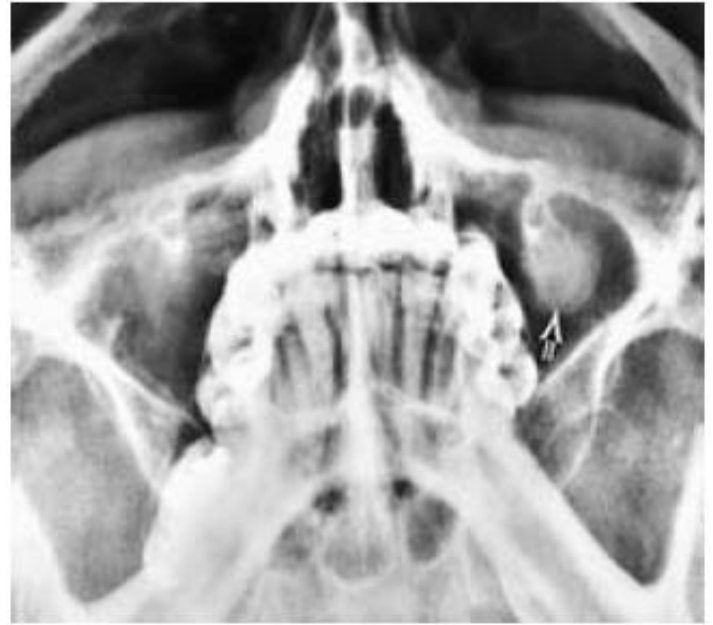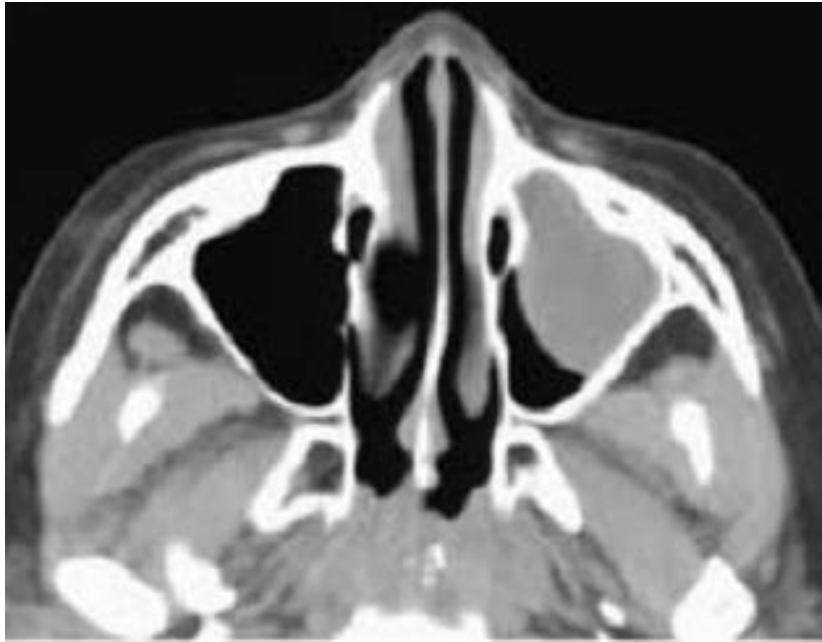




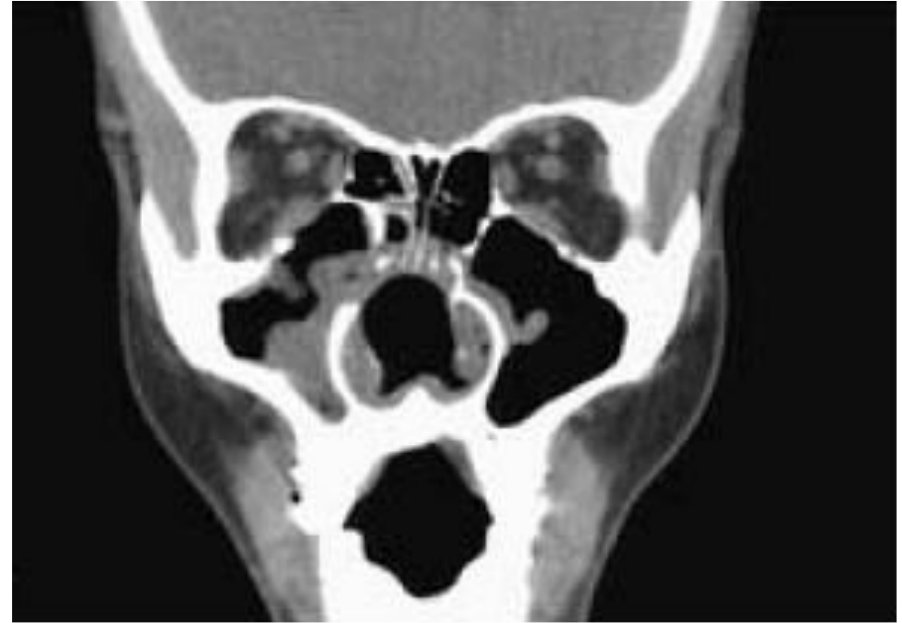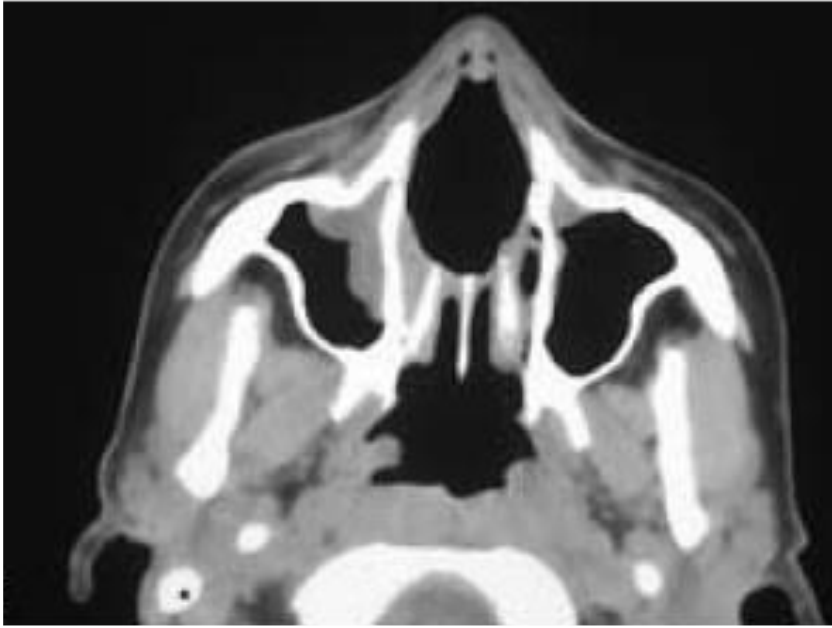
Οξεία ιγμορίτιδα:
υγραερικό επίπεδο



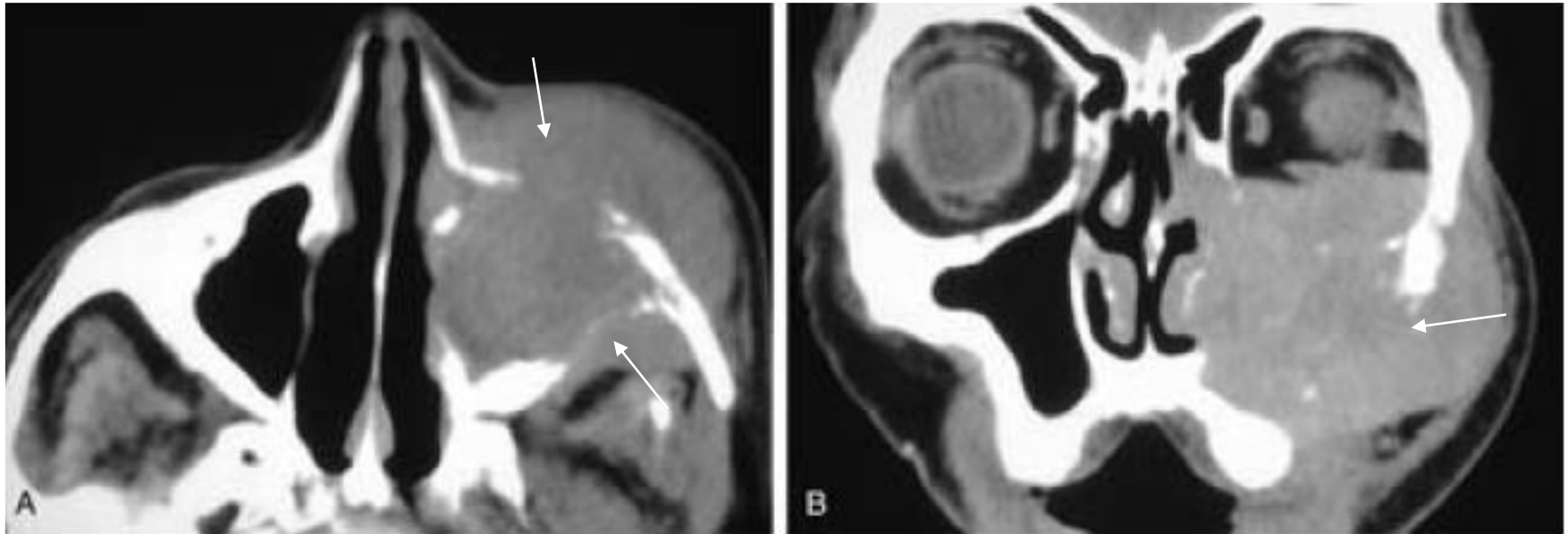
Οξεία παραρρινοκολπίτιδα:
πλήρωση των ΔΕ ηθμοειδών κυψελών και του σφηνοειδούς κόλπου (ΔΕ)



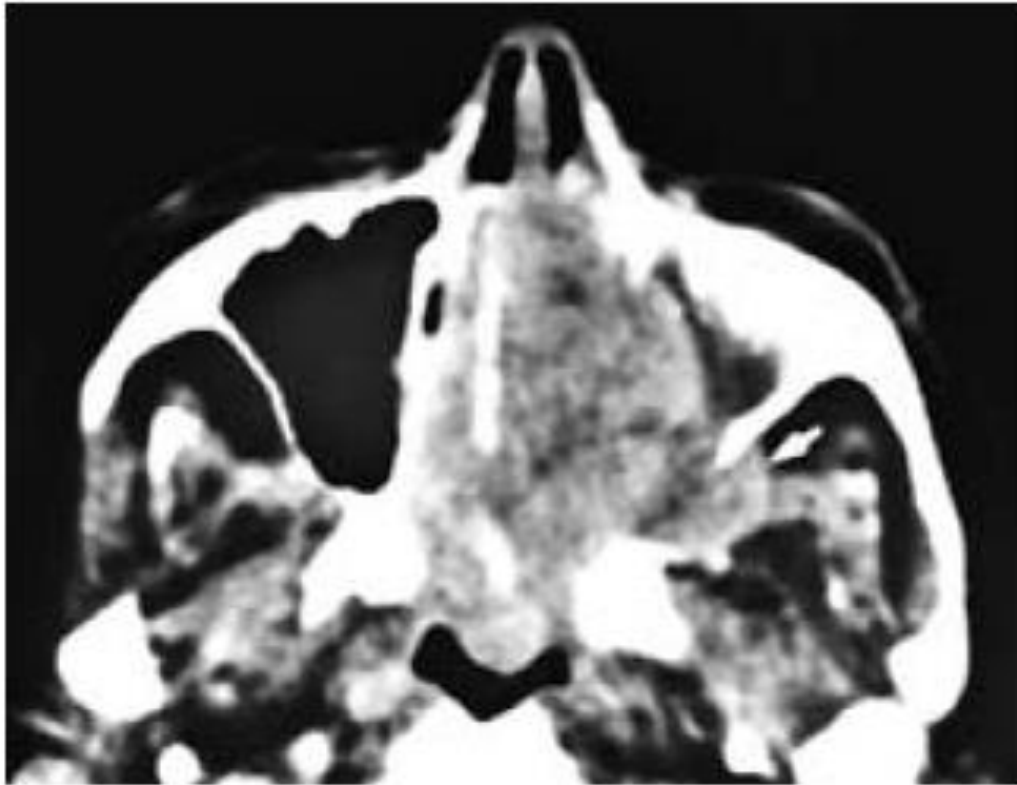
Κύστη εκ' κατακρατήσεως ή πολύποδας



Χρήστης κοκαΐνης
Καταστροφή του ρινικού διαφράγματος και τμήματος του έσω
τοιχώματος των ιγμορείων

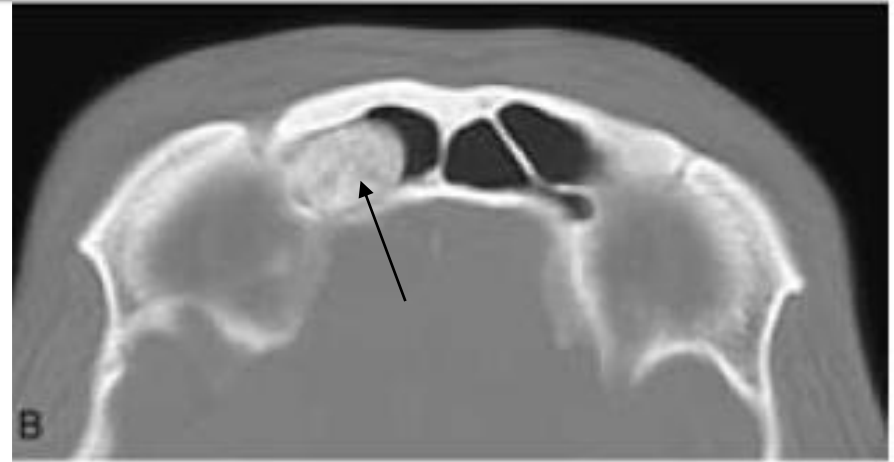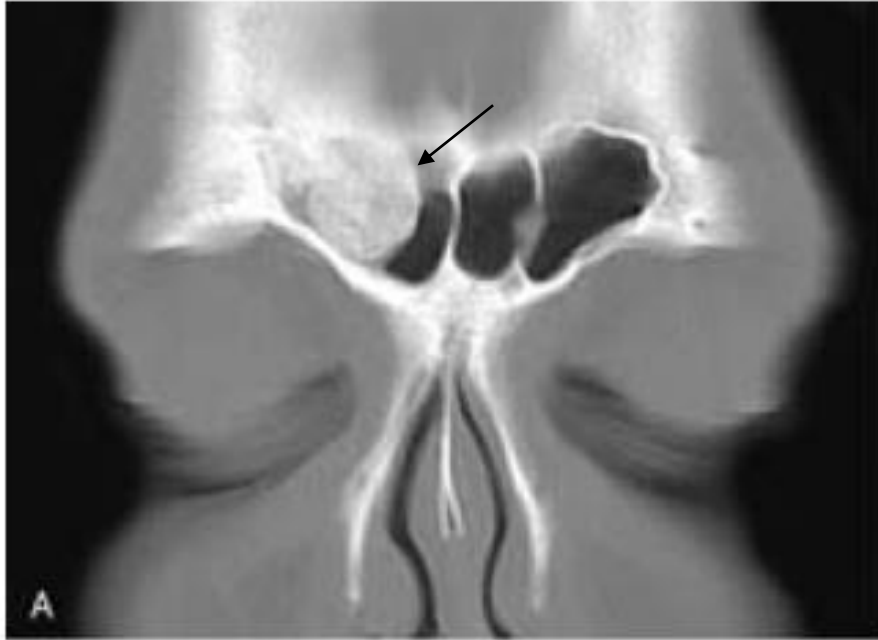


Καρκίνωμα εκ πλακώδους επιθηλίου:
Ευμεγέθης μάζα στο AP ιγμόρειο που έχει καταστρέψει το
τοίχωμα αυτού καθώς και το σώμα του ζυγωματικού οστού

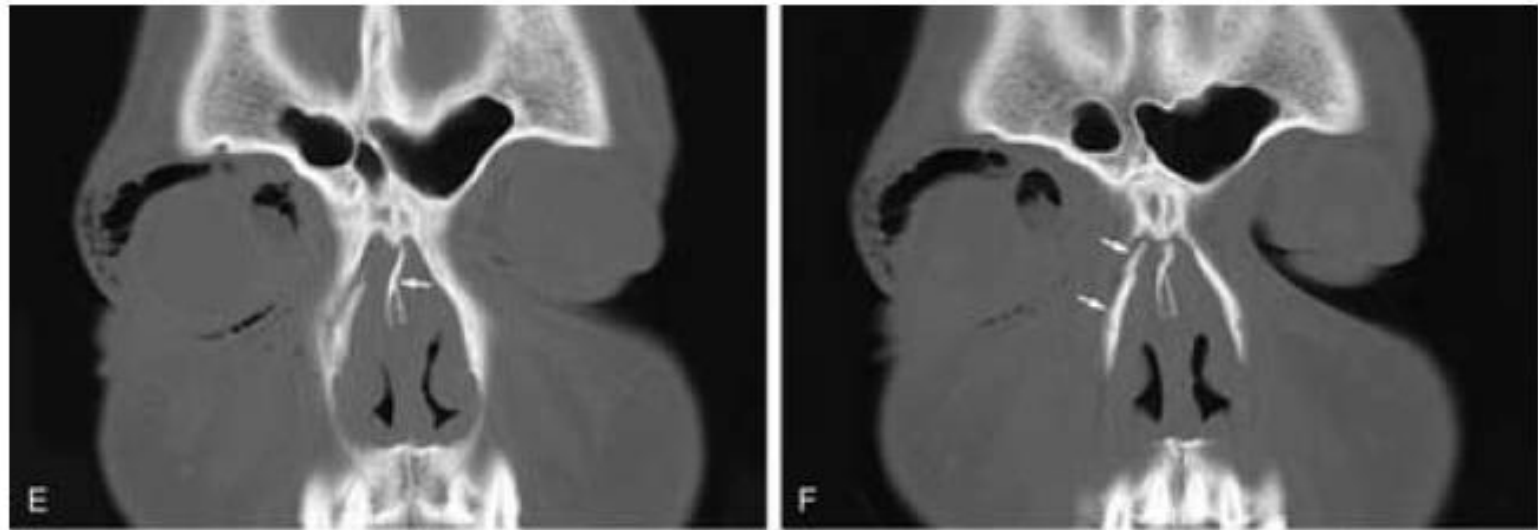


Αγγειοίνωμα :

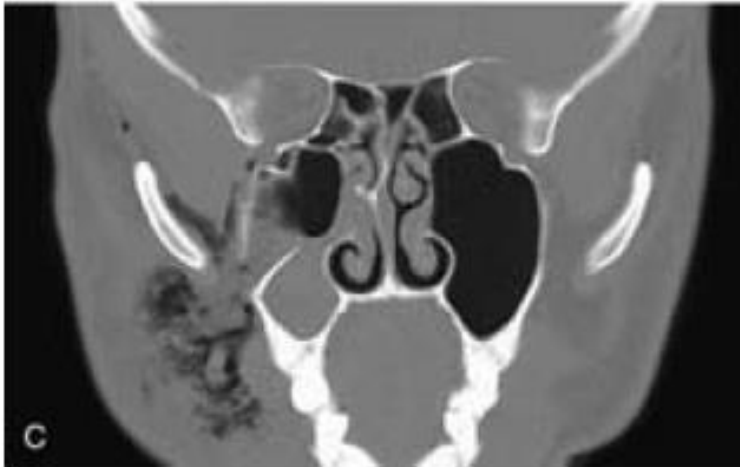
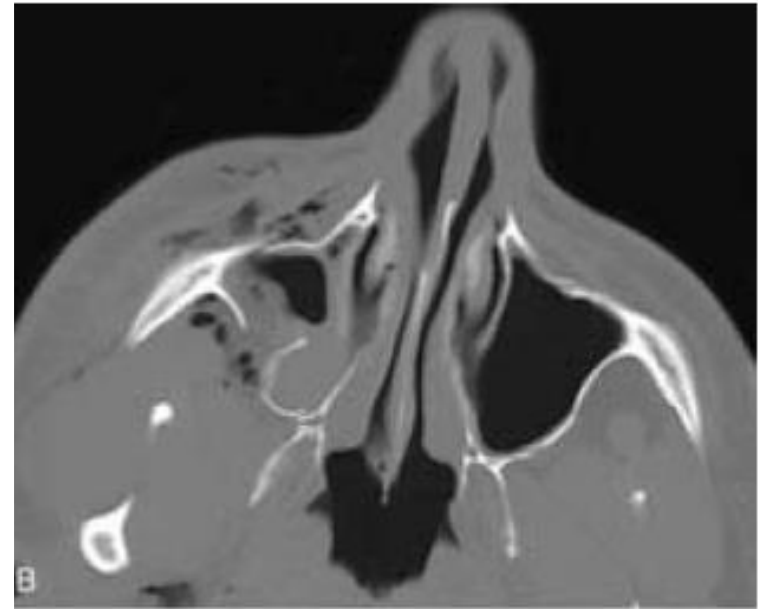
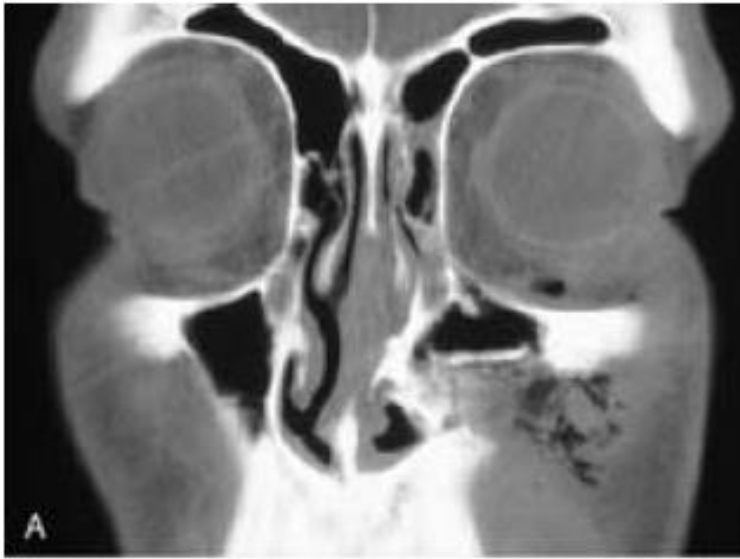Αγγειοβριθής μάζα στην AP ρινική θάλαμη –ρινοφάρυγγα που επεκτείνεται στο ιγμόρειο και στον υποκροτάφειο βόθρο



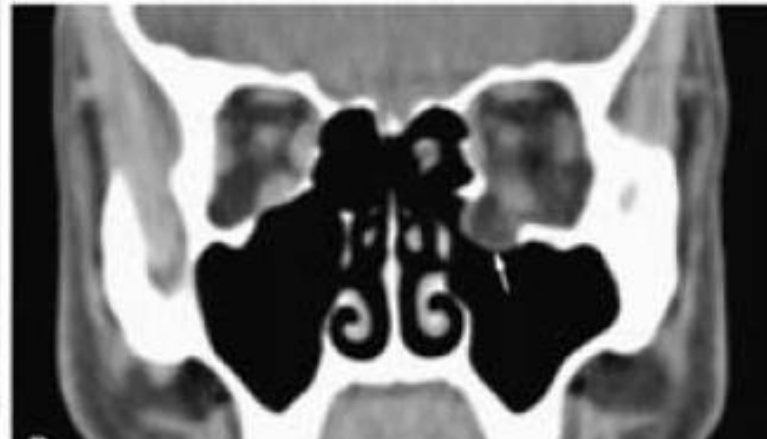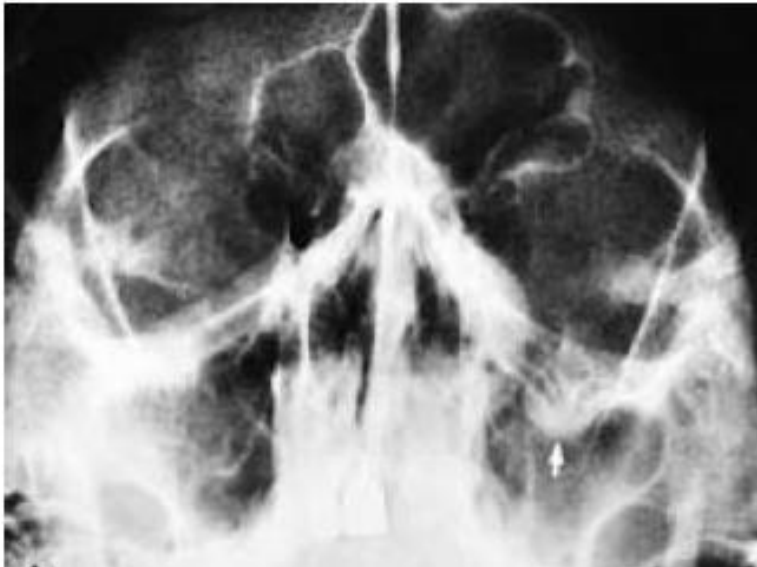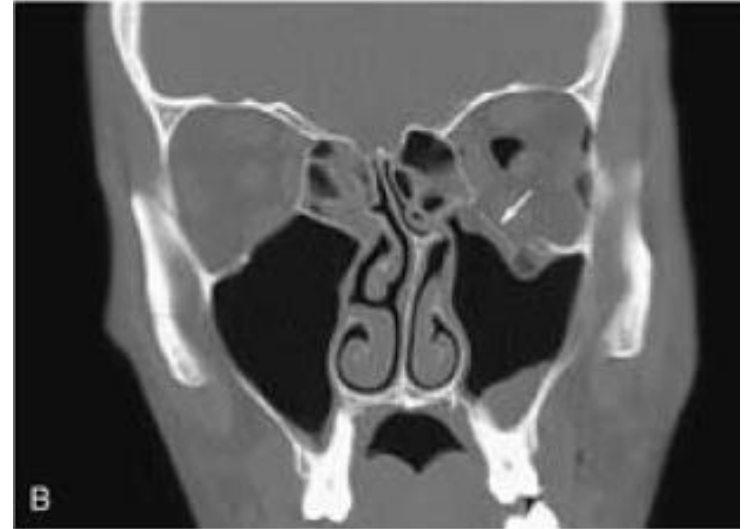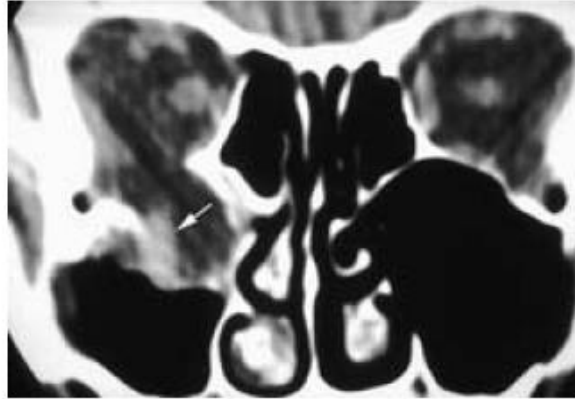
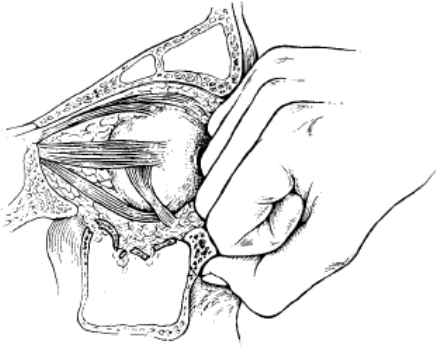
Οστέωμα του μετωπιαίου κόλπου



Κάταγμα ρινικών οστών-ρινικού
διαφράγματος

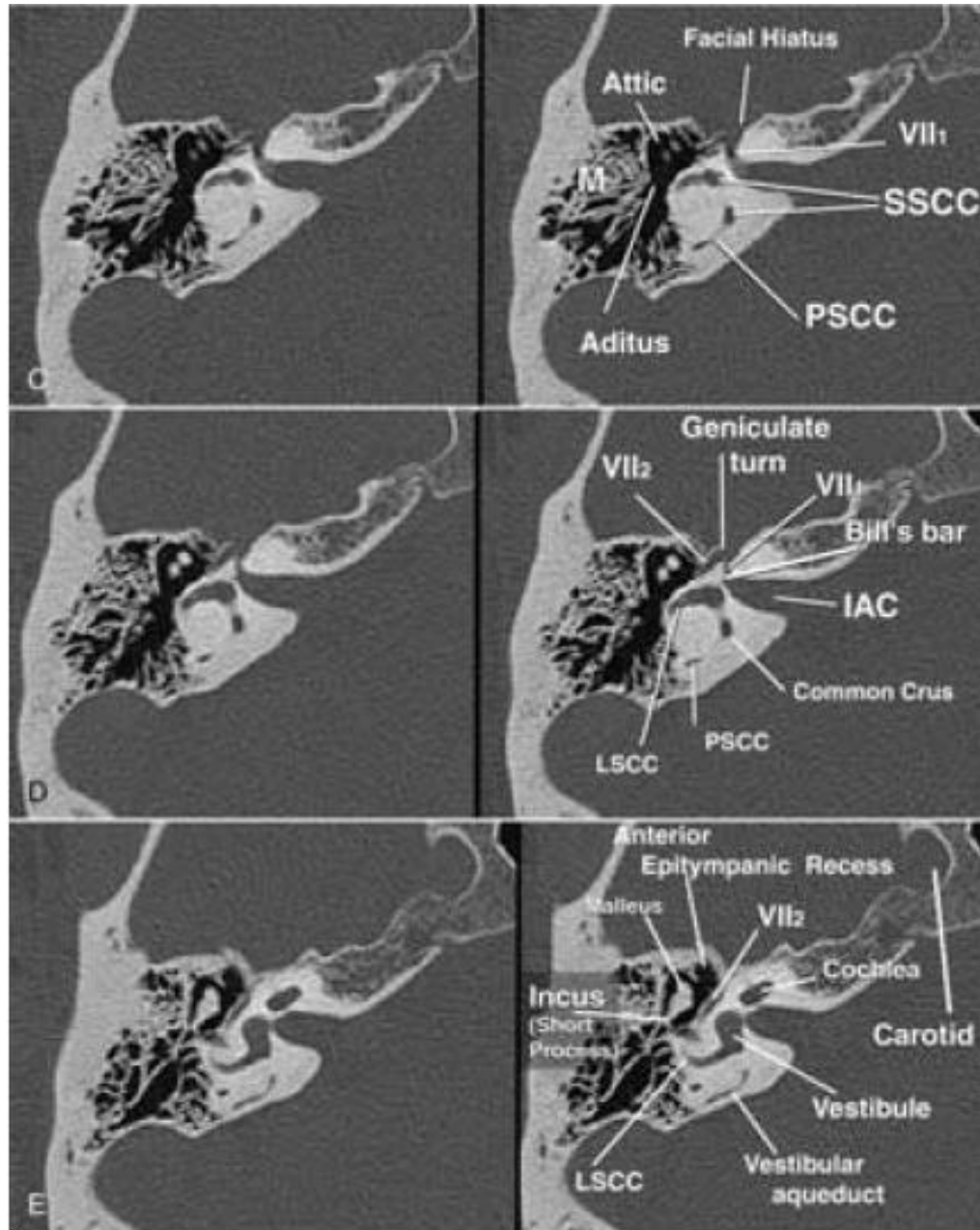
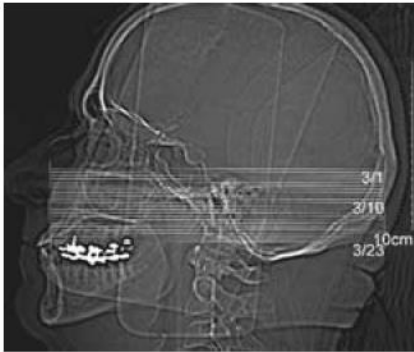


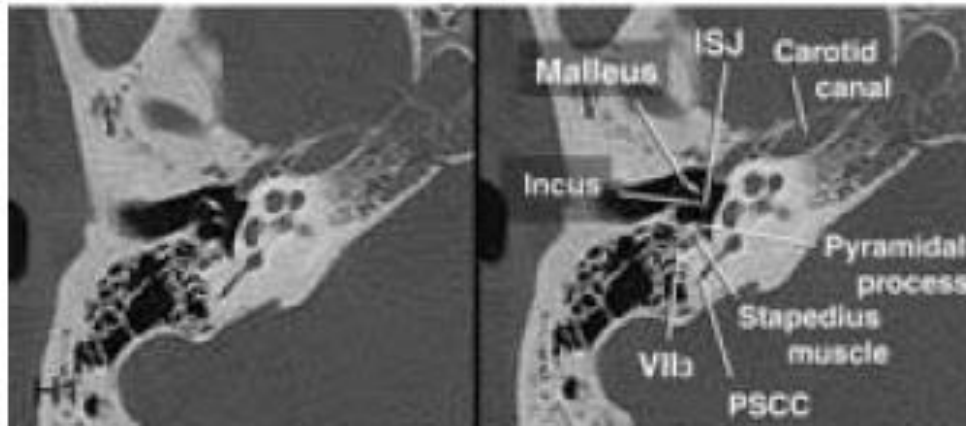
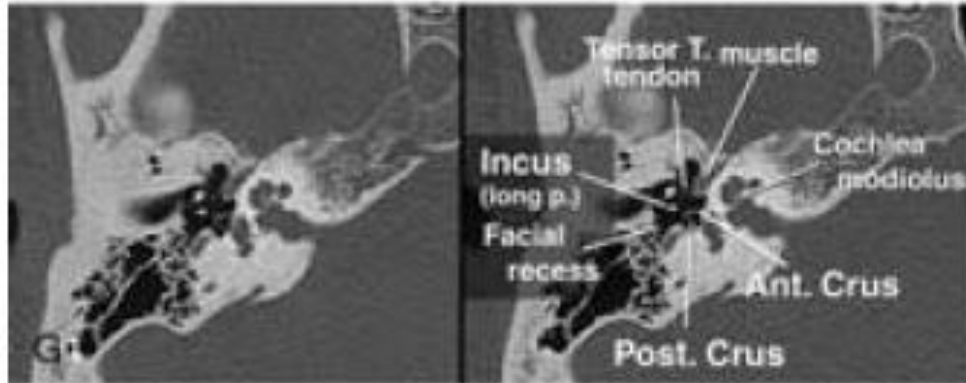
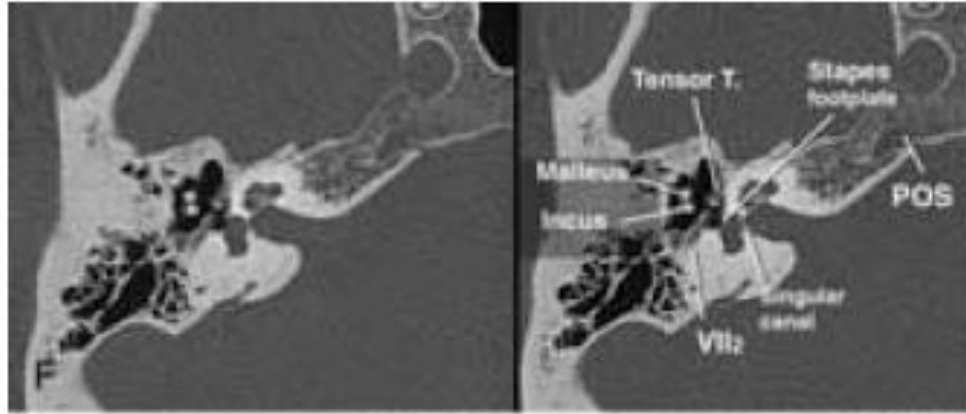
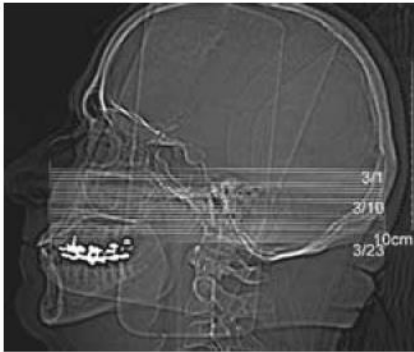
Κάταγμα του
ιγμορείου άντρου

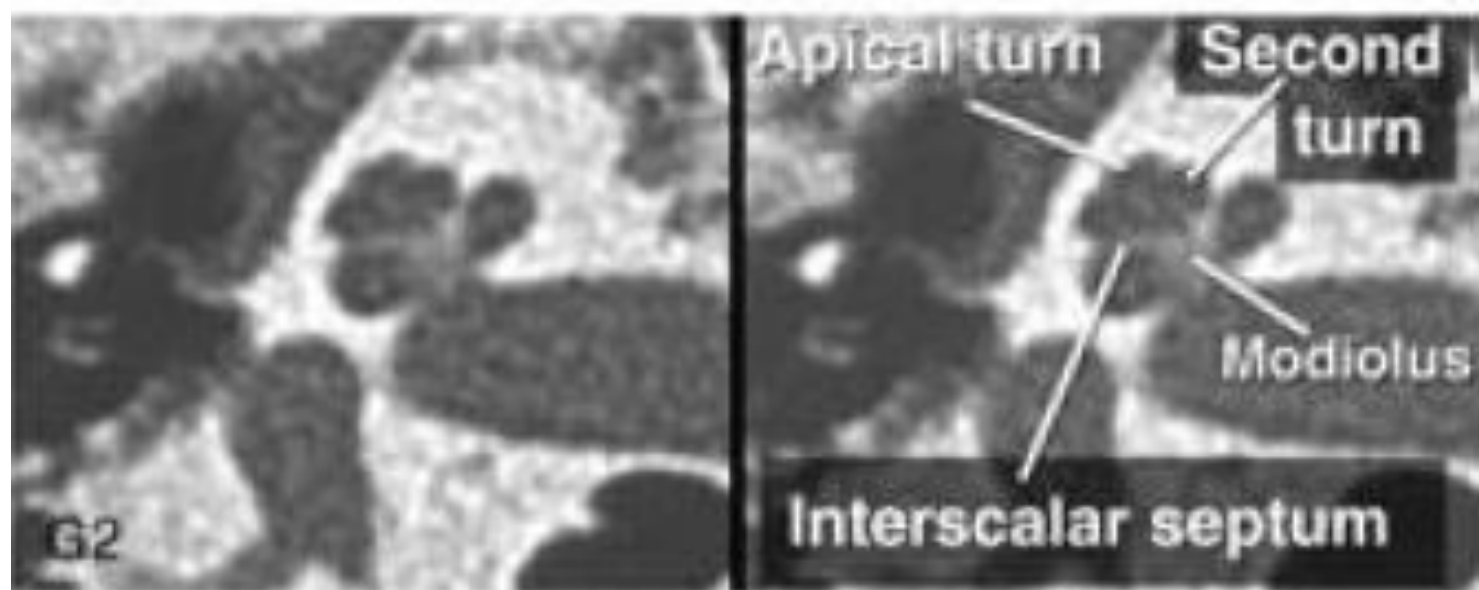


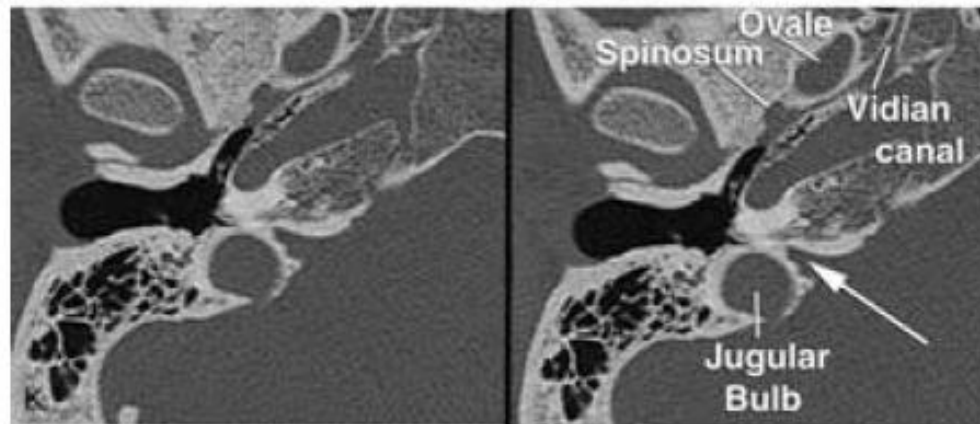
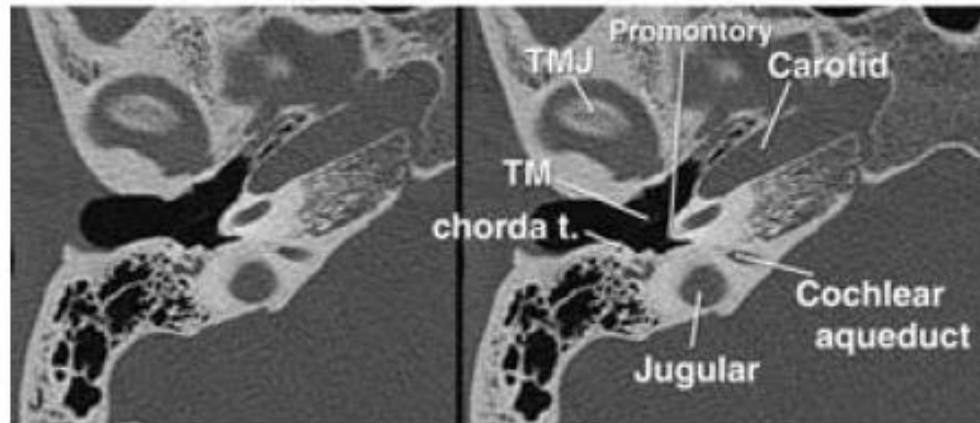
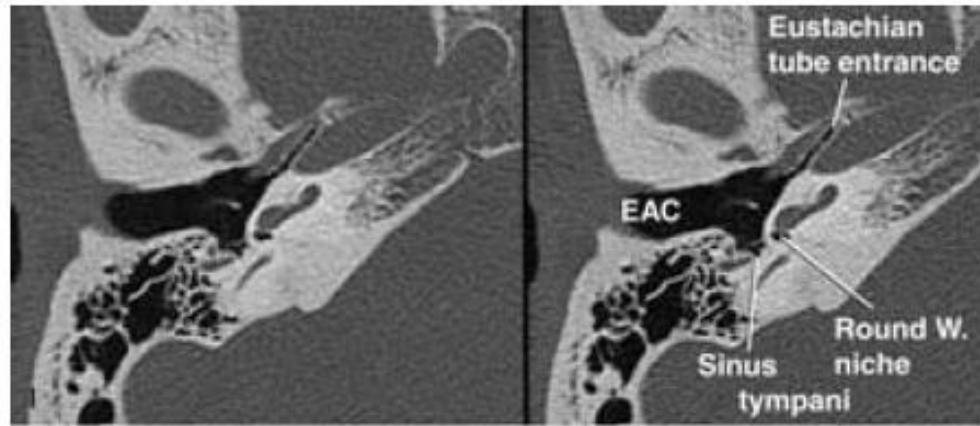
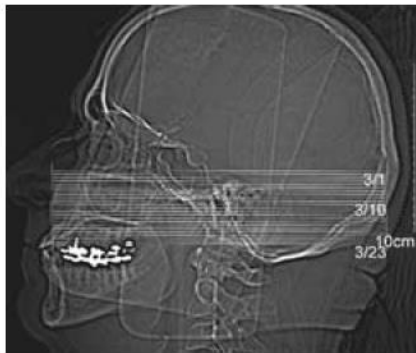Blow-out κάταγμα του εδάφους του οφθαλμικού κόγχου

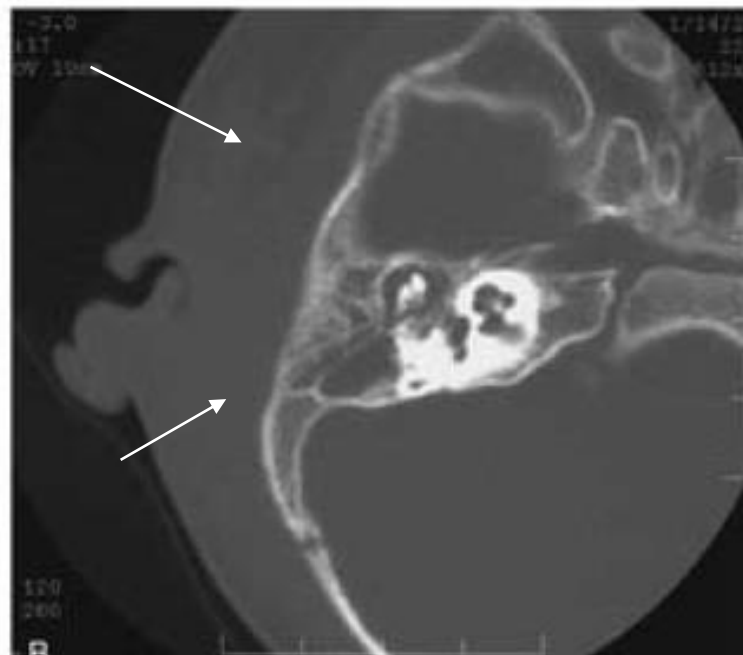
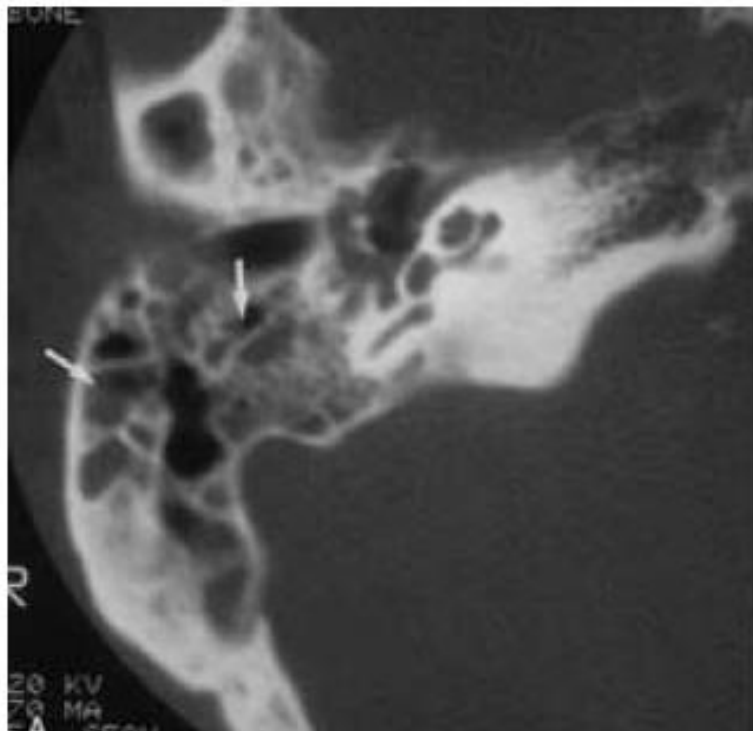
Κροταφικό οστό Ανατομία του ωτός



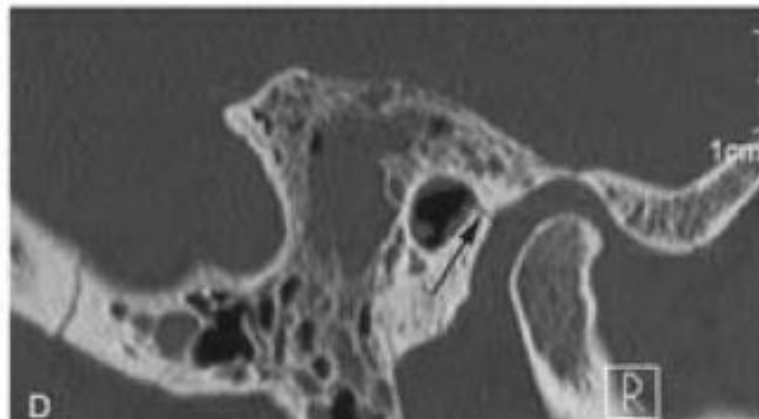
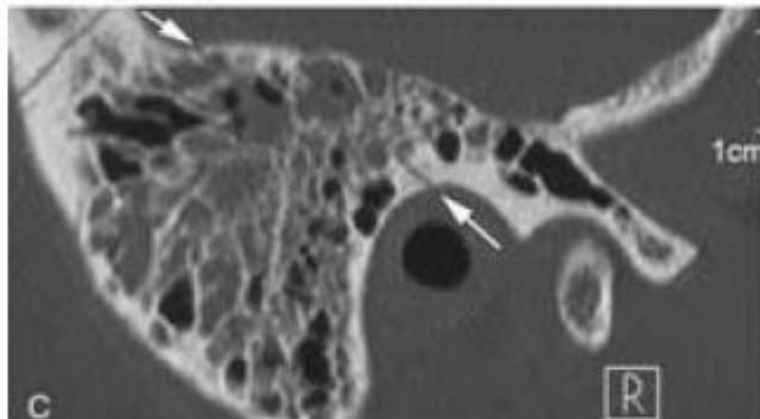
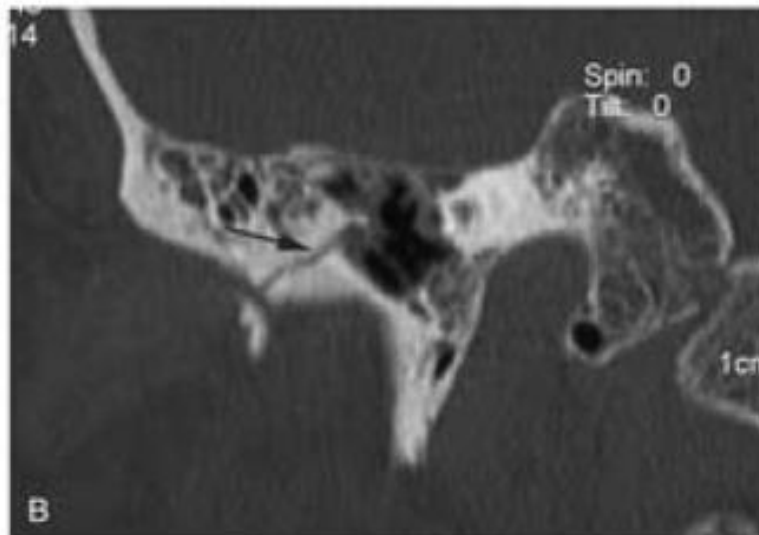
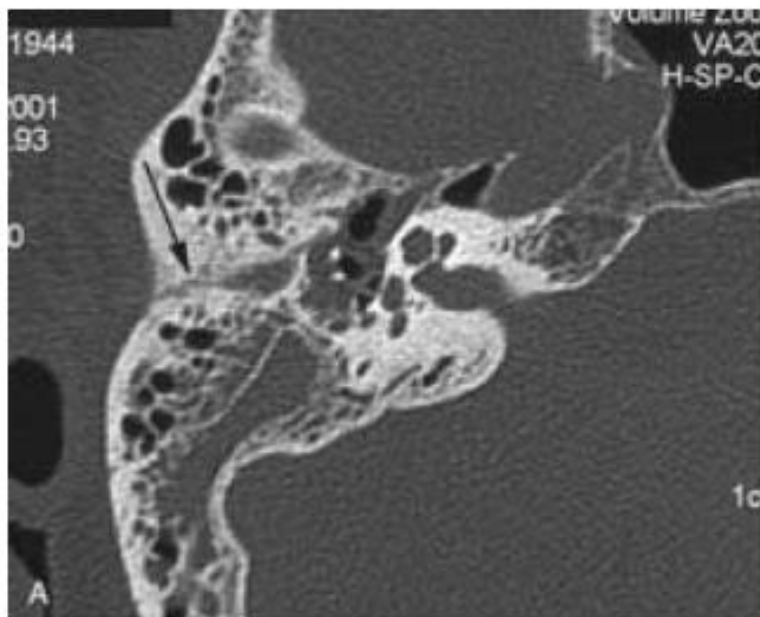




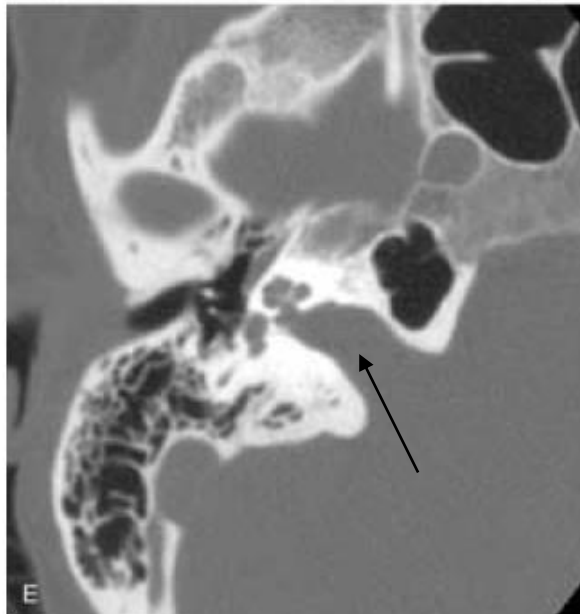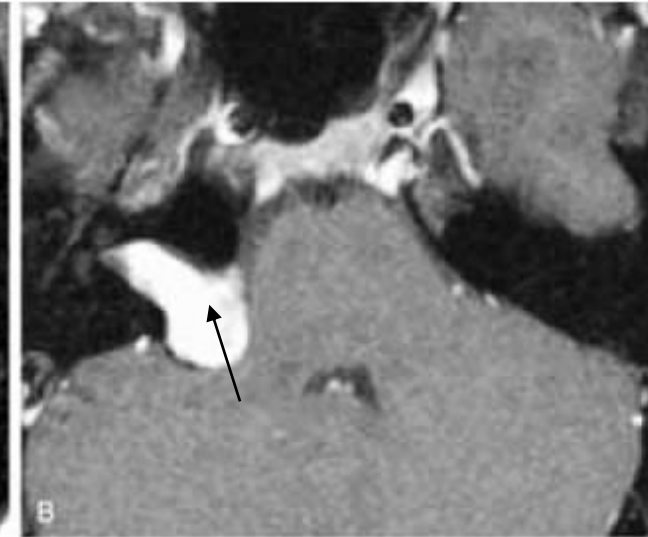
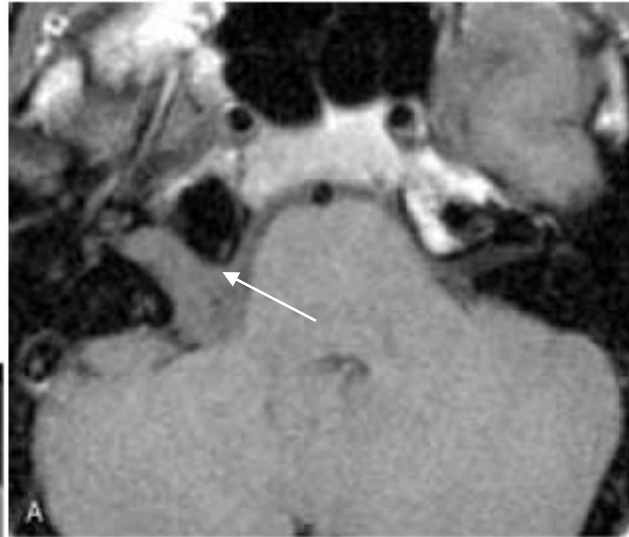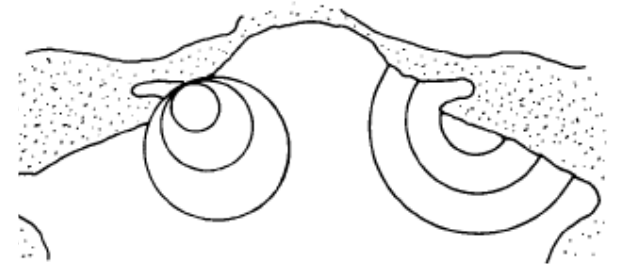
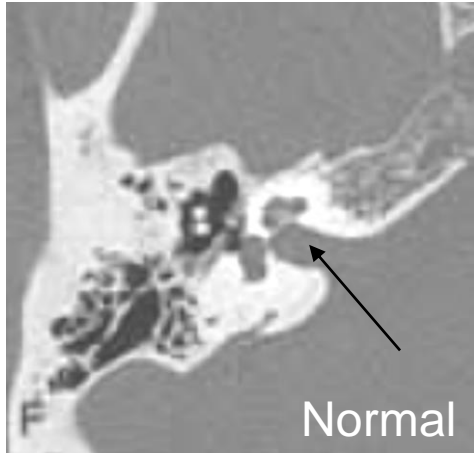




Οξεία μέση ωτίτιδα-μαστοειδίτιδα

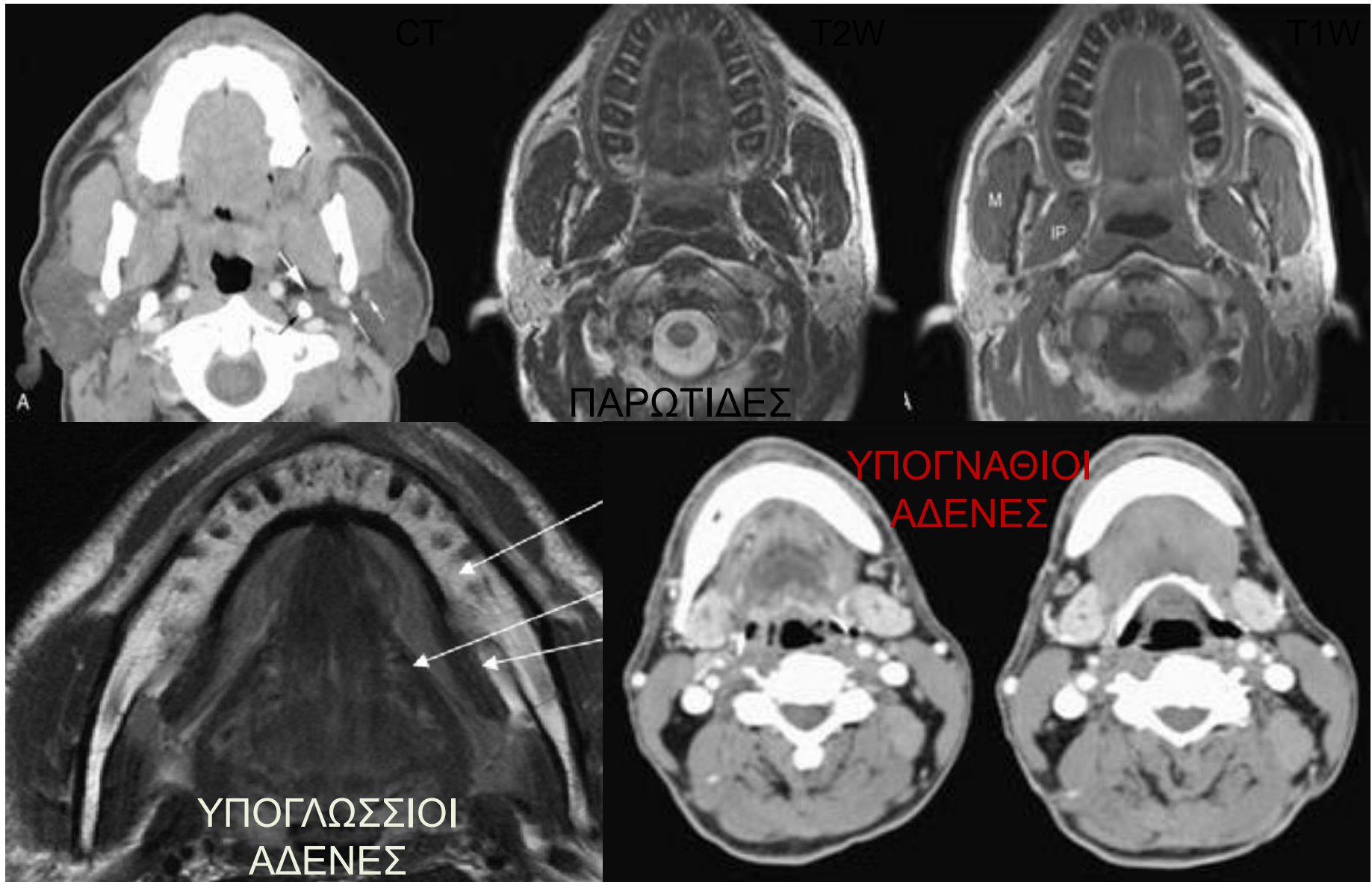


Επιμήκη κατάγματα

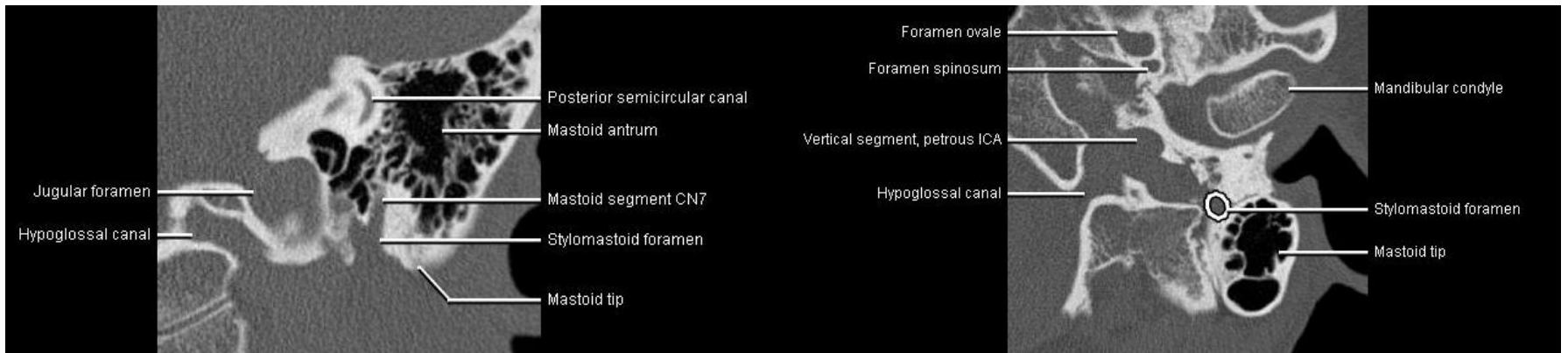
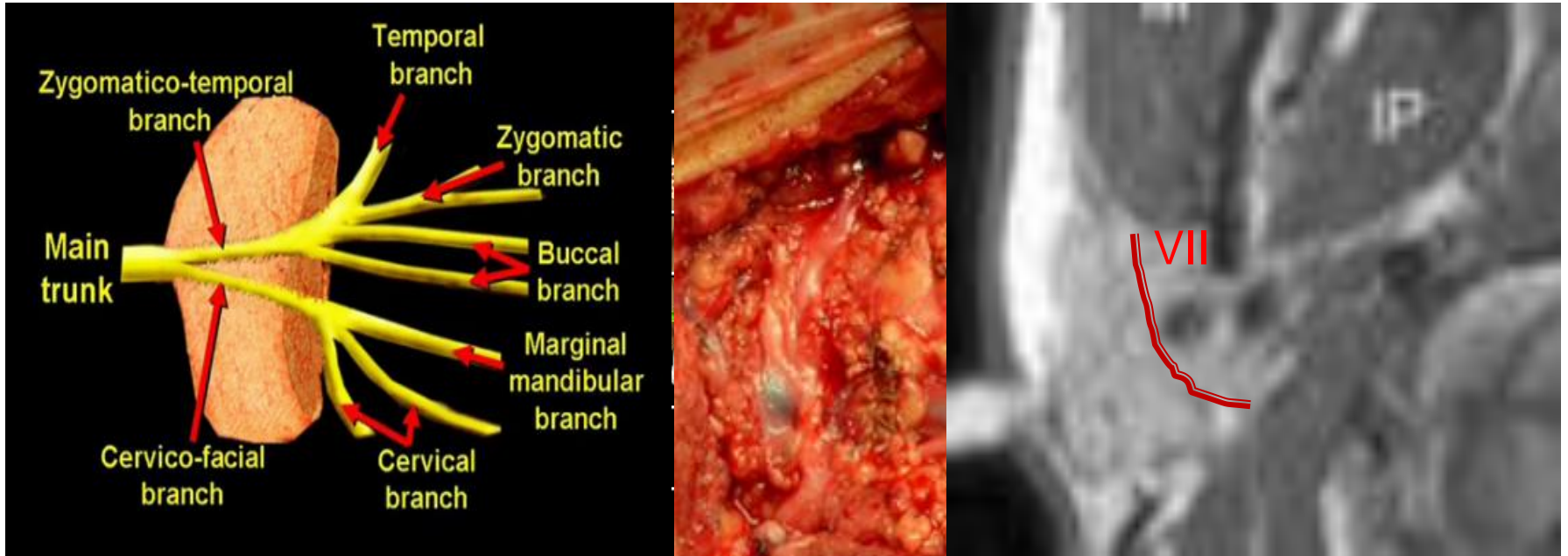


Ακουστικό νευρίνωμα

ΑΠΕΙΚΟΝΙΣΤΙΚΗ ΑΝΑΤΟΜΙΚΗ

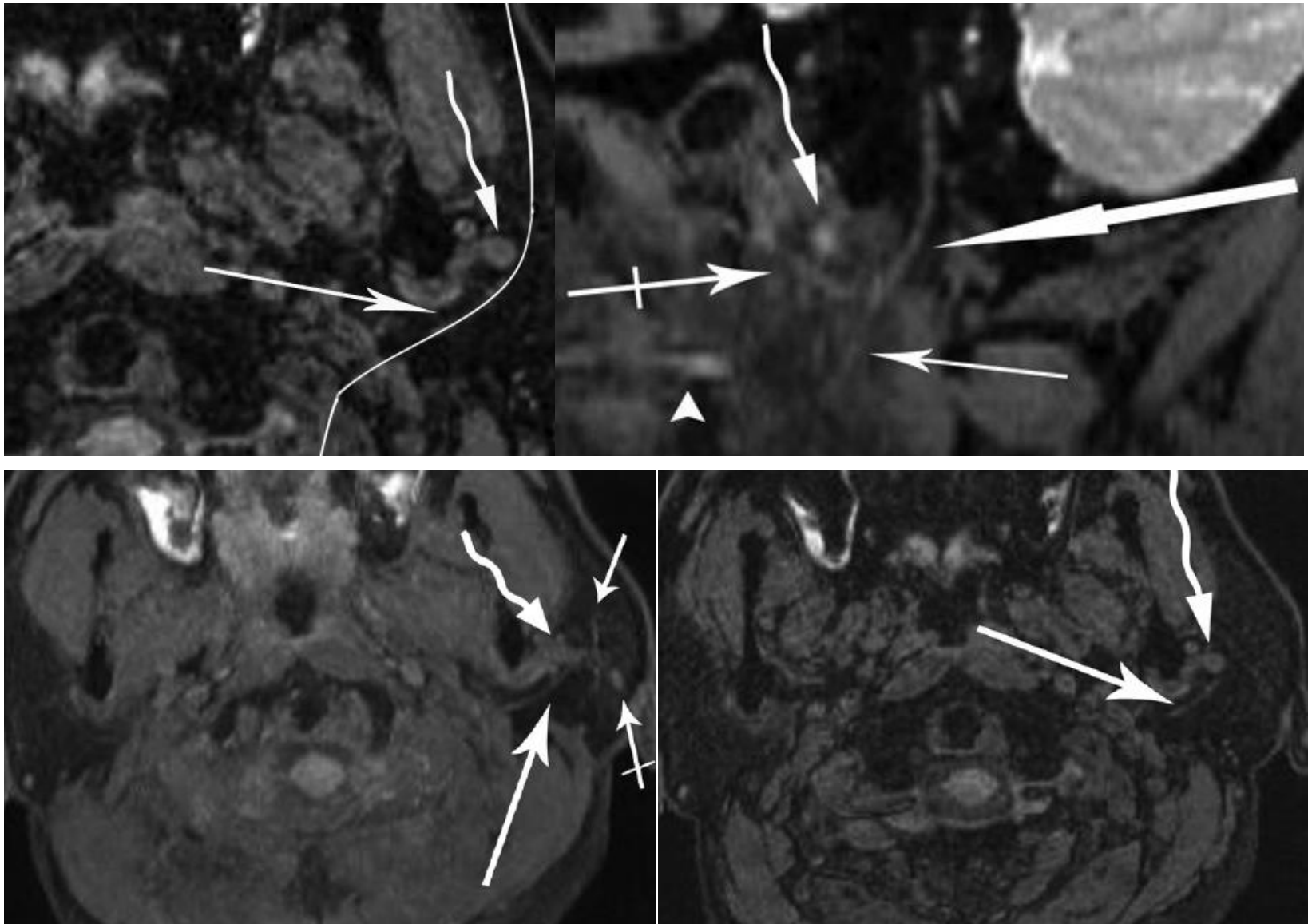


ΑΠΕΙΚΟΝΙΣΤΙΚΗ ΑΝΑΤΟΜΙΚΗ



**3D Double-Echo Steady-State with Water
Excitation MR Imaging of the Intraparotid
Facial Nerve at 1.5T: A Pilot Study**

Y. Qin et al AJNR 2011



ΦΛΕΓΜΟΝΕΣ

Σιελαδενίτιδα
Φλεγμονή των πόρων
Απόστημα
Κυτταρίτιδα

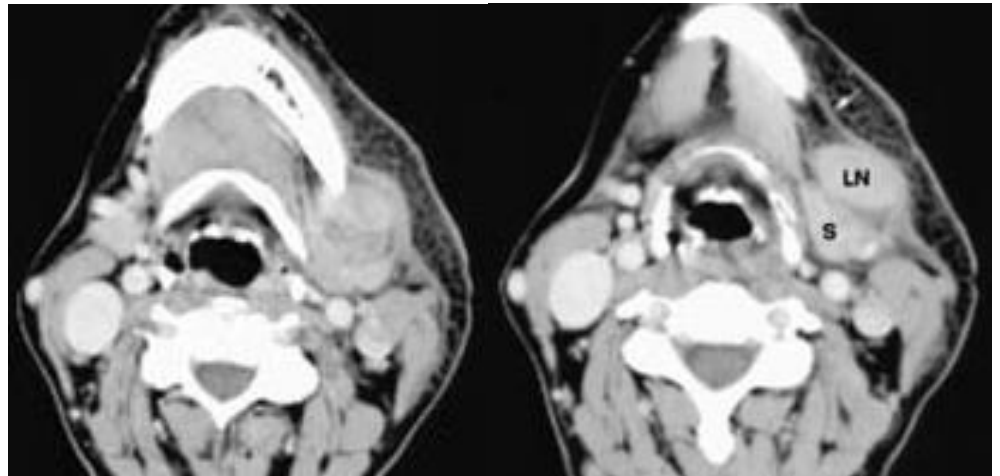
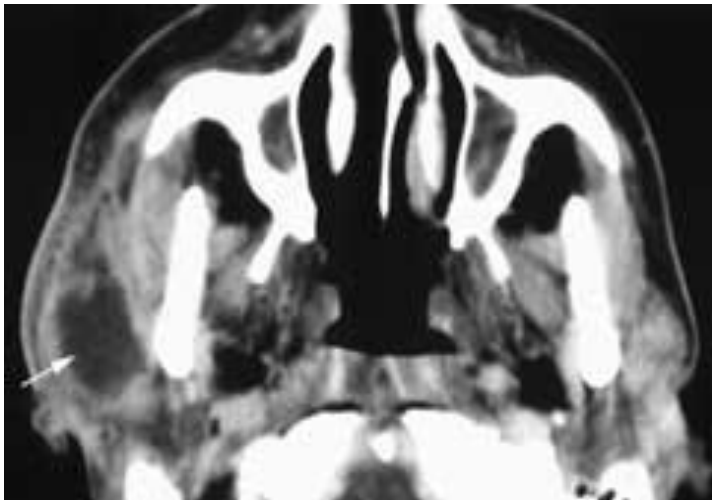
ΑΙΤΙΑ:

Λίθοι (80%-90% υπογνάθιος,
10%-20% παρωτίδα,
1-7% υπογλώσσιος)

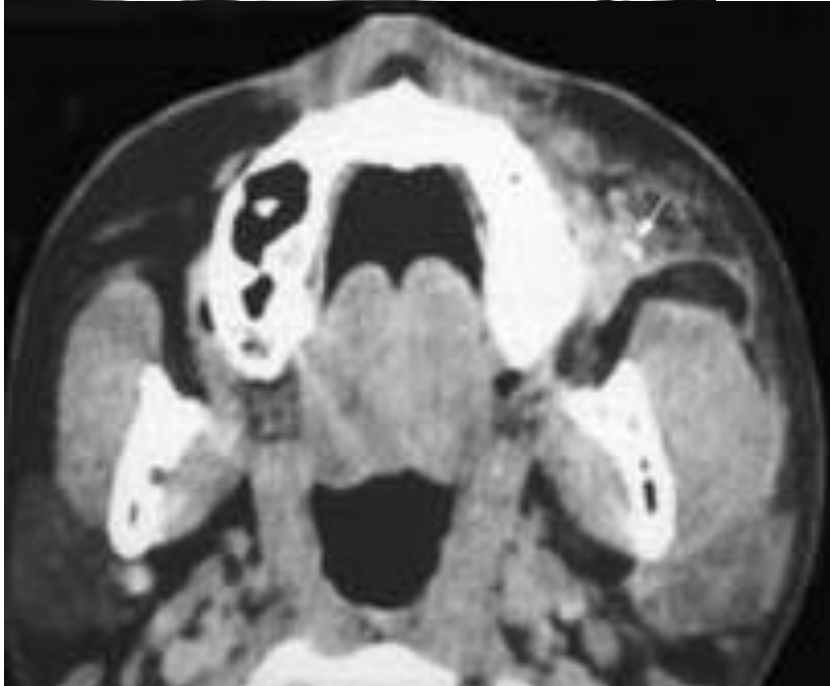
Λοιμώδη αίτια

ΕΠΙΠΛΟΚΕΣ:

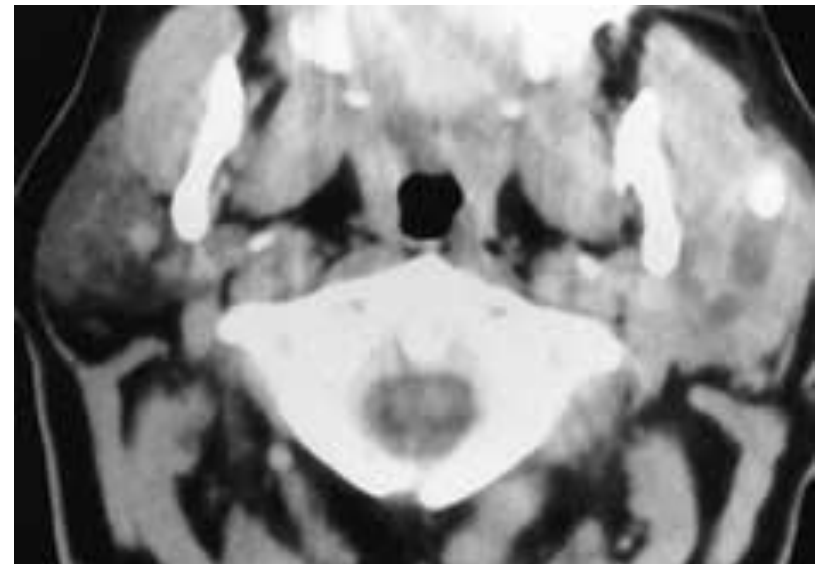
Στενώσεις



Οξεία υπογνάθιος σιελαδενίτιδα με
κυτταρίτιδα



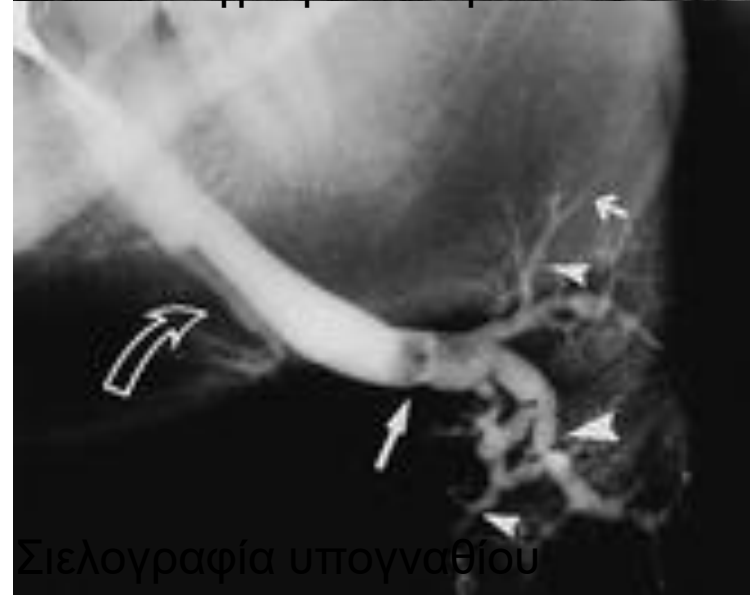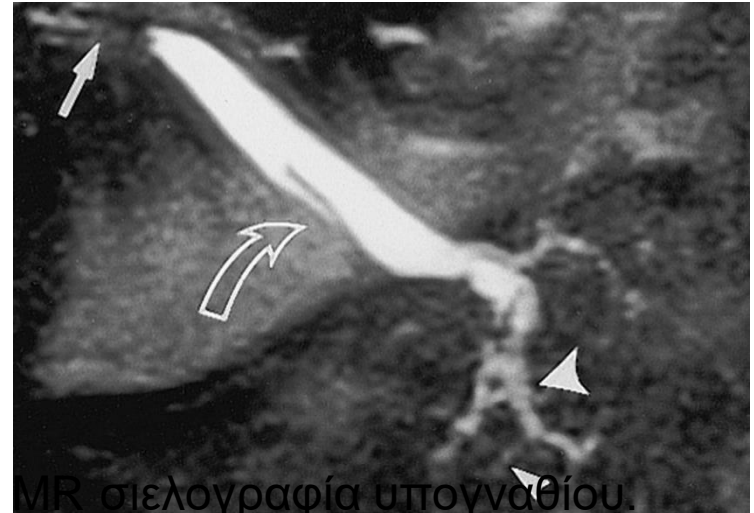
Σιελαδενίτιδα με σιελολιθίαση,
σιελοδοχίτιδα και σιελαδενίτιδα,
κυτταρίτιδα και μυοσίτιδα



Σιελαδενίτιδα με σιελολιθίαση
και φλεγμονή του πόρου

ΣΙΕΛΟΓΡΑΦΙΑ

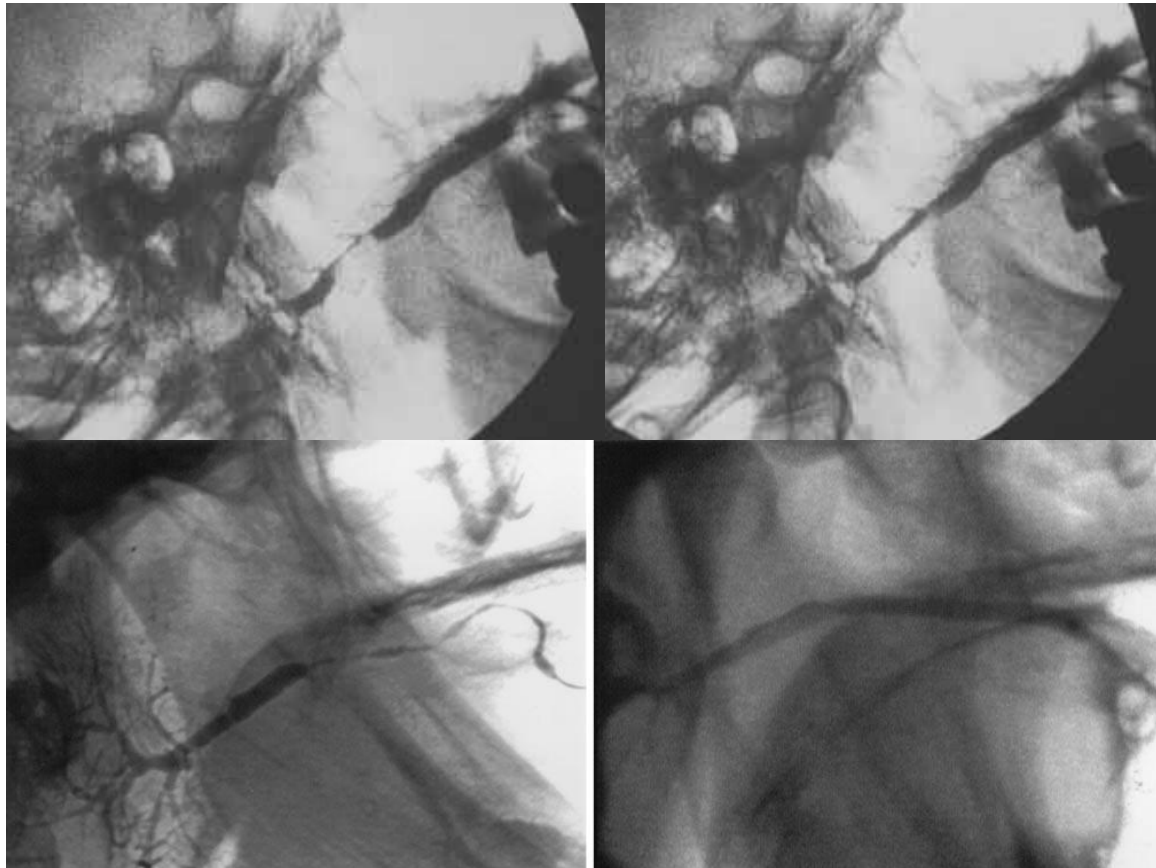
- Δεν χρησιμοποιείται συχνά σήμερα για διαγνωστικούς σκοπούς.
- Παραμένει η μοναδική εξέταση ανάδειξης της λεπτομερούς ανατομίας των πόρων (υπογναθίου και παρωτίδας).
- Δεν πρέπει να γίνεται στην οξεία φάση φλεγμονής.
 - Μετάδοση φλεγμονής προς τον αδένα.
 - Ιδιαίτερα επώδυνη στην οξεία φάση.
- Συνεχώς βελτιούμενη η MR σιελογραφία.
- Μπορεί να αντικαταστήσει την απλή σιελογραφία, στην μεγάλη πλειονότητα των περιπτώσεων.



Sialodochoplasty in the treatment of salivary-duct stricture in chronic sialoadenitis: technique and results

La scialodocoplastica nel trattamento della stenosi duttale nelle scialoadeniti croniche: tecnica e risultati

S. Salerno¹ • A. Lo Casto¹ • A. Comparetto¹ • F. Cannizzaro¹ • B. Barresi³ • R. Speciale²
R. Lagalla¹



ΟΓΚΟΙ

- Ο πιο συχνός καλοήθης όγκος είναι το πλειόμορφο αδένωμα (80%).
 - Εμφανίζεται σε μέσης ηλικίας γυναίκες.
 - Ο δεύτερος πιο συχνός όγκος είναι ο όγκος Warthin
 - Άλλοι συχνοί όγκοι είναι τα μονόμορφα αδενώματα και τα μυοεπιθηλιώματα.
-
- Ο πιο συχνός κακοήθης όγκος της παρωτίδας είναι το βλέννοεπιδερμοειδές καρκίνωμα (MEC).
 - Ο πιο συχνός κακοήθης όγκος του υπογναθίου είναι το αδενοειδές κυστικό καρκίνωμα (AdCC).

ΜΑΓΝΗΤΙΚΗ ΤΟΜΟΓΡΑΦΙΑ

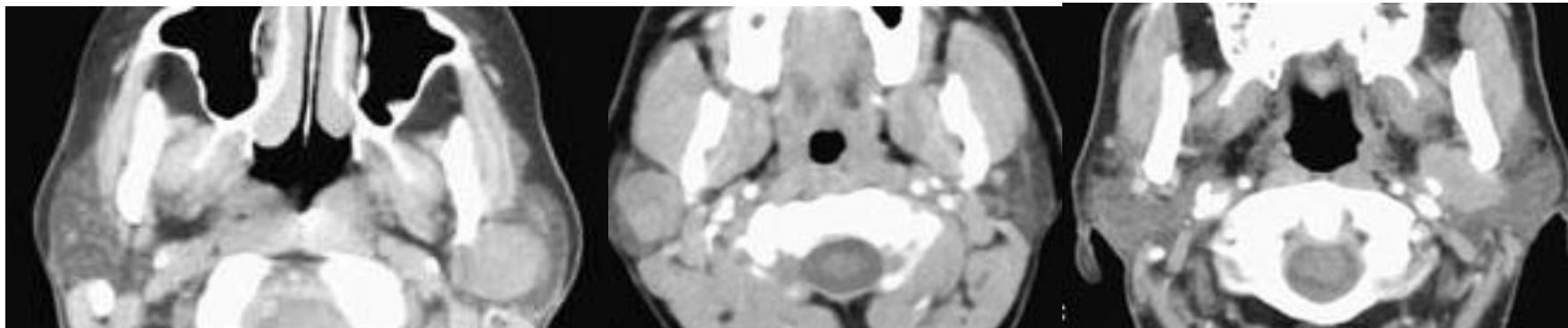
- Εξέταση εκλογής σε υποψία νεοπλασίας, ιδίως σε εν τω βάθει θέσεις.
- Αναγνωρίζει εύκολα την παρουσία πρόσθετου ιστού στην παρωτίδα (χαμηλό σήμα σε T₁).
- Εκτιμά την έκταση της μάζας, την διήθηση παρακείμενων ιστών (πχ οστά, νεύρα).
- Γενικά η ΔΔ καλοήθειας και κακοήθειας είναι εφικτή αλλά όχι πάντα ακριβής.
- Ρόλος της δυναμικής χορήγησης Gd για την ΔΔ της εξεργασίας?

ΑΞΟΝΙΚΗ ΤΟΜΟΓΡΑΦΙΑ

- Ευαισθησία ανάδειξης όγκων είναι σχεδόν 100%.

ΥΠΕΡΗΧΟΤΟΜΟΓΡΑΦΙΑ

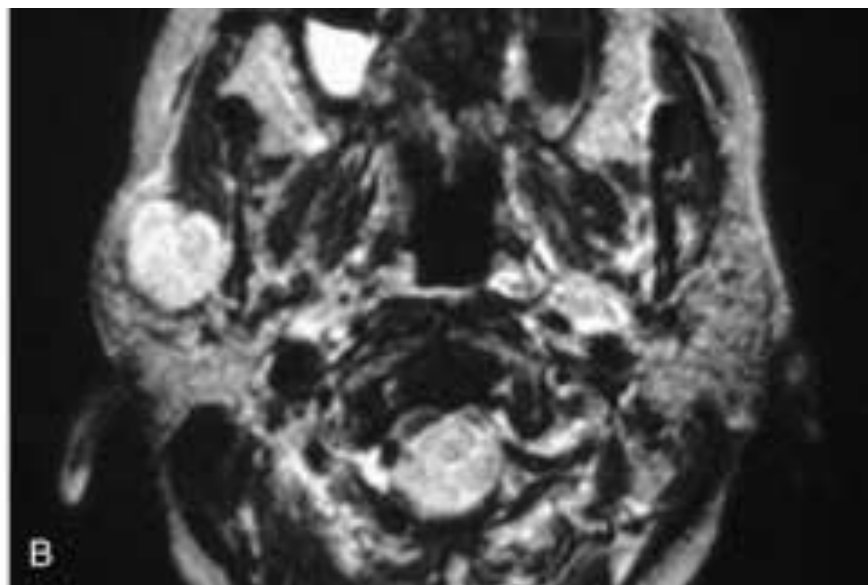
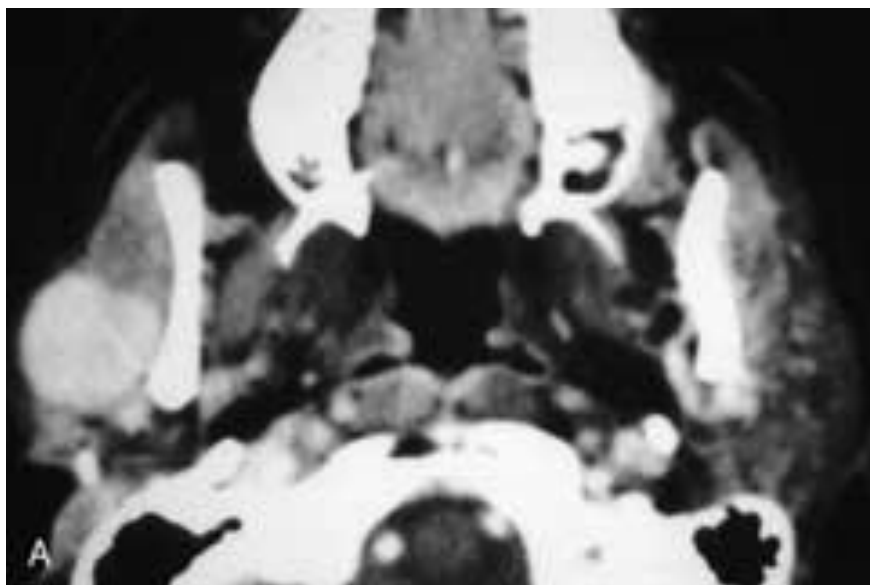
- ⊙ ΔΔ μεταξύ κυστικών και συμπαγών μαζών.
- ⊙ Άριστη ακρίβεια στην ΔΔ έξω και ένδο-αδενικής μάζας (98%).
- ⊙ Σημαντικός ο ρόλος στην παρακέντηση μαζών.
- ⊙ Όχι αξιόπιστη στην διερεύνηση εν τω βάθει μαζών.

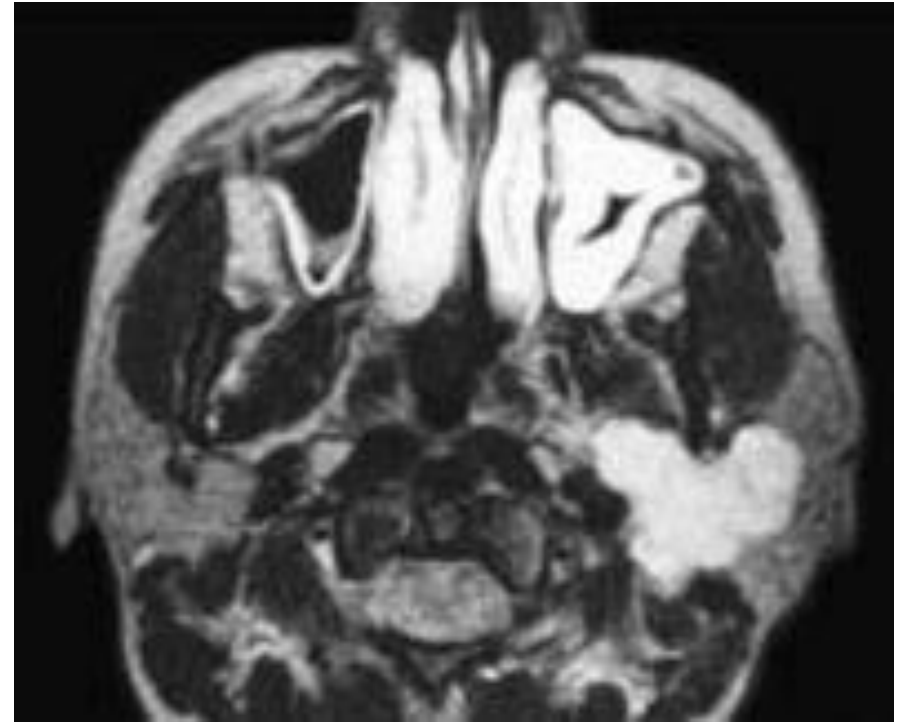
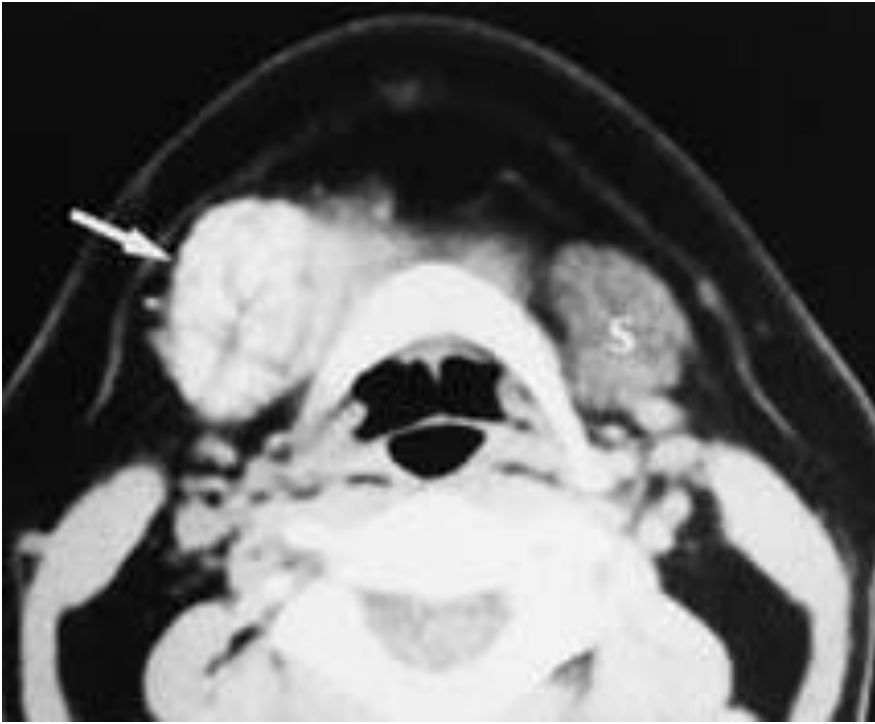


ΠΛΕΙΟΜΟΡΦΑ ΑΔΕΝΩΜΑΤΑ

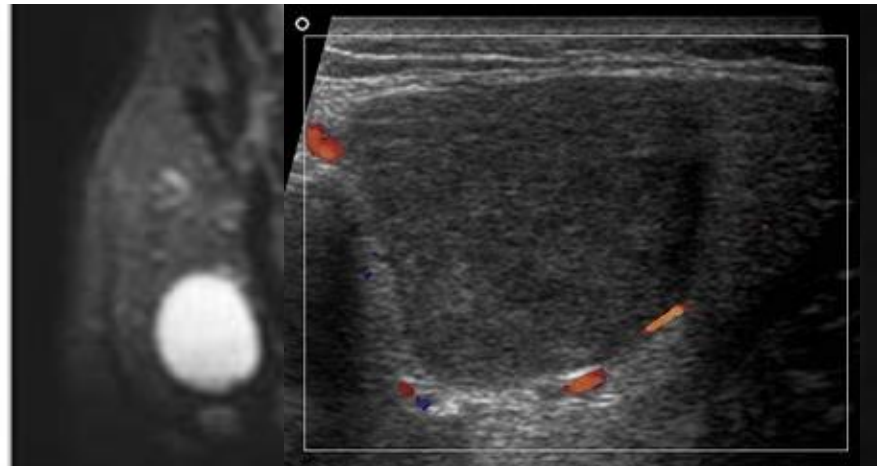
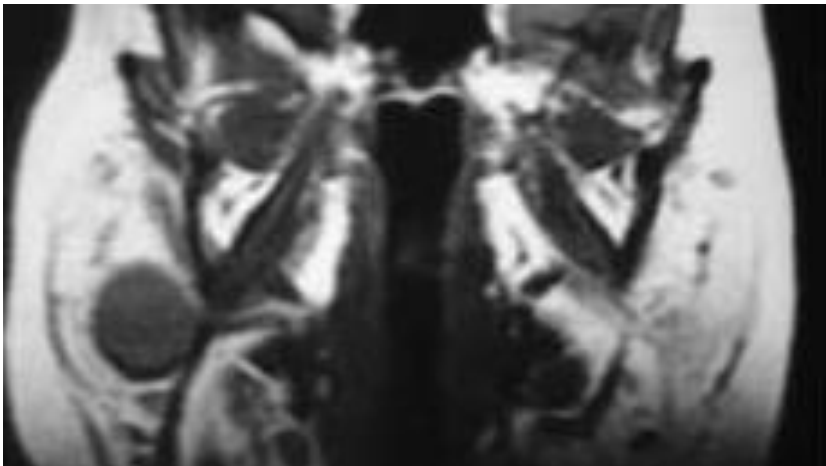
Στην CT, καλά περιγεγραμμένα, εμφανίζουν ποικίλη ενίσχυση, είναι πιο υπέρπυκνα από τον παρωτιδικό ιστό

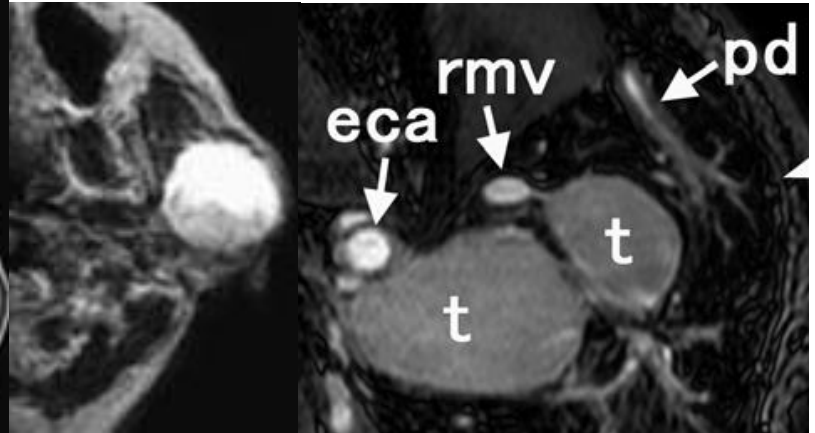
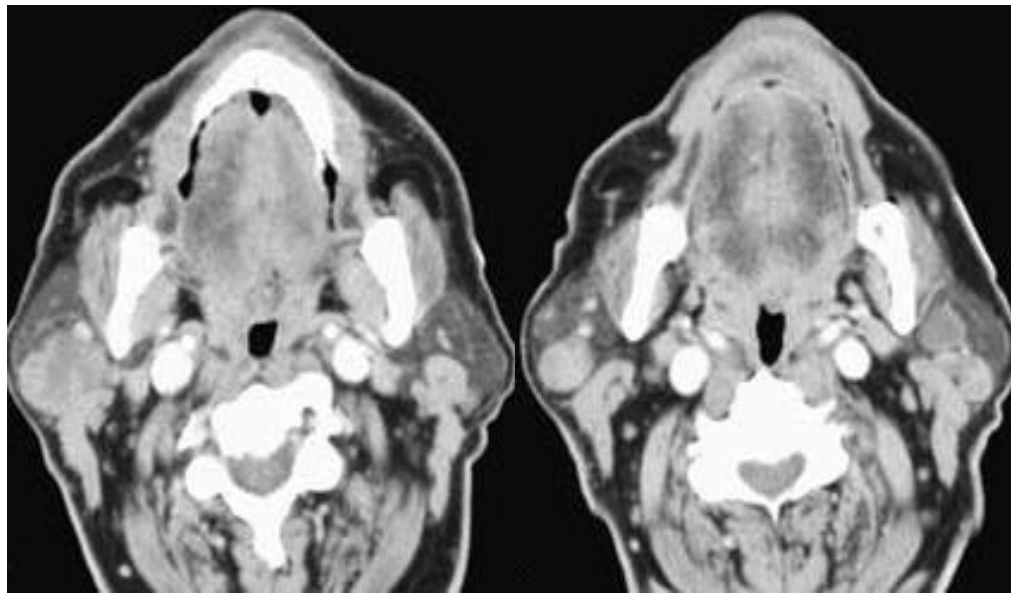
Parotid tumours	Defined border	Necrotic/cystic	T1-signal intensity	T2-signal intensity	Enhancement
Pleomorphic adenoma	+	-/+	↓	↑↑↑	↑↑





ΠΛΕΙΟΜΟΡΦΟ ΑΔΕΝΩΜΑ



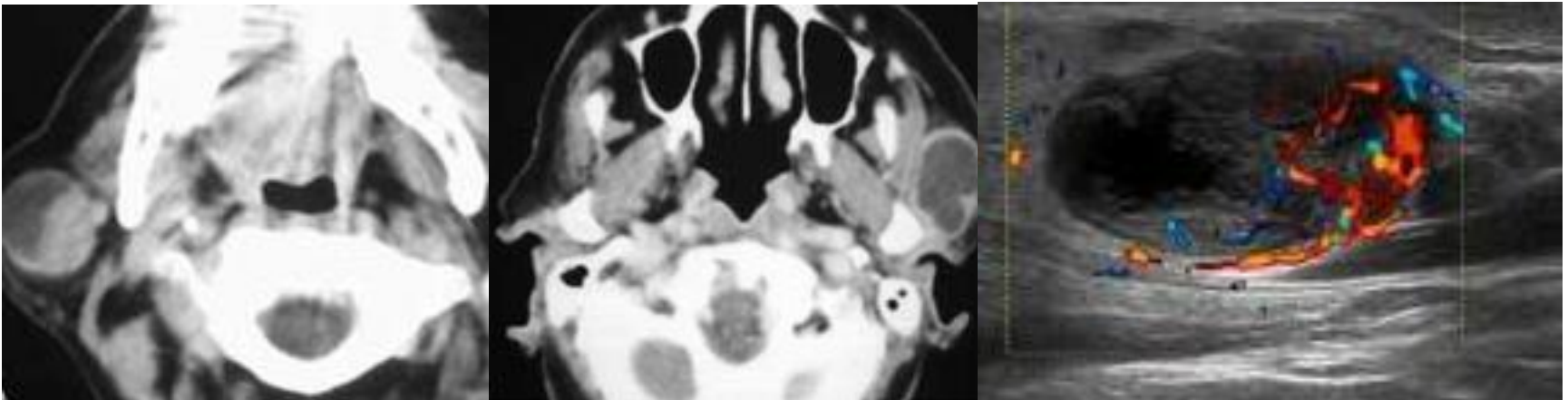


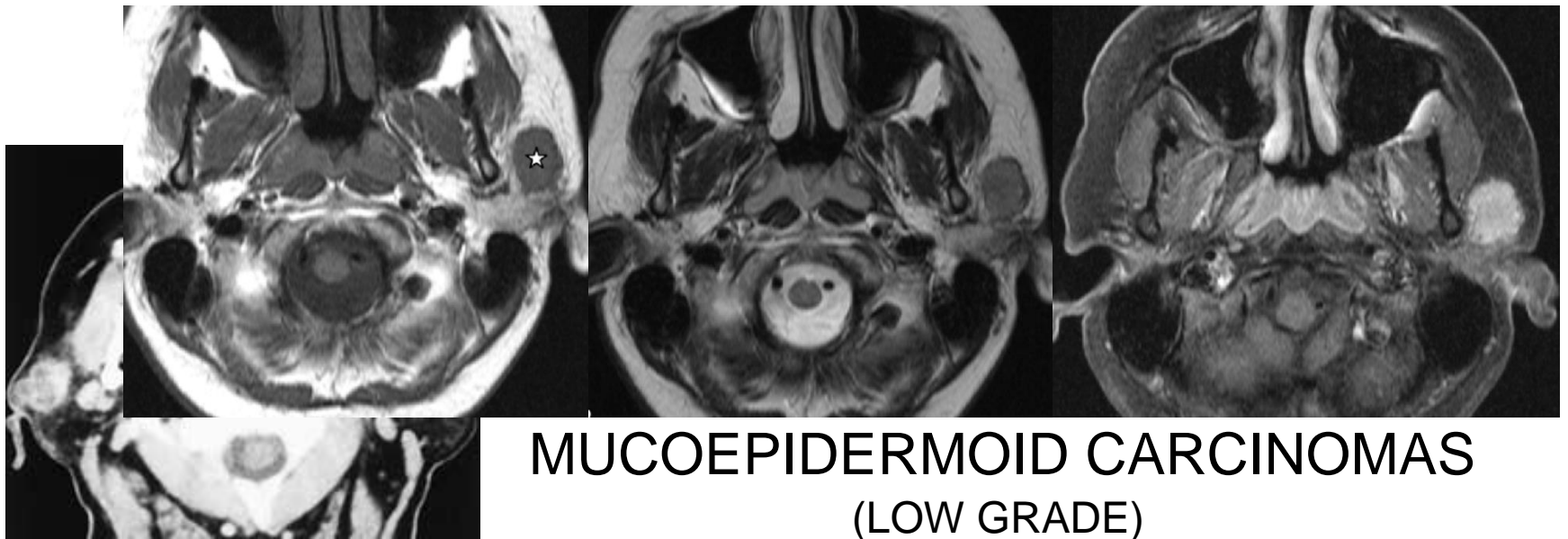
WARTHIN'S TUMORS

Καλά περιγεγραμμένοι, εμφανίζουν έντονο κυστικό στοιχείο, 10% αμφοτερόπλευρα, εντοπίζονται στην ουρά της παρωτίδας, μπορεί πολλαπλοί

Table 1 Typical MRI features of the most frequent parotid gland tumours

Parotid tumours	Defined border	Necrotic/cystic	T1-signal intensity	T2-signal intensity	Enhancement
Wharton's tumour	+	++	↓	↓	(↑)

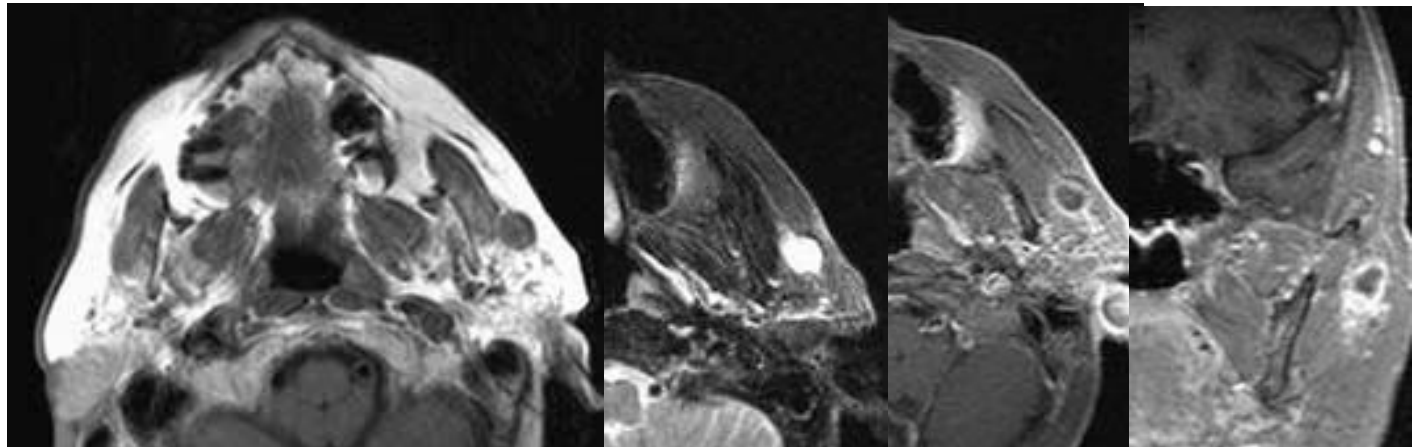


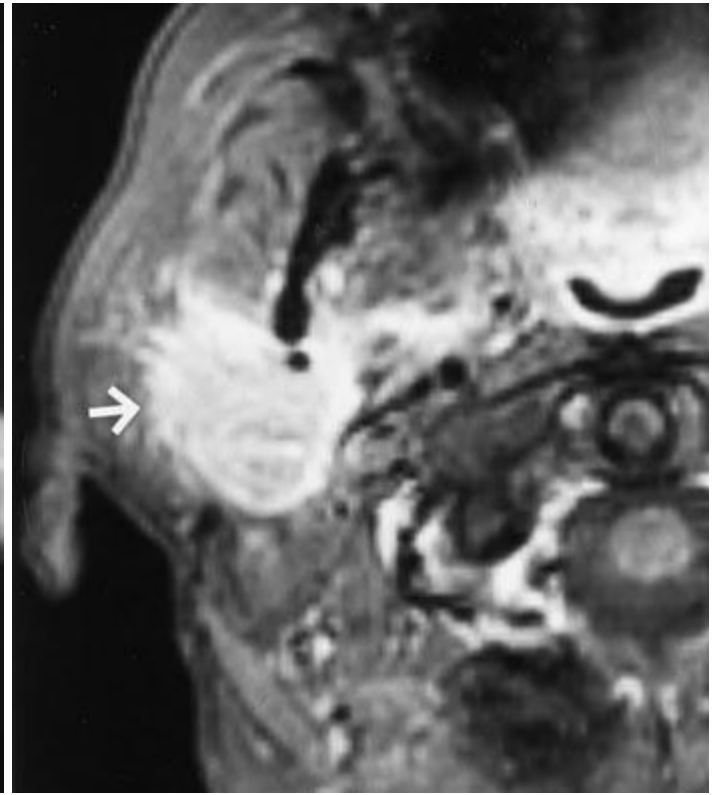
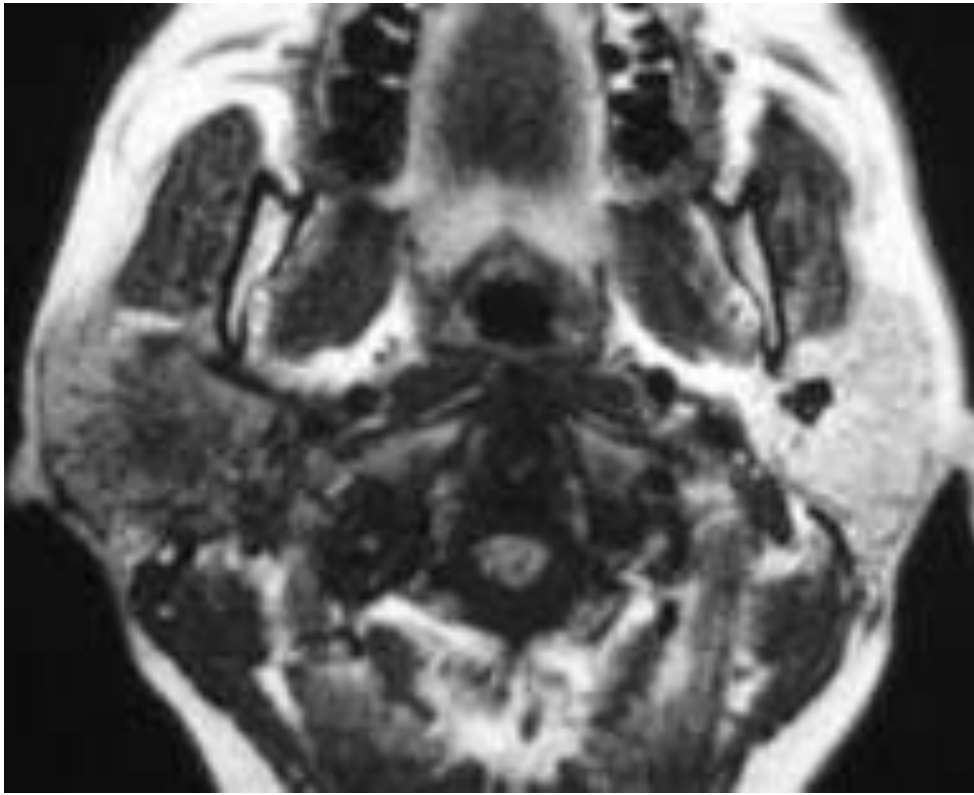


MUCOEPIDERMOID CARCINOMAS (LOW GRADE)

Table 1 Typical MRI features of the most frequent parotid gland tumours

Parotid tumours	Defined border	Necrotic/cystic	T1-signal intensity	T2-signal intensity	Enhancement
Mucoepidermoid carcinoma	+/-	-	↓(↑)	↓(↑)	↑
Adenoid-cystic carcinoma	-	+	↓	↑	↑↑
Acinic cell carcinoma	-/+	+	↓	↑(↓)	(↑)





MUCOEPIDERMOID CARCINOMAS (HIGH GRADE)

