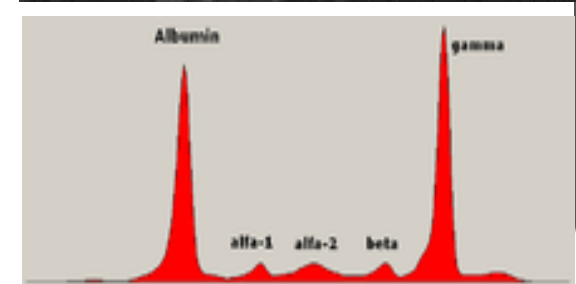
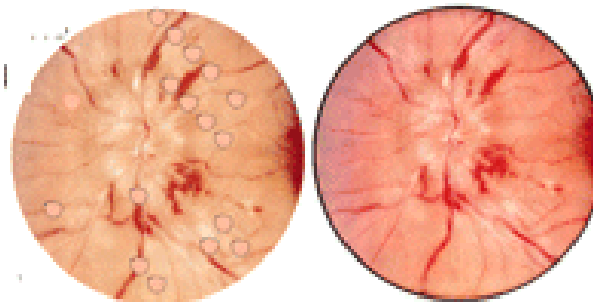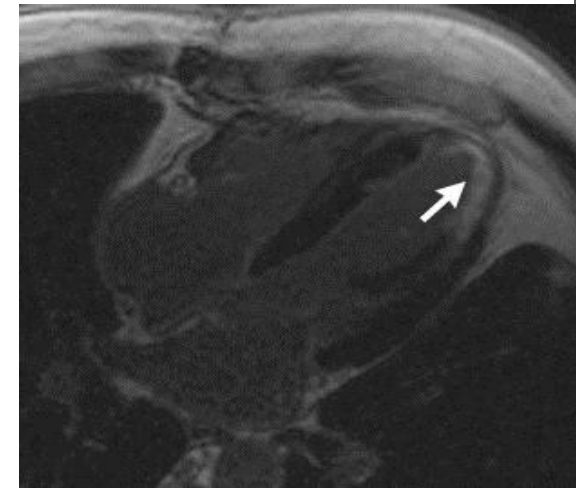
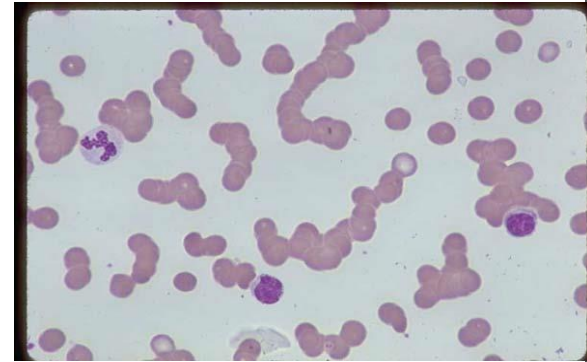
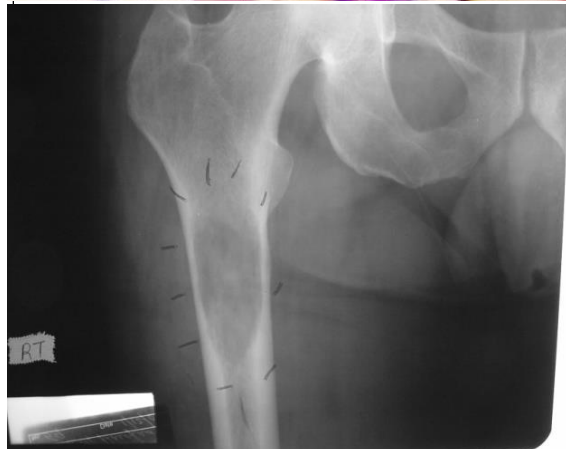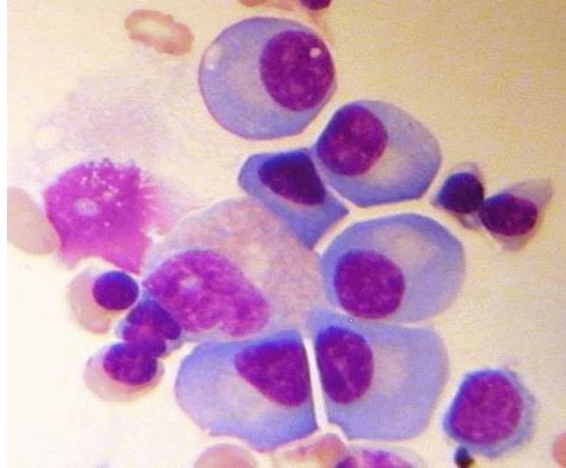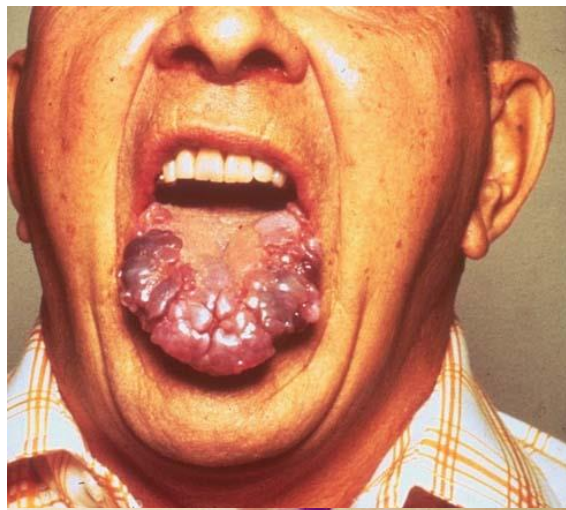


Πολλαπλούν Μυέλωμα

Σημείο Συνάντησης



ΠΟΛΛΑΠΛΟΥΝ ΜΥΕΛΩΜΑ

ΑΙΜΑΤΟΛΟΓΙΑ

ΝΕΦΡΟΛΟΓΙΑ

ΚΑΡΔΙΟΛΟΓΙΑ

Ω-P-V-

ΡΕΥΜΑΤΟΛΟΓΙΑ

ΛΟΙΜΩΣΙΟΛΟΓΙΑ

ΟΡΘΟΠΑΙΔΙΚΗ

ΒΙΟΧΗΜΕΙΑ

ΠΑΘΟΛΟΓΙΚΗ ΑΝΑΤΟΜΙΚΗ

ΟΦΘΑΛΜΟΛΟΓΙΑ

ΨΥΧΙΑΤΡΙΚΗ

ΟΥΡΟΛΟΓΙΑ

ΕΝΤΑΤΙΚΗ ΘΕΡΑΠΕΙΑ

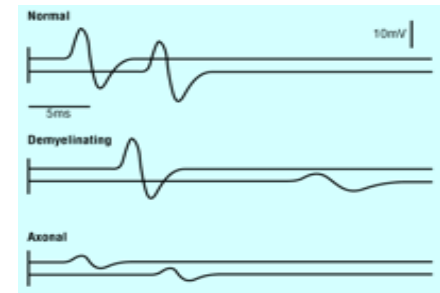
ΑΚΤΙΝΟΘΕΡΑΠΕΥΤΙΚΗ ΟΓΚΟΛΟΓΙΑ

ΑΚΤΙΝΟΛΟΓΙΑ

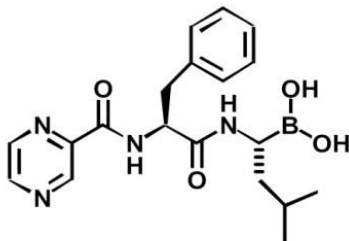
ΝΕΥΡΟΛΟΓΙΑ

Συνεισφορά των διαφόρων ειδικοτήτων στην φροντίδα των ασθενών

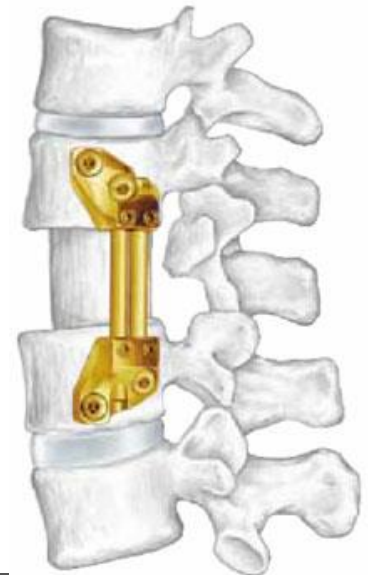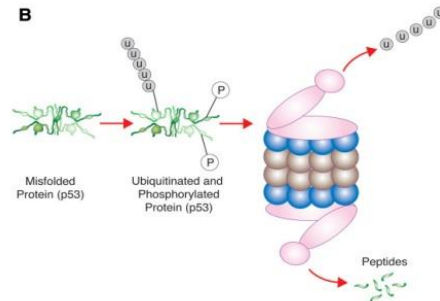
- **Διαγνωστικά:** Μικροβιολόγοι, Βιοχημικοί, Παθολογοανατόμοι, Κυτταρογενετιστές, Ακτινολόγοι, Βιολόγοι
- **Διαγνωστικά και συμβουλευτικά:** Παθολόγοι, Νευρολόγοι, Λοιμωξιολόγοι, Νευροχειρουργοί, Καρδιολόγοι, ΩΡΛ, Οδοντίατροι, Οφθαλμίατροι
- **Θεραπευτικά – Υποστηρικτικά:** Νεφρολόγοι, Ν/Χ, Ορθοπαιδικοί, Ακτινοθεραπευτές, Γναθοχειρουργοί, Ψυχίατροι
- **Διαγνωστικά και Θεραπευτικά:** Αιματολόγοι



A



B



Ενδεικτικές αιτίες προσέλευσης των ασθενών με μυέλωμα στις διάφορες ιατρικές ειδικότητες

- ★ **Ορθοπαιδική:** Παθολογικά κατάγματα, πλασμοκυττώματα
- ★ **Νεφρολογία:** Οξεία και χρόνια νεφρική ανεπάρκεια
- ★ **Νευρολογία:** Περιφερική νευροπάθεια, σύνδρομο υπεργλοιοίτητος
- ★ **Καρδιολογία:** Αμυλοείδωση μυοκαρδίου
- ★ **Λοιμωξιολογία:** Υποτροπιάζουσες κοινές και ευκαιριακές λοιμώξεις
- ★ **Νευροχειρουργική:** Σύνδρομο συμπίεσης ΝΜ - Παραπάρεση
- ★ **Ρευματολογία:** Πολυαρθρικά σύνδρομα, ουρική αρθρίτιδα
- ★ **Γενική Παθολογία:** Ποικιλία κλινικών εκδηλώσεων
- ★ **Εργαστηριακή Ιατρική:** Παθολογικά ευρήματα σε τυχαίους ελέγχους
- ★ **Ψυχιατρική:** Διαταραχές συμπεριφοράς, οργανικά ψυχοσύνδρομα
- ★ **ΩΡΛ:** Πλασμοκυττώματα σπλαγχνικού κρανίου
- ★ **Ακτινολογία:** Ύποπτα ευρήματα σε απεικονιστικές εξετάσεις
- ★ **Οφθαλμολογία:** Παροδική απώλεια όρασης (σύνδρ. Υπεργλοιοίτητας)

Πλασματοκυτταρικές δυσκρασίες που έχουν διαγνωστεί στο ΠΓΝΠ μεταξύ 1986-2010

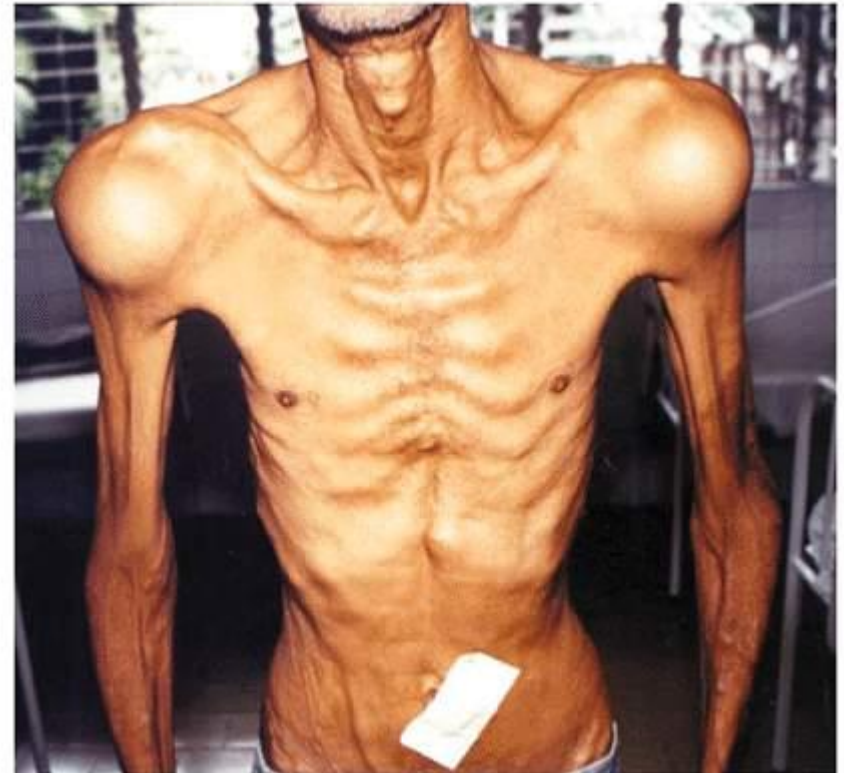
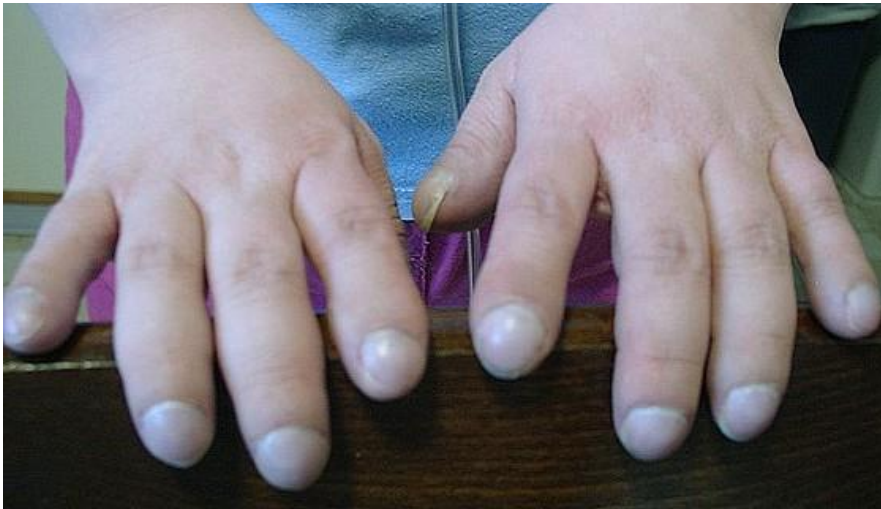ΕΙΔΟΣ ΠΛΑΣΜΑΤΟΚΥΤ. ΔΥΣΚΡΑΣΙΑΣ	N
Πολλαπλούν μυέλωμα	442
Συμπτωματικό	393
Ασυμπτωματικό	49
Μακροσφαιριναιμία Waldenström	46
Μονοκλ.γ-πάθεια ακαθόριστης σημασίας	53
Οστικό πλασμοκύττωμα μονήρες	18
Οστικό πλασμοκύττωμα + Μυέλωμα	14
Πρωτοπαθής αμυλοείδωση	15
Εξω-οστικό πλασμοκύττωμα	9
Πολ. Μυέλωμα + Μυελοδυσπλαστικό σύν.	5
Σύνδρομο POEMS	2
Πλασματοκυτταρική λευχαιμία	2
Κρυσσφαιριναιμία	2
Πολυνευροπάθεια με Μ-κλάσμα	2
Πολ. Μυέλωμα + Οξεία Μυελογενής Λευχ.	1
ΣΥΝΟΛΟ	627

Προέλευση των ασθενών με μυέλωμα του ΠΓΝΠ

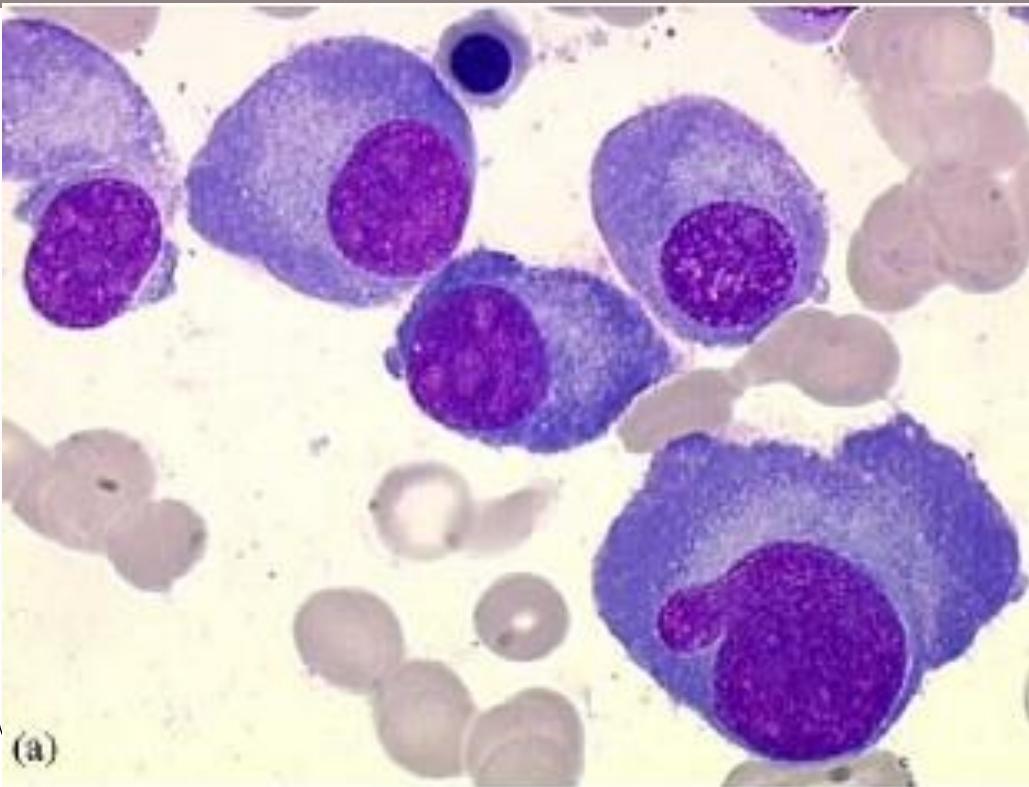
ΕΙΔΙΚΟΤΗΤΑ	N	ΕΙΔΙΚΟΤΗΤΕΣ	N
Παθολόγος / Οικογ. Ιατρός	267	1 Ειδικότητα	125
Ορθοπαιδικός	82	2 Ειδικότητες	259
Μικροβιολόγος / Βιοπαθολόγος	37	3 Ειδικότητες	95
Νεφρολόγος	31	4 Ειδικότητες	33
Ρευματολόγος	24	5 Ειδικότητες	14
Νευρολόγος	19	> 5 Ειδικότητες	6
Ογκολόγος	12	-----	
Καρδιολόγος	9	Άγνωστο	86
Ω-P-Λ	8	-----	
Νευροχειρουργός	8		
Ακτινολόγος	6		
Δερματολόγος	4		
Γναθοχειρουργός	4		
Πνευμονολόγος	3		
Θωρακοχειρουργός	3		
Οδοντίατρος	2		
Γαστρεντερολόγος	2		
Χειρουργός	2		
Οφθαλμίατρος	1		
Ουρολόγος	1		
Αιματολόγος	16		
ΣΥΝΟΛΟ	541	ΣΥΝΟΛΟ	627

Δεν υπάρχει καμιά ειδικότητα που δεν συναντά καθόλου πολλαπλούν μυέλωμα

- **Γαστρεντερολογία:**
Αμυλοείδωση εντέρου =>
Σύνδρομο δυσαπορρόφησης
- **Αγγειοχειρουργική:** Σύνδρομο υπεργλοιότητος και περιφερική ισχαιμία



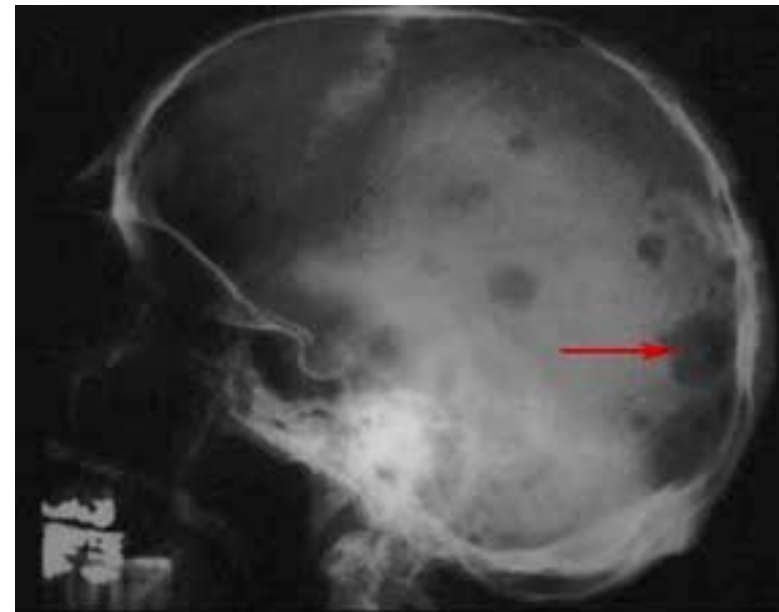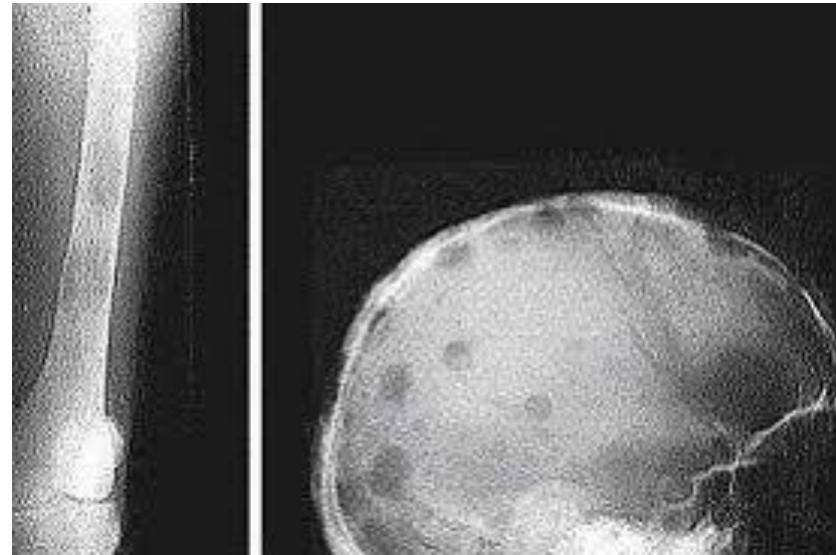
Πολλαπλούν μυέλωμα



Ιστορική αναδρομή

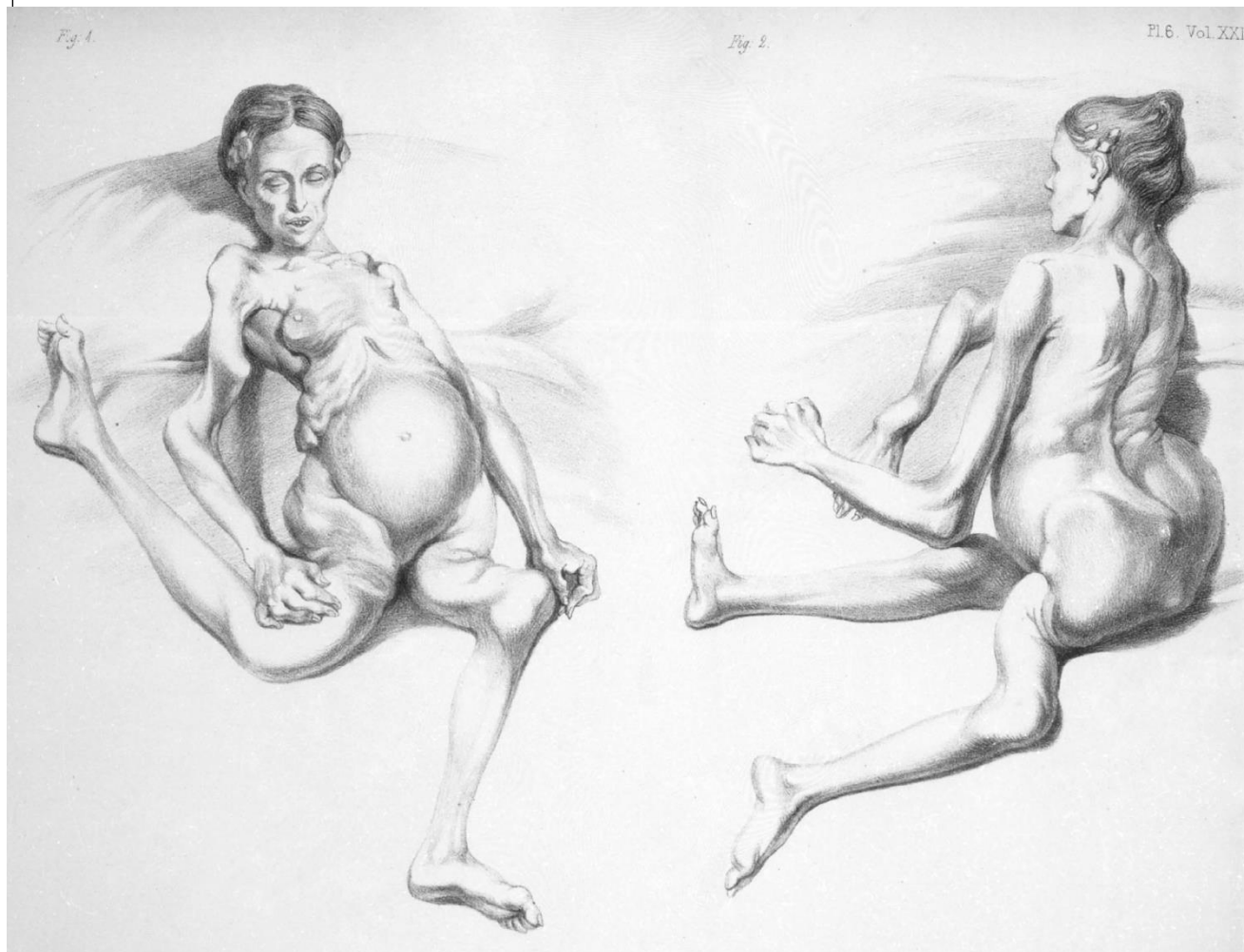
Αρχαϊκά ευρήματα πολλαπλού μυελώματος

- Χάρη στην παλαιοντολογία βρέθηκαν ανθρώπινοι σκελετοί με αλλοιώσεις πολλαπλού μυελώματος ηλικίας πολλών δεκάδων χιλιάδων ετών.
- Ύποπτες αλλοιώσεις βρέθηκαν και σε μούμιες της Αρχαίας Αιγύπτου.
- Σαφείς αλλοιώσεις πολλαπλού μυελώματος βρέθηκαν σε σκελετούς Ινδιάνων της Αμερικής από το 200 π.Χ.



Πρώτη επιστημονική αναφορά για την νόσο

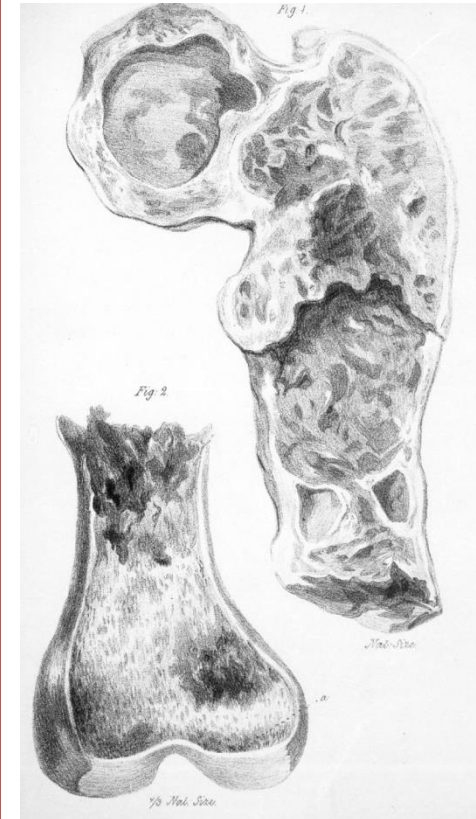
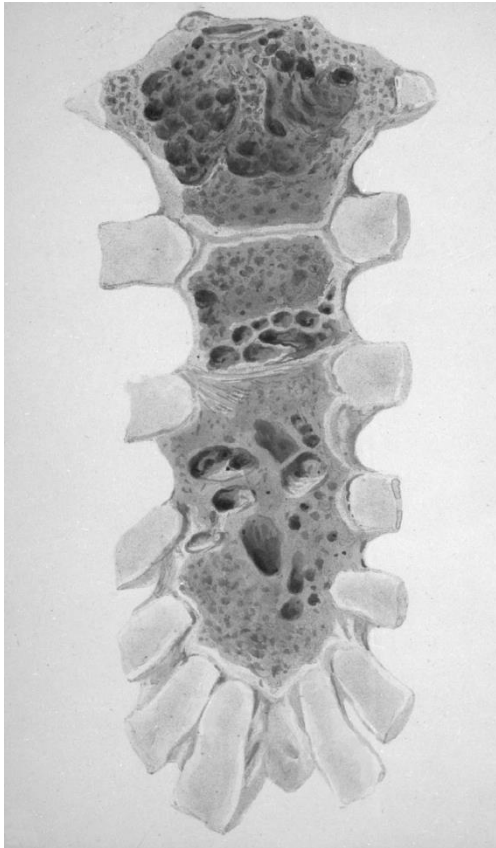
- Solly S: “Remarks on the pathology of **mollities ossium**, with cases.” *Medical & Chirurgical Transactions 1844; 27: 435-461.*



Sarah Newbury,
39 ετών:
κόπωση, οστικά άλγη,
απώλεια βάρους,
πολλαπλά αυτόματα
κατάγματα.
=> Απεβίωσε 4 χρόνια
αργότερα

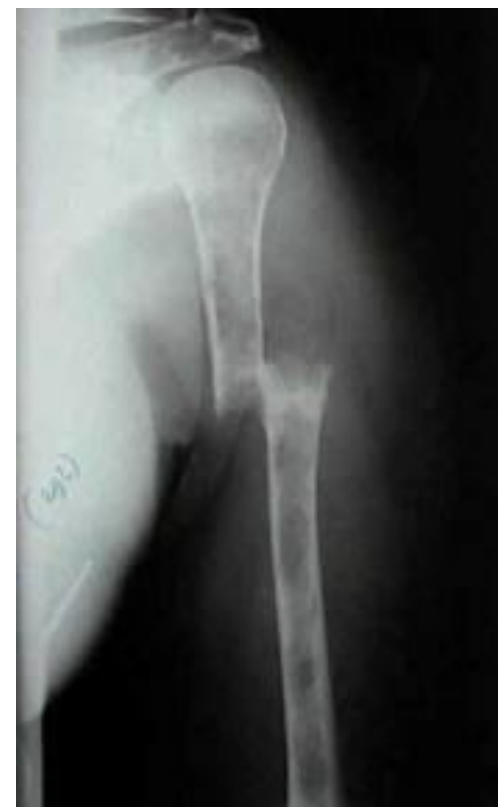Πρώτη επιστημονική περιγραφή της νόσου

- **Στην νεκροψία:** Ο μυελός των οστών είχε αντικατασταθεί από μια «**ερυθρά ουσία**» με κύτταρα παρόμοια με εκείνα που βρέθηκαν στην νεκροτομή ενός άλλου ασθενούς του Thomas Alexander McBean.
- Ο Solly πίστευε ότι η νόσος ήταν **φλεγμονώδης** και ξεκινούσε με «**νοσογόνο δράση**» των **αιμοφόρων αγγείων** κατά την οποία «**η γαιώδης ουσία των οστών απορροφάται και απορρίπτεται από τους νεφρούς στα ούρα**»



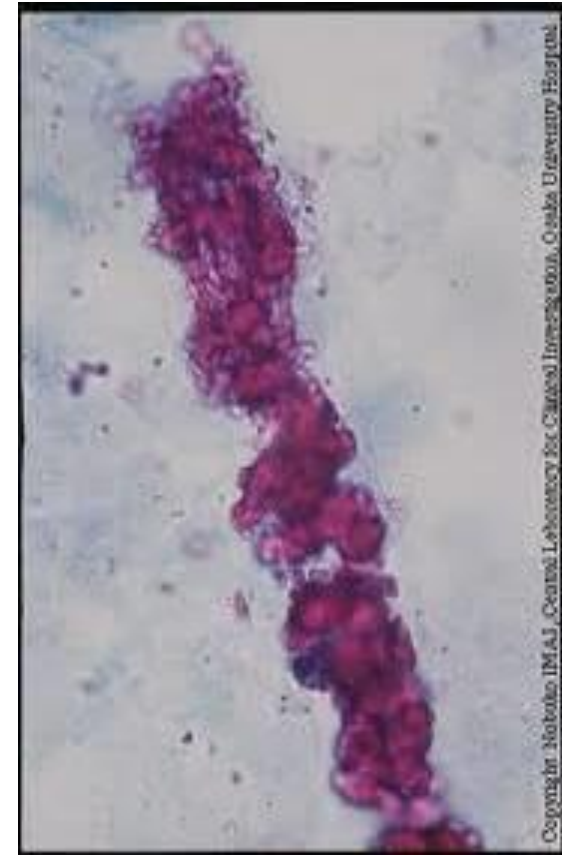
Δεύτερη περίπτωση με πληρέστερη περιγραφή

- Όνομα ασθενούς: Thomas Alexander McBean, 45 ετών “**a highly-respectable tradesman**”.
- Ενώ ήταν σε διακοπές τον Σεπτέμβριο του 1844 παρουσίασε κόπωση και ένοιωθε ότι «το σώμα του φύραινε στα ούρα». Βγαίνοντας από ένα σπήλαιο αισθάνθηκε διαξιφιστικό άλγος και ένα αίσθημα ότι «**κάτι του έφευγε από τον θώρακα**» και έπεσε κάτω, ανίκανος να εγερθεί. Ο πόνος προσωρινά ανακουφίστηκε με εφαρμογή σφιχτού γύψινου επιδέσμου στο θώρακα, αλλά επανήλθε 3-4 μήνες αργότερα.
- Του έγινε τότε αφαίμαξη μιάς λίμπρας αίματος και ακολούθησαν συχνές μικροαφαιμάξεις με βδέλλες σαν **θεραπεία συντήρησης**. Ακολούθησε σημαντική εξασθένιση τους επόμενους 2-3 μήνες αλλά ο πόνος υποχώρησε.



Περίπτωση του Thomas Alexander McBean

- Απρίλιος 1845: Επανεμφάνιση οστικών αλγών που δεν υποχωρούσαν με αφαιμάξεις. Έτσι ο γιατρός του Dr Thomas Watson, του χορήγησε **σίδηρο και κινίνο** που οδήγησαν σε σημαντική βελτίωση τον ασθενή.
- Αύγουστος - Σεπτέμβριος 1845: Ισχυρά οστικά άλγη που δεν υποχωρούσαν με καμιά θεραπεία
- Στις 30.10.1845, ο **Dr. Thomas Watson**, ζήτησε **δεύτερη γνώμη** από τον Dr. **William Mac Intyre**, που είχε ιατρείο στην Harley Street και εργαζόταν στο Western General Dispensary.
- Ο Dr. Mac Intyre εξήτασε **τα ούρα του ασθενούς** και μολονότι δεν βρήκε σάκχαρο ή χολή, αντελήφθη ότι περιείχαν κάτι ύποπτο.



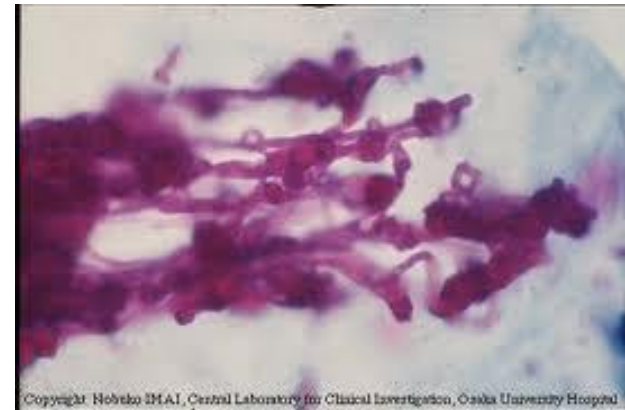
Η περίπτωση Thomas Alexander McBean (συνέχεια)

- Έστειλε λοιπόν τα ούρα για εξέταση στο **Saint George's Hospital** σε ένα πολύ καλό νεαρό (31 ετών) κλινικό χημικό, τον **Dr Henry Bence Jones** με το παρακάτω παραπεμπτικό:


Saturday, November 1, 1845

Dear Dr Jones,

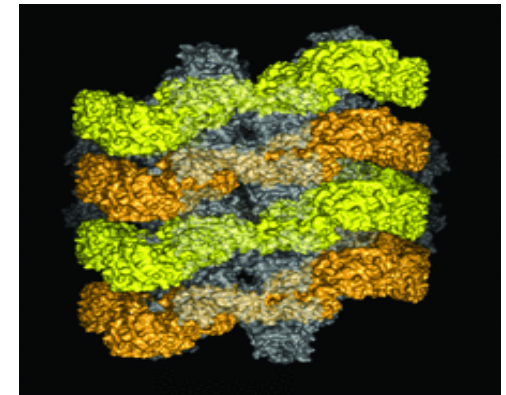

The tube contains urine of very high specific gravity; when boiled it becomes highly opaque; on the addition of nitric acid it effervesces, assumes a reddish hue, becomes quite clear, but as it cools, assumes the consistence and appearance which you see: heat reliquifies it. What is it?



Η περίπτωση Thomas Alexander McBean (συνέχεια)



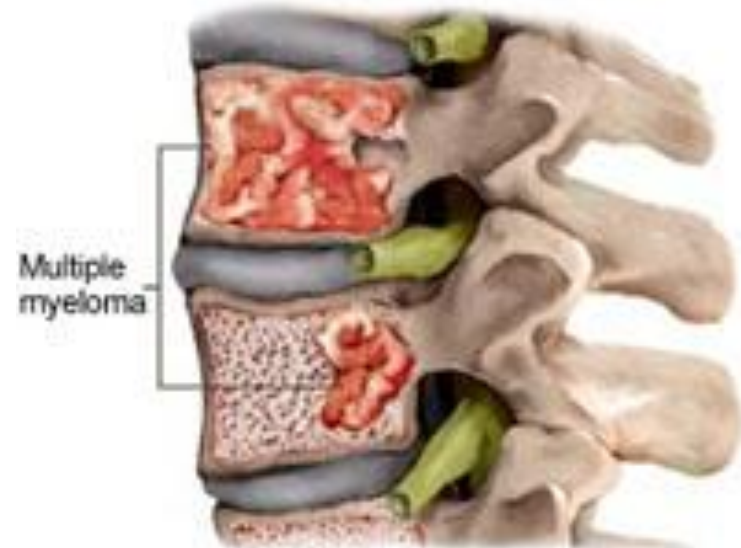
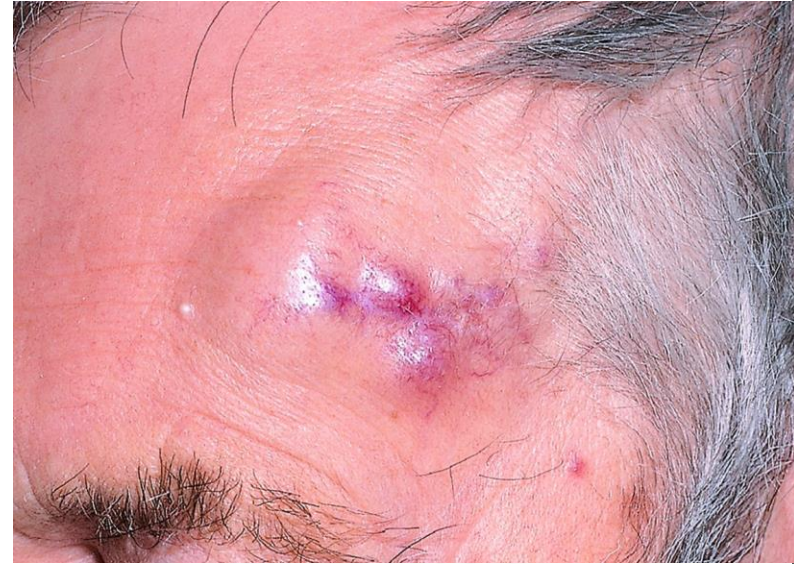- Ο Dr H. Bence Jones επιβεβαίωσε το εύρημα, υπολόγισε ότι αποβάλλονταν 67 gr πρωτεΐνης /24h και ονόμασε την πρωτεΐνη ενυδατωμένο εποξείδιο της αλβουμίνης (hydrated deutoxide of albumin).
- Έτσι, μολονότι ο Mac-Intyre πρωτοπεριέγραψε την θερμοαστάθεια της πρωτεΐνης των ούρων, ο Bence Jones τόνισε κατ'επανάληψη στις 40 περίπου δημοσιεύσεις του την διαγνωστική της σημασία.
- Το όνομα πρωτεΐνη Bence Jones δόθηκε αργότερα από τους απογόνους του. Πτέρυγα Bence Jones υπάρχει και σήμερα στο St. George's Hospital.
- Στο μεταξύ ο T.A. McBean απεβίωσε την 1.1.1846



Η περίπτωση Thomas Alexander McBean

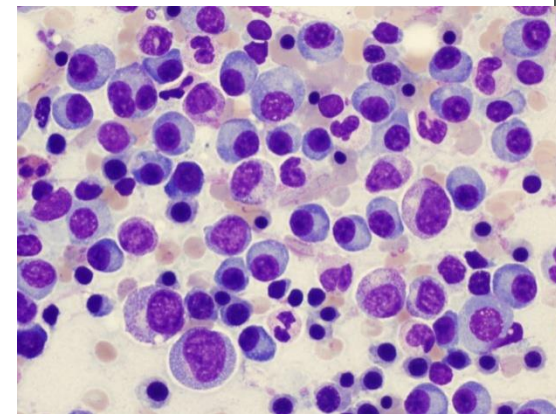
Νεκροτομικά ευρήματα

- Στην νεκροψία οι πλευρές ήσαν μαλακές, εύθραυστες και μπορούσαν να κοπούν με μαχαίρι. Από τις οστικές βλάβες αναδύονταν μία ζελατινώδης ουσία ερυθρού χρώματος με γλοιώδη υφή.
- Η νόσος φαινόταν ότι ξεκίναγε από το σπογγώδες οστόν και επεκτεινόταν ανώμαλα με ερυθρές προσεκβολές, που ήσαν ορατές στο περίοστεο.
- Στο μικροσκόπιο η ζελατινώδης ουσία αποτελείτο από μεγάλα κύτταρα με έκκεντρο ωοειδή πυρήνα, διπλάσια έως τριπλάσια σε μέγεθος από τα ερυθρά αιμοσφαίρια. Αρκετά κύτταρα ήσαν πολυπύρρηνα και είχαν εμφανές πυρήνιο.



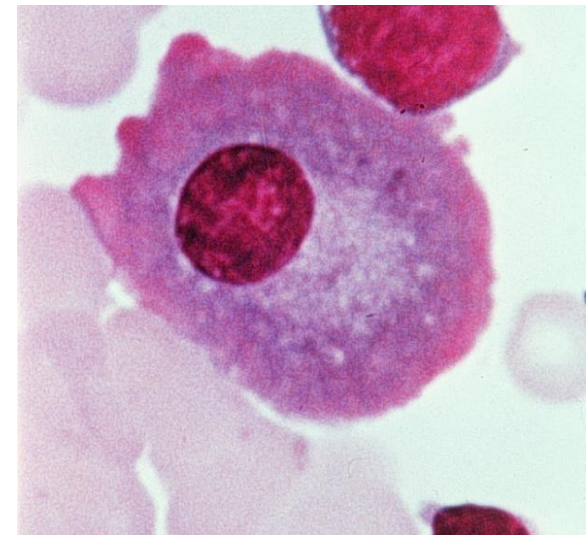
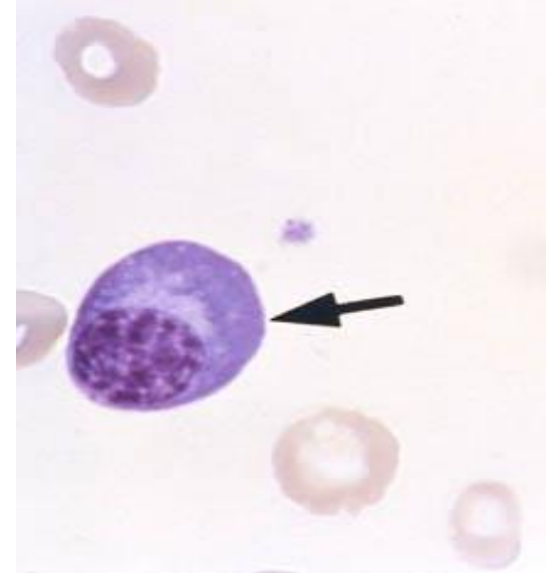
Εισαγωγή του όρου «Πολλαπλούν Μυέλωμα»

- **Rustizky 1873:** Ρώσος ιατρός που εργαζόταν στο εργαστήριο του von Recklinghausen και πρώτος χρησιμοποίησε τον όρο «**Πολλαπλούν Μυέλωμα**» όταν βρήκε σε νεκροτομή 8 ξεχωριστούς όγκους του μυελού. Στην Ρωσία και σήμερα ενίοτε το μυέλωμα αναφέρεται και ως «**νόσος του Rustizky**»
- Ο όρος «**νόσος του Kahler**» δόθηκε μετά από την περιγραφή της περίπτωσης του Dr Loos από τον καθηγητή του Παν/μίων της Πράγας και της Βιέννης **Otto Kahler**. Ο ασθενής είχε προοδευτικά επιδεινούμενα οστικά άλγη, Bence Jones πρωτεϊνουρία και ιστολογικά από την νεκροψία διήθηση του μυελού από μεγάλα ωσειδή κύτταρα. Ο Kahler τον διέγνωσε το 1879 αλλά δημοσίευσε την περίπτωση το 1889.



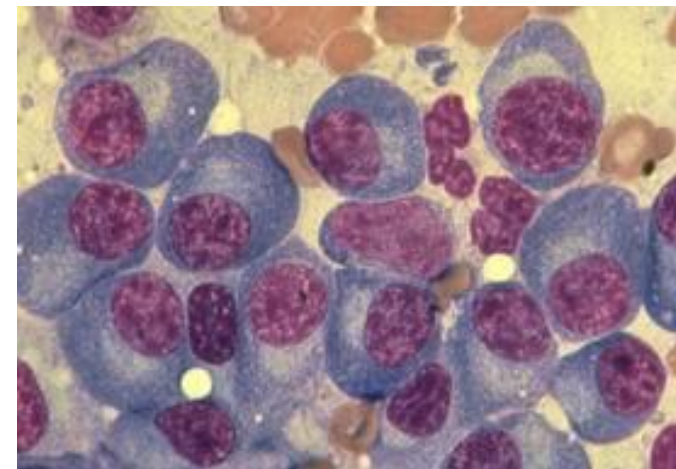
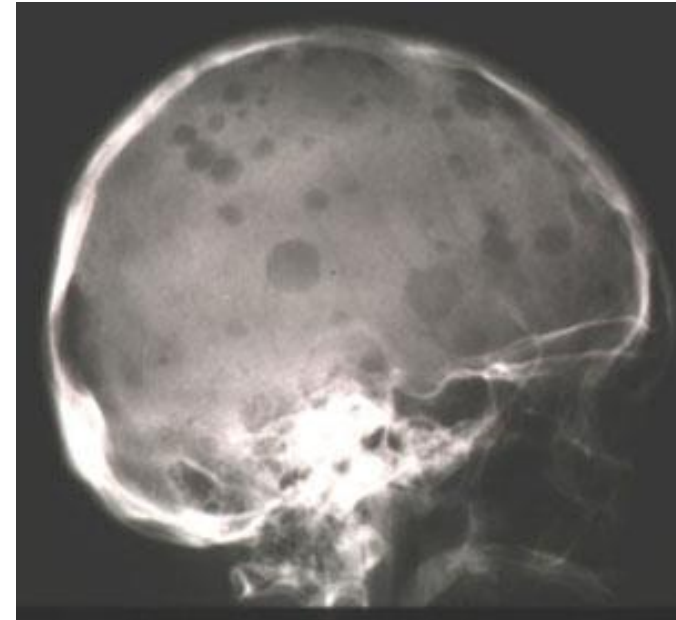
Εισαγωγή του όρου «Πλασματοκύτταρο»

- **Waldeyer 1875:** Πρώτη περιγραφή πλασματοκυττάρων από αμυγδαλικό ιστό.
- **Ramon Y Cajal 1890:** Ορθή μορφολογική περιγραφή πλασματοκυττάρων σε συφιλιδικά κονδυλώματα.
- **Marschalko 1895:** Λεπτομερής περιγραφή των χαρακτηριστικών των πλασματοκυττάρων (υφή χρωματίνης, θέση πυρήνα, ύπαρξη περιπυρηνικής φαιάς περιοχής Golgi, και σφαιρικό ή ανώμαλο πρωτόπλασμα).



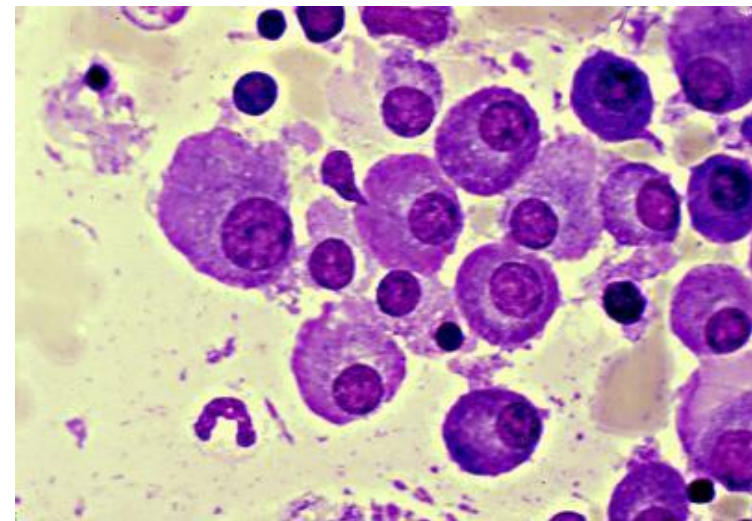
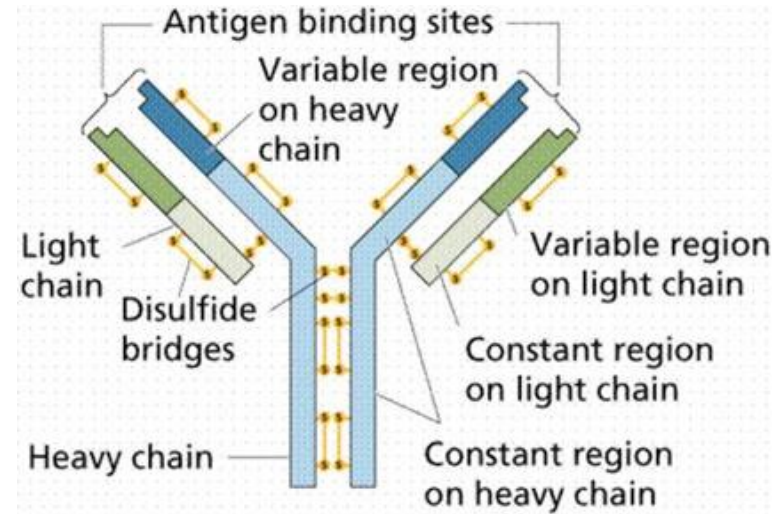
Περαιτέρω αναγνώριση της νόσου

- **Herrick και Kektoen 1894:** Περιγραφή της πρώτης περίπτωσης πολλαπλού μυελώματος στις ΗΠΑ.
- **Wright 1900:** Περιγραφή ασθενούς 54 ετών με μυέλωμα και υπόδειξη / πρόταση ότι οι όγκοι των οστών αποτελούνται από πλασματοκύτταρα.
- Ο ασθενής του Wright ήταν **ο πρώτος στον οποίο έγιναν ακτινογραφίες** στις πλευρές και τα πλατέα οστά και συνδέθηκαν τα ακτινολογικά ευρήματα με την νόσο.



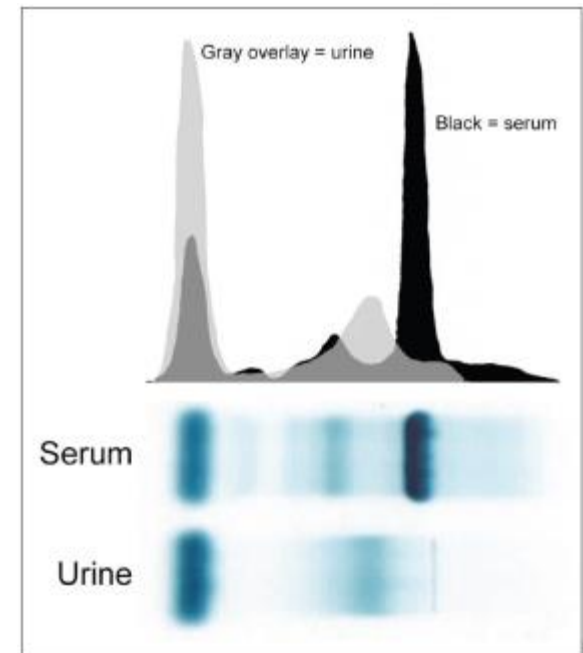
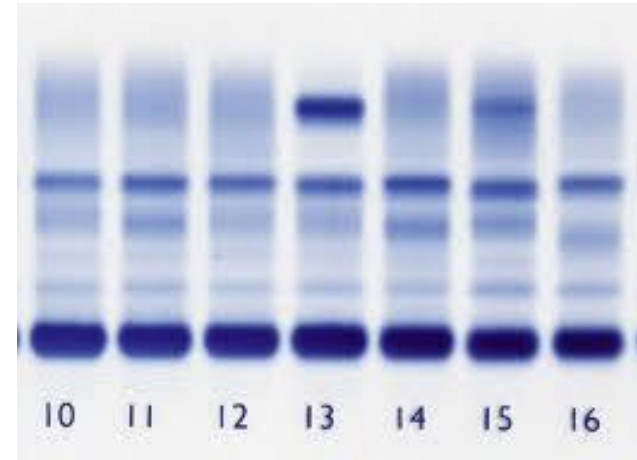
Διαγνωστικές εξελίξεις στις αρχές έως τα μέσα του προηγούμενου αιώνα

- ★ **Bayne-Jones και Wilson 1922:** Αναγνώριση 2 τύπων Bence Jones πρωτεϊνών.
- ★ **Perlzweig 1928:** Αναγνώριση της υπερπρωτεϊναιμίας σε δύο ασθενείς που είχαν 9-11 gr σφαιρίνης στον ορό τους.
- ★ **Arinkin 1929:** Πρόταση ότι η στερνική αναρρόφηση μυελού μπορεί να θέσει την διάγνωση της νόσου ante-mortem.
- ★ **Bayrd και Heck 1945:** Περιγραφή 83 περιπτώσεων ιστολογικά επιβεβαιωμένου μυελώματος από την Mayo Clinic. Η μέση επιβίωση ήταν 15 μήνες με εύρος 1-84 μήνες.



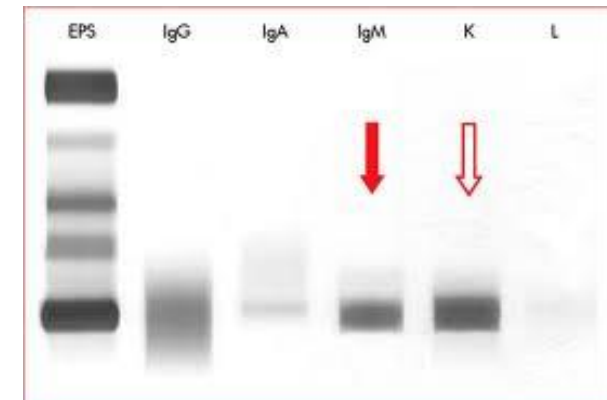
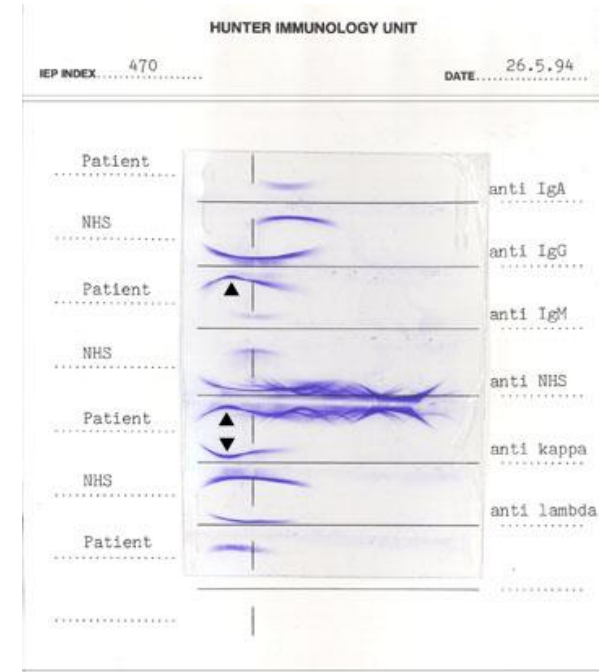
Πρόοδοι στην ανάλυση των πρωτεϊνών

- **Tiselius 1937**: Πρώτη χρησιμοποίηση ηλεκτροφόρησης πρωτεϊνών: 3 κατηγορίες σφαιρινών α -, β - και γ -. Η δημοσίευση αυτή που οδήγησε στην απονομή βραβείου Nobel, αρχικά απορρίφθηκε από το *Biochemical Journal*.
- **Tiselius και Kabat 1939**: Αναγνώριση ότι οι γ -σφαιρίνες είναι αντισώματα.
- **Longsworth 1939**: Χρησιμοποίηση της Ηλ./Λ για την μελέτη του μυελώματος και διαπίστωση της στενής ζώνης των γ -σφαιρινών σαν 'church-spire'.


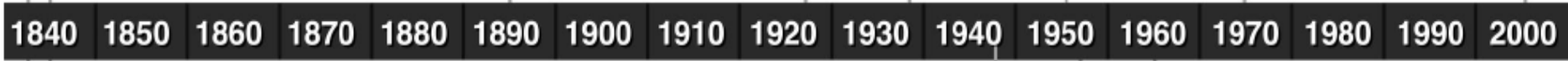
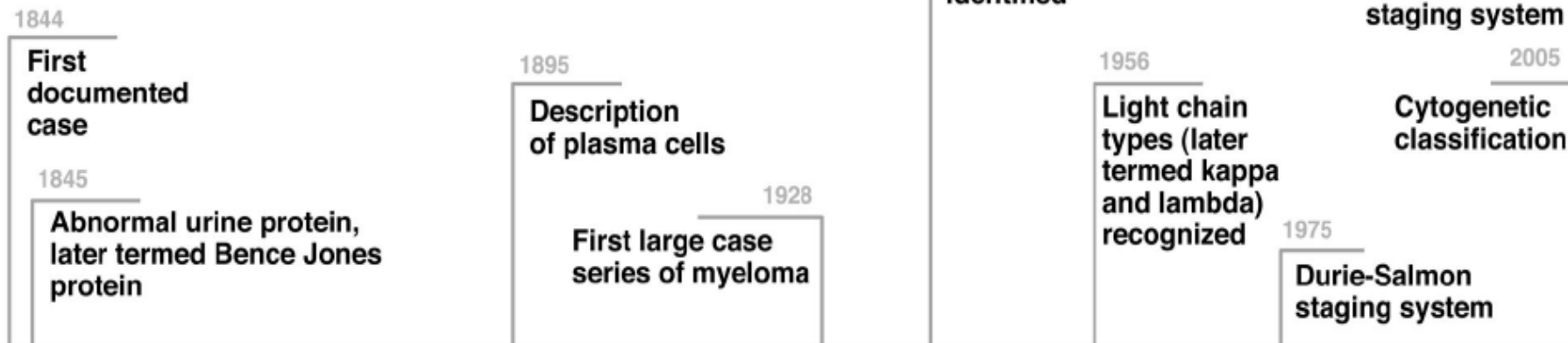


Πρόοδοι στην τυποποίηση της παραπρωτεΐνης

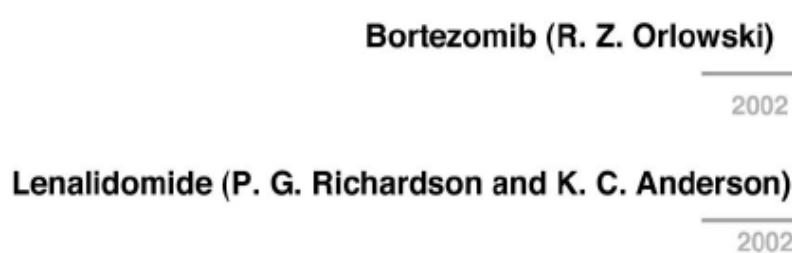
- **Grabar and Williams 1953:** Ανοσοηλεκτροφόρηση ορού
- **1961:** Ανοσοκαθήλωση ορού και ούρων
- **Korngold και Lipari 1956:** Ανάδειξη σχέσης ανάμεσα στην Bence Jones πρωτεΐνη του ορού και του μυελώματος. Ονομασία των δύο τύπων ελαφρών αλυσίδων ως κ- και λ-αλυσίδες
- **Edelman και Gally 1962:** Οι ελαφρές αλυσίδες που κυκλοφορούν στον ορό είναι ταυτόσημες με την Bence-Jones πρωτεΐνη των ούρων, η οποία προφανώς προκύπτει από αποβολή των αλυσίδων από τους νεφρούς



History



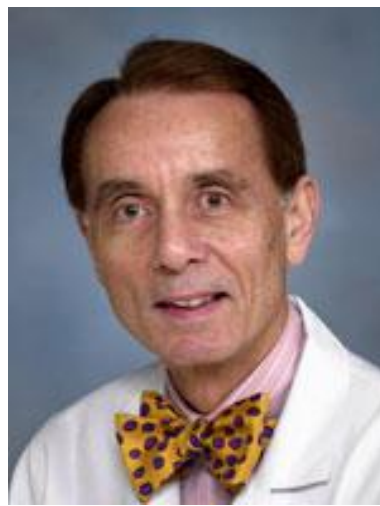Treatment



Σύγχρονες μορφές της επιστήμης για την νόσο



Jan Waldenström



Raymond Alexanian



Robert Kyle



Kenneth Anderson



Paul Richardson



Jean-Luc Harousseau & Brian Durie



Bart Barlogie




**Lisa Ray , 37 ετών
Καναδή ηθοποιός**



**Caroline Mc Williams, 54 ετών
τηλεπαρουσιάστρια**



**Lisa Ray , 39 ετών
και πάλι ενεργός
μετά την θεραπεία**



Powerful Thinking Advances the Cure™

**ACCELERATE AWARENESS!
SUGGEST US TO YOUR FRIENDS
HELP THE MMRF ACHIEVE
10,000 FANS!**



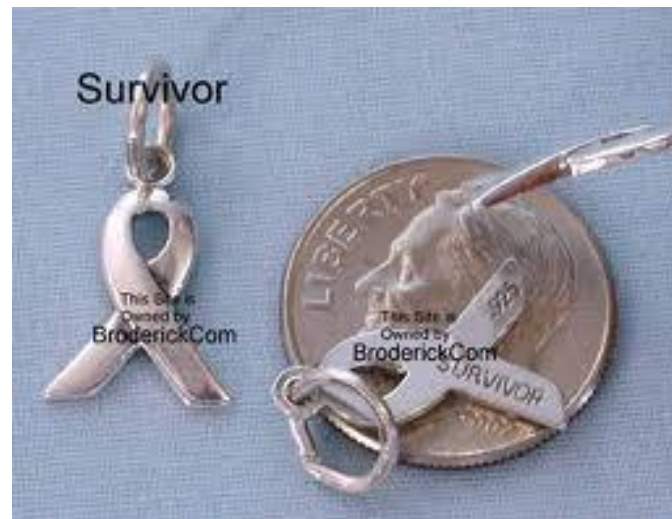**Mel Tyler, 51 ετών
UMKC V.Chancellor for Student Affairs**

Κοινωνική δραστηριότητα σχετική με το μυέλωμα



New Clinical Trial
For Previously
Untreated Multiple
Myeloma Patients

[click here for more information](#)



WIPE OUT



Multiple Myeloma

