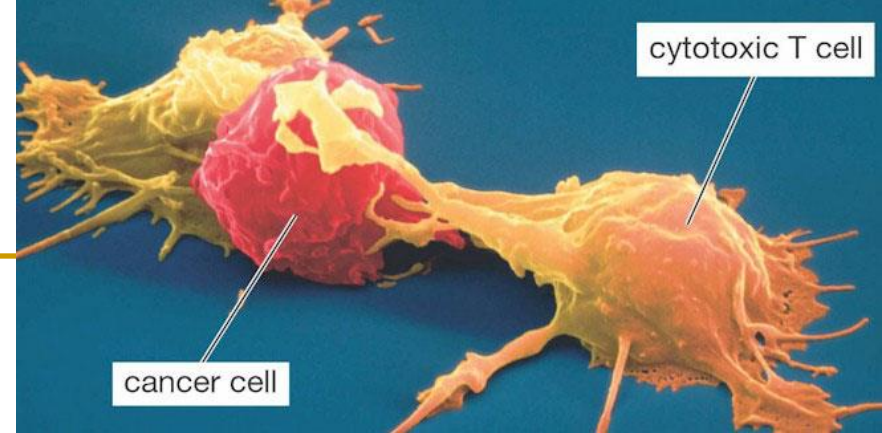
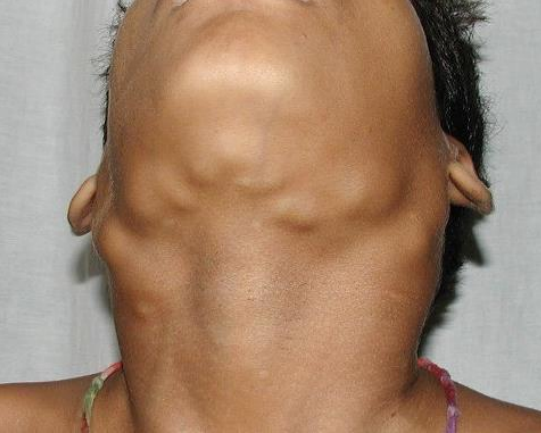
ΙΣΤΟΡΙΚΑ ΑΣΘΕΝΩΝ ΜΕ ΛΕΜΦΑΔΕΝΟΠΑΘΕΙΑ

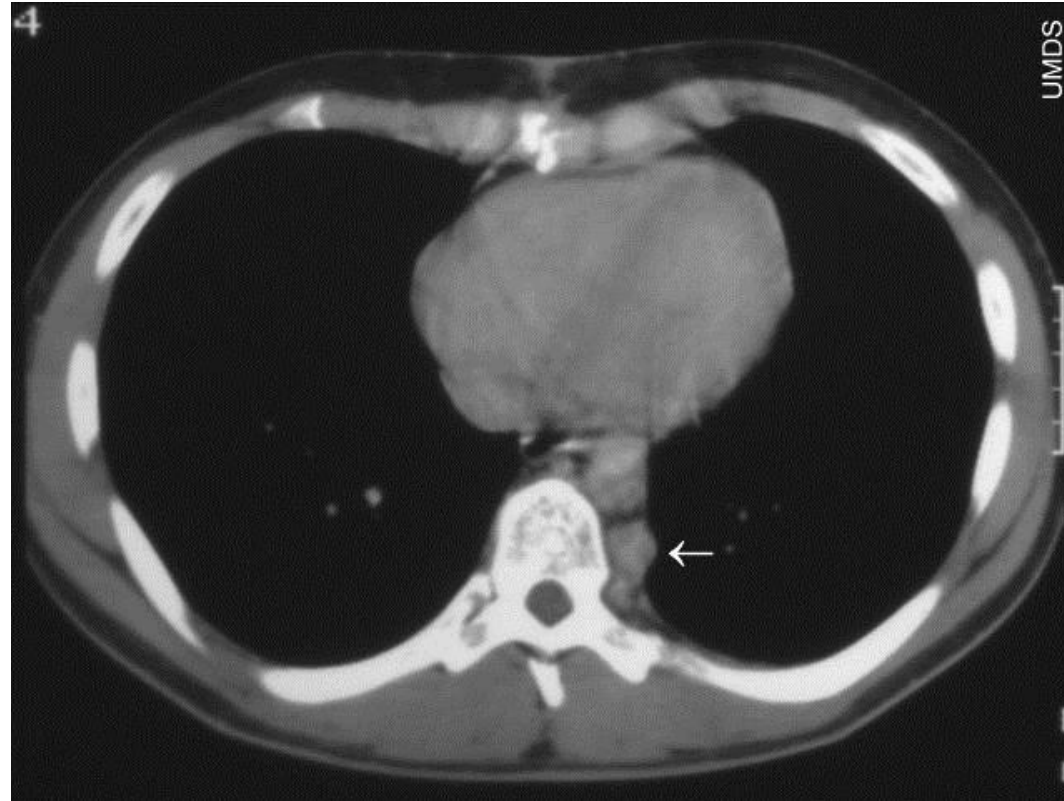
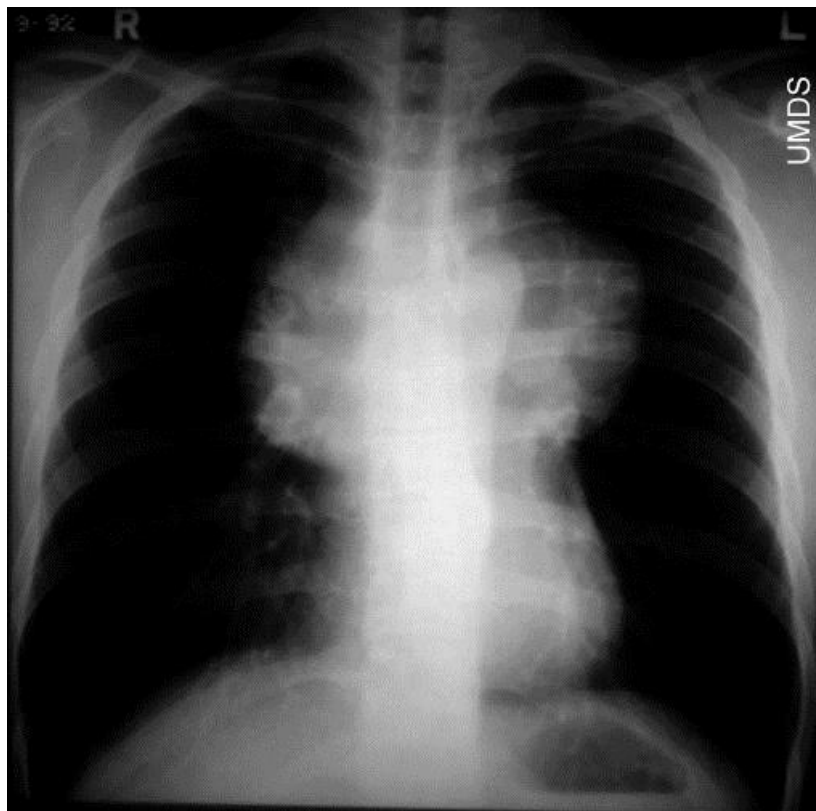
**ΑΠΑΡΤΙΩΜΕΝΗ ΔΙΔΑΣΚΑΛΙΑ ΣΤΗΝ
ΑΙΜΑΤΟΛΟΓΙΑ 2018**

*Αργύρης Συμεωνίδης
Καθηγητής Παθολογίας - Αιματολογίας*

Ιστορικό 1.

- Γυναίκα ηλικίας **30 ετών** παραπονείται για **ξηρό επίμονο βήχα** από μηνός, που επιδεινώνεται με την κατάκλιση, ενώ από εβδομάδος είναι επίμονος και στην όρθια θέση. Τις τελευταίες ημέρες έχει προστεθεί και **δύσπνοια με την ελαφρά κόπωση**
- Επιπλέον αναφέρει αδικαιολόγητο **κνησμό** χωρίς εμφάνιση εξανθήματος
- Στην απλή ακτινογραφία θώρακος βρίσκεται **διεύρυνση του μεσοθωρακίου σημαντικού βαθμού**
- Στην γενική αίματος διαπιστώνονται Hb: 12.9 g/dl, **Λευκά 15600/mm³ Αιμοπετάλια 456000/mm³**
- Τύπος λευκών **Π.86, Λ.6, Μ.5, Η.3**

Απεικονιστικά ευρήματα



**Μεγάλη ομοιογενής μάζα στο ανώτερο μεσοθωράκιο
και ένας λεμφαδένας στο οπίσθιο μεσοθωράκιο (βέλος)**

Υπόλοιπα εργαστηριακά ευρήματα

- CRP 9.5 mg/dl (φ.τ. <0.8 mg/dl)
- LDH 362 IU (φ.τ. – 230 IU)
- SGOT 26, SGPT 16, ALP 68, γ-GT 88 (φ.τ. 5-50 IU/ml)
- Ολικά λευκώματα 6.5 g/dl, **αλβουμίνη 3.2 g/dl** (φ.τ. 3.5-5.5 g/dl), σφαιρίνες 3.3 g/dl
- Πρωτεϊνόγραμμα:
Αλβουμίνη: 47.9% , α1: 5.7%, α2: 19.9%, β: 17%, γ: 9.5%

Θετικά (παθολογικά) ευρήματα

Λευκοκυττάρωση, πολυμορφοπυρήνωση, λεμφοπενία, θρομβοκυττάρωση, αντίδραση οξείας φάσεως (αύξηση των α2-σφαιρινών), υποαλβουμιναιμία, αυξημένη LDH, αυξημένη γ-GT, υπο-γ-σφαιριναιμία, διεύρυνση μεσοθωρακίου

Διαφορική διάγνωση ασθενούς με διεύρυνση μεσοθωρακίου

- Καταδυσόμενη βρογχοκήλη
- Αχαλασία – εκκόλπωμα οισοφάγου
- Ανεύρυσμα αορτικού τόξου
- Καλοήθης δερμοειδής κύστη
- **Λέμφωμα Hodgkin**
- **Πρωτοπαθές Β-λέμφωμα μεσοθωρακίου**
- **Τ-λεμφοβλαστικό λέμφωμα**
- **Θύμωμα – Θυμικό καρκίνωμα**
- **Βρογχογενές καρκίνωμα πνεύμονος (σπάνια)**
- **Τεράτωμα – αδιαφοροποίητο νεόπλασμα**
- **Πρωτοπαθές σάρκωμα – δυσγερίνωμα, σεμίνωμα**
- **Μεταστατικό νεόπλασμα**

Πρόβλημα: Ο ασθενής έχει μεγάλη εσωτερική, αλλά **απουσία** επιπολής λεμφαδενοπάθειας

- Ποιος θα πρέπει να είναι ο περαιτέρω χειρισμός αυτού του ασθενούς?
 - A. Παρακολούθηση και συντηρητική διαγνωστική προσπάθεια του ασθενούς και αναμονή εμφάνισης εξωτερικής λεμφαδενοπάθειας
 - B. Χορήγηση αντιβίωσης και κορτικοειδών και έλεγχος της υποχώρησης της μάζας μετά από 10-15 ημέρες
 - C. Παρακέντηση της λεμφαδενικής μάζας με λεπτή βελόνα και αναρρόφηση υλικού
 - D. Βιοψία της μάζας με μεσοθωρακοσκόπηση
 - E. Ανοιχτή θωρακοτομή και όσο το δυνατόν πιο εκτεταμένη εξαίρεση της μάζας
-

Περαιτέρω διαγνωστική προσπάθεια ασθενούς με διεύρυνση μεσοθωρακίου

- **Απεικονιστικός έλεγχος κοιλίας**
 - ➔ Αξιολόγηση της **υφής του σπληνός** σε U/S και CT
 - ➔ Αξιολόγηση ύπαρξης **κοιλιακών λεμφαδένων**
 - ➔ Αξιολόγηση πιθανής **προσβολής του ήπατος**
 - Δερμοαντίδραση **Mantoux** (κυρίως για έλεγχο της ανοσίας)
 - **Μεσοθωρακοσκόπηση – βιοψία μάζας**
 - Αποτέλεσμα βιοψίας: **λέμφωμα Hodgkin – οζώδης σκλήρυνση**
 - Σπινθηρογραφική απεικόνιση εστιών νόσου
 - Αναρρόφηση μυελού και οστεομυελική βιοψία
 - Έλεγχος για αντισώματα των ιών HBV, HCV, HAV, CMV, EBV, HTLV-1, HIV και ενίοτε και του HHV-6
-

Ιστορικό 2.

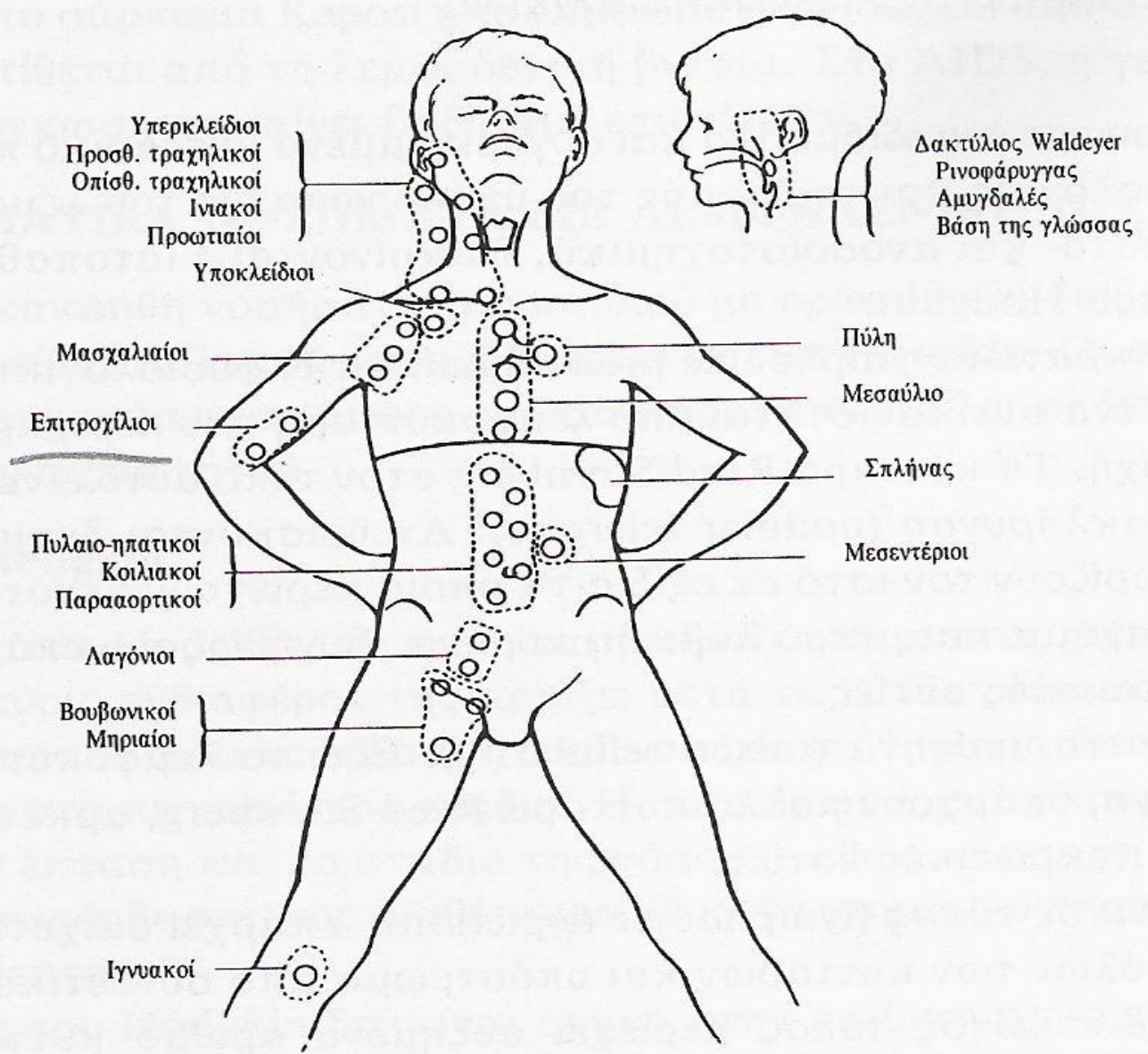
Άνδρας 67 ετών προσέρχεται στο ιατρείο για εξέταση επειδή σε τυχαίο παρακλινικό έλεγχο (check-up) βρέθηκε να έχει **λευκοκυττάρωση/λεμφοκυττάρωση και ήπια αναιμία.**

Σε ερώτηση, αναφέρει **κάποια ανορεξία και αδικαιολόγητες εφιδρώσεις** τον τελευταίο μήνα.

Στην κλινική εξέταση διαπιστώνονται μετρίου μεγέθους, **ανώδυνοι διογκωμένοι λεμφαδένες, ομοιόμορφα σε τράχηλο μασχάλες και βουβωνικές χώρες,** καθώς και **μικρή σπληνομεγαλία 2-3 cm** κάτω από το αρ. πλευρικό τόξο.

Στην γενική αίματος ευρίσκονται Hb: 11.2 g/dl, **Λευκά 17500/mm³** με **Π.27%, Λ. 69%, Μ.3%** και Η. 1% και αιμοπετάλια 195000 /mm³

Η ακτινογραφία θώρακος δεν έχει παθολογικά ευρήματα



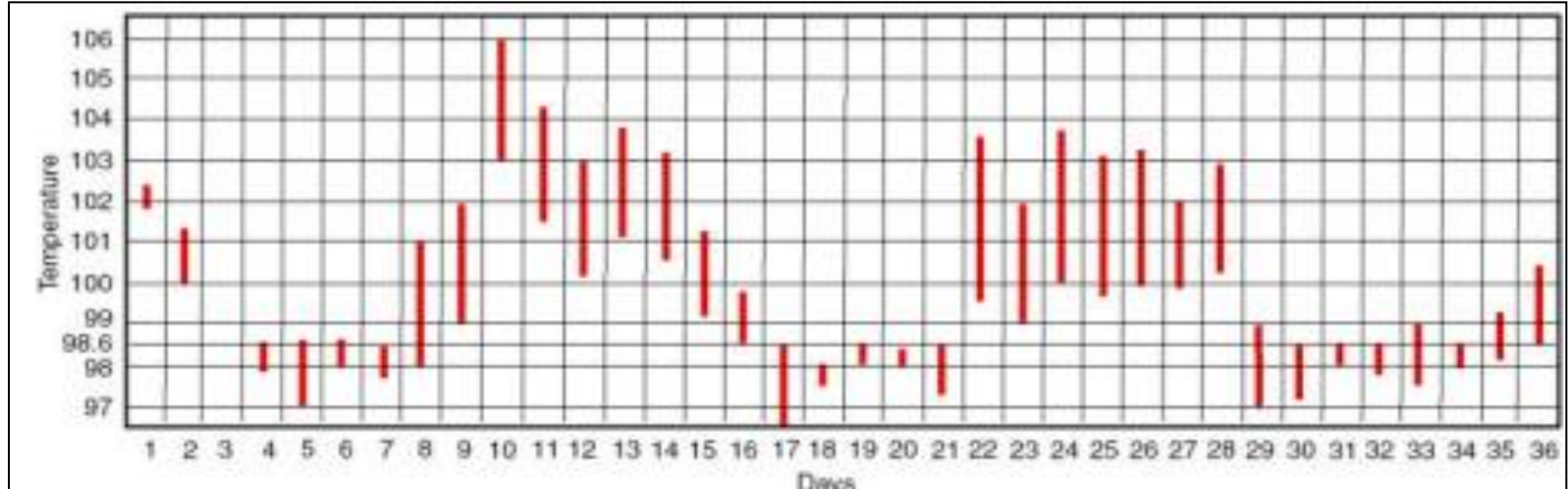
Πού οφείλεται μια λεμφαδενική διόγκωση

- **Απάντηση των ενδογενών στοιχείων του λεμφαδένα σε κάποιο αντιγονικό ερεθισμό (αντιδραστική υπερπλασία)**
- **Αυτόνομη και ανεξέλεγκτη υπερπλασία του λεμφαδενικού ιστού (λεμφοϋπερπλασία)**
- **Εισβολή στον λεμφαδένα πολυμορφοπυρήνων ή μονοκυττάρων για περιορισμό εξάλειψη λοιμώδους παράγοντα (πυώδης, κοκκιωματώδης λεμφαδενίτις)**
- **Εισβολή μεταστατικών κυττάρων στον λεμφαδένα από εξωλεμφική νεοπλασία**

Αξιολόγηση στοιχείων εκ του ιστορικού

- Χρονική διάρκεια συμπτωμάτων - τρόπος εμφάνισης
- Χαρακτήρες βήχα, πυρετού, δύσπνοιας
- Άλλα συνοδά συμπτώματα
- Χαρακτήρες λεμφαδενικής διόγκωσης
- Χαρακτήρες σπληνομεγαλίας
- Επάγγελμα και συνήθειες του ασθενούς
- Αναμνηστικό συχνών λοιμώξεων
- Αναμνηστικό συγγενών η αυτοάνοσων νοσημάτων, προηγηθείσα χημειοθεραπεία, μεταμόσχευση οργάνου η αιμοποιητικών κυττάρων
- Οικογενειακό ιστορικό, ύπαρξη, ηλικία και προβλήματα υγείας των αδελφών

Πυρετός Pel-Ebstein επί ασθενούς με λέμφωμα Hodgkin

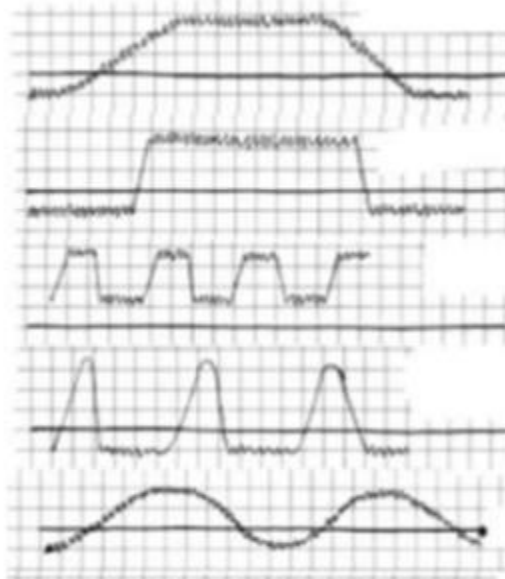


Continuous fever: *e.g.* [lobar pneumonia](#), [typhoid](#), [urinary tract infection](#), [brucellosis](#).

Intermittent fever:
e.g. [malaria](#), [pyaemia](#),
or [septicemia](#)..

Remittent
fever: *e.g.* [infective endocarditis](#).

[Pel-Ebstein fever](#)
; [Hodgkin's lymphoma](#)

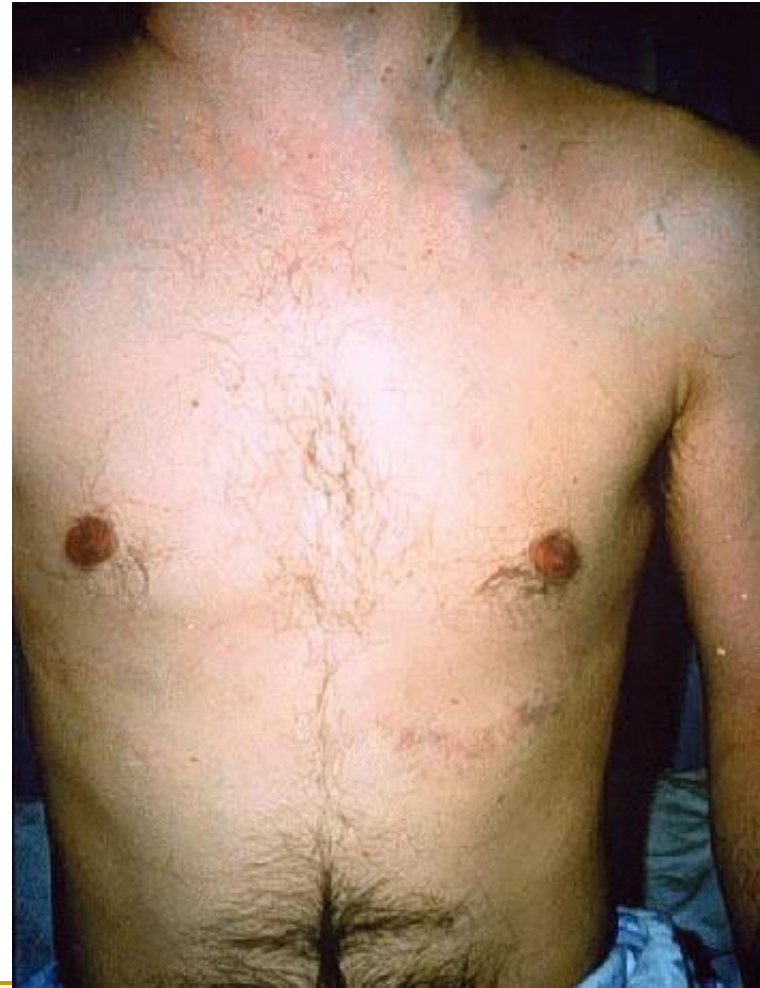

Αξιολόγηση ευρημάτων από την κλινική εξέταση I.

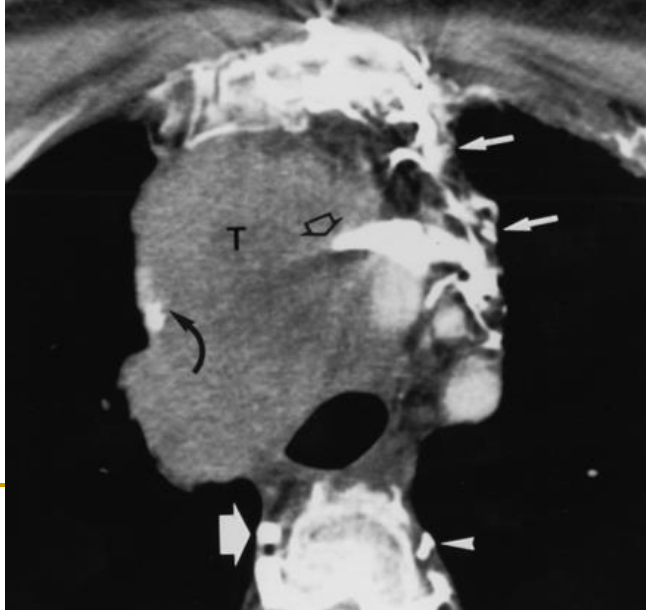
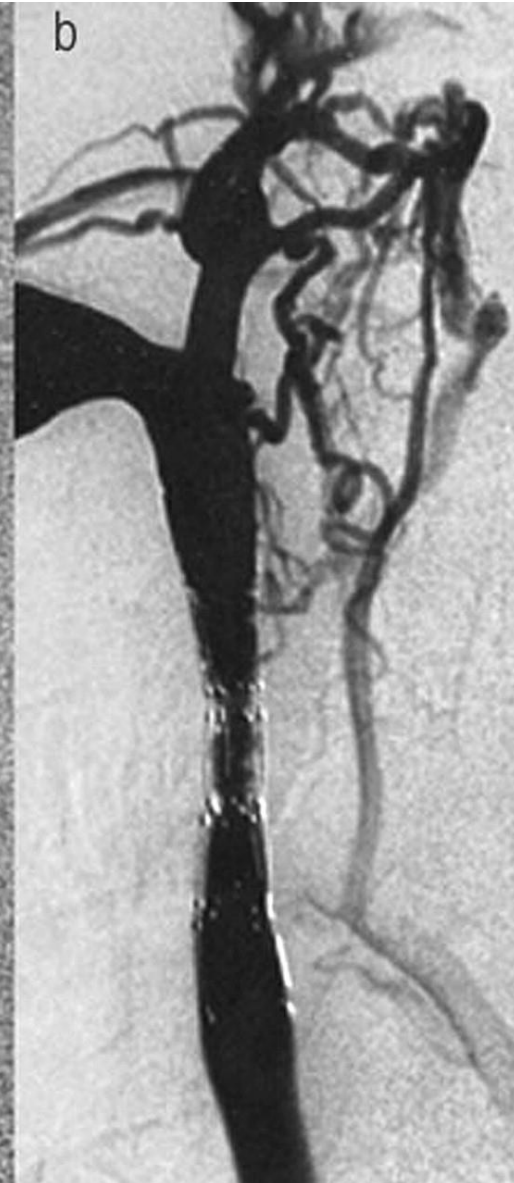
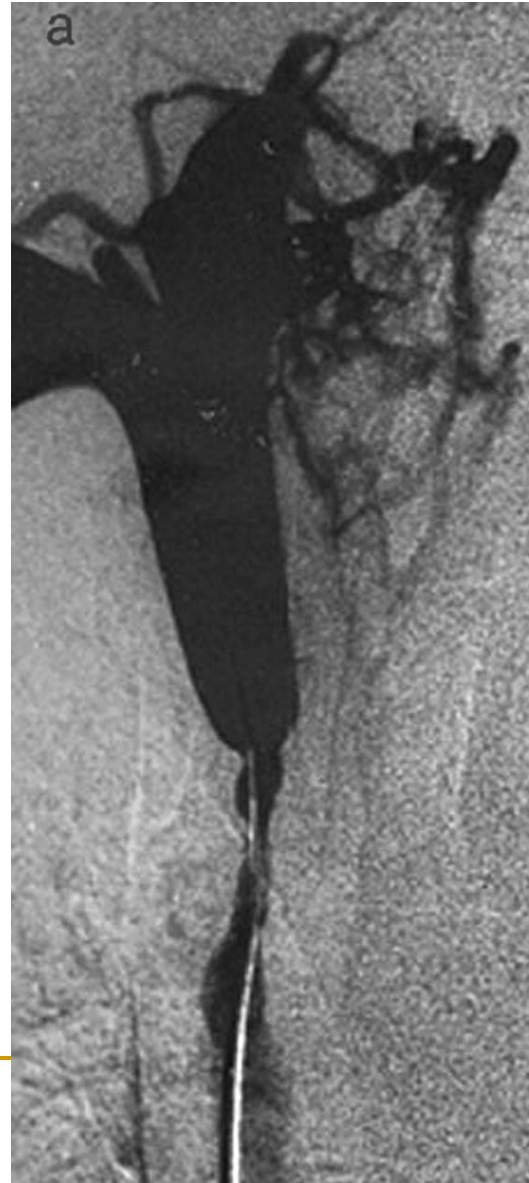
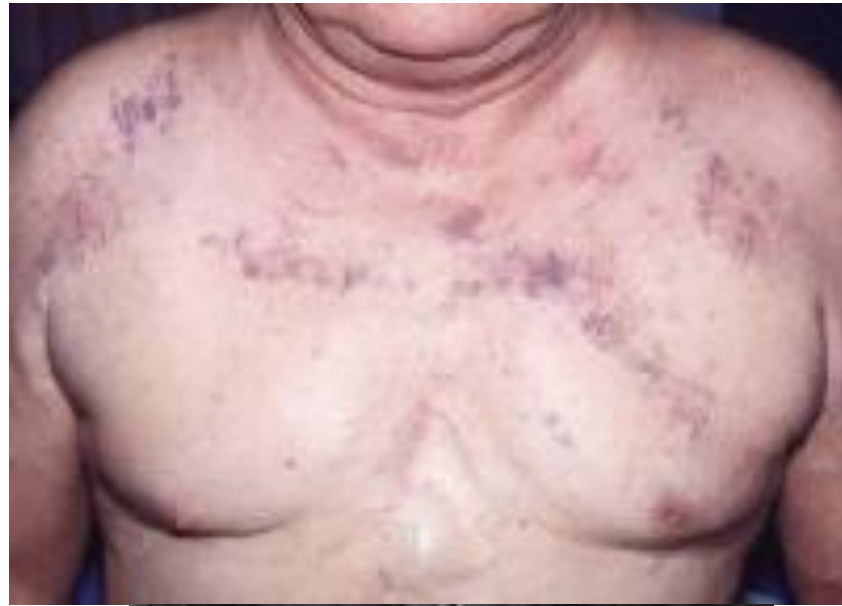- **Αξιολόγηση των κλινικών χαρακτηριστικών της λεμφαδενικής διόγκωσης**
 - ⇒ Ένας ή πολλοί λεμφαδένες?
 - ⇒ Ανώδυνοι, λίγο επώδυνοι ή πολύ επώδυνοι λεμφαδένες?
 - ⇒ Ευκίνητοι, δυσκίνητοι ή ακίνητοι-καθηλωμένοι λεμφαδένες?
 - ⇒ Μαλακοί, ελαστικοί-υπόσκληροι ή σκληροί-πετρώδεις λεμφαδένες?
 - ⇒ Μεμονωμένοι εύκολα αφοριζόμενοι ή συμφυόμενοι σε blocks λεμφαδένες?
 - ⇒ Διηθούν το δέρμα και τους παρακείμενους ιστούς ή όχι?

Αξιολόγηση ευρημάτων από την κλινική εξέταση II.

- **Αξιολόγηση συνοδών κλινικών ευρημάτων μιάς λεμφαδενικής διόγκωσης**
 - ⇒ Οίδημα άνω ή κάτω άκρων, ενός ή και των δύο
 - ⇒ Σύνδρομο άνω κοίλης
 - ⇒ Βράγχος φωνής
 - ⇒ Πλευριτική, περικαρδιακή ή ασκιτική συλλογή υγρού
 - ⇒ Ολιγουρία – ανουρία
 - ⇒ Αποφρακτικός ίκτερος



Σύνδρομο άνω κοίλης

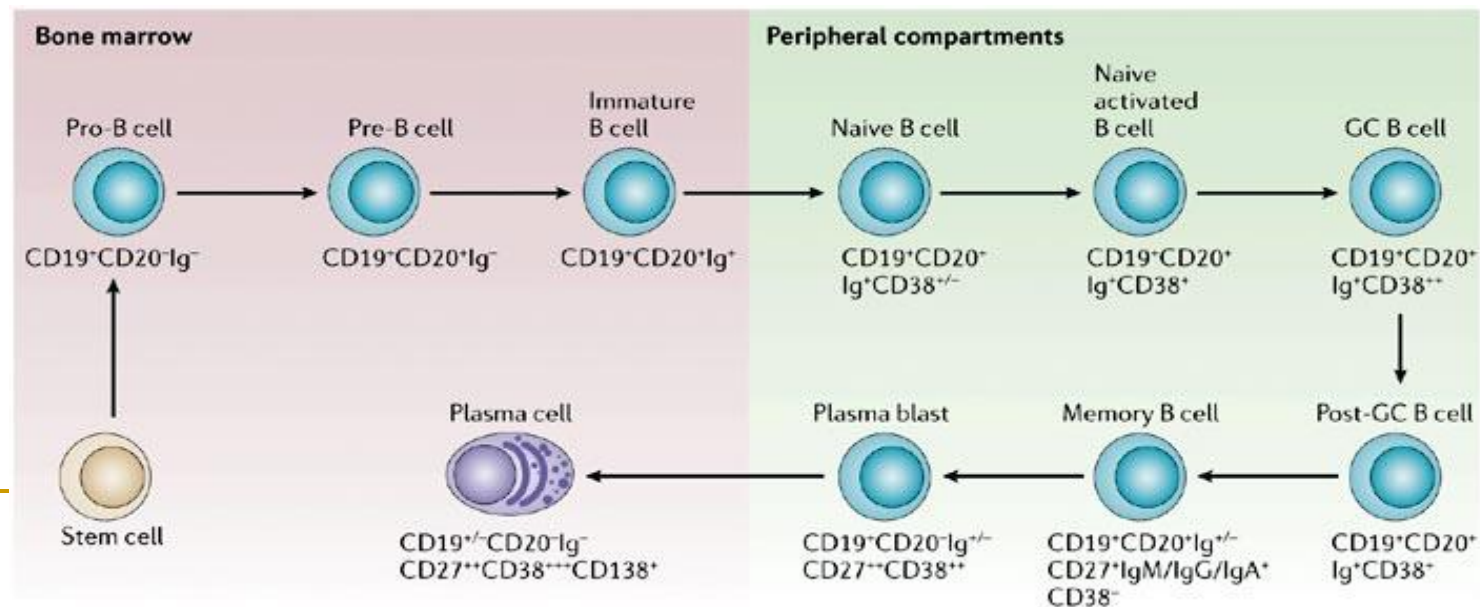


Περαιτέρω διερεύνηση ασθενούς με λεμφοκυττάρωση

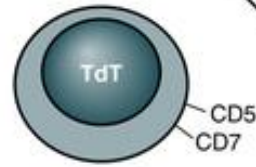
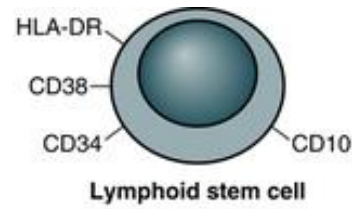
- **Μορφολογική αξιολόγηση λεμφοκυττάρων στο περιφ. αίμα**
- **Ανοσοφαινοτυπική ταυτοποίηση κλωνικού πληθυσμού**
- **Έλεγχος λευκωμάτων και ανοσοσφαιρινών ορού**
- **Απεικόνιση του θώρακα**
- **Ορολογικοί προγνωστικοί δείκτες (CRP, αλβουμίνη, β2-μικροσφ.)**
- **Δερμοαντίδραση Mantoux**
- **Έλεγχος για αντισώματα των ιών HBV, HCV, CMV, EBV, VZV, HIV**
- **Απεικόνιση πιθανής ύπαρξης και εσωτερικής λεμφαδενοπάθειας και ηπατομεγαλίας - σπληνομεγαλίας**
- **Βιοψία λεμφαδένα εάν ο ανοσοφαινότυπος δεν είναι τυπικός για κάποια νοσολογική οντότητα**
- **Αναρρόφηση μυελού και οστεομυελική βιοψία**

Ανοσοφαινοτυπική ταυτοποίηση λεμφοκυττάρωσης

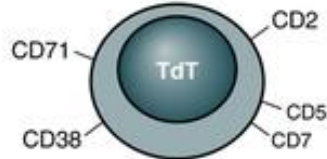
- Είναι B-, T- ή NK-κυτταρικής προέλευσης τα κύτταρα?
- Είναι πολυκλωνικός ή μονοκλωνικός ο B-λεμφοκυτταρικός πληθυσμός?
- Σε ποιο στάδιο ωρίμανσης του κυττάρου έγινε η νεοπλασματική εξαλλαγή?
- Ποιο είναι το συνολικό προφίλ της αντιγονικής έκφρασης?
- Υπάρχει απρόσφορη έκφραση κάποιου αντιγόνου?
- Ποιο είναι το κλάσμα αύξησης του κυτταρικού πληθυσμού?



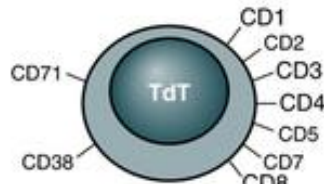
T-
Λ
Ε
Μ
Φ
Ο
Κ
Υ
Τ
Τ
Α
Ρ
Ο



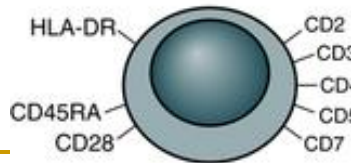
Pro-T lymphocyte
cytoplasmic CD3



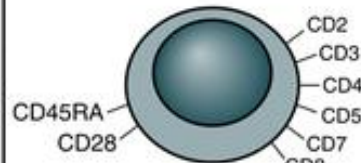
Early thymocyte
cytoplasmic CD3



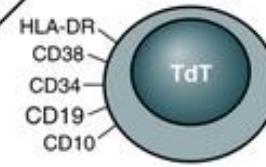
Common thymocyte



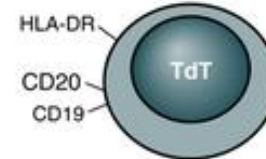
Th lymphocyte



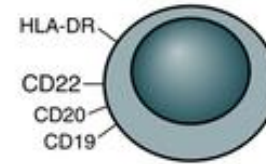
Tc/s lymphocyte



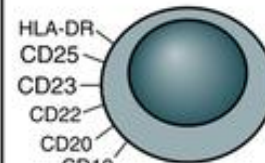
Pro-B lymphocyte
Ig heavy chain rearranged



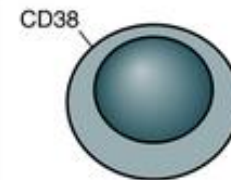
Pre-B lymphocyte
Ig heavy chain rearranged
Ig light chain rearranged
cytoplasmic μ chain



Early B lymphocyte
Ig heavy chain rearranged
Ig light chain rearranged
IgM; IgD

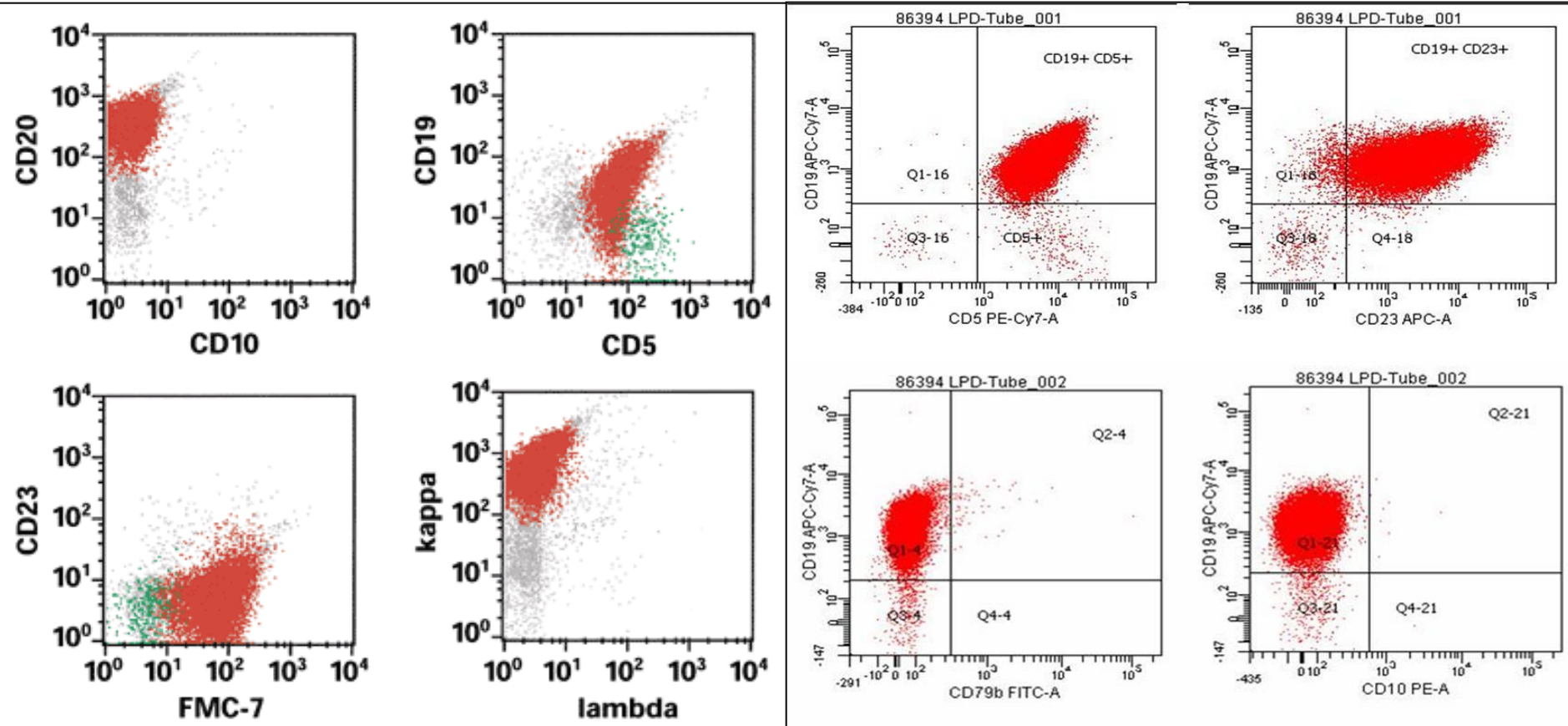


Activated B lymphocyte
Ig heavy chain rearranged
Ig light chain rearranged
IgM



Plasma cell
Ig heavy chain rearranged
Ig light chain rearranged
cytoplasmic Ig

B-
Λ
Ε
Μ
Φ
Ο
Κ
Υ
Τ
Τ
Α
Ρ
Ο



Διαφορική Διάγνωση Λεμφοκυττάρωσης με βάση το ανοσοφαινοτυπικό προφίλ

Table 1. Immunophenotype in the differential diagnosis of CLL*†

Disease	slg	CD5	CD23	CD10	CD11c	CD43	CD103	FMC7	CD25	Cyclin D1
CLL	-/+	+	+	-	-/+	+	-	-	-	-
PLL	++	-/+	-/+	-	+/-	-/+	-	+	-	-
HCL/v	++	-	-	-	+	+/-	+	+	++	-
MCL	+	+	-	-/+	-	+	-	+/-	-	+
FL-L	+	-	-	+/-	-	-	-	+	-	-
LPL	+	-	-	-/+	+	-/+	-	+	-/+	-

Προσέγγιση του πυρετού σε ασθενή με λεμφαδενοπάθεια

■ Κοινή λοίμωξη

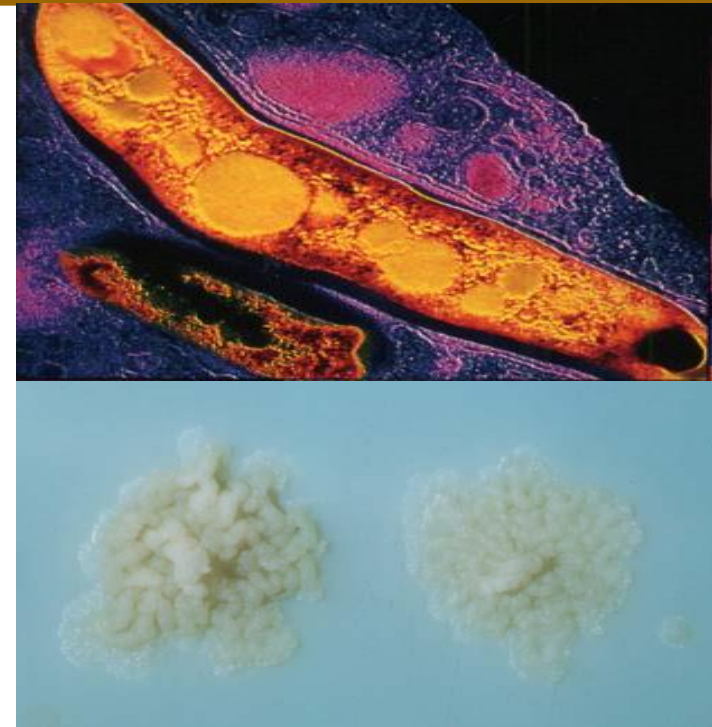- ⇒ Βακτηριακή
- ⇒ Ιογενής

■ Ευκαιριακή λοίμωξη

- ⇒ Αξιολόγηση του υποστρώματος ανοσίας
- ⇒ Μυκητιασική λοίμωξη
- ⇒ Άτυπη διάμεση πνευμονία
- ⇒ Φυματιώδης λοίμωξη

■ Πυρετός σχετιζόμενος με την ίδια την νόσο

- ⇒ **Υπέρ:** απουσία ρίγους, υφέσιμος είτε κυματοειδής τύπος πυρετού
συνύπαρξη απώλειας βάρους και εφιδρώσεων, αρνητικές καλλιέργειες,
καλή κλινική κατάσταση για την βαρύτητα του πυρετού
- ⇒ **Παθογένεια:** αντίδραση οξείας φάσεως επαγόμενη από την βασική νόσο



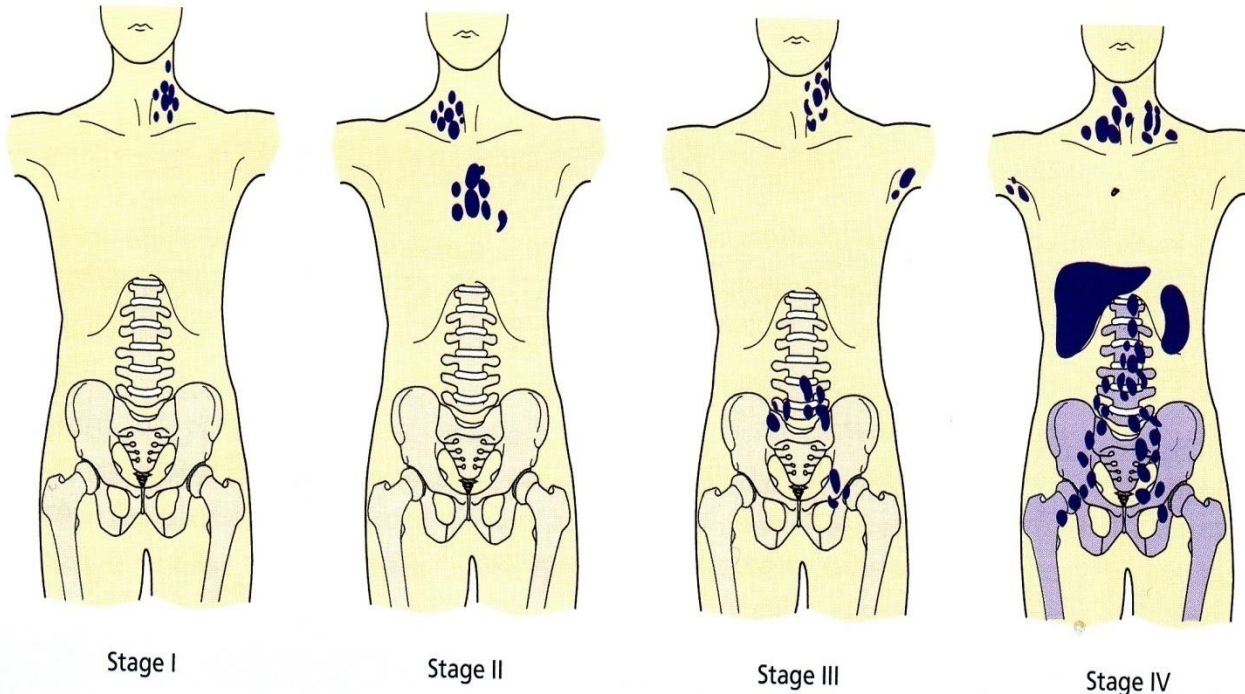
Άλλα συστηματικά συμπτώματα των ασθενών με λεμφαδενοπάθεια

- Πυρετός υψηλός ή πυρετική κίνηση μικρή συνεχής
 - Υφέσιμος, αμφημερινός, κυματοειδής, συνεχής
- Ανορεξία, απέχθεια προς ορισμένες τροφές
- Απώλεια σωματικού βάρους (>5 ή 10%)
- Εφιδρώσεις αδικαιολόγητες
- Κνησμός
- Αρθραλγίες
- Επώδυνοι λεμφαδένες μετά από κατανάλωση οινοπνευματωδών ποτών

Τύπου «B» συμπτωματολογία

Κλινική σταδιοποίηση ασθενούς με λέμφωμα

Σύστημα ταξινόμησης Ann-Arbor



- Στάδιο I (A,B)
Στάδιο IE
- Στάδιο II (A,B)
Στάδιο II-bulky
(με ογκώδη νόσο)
- Στάδιο III (A,B)
Στάδιο III -S
- Στάδιο IV (A,B)
συστηματική νόσος

Ισχύει για ασθενείς με Hodgkin και μη Hodgkin λέμφωμα, εξαιρουμένων των T-δερματικών