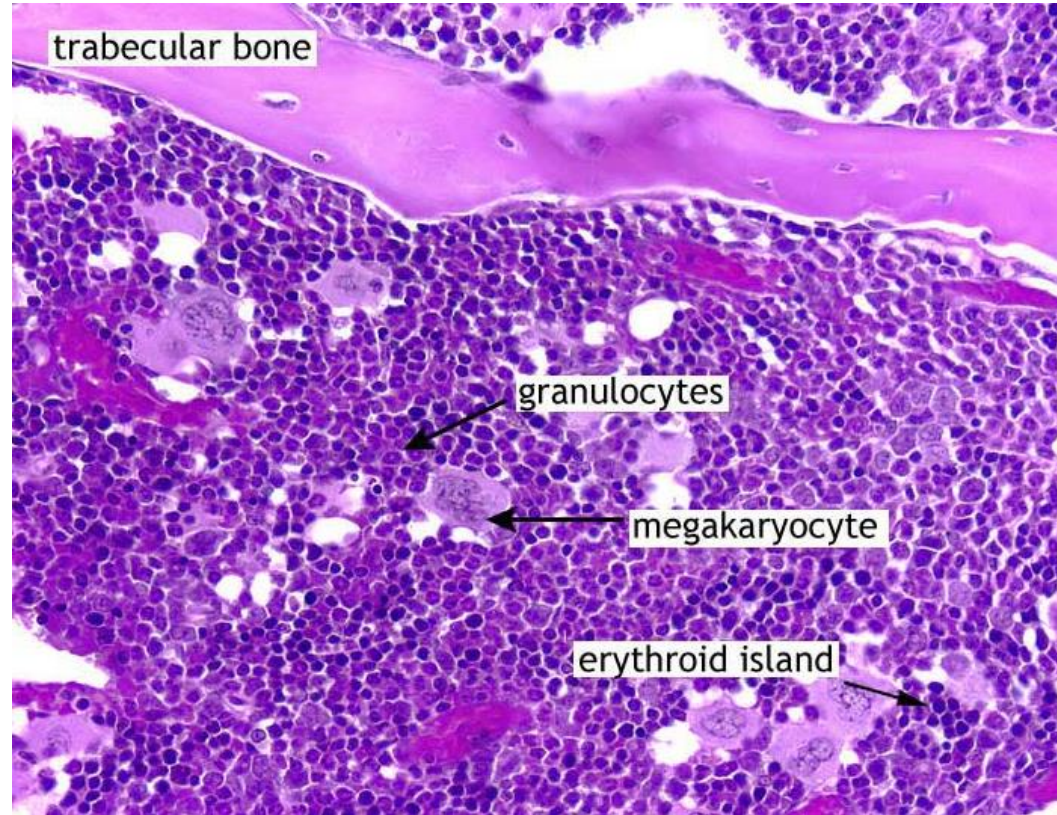
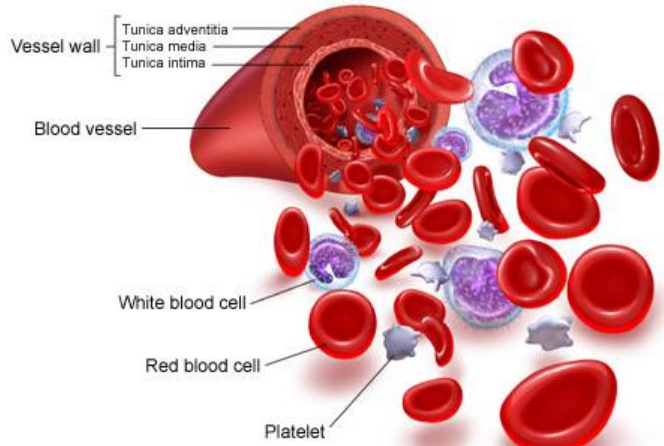
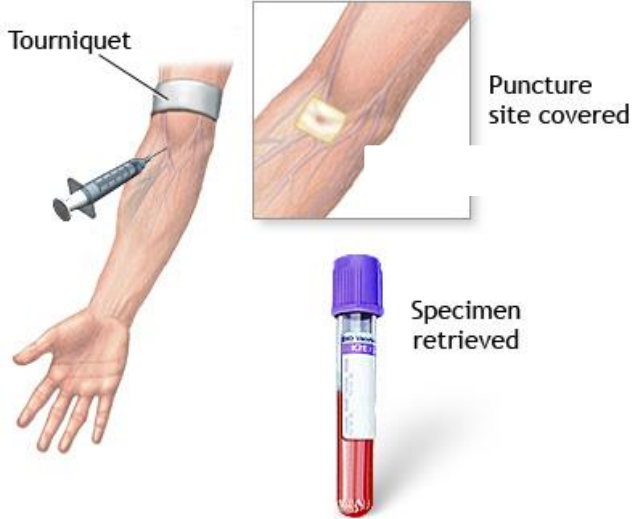


Γενική αίματος και φυσιολογικός αιμοποιητικός μυελός

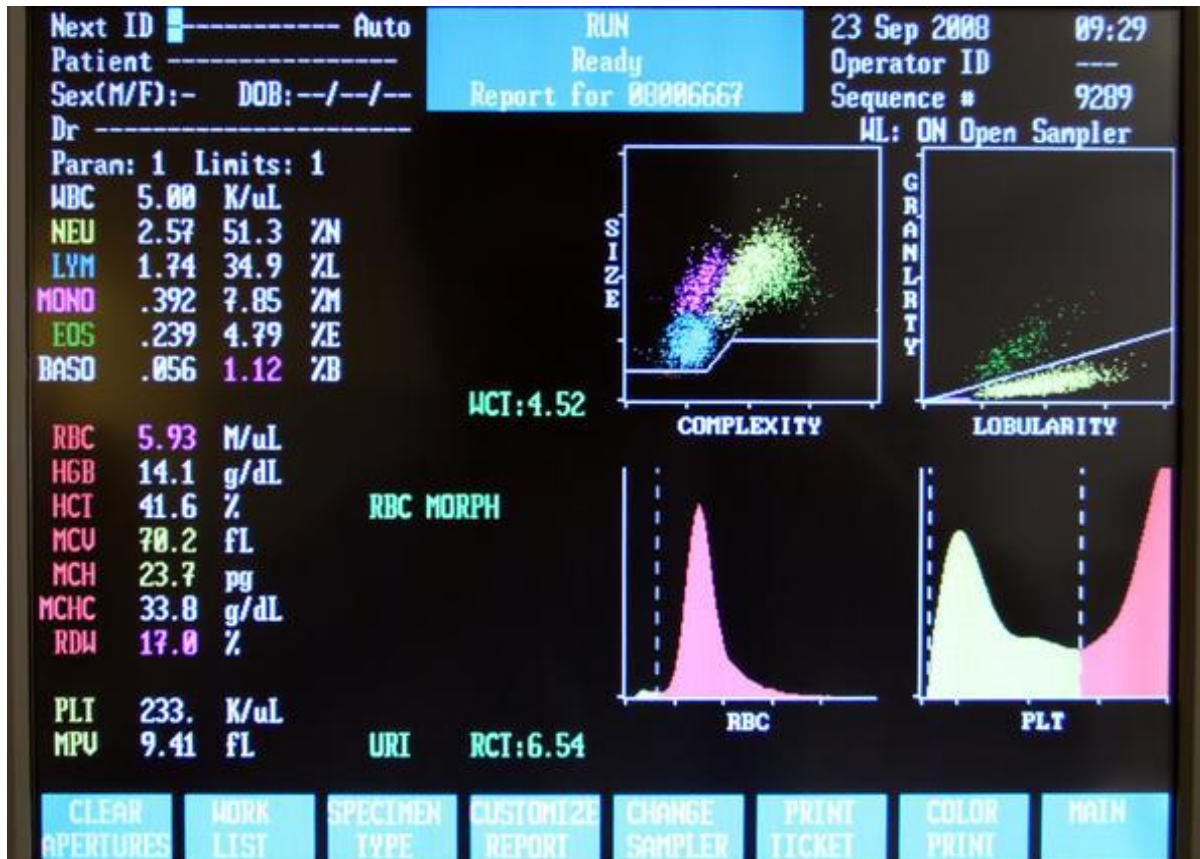


Αργύρης Συμεωνίδης
Απαρτιωμένη διδασκαλία Αιματολογίας 2018

Γενική αίματος

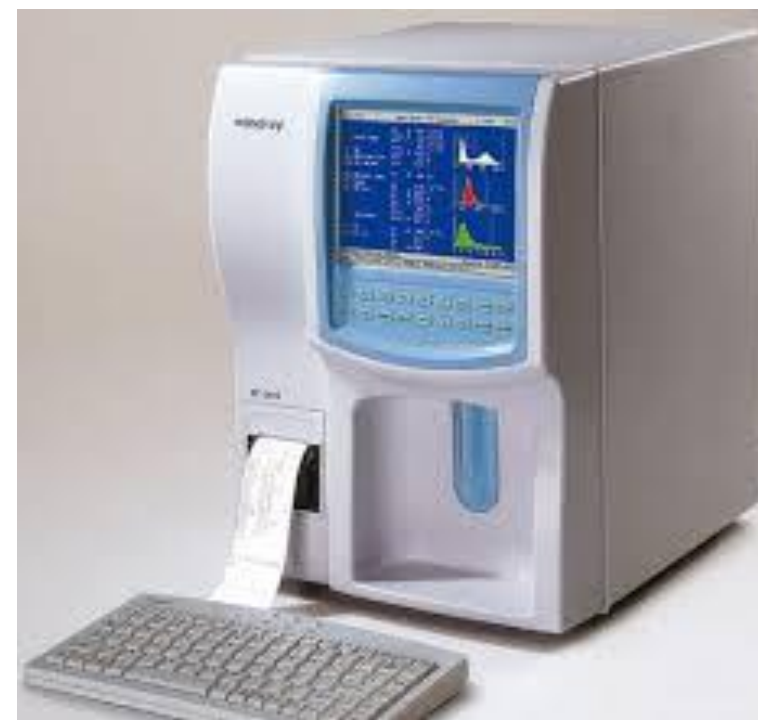
Ορισμός

Η περιγραφική αποτύπωση μίας αντιπροσωπευτικής εικόνας του αίματος, με βάση συγκεκριμένες αριθμητικές και ποιοτικές παραμέτρους των εμμόρφων του στοιχείων.



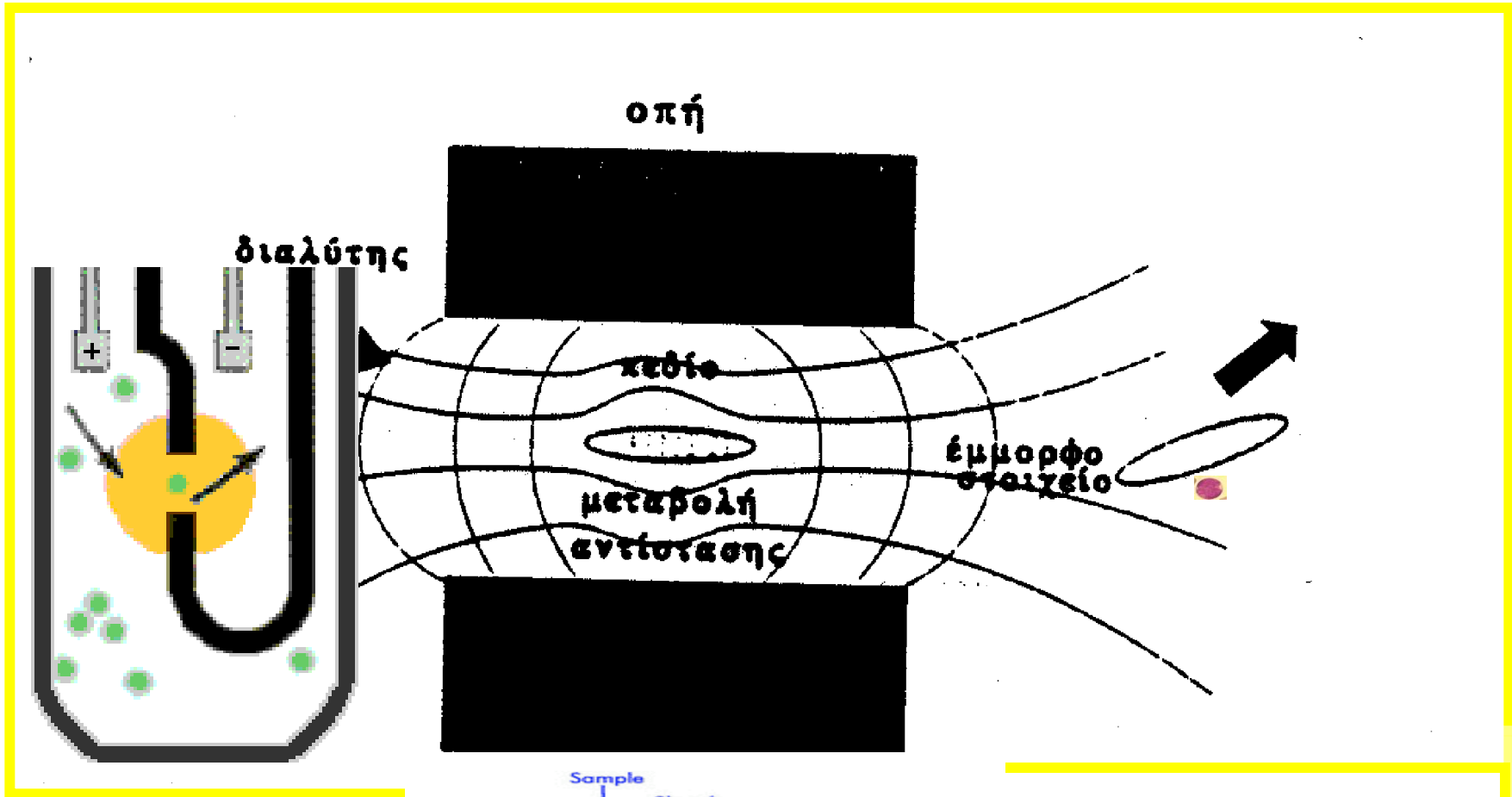
Γενική αίματος

Laser light
scattering technology

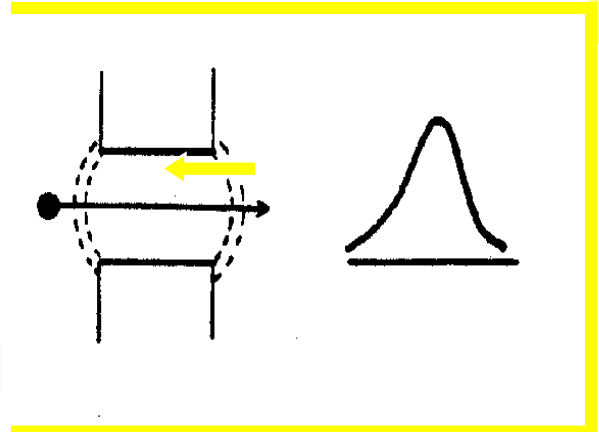
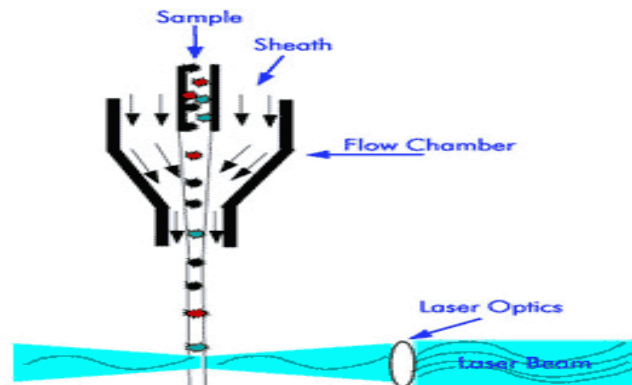


- Καταμέτρηση των εμμόρφων στοιχείων του αίματος (ερυθρών, λευκών αιμοσφαιρίων και αιμοπεταλίων και λευκοκυτταρικός τύπος)
- Παραμετροποίηση βιολογικών και μορφολογικών χαρακτηριστικών των ερυθροκυττάρων (**μέγεθος, περιεκτικότητα και πυκνότητα αιμοσφαιρίνης, ομοιομορφία μεγέθους, % δικτυοερυθροκυττάρων**) των κοκκιοκυττάρων (πολυπλοκότητα πυρήνα, παρουσία και ιδιότητες κυτταροπλασματικών κοκκίων) και των αιμοπεταλίων (μέγεθος, ομοιομορφία μεγέθους)

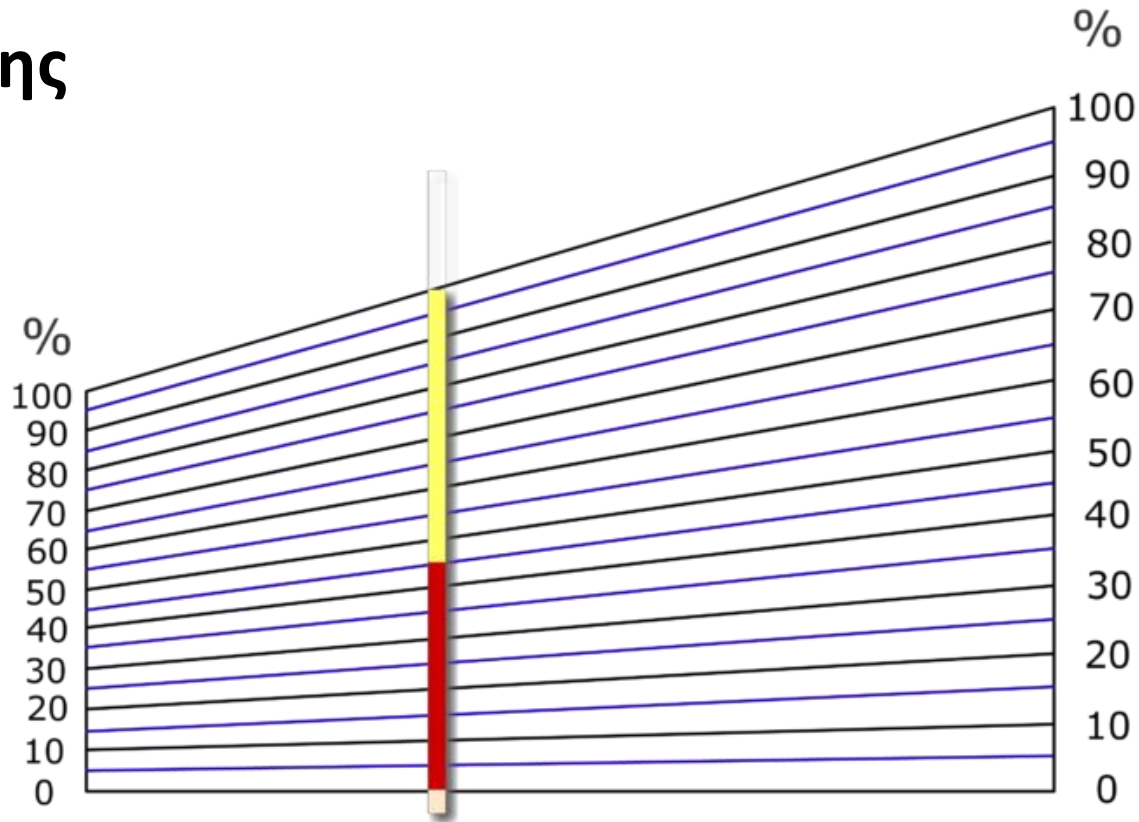
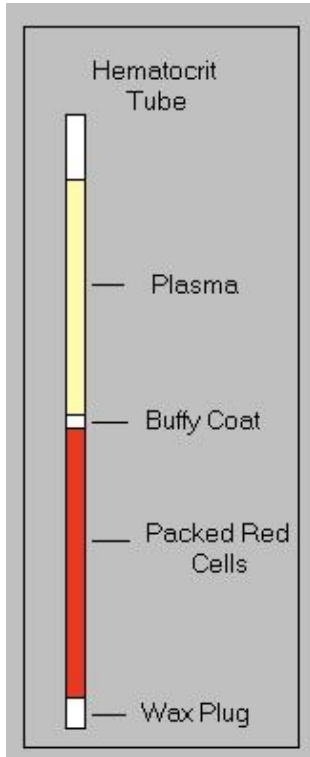
Αρχή λειτουργίας αυτόματου αιματολογικού αναλυτή



- Καταμέτρηση αριθμού κυττάρων
- Όγκος κυττάρου



Αιματοκρίτης



Ονομάζεται **ο όγκος** που καταλαμβάνουν τα ερυθρά αιμοσφαίρια σε σχέση με τον **όγκο του αίματος** που ευρίσκονται.

Υπολογίζεται με **φυγοκέντρηση ολικού αίματος** για 3-5 min στις 2000 rpm

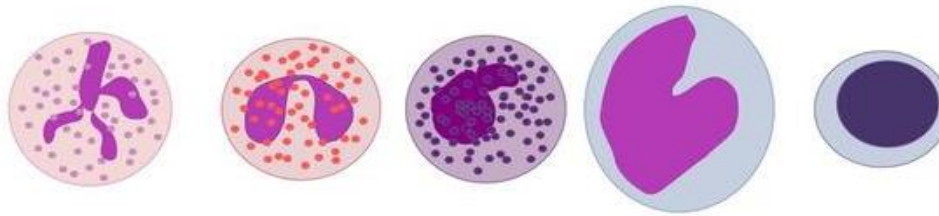
Φυσιολογικές τιμές: Άνδρες: 41-52% Γυναίκες: 36-47%

Αιμοαραίωση και αιμοσυμπύκνωση

Φυσιολογικές απόλυτες τιμές των εμμόρφων στοιχείων του αίματος

- Λευκοκύτταρα (WBC) 4.0 – 10.0 $\times 10^9$ /Lt
- Αιμοπετάλια (PLT) 150 – 400 $\times 10^9$ /Lt
- **Ερυθροκύτταρα (RBC)**
♂: 5.2 ± 0.6 , ♀: $4.5 \pm 0.7 \times 10^6$ /μl 4.6 – 5.8 $\times 10^6$ /μl (άνδρες)
3.9 – 5.2 $\times 10^6$ /μl (γυναίκες)
- **Αιμοσφαιρίνη:**
♂: 15.1 ± 1.7 , ♀: 13.9 ± 1.6 g/dl 12 – 16 g/dl (γυναίκες)
13 – 17.5 g/dl (άνδρες)
- **Αιματοκρίτης:**
♂: $47 \pm 5\%$, ♀: $42 \pm 5\%$ 42 – 52% (άνδρες)
37 – 48% (γυναίκες)
- **Μέσος όγκος ερυθρών** 80-95 fl (10^{-15})Lt
- **Μέση περιεκτικότητα Hb** 27-32 pg
- **Εύρος κατανομής ερυθρών** 12-16%

Λευκοκυτταρικός τύπος



Λευκοκυτταρικός τύπος είναι η ποσοστιαία αναλογία των υποπληθυσμών των λευκοκυττάρων επί του συνόλου

Καταμέτρηση λευκοκυτταρικών υποπληθυσμών

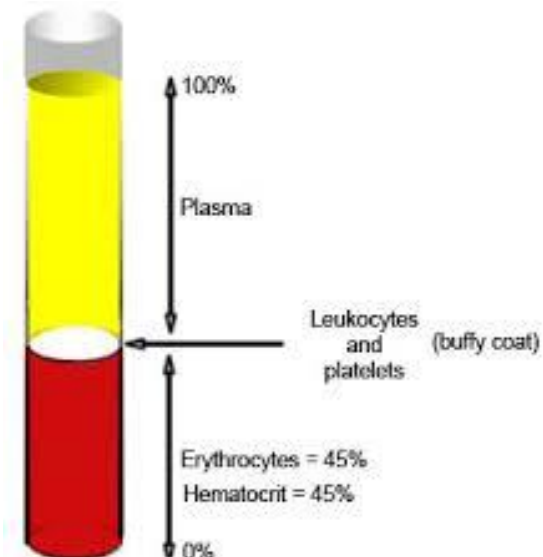
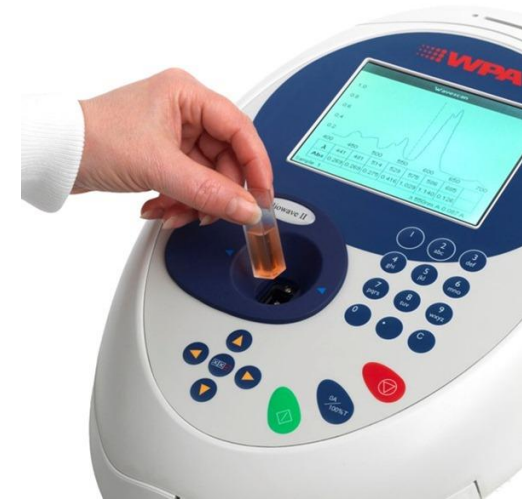- Ποσοστά
- Απόλυτες τιμές

- Ουδετερόφιλα (NEUT)
- Λεμφοκύτταρα (LYMPH)
- Μονοκύτταρα (MONO)
- Ηωσινόφιλα (EO)
- Βασεόφιλα (BASO)

Διάκριση των εμπύρηνων ερυθρών

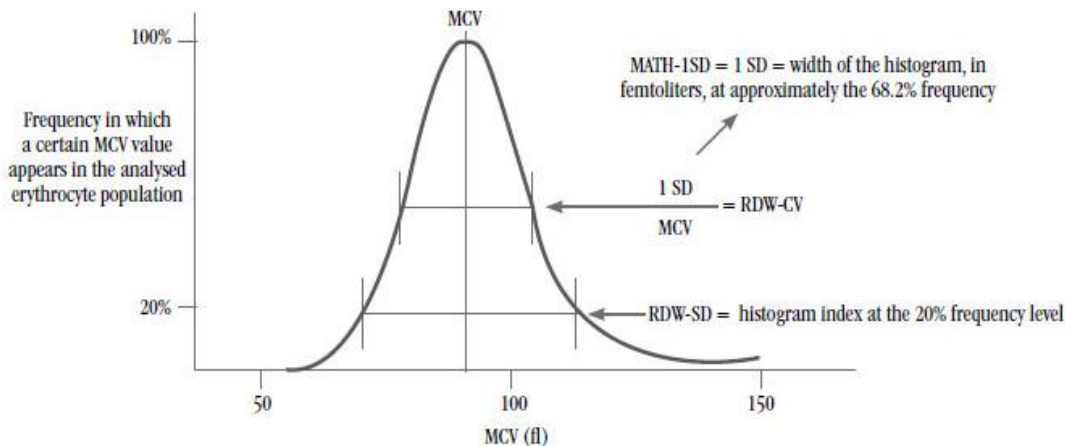
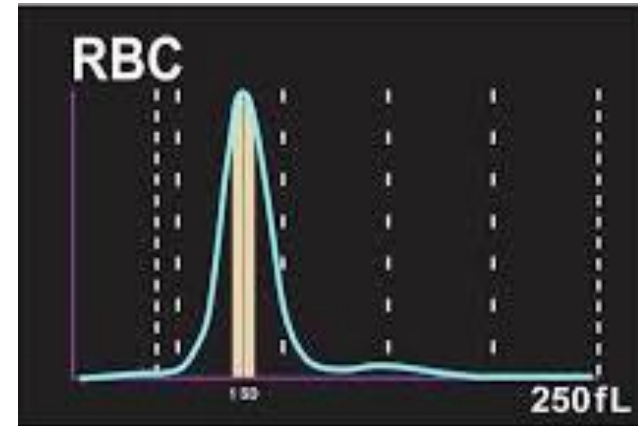
Παράμετροι που αποτελούν δείκτες της μάζας των ερυθροκυττάρων

- Μέτρηση αιμοσφαιρίνης (Hb) (g/dl) (φωτομετρικά): **μικρό πιθανό σφάλμα**
- Μέτρηση αιματοκρίτη (Ht) (%)
Η ποσοστιαία αναλογία της μάζας των ερυθρών σε σχέση με τον συνολικό όγκο αίματος
- Στην αυτόματη ανάλυση **$Ht = RBC \times MCV \Rightarrow$** Λάθη στην μέτρηση του αριθμού των RBC ή του MCV αντανακλούν στο αποτέλεσμα του Ht



Ερυθροκυτταρικοί δείκτες

- Δείκτες που περιγράφουν μορφολογικά χαρακτηριστικά των ερυθρών
 - **MCV** = Μέσος όγκος ερυθροκυττάρων
 - **MCH** = Μέση περιεκτικότητα Hb/ερυθρ.
 - **MCHC** = Μέση πυκνότητα αιμοσφαιρίνης
 - **RDW** = Εύρος κατανομής ερυθροκυττάρων



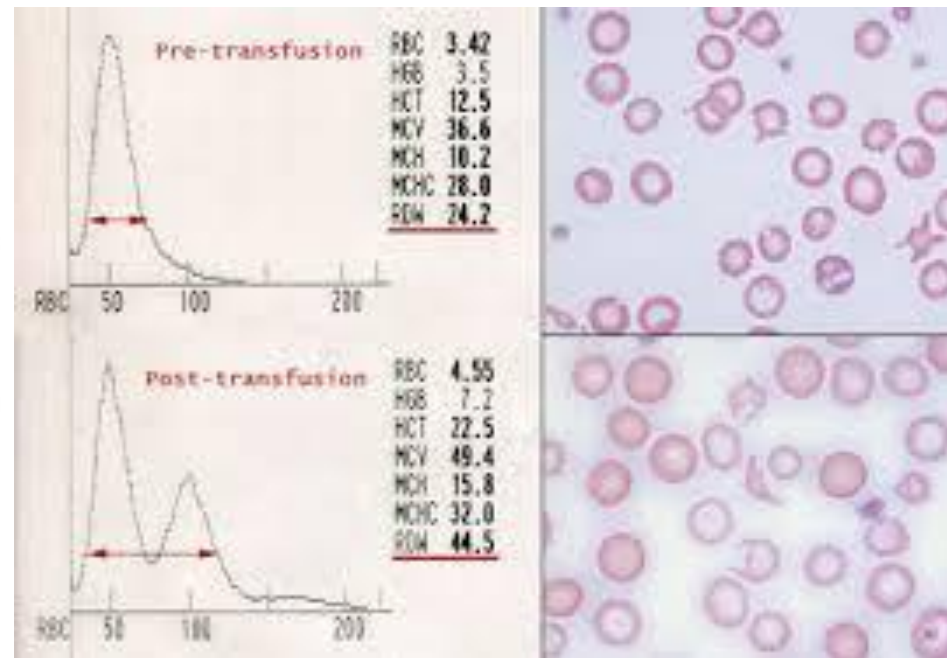
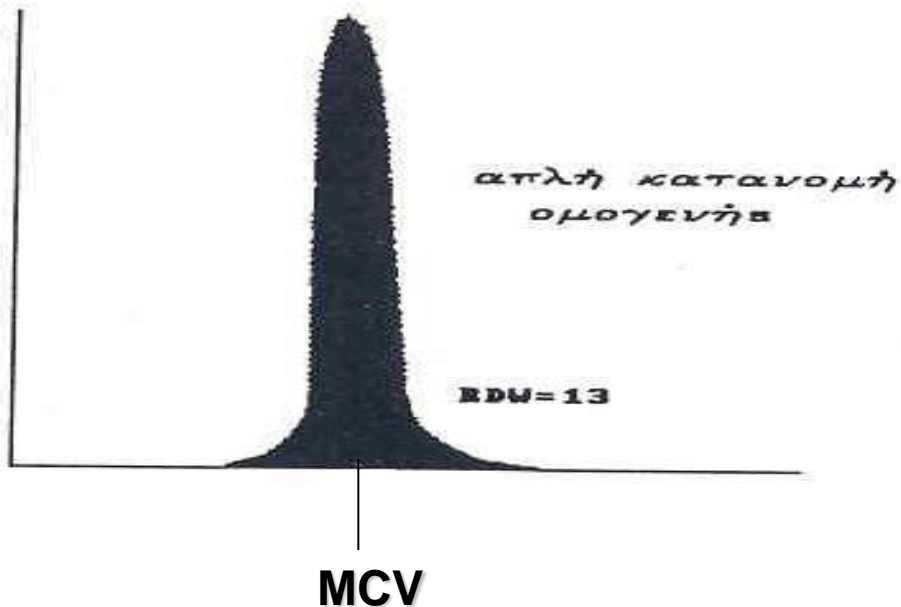
Ο αιματολογικός αναλυτής μετρά μόνο 2 παραμέτρους: αριθμό ερυθροκυττάρων και MCV

MCV (Mean corpuscular volume)

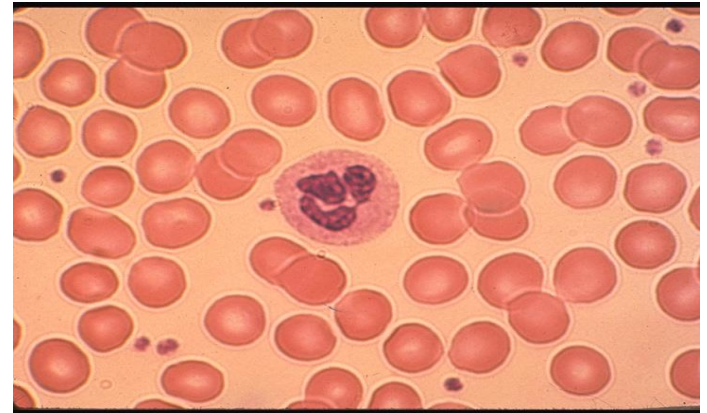
Μέσος όγκος ερυθρών

Φυσιολ. τιμές 88 ± 7 fl (L^{-15})

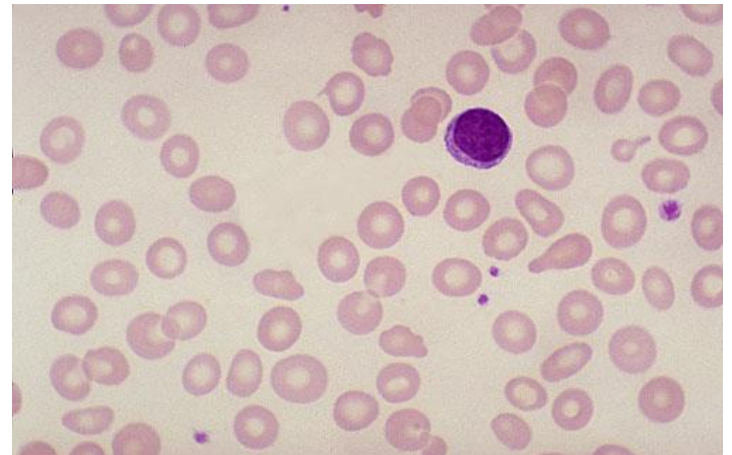
Απλός και διπλός ερυθροκυτταρικός πληθυσμός



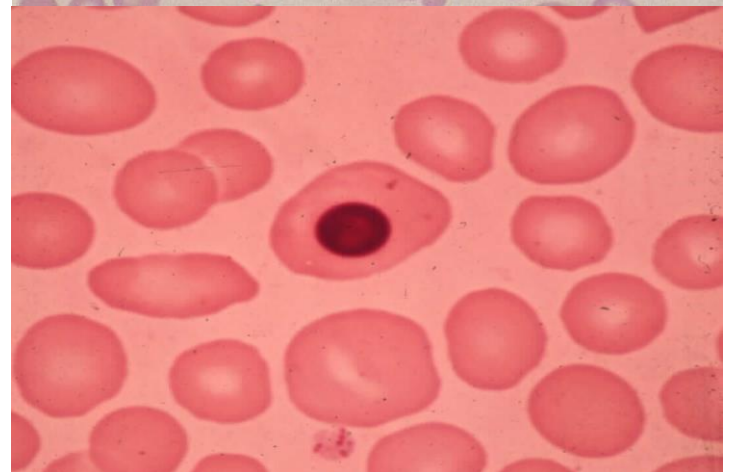
MCV κφ (80-95 fl)
ορθοκυτταρικά ερυθρά



MCV ↓ (< 80 fl)
μικροκυτταρικά ερυθρά



MCV ↑ (> 95 fl)
μακροκυτταρικά ερυθρά



MCH

(Mean corpuscular hemoglobin)

μέση περιεκτικότητα Hb 30 ± 2.5 pg (27-32.5 pg)

$$\text{MCH} = \text{Hb/RBC}$$

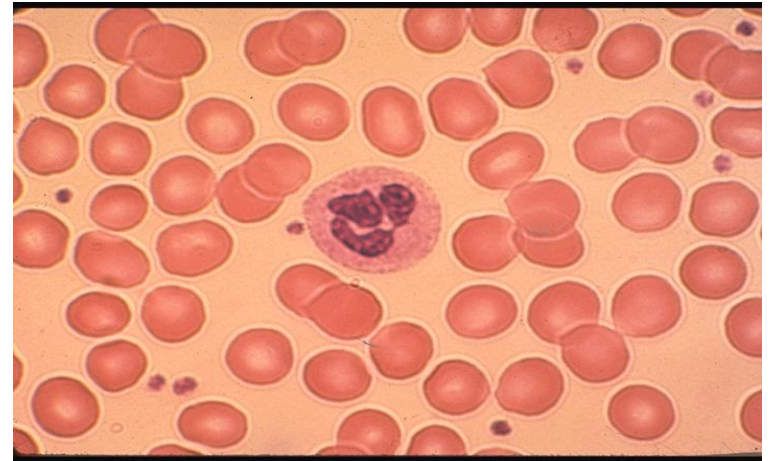
MCHC

(Mean corpuscular hemoglobin concentration)

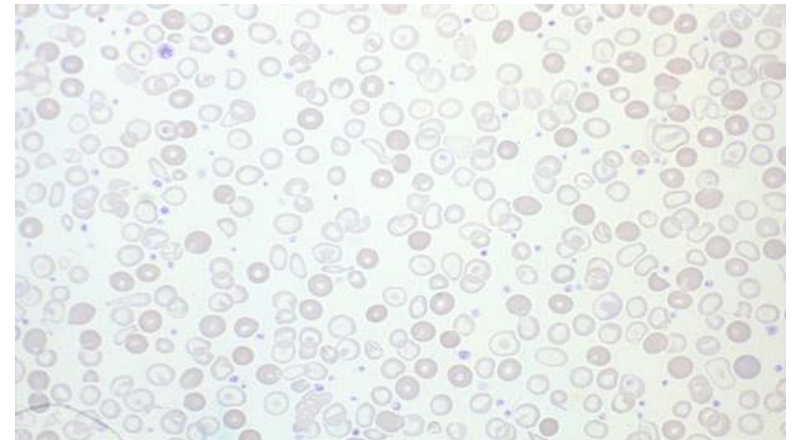
μέση πυκνότητα Hb $32 \pm 2\%$ (30-34%)

$$\text{MCHC} = \text{Hb/Ht}$$

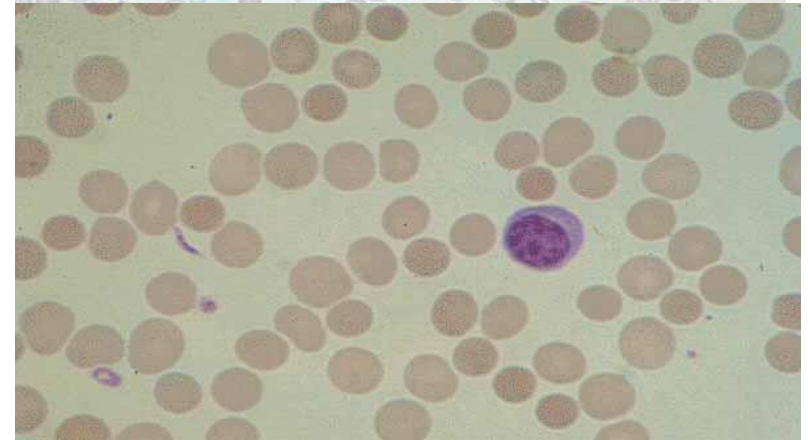MCH, MCHC κ.φ.
ορθόχρωμα ερυθρά



MCH, MCHC ↓
υπόχρωμα ερυθρά

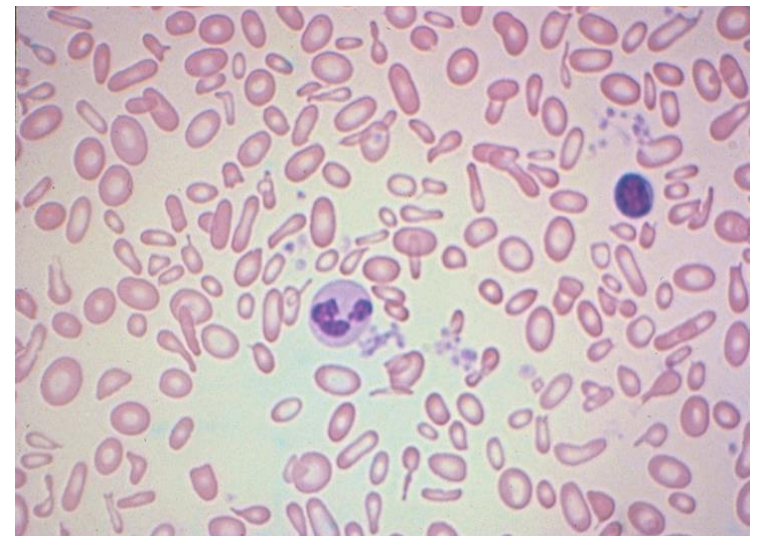
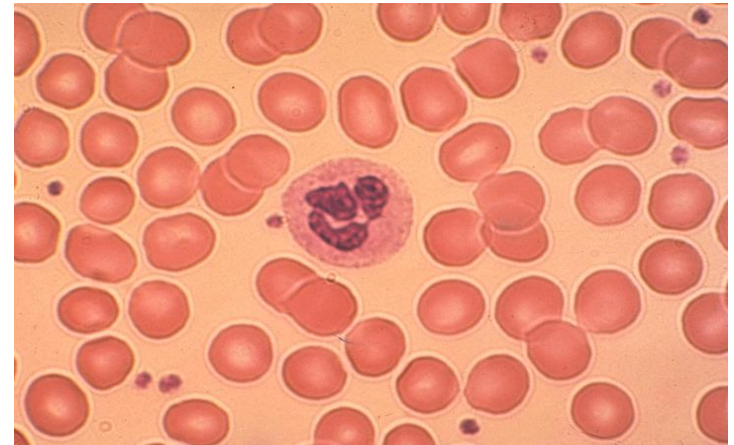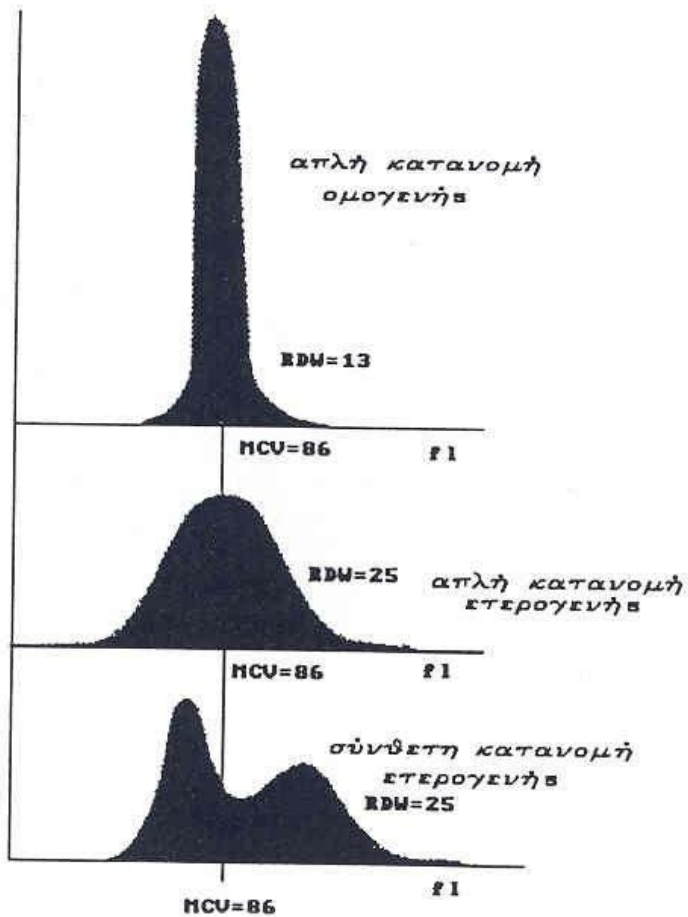


MCH, MCHC ↑
υπέρχρωμα ερυθρά



RDW (Red Cell Distribution Width) Εύρος κατανομής ερυθρών (12-16%)

ΣΧΕΤΙΚΟΣ ΑΡΙΘΜΟΣ




Diff. Morph.
Count


WBC &	12.39 *	[10 ³ /uL]
RBC	2.26 -	[10 ⁶ /uL]
HGB	6.7 -	[g/dL]
HCT	19.1 -	[%]
MCV	84.5 -	[fL]
MCH	29.6	[pg]
MCHC	35.1	[g/dL]
PLT	59 *	[10 ³ /uL]
RDW-SD	47.4	[fL]
RDW-CV	15.6	[%]
PDW	16.7 *	[fL]
MPV	12.1 *	[fL]
P-LCR	40.5 *	[%]
PCT	0.07 *	[%]
NEUT	7.68 *	[10 ³ /uL]
LYMPH	1.91 *	[10 ³ /uL]
MONO	2.62 *	[10 ³ /uL]
EO	0.15 *	[10 ³ /uL]
BASO	0.03 *	[10 ³ /uL]
NRBC	0.13 *	[10 ³ /uL]
RET	1.90	[%]
IRF	31.5	[%]
LFR	68.5	[%]
MFR	22.7	[%]
HFR	8.8	[%]

62.1 *	[%]
15.4 *	[%]
21.1 *	[%]
1.2 *	[%]
0.2 *	[%]
1.0 *	[/100WBC]
0.0429	[10 ⁶ /uL]


DIFF




WBC/BASO




IMI




NRBC



RET

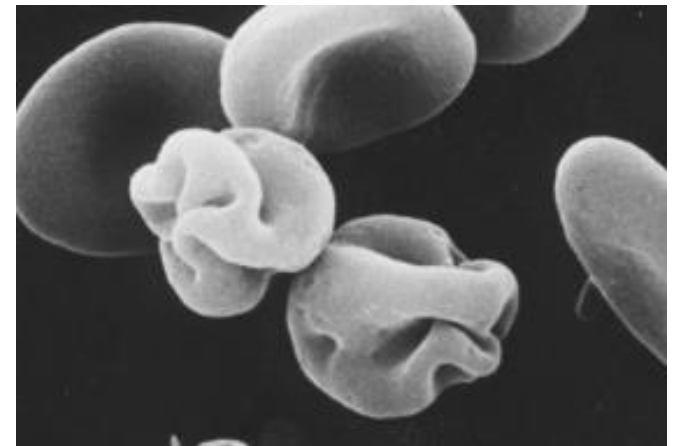
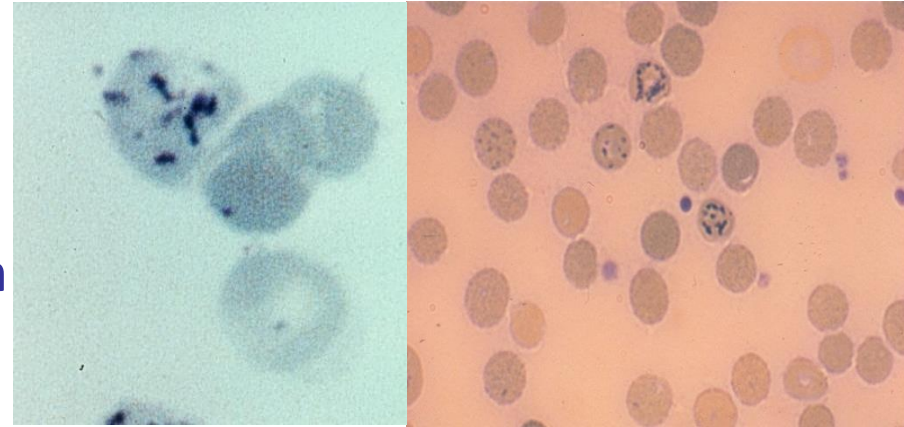


PLT-O



Δικτυοερυθροκύτταρα (ΔΕΚ): φυσιολογικά 25-100.000/μl

- Τελευταίο στάδιο διαφοροποίησης πριν το ώριμο ερυθροκύτταρο
- Περιέχουν πολυριβοσώματα και συνθέτουν αιμοσφαιρίνη
- Χρόνος ζωής στο περιφ. αίμα 24-36 h
- Αντικατοπτρίζουν την ερυθροποιητική δραστηριότητα του μυελού
- Μετρώνται στο επίχρισμα σαν % επί του συνόλου των ερυθροκυττάρων
- Αντιπροσωπευτικότερη η **απόλυτη τιμή τους = % ΔΕΚ x αριθ. ερυθρών/μl**
< 25000/μl => **Υποπλασία ερ.σειράς**
>100000/μl => **Υπερπλασία ερ.σειράς**



Σκοπός της γενικής αίματος

- Η αποτύπωση του προφίλ των εμμόρφων στοιχείων του αίματος μια δεδομένη χρονική στιγμή
- Η ανίχνευση αριθμητικών αποκλίσεων στους φυσιολογικούς πληθυσμούς του αίματος
- Ανίχνευση ποιοτικών διαταραχών της ερυθράς σειράς και η συσχέτισή τους με υποκείμενες παθολογικές καταστάσεις
- Ανίχνευση και η ποσοτικοποίηση παθολογικών κυτταρικών πληθυσμών λευκών αιμοσφαιρίων

Ορισμοί αριθμητικών αποκλίσεων

Αύξηση του αριθμού των λευκοκυττάρων στο περιφερικό αίμα

- **Ουδετεροφιλία** (αρ. ουδετεροφίλων > 7500/μl)
- **Λεμφοκυττάρωση** (αρ. λεμφοκυττάρων > 3500/μl)
- **Μονοκυττάρωση** (αρ. μονοκυττάρων > 1000/μl)
- **Ηωσινοφιλία** (αρ. ηωσινοφίλων > 500/μl)
- **Βασεοφιλία** (αρ. βασεοφίλων > 200/μl)

Αύξηση αριθμού αιμοπεταλίων

- **Θρομβοκυττάρωση** (αρ. αιμοπεταλίων > 400,000/μl)

Αύξηση αριθμού ερυθροκυττάρων

- **Ερυθροκυττάρωση** (αιμοσφαιρίνη >17.5 g/dl για άνδρες)
(αιμοσφαιρίνη >16.0 g/dl για γυναίκες)

Ορισμοί αριθμητικών αποκλίσεων

Μείωση του αριθμού των λευκών στο περιφερικό αίμα

- **Ουδετεροπενία** (αρ. ουδετεροφίλων <2000/μl)
- **Λεμφοπενία** (αρ. λεμφοκυττάρων < 750/μl)
- **Μονοκυτταροπενία** (αρ. μονοκυττάρων < 100/μl)

Μείωση του αριθμού αιμοπεταλίων

- **Θρομβοπενία** (αρ. αιμοπεταλίων <150,000/μl)

Μείωση της **μάζας** (όχι μόνο του αριθμού) των ερυθροκυττάρων

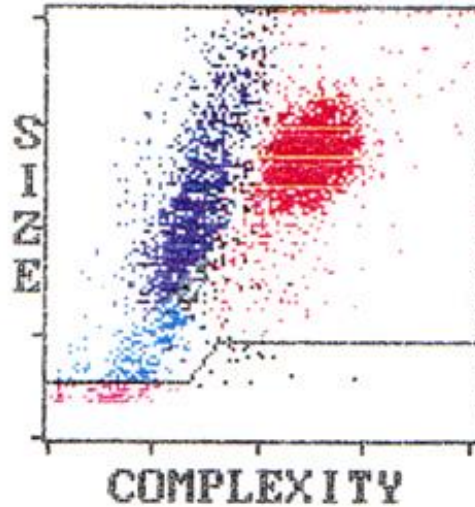
- **Αναιμία** Hb < 13 g/dl για άνδρες)
Hb < 12 g/dl για γυναίκες)

Περαιτέρω εργαστηριακή διερεύνηση επί παθολογικών ευρημάτων στη γενική αίματος

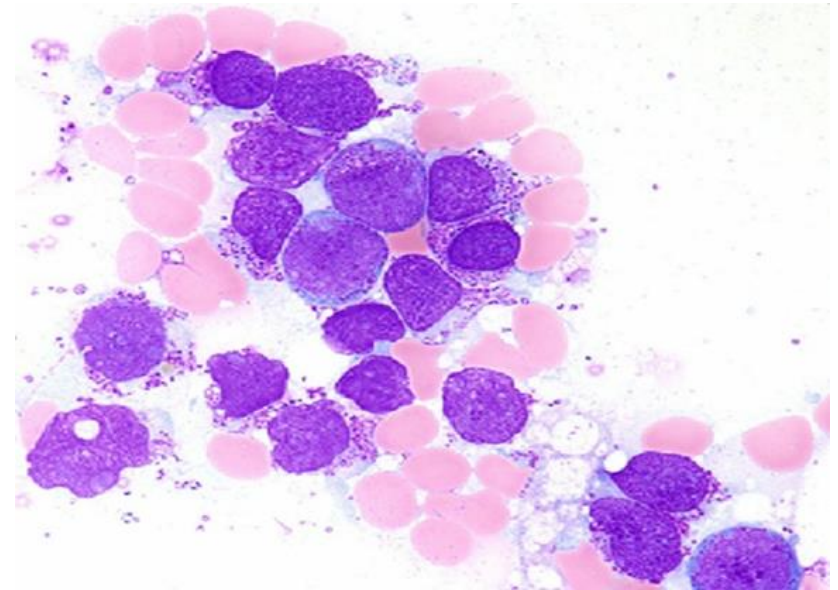
- ⇒ Εκτίμηση της μορφολογίας των κυττάρων του περιφερικού αίματος
- ⇒ Μέτρηση δικτυοερυθροκυττάρων
- ⇒ Μέτρηση παραμέτρων που επηρεάζουν την αιμοποιητική λειτουργία
 - Παράμετροι σιδήρου (Fe, TIBC, κορεσμός τρανσφερρίνης, φερριτίνη)
 - Αξιολόγηση λειτουργίας γονιδίων σύνθεσης αιμοσφαιρίνης (ΗΛ. Hb)
 - Αξιολόγηση παραμέτρων φλεγμονής
 - Αξιολόγηση νεφρικής και ηπατικής λειτουργίας
- ⇒ Αξιολόγηση του αιμοποιητικού οργάνου (αιμοποιητικού μυελού)
 - Μορφολογική εκτίμηση επιχρίσματος μυελού
 - Κυτταροχημεία επιχρισμάτων μυελού
 - Ανοσοφαινότυπος ολικού μυελού και κυτταρικών πληθυσμών
 - Κυτταρογενετική ανάλυση μυελού
 - Κατευθυνόμενες μοριακές αναλύσεις μυελού με FISH, PCR κλπ.
 - Οστεομυελική βιοψία
 - Ανοσοϊστοχημεία μυελού

Επίχρισμα περιφερικού αίματος

WBC	60.1	K/uL		
NEU	5.96	59.2	%N	
LYM	.473	4.69	%L	
MONO	3.25	32.3	%M	
EOS	.012	.123	%E	
BASO	.375	3.73	%B	
RBC	2.90	M/uL		
HGB	8.20	g/dL		
HCT	23.8	%		
MCV	82.3	fL		
MCH	28.3	pg		
MCHC	34.4	g/dL		
RDW	17.6	%		
PLT	23.8	K/uL		
MPV	>>>>	fL		



Η μορφολογία στο επίχρισμα επιβεβαιώνει την κλινική υποψία για χρόνια μυελογενή λευχαιμία



Η γενική αίματος θέτει την υπόνοια παρουσίας παθολογικού πληθυσμού κοκκιοκυττάρων

Περαιτέρω διερεύνηση

Αύξηση ενός
υποπληθυσμού με
χαρακτηριστικά
φυσιολογικών
λεμφοκυττάρων

**Ανοσοφαινότυπος
περιφερικού αίματος**

Παρουσία **παθολογικού
λευκοκυτταρικού πληθυσμού**

ανοσοφαινότυπος

Μυελόγραμμα

Βιοψία μυελού

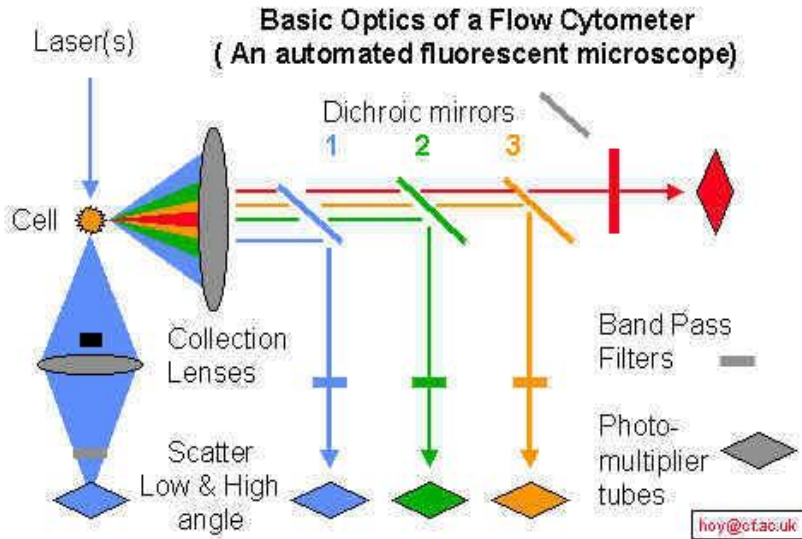
Καρυότυπος

Αναζήτηση μοριακών
βλαβών στο γενετικό υλικό

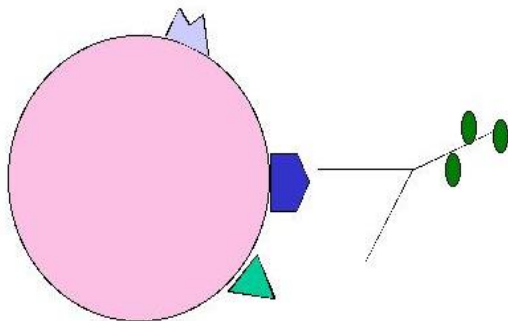
Ανοσοφαινότυπος κυτταρικού πληθυσμού

- **Ορισμός:** Ο χαρακτηρισμός των κυττάρων ενός εναιωρήματος (αίμα, μυελός, υγρό κοιλότητας) βάσει των αντιγόνων της κυτταρικής επιφάνειας, του κυτταροπλάσματος, της πυρηνικής μεμβράνης ή του πυρήνα, με τη χρήση ειδικών μονοκλωνικών αντισωμάτων.
- Χαρακτηρισμός λειτουργικής κατάστασης φυσιολογικών λεμφοκυττάρων (ήρεμα, διεγερμένα)
- Ποσοστά και απόλυτοι αριθμοί λεμφοκυτταρικών υποπληθυσμών (B-, NK, T-βοηθητικά, T-κυτταροτοξικά κλπ)
- Χαρακτηρισμός παθολογικών κυττάρων (π.χ. λεμφοβλάστες)
- Ποσοτικοποίηση συγκεκριμένου πληθυσμού

Κυτταρομετρητής ροής



Direct staining

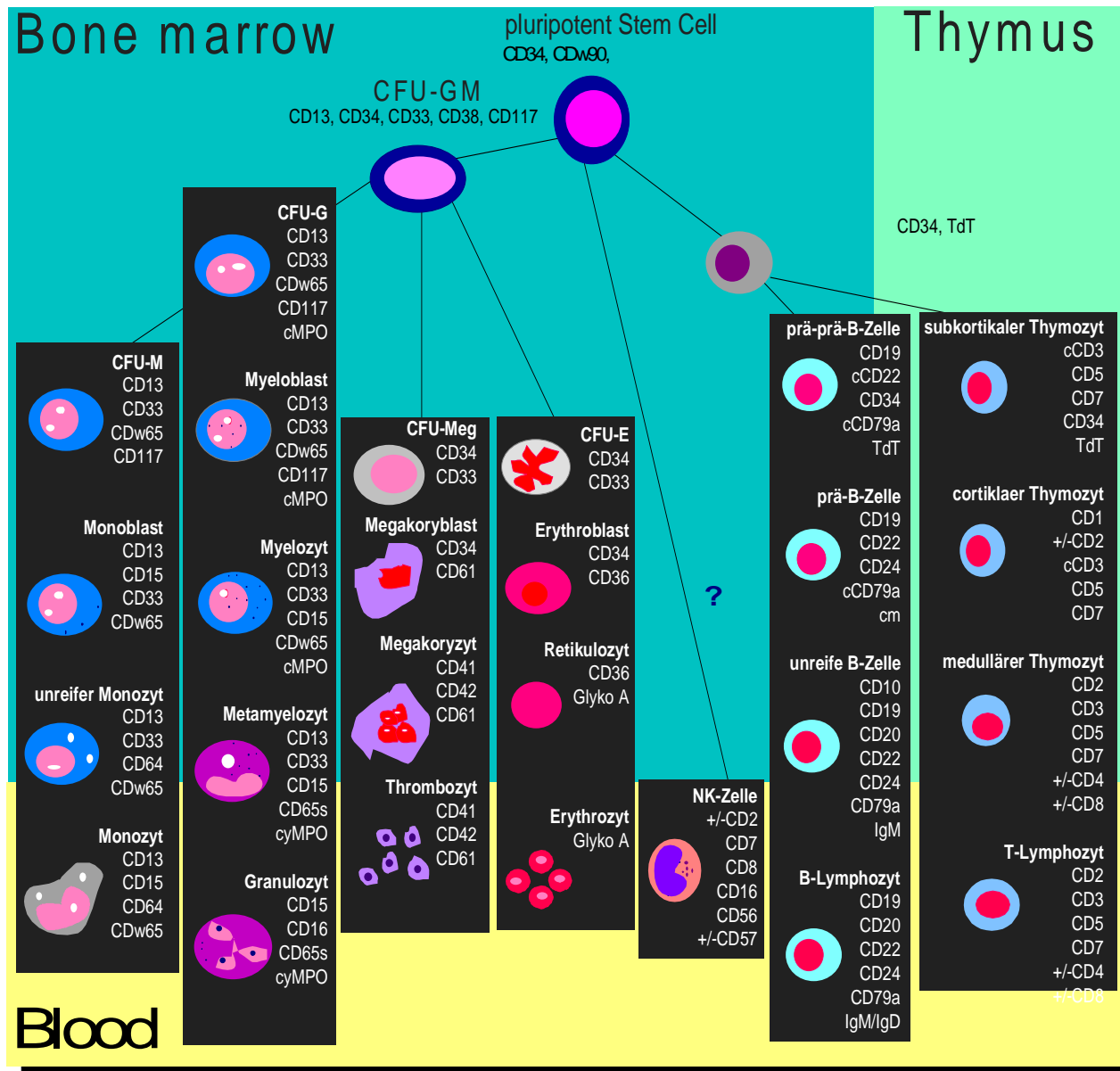


- Fluorescent probe attached to antibody
- Specific signal: weak, 3 dyes/site
- Nonspecific binding: low

Αντισώματα

Ταυτόχρονη χρήση μέχρι και 8 διαφορετικών αντισωμάτων, συνδεδεμένων με διαφορετικό χρώμα

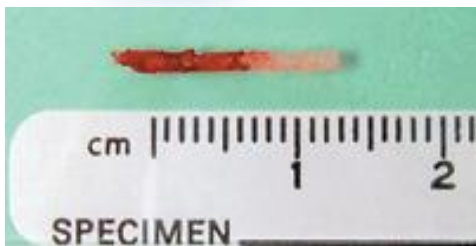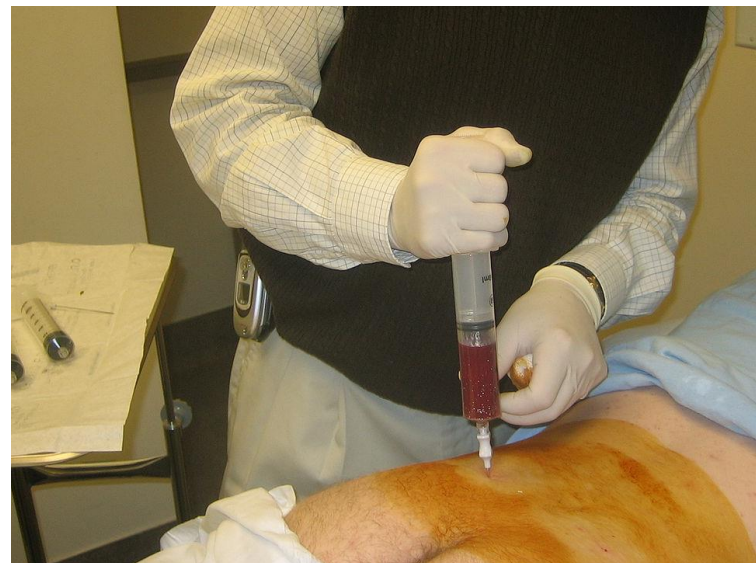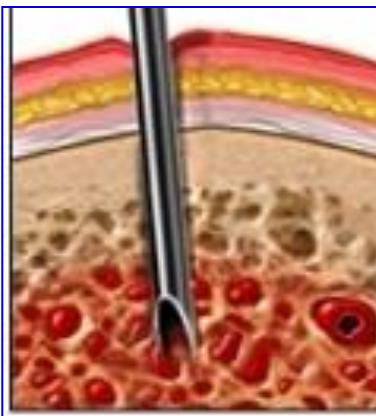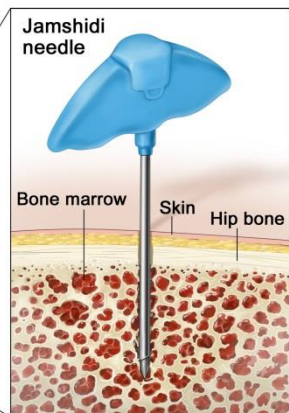
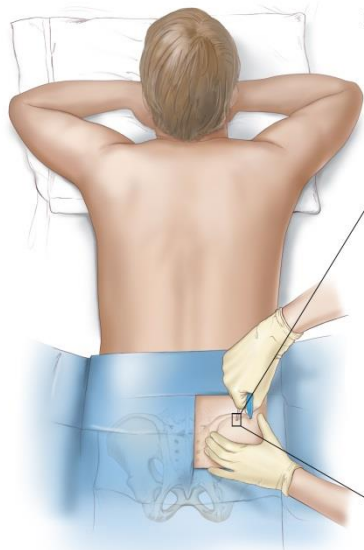
CD (Cluster Designation) αντιγόνα



- **B-λεμφ:** CD10, CD19, CD20, CD23, cytopl. CD79a
- **T-λεμφ:** CD2, CD3, CD4, CD5, CD7, CD8, CD25
- **Διεγερμένα T:** CD25, CD45, HLA-DR
- **NK-κύτταρα:** CD16, CD56, CD57, HNK-1
- **Πλασματοκύτταρα:** CD38, CD138
- **Stem cells:** CD34, CD38
- **Μυελική σειρά:** CD11b, CD13, CD15, CD33
- **Μονοκυτταρική σειρά:** CD64, CD14
- **Ερυθρά σειρά:** CD71, Gly-A
- **MKK σειρά:** CD41, CD61

Μυελόγραμμα και οστεομυελική βιοψία

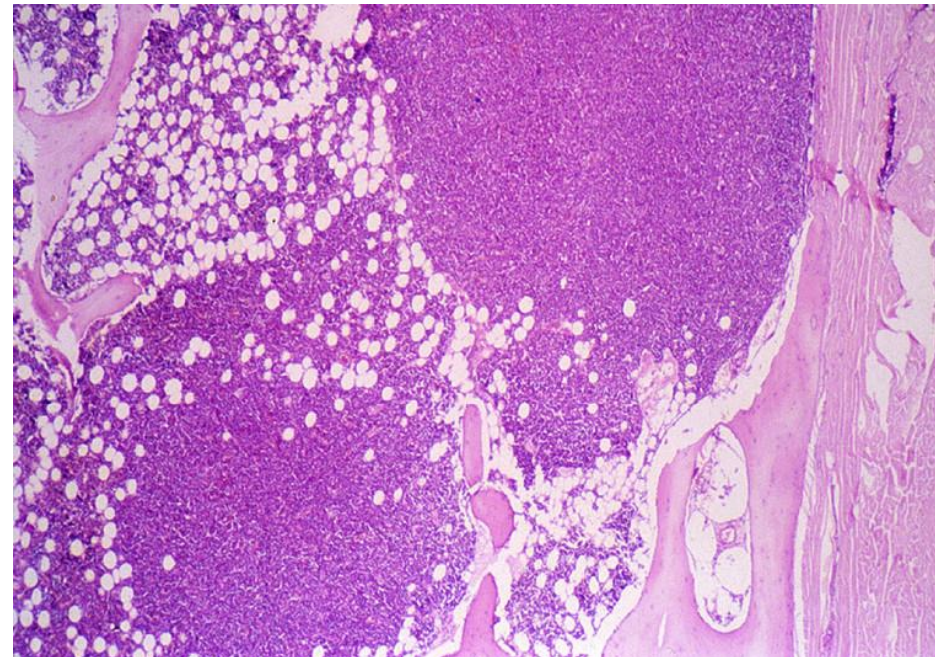
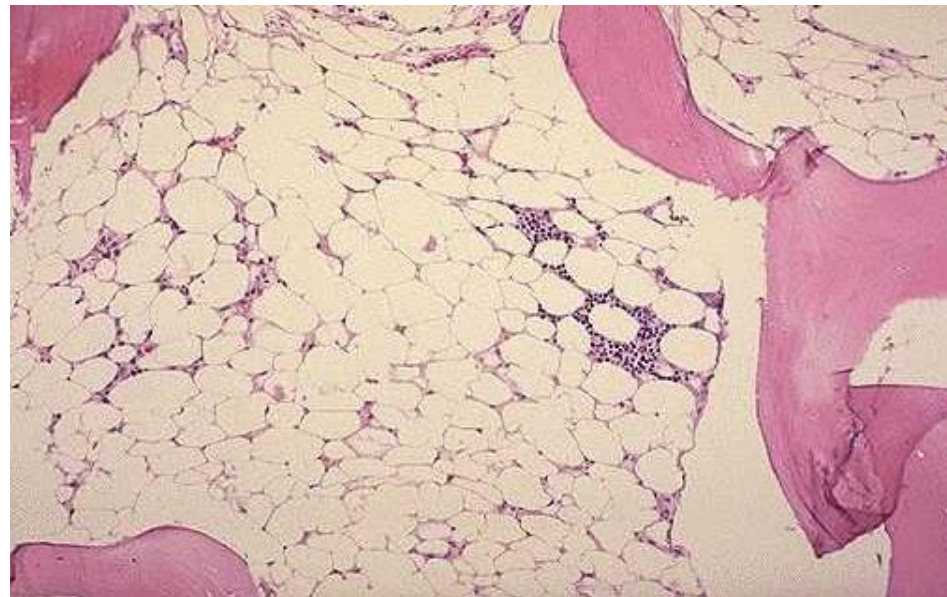
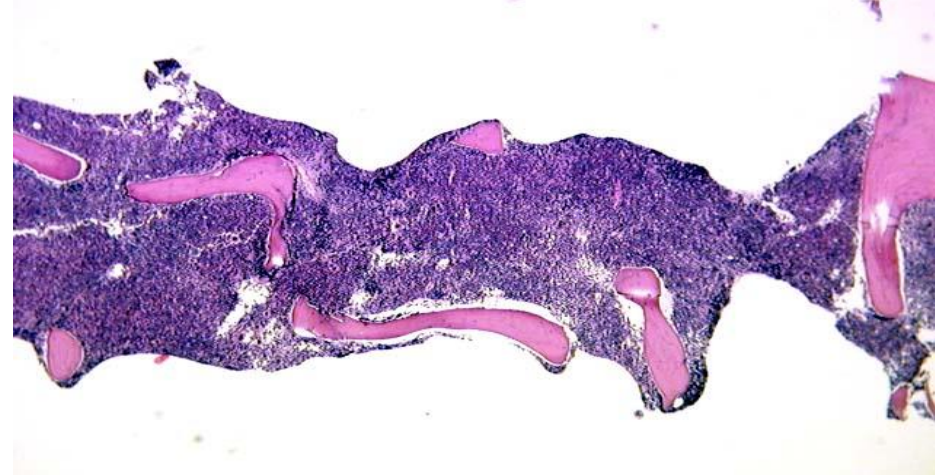
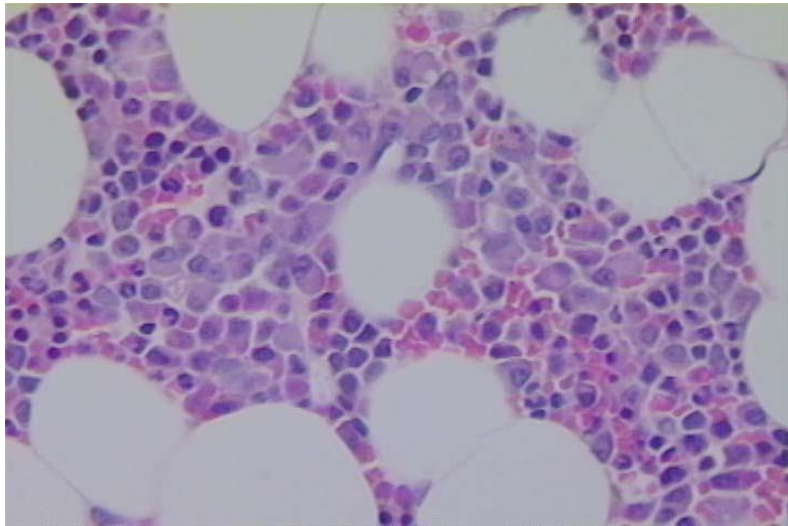
Bone Marrow Aspiration and Biopsy



Ενδείξεις εξέτασης μυελού

- διερεύνηση αναιμίας με χαμηλά ΔΕΚ
- διερεύνηση >1 κυτταροπενιών
- διερεύνηση ασθενών με παθολογικά κύτταρα στο περιφερικό αίμα
- Λήψη καλλιεργείων, αναζήτηση παρασίτων
- Σταδιοποίηση λεμφοϋπερπλασιών
- Παρουσία παραπρωτεΐνης στον ορό

Μυελόγραμμα και οστεομυελική βιοψία: κυτταροβρίθεια του μυελού



Μυελόγραμμα

Περιγραφική αναλυτική έκθεση των ευρημάτων από ένα επίχρισμα μυελού. Περιγράφονται:

- Ο λόγος πραγματοποίησης του μυελού, η ημερομηνία λήψης, η ευκολία / δυσκολία αναρρόφησης και τι άλλες εξετάσεις πραγματοποιήθηκαν από τον ίδιο μυελό την ίδια χρονική στιγμή.
- Η κυτταροβρίθεια του μυελού.
- Η εκατοστιαία αναλογία της ερυθράς και της κοκκιοκυτταρικής σειράς, και η μορφολογία των κυττάρων κάθε βαθμίδας ωρίμανσης.
- Το ποσοστό βλαστών του μυελού.
- Η μορφολογία και η ωρίμανση της μεγακαρυοκυτταρικής σειράς.
- Η αναλογία και η μορφολογία λεμφοκυττάρων, πλασματοκυττάρων, ηωσινοφίλων, βασεοφίλων, μαστοκυττάρων και μακροφάγων.
- Η τυχόν παρουσία εξωμυελικών κυττάρων ή παρασίτων.
- Η ποσότητα και η κατανομή του σιδήρου στην ειδική χρώση Fe μυελού.

Οστεομυελική βιοψία

Αποτύπωση της πραγματικής εικόνας του μυελού σε 2 ή 3 διαστάσεις

- Συμπληρώνει την εικόνα του επιχρίσματος του μυελού
- Αξιολογεί λεπτομερέστερα την κυτταροβρίθεια του μυελού, και το ποσοστό διήθησης σε διηθητικά νοσήματα του μυελού (λευχαιμίες, λεμφώματα, μύελωμα, μεταστατικά νεοπλάσματα)
- Αναγνωρίζει και βαθμολογεί την ίνωση του μυελού
- Αναγνωρίζει λεπτές διαταραχές της κατανομής των κυττάρων (πχ. ALIPs, οζώδεις λεμφοκυτταρικές αθροίσεις), την αγγειοβρίθεια του μυελού και μεγάλα κύτταρα που μπορεί να καταστραφούν κατά την επίστρωση (π.χ. γιγαντοκύτταρα, κύτταρα θησαυρισμών κλπ)
- Επιτρέπει την ανοσοφαινοτυπική μελέτη in situ (ανοσοϊστοχημεία) και ακόμα πιο εκλεπτυσμένες τεχνικές (in situ PCR, single cell clonning, single cell PCR),