



Απαρτίωση Αιματολογία-2018

Ασθενής με αναιμία

Έλενα Σολωμού

Επίκουρη Καθηγήτρια Παθολογίας-Αιματολογίας

Αναιμία-Εκπαιδευτικός Στόχος

- Αναγνώριση των κύριων **συμπτωμάτων και σημείων** του ασθενή με αναιμία
- Χρήση των κατάλληλων κλινικών και παρακλινικών μέσων για την υποβοήθηση της **διάγνωσης**
- Κατανόηση των **βασικών μηχανισμών** της αναιμίας
- Εξοικείωση με τους εν γένει χειρισμούς στην **προσέγγιση του ασθενή με αναιμία**

Ειδικοί εκπαιδευτικοί στόχοι (I)

- Ειδικοί Εκπαιδευτικοί στόχοι (Γνώσεις, δεξιότητες και συμπεριφορές)

Μετά το τέλος της εκπαιδευτικής διαδικασίας ο φοιτητής θα πρέπει να γνωρίζει:

- Τον **ορισμό** της αναιμίας
- Τον τρόπο λήψης **ιστορικού** του ασθενή με αναιμία
- Την **κλινική και εργαστηριακή προσέγγιση** του ασθενή με αναιμία
- Τον τρόπο ρύθμισης της **αιμοποίησης και της ερυθροποίησης** ειδικότερα
- Τη φυσιολογική **δομή και λειτουργία της αιμοσφαιρίνης**, καθώς και τη ρύθμιση της παραγωγής των αιμοσφαιρινικών αλυσίδων και της αίμης

Ειδικοί εκπαιδευτικοί στόχοι (II)

- Την **ταξινόμηση** της αναιμίας με βάση το **μηχανισμό της** και το **μέγεθος του ερυθρού**
- Τα **γενικά χαρακτηριστικά** των διαφόρων τύπων αναιμίας
- Την έννοια της **αιμοσφαιρινοπάθειας** και της **θαλασσαιμίας** και τα βασικά κλινικά και εργαστηριακά τους χαρακτηριστικά, καθώς και τη βασική θεραπευτική τους αντιμετώπιση
- Τη μοριακή και κυτταρική βάση **της δρεπάνωσης των ερυθρών**

Ειδικοί εκπαιδευτικοί στόχοι (III)

- Τη **μοριακή παθολογία των θαλασσαιμιών**
- Την αιτιολογία, κλινική και εργαστηριακή εικόνα και θεραπεία των **στερητικών αναιμιών** (σιδηροπενική, μεγαλοβλαστικές)
- Την έννοια της **αιμόλυσης** και της **αιμολυτικής αναιμίας**, καθώς και τους βασικούς μηχανισμούς κληρονομικής και επίκτητης αιμολυτικής αναιμίας
- Την έννοια της **μη αποδοτικής ερυθροποίησης**
- Την έννοια της **αναιμίας της χρόνιας νόσου** και τη βασική διαγνωστική της προσέγγιση

Ειδικοί εκπαιδευτικοί στόχοι (IV)

- Τα **συμπτώματα** και τα **φυσικά σημεία** της αναιμίας
- Την **προσέγγιση ασθενών** και συγγενών με κληρονομικές αναιμίες, καθώς και **τις κοινωνικές, ψυχολογικές και οικονομοτεχνικές παραμέτρους** που σχετίζονται με τα νοσήματα αυτά
- Τη σημασία της **πρόληψης των κληρονομικών αναιμιών** και της **έγκαιρης διάγνωσης των αναιμιών γενικότερα**
- Τη γενική **υποστηρικτική αγωγή** στην αναιμία
- Τις ενδείξεις για τη χορήγηση **μετάγγισης** ερυθρών αιμοσφαιρίων

Ειδικοί εκπαιδευτικοί στόχοι (V)

- Τον φυσιολογικό μεταβολισμό του **σιδήρου** της **βιταμίνης B12**, του **φυλλικού** και της **αίμης**
- Τη βασική φαρμακολογία των σκευασμάτων **σιδήρου**, **βιταμίνης B12** και **φυλλικού** και την **θεραπεία των στερητικών αναιμιών**
- Τη βασική κλινική και εργαστηριακή διερεύνηση των **αιμολυτικών αναιμιών**
- Την αντιμετώπιση των **αγγειοαποφρακτικών κρίσεων στη δρεπανοκυτταρική νόσο**, καθώς και της **οξείας αιμόλυσης**
- Το ρόλο της **μεταμόσχευσης μυελού** σε νοσήματα που εκδηλώνονται με **αναιμία**

Ορισμός: Αναιμία

- **Αναιμία** ονομάζουμε τη **μείωση** της τιμής της **αιμοσφαιρίνης** στη μονάδα όγκου του περιφερικού αίματος, κάτω από τις φυσιολογικές τιμές για την **ηλικία και το φύλο του ασθενούς**.

Αναιμία-Γενικά

- Η **αναιμία δεν αποτελεί νόσημα**, αλλά εκδήλωση κάποιου νοσήματος
- Η διαπίστωση αναιμίας επιβάλλει **αναζήτηση του αιτίου**
- Οι περισσότερες αναιμίες δεν οφείλονται σε πρωτοπαθές αιματολογικό νόσημα, αλλά είναι **δευτεροπαθείς εκδηλώσεις άλλων νοσημάτων**
- Πρόκειται για ένα από τα **συχνότερα αίτια προσέλευσης ασθενών στο ιατρείο και εισαγωγής στο νοσοκομείο**

Σύντομο ιστορικό

- Γυναίκα 33 ετών έρχεται στο ιατρείο επειδή από αρκετό καιρό αισθάνεται εύκολη κόπωση και αδυναμία, αίσθημα παλμών στο προκάρδιο, πονοκεφάλους, ζάλη και εμβοές ώτων.
- Έκανε εξέταση αίματος σε ιδιωτικό εργαστήριο και της είπαν ότι έχει αναιμία.

Συμπτώματα Αναιμίας

- ❖ Εύκολη κόπωση
- ❖ **Αδυναμία**
- ❖ Ζάλη, “βαρύ κεφάλι”
- ❖ **Δύσπνοια**
- ❖ Αίσθημα παλμών
- ❖ Οιδήματα άκρων

Κατά τη δραστηριότητα ή την ηρεμία ??

Συμπτώματα Αναιμίας

- Προκάρδιο άλγος
- Ταχυπαλμία
- **Νευρολογικά συμπτώματα**
- Ευαισθησία στο κρύο
- **Ανορεξία**
- Δυσπεπτικά ενοχλήματα
- **Ειδικά συμπτώματα από το ΓΕΣ**

Σημεία Αναιμίας

- ✓ Ωχρότητα δέρματος και βλεννογόνων
- ✓ Ταχυκαρδία
- ✓ Καρδιακά φυσήματα
- ✓ Οιδήματα άκρων
- ✓ Ταχύπνοια
- ✓ Ίκτερος
- ✓ Ειδικά σημεία από το ΓΕΣ
- ✓ Συμπτώματα περιφερικής νευροπάθειας

Διαγνωστική προσπέλαση ασθενή με αναιμία

- **Λήψη ιστορικού**
- **Αντικειμενική εξέταση**
- **Γενικά στοιχεία του ασθενούς**
 - ❖ **Ηλικία**
 - ❖ **Φύλο**
 - ❖ **Επάγγελμα**
 - ❖ **Οικογενειακή κατάσταση**
 - ❖ **Διατροφικές συνήθειες**

Σύνδεση με το ιστορικό μας....

- Η ασθενής είναι έγγαμος, και έχει 4 παιδιά, ηλικίας 10, 7, 5 και 2 ετών
- Τα παιδιά της είναι υγιή

Αναιμία-Λήψη ιστορικού (I)

- ❖ Ύπαρξη συμπτωμάτων αναιμίας - ένταση και διάρκεια
- ❖ **Απώλεια αίματος**
- ❖ Αιμορραγική διάθεση
- ❖ **Προβλήματα από γλώσσα, νύχια, μαλλιά**
- ❖ **Ιστορικό κυήσεων**
- ❖ **Ιστορικό χειρουργικών επεμβάσεων (γαστρεκτομή!)**
- ❖ **Συνήθειες διατροφής**

Αναιμία-σύνδεση με το δικό μας ιστορικό....

- Έχει συμπτώματα από 4-5 χρόνια, αλλά τον τελευταίο χρόνο είναι εντονότερα
- 4 φυσιολογικές κυήσεις
- Χάνει αρκετό αίμα με την περίοδο

Αναιμία-Λήψη ιστορικού (II)

- Διαταραχές στην κατάποση
- Διαταραχές στην όρεξη - περίεργες ορέξεις
- Διαταραχές κενώσεων
- Νευρολογικές διαταραχές

Αναιμία-σύνδεση με το δικό μας ιστορικό....

- Δεν έχει πολύ όρεξη
- Δεν τρώει συχνά κρέας
- Αναφέρει επίσης ότι το τελευταίο καιρό της αρέσει να **μασάει τσίπς** και σε ερώτησή μας παραδέχτηκε ότι **τρώει παγάκια (!)**

Αναιμία-Λήψη ιστορικού (III)

- **Έκθεση σε φάρμακα και ουσίες**
 - Οινόπνευμα
 - Βενζόλιο, βαφές και λούστρα
 - Βενζίνη - πετρέλαιο
 - Χρώματα και χημικά (διαλυτικά)
 - Χλωραμφενικόλη, φάρμακα με αρωματικό δακτύλιο
 - Ασπιρίνη και μη στεροειδή αντιφλεγμονώδη

Αναιμία-Λήψη ιστορικού (IV)

- Οστικά άλγη
- Ίκτερος, υπέρχρωση ούρων
- Απώλεια βάρους
- Μεταγγίσεις στο παρελθόν
- Γνωστή νεφροπάθεια - νεφρική ανεπάρκεια

Αναιμία-Οικογενειακό ιστορικό

- Γεωγραφική προέλευση
- Ιστορικό αναιμίας, γνωστής ή άγνωστης αιτίας
- Ιστορικό απώλειας εμβρύων ή θανάτων στην παιδική ηλικία
- Επαναλαμβανόμενος **ίκτερος**
- Ιστορικό **σπληνομεγαλίας**
- Ιστορικό **μεταγγίσεων στην οικογένεια**
- **Ιατρική οδηγία για αποφυγή βρώσης κουκιών, και λήψης κάποιων φαρμάκων**

Αναιμία-σύνδεση με το δικό μας ιστορικό....

- Οι γονείς της είναι 61 και 56 ετών υγιείς
- Η μητέρα της είχε παρουσιάσει αναιμία όταν ήταν νέα. Δεν γνωρίζει αν είχε πάρει φάρμακα

Αντικειμενική Εξέταση

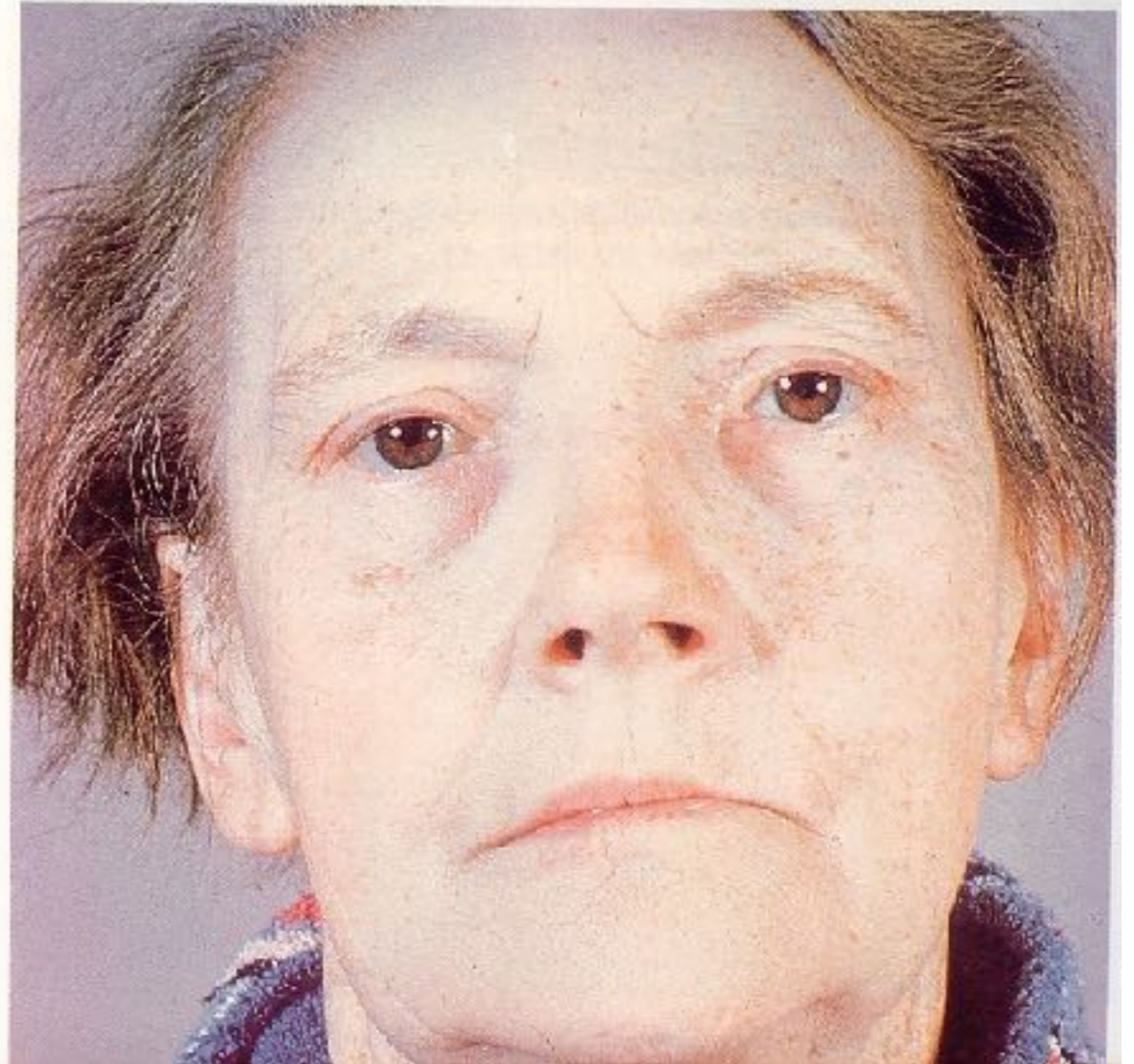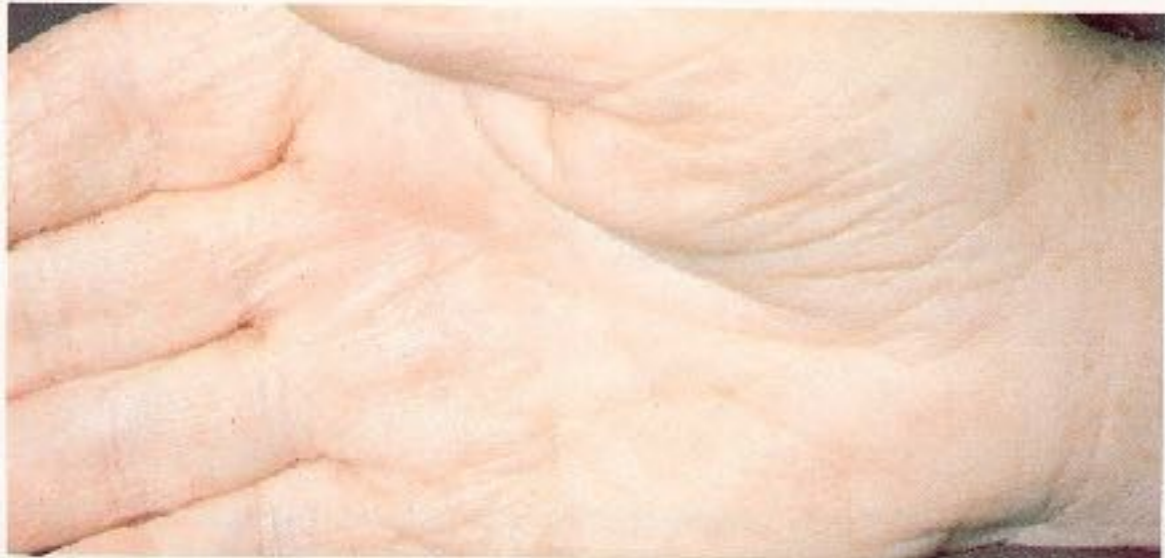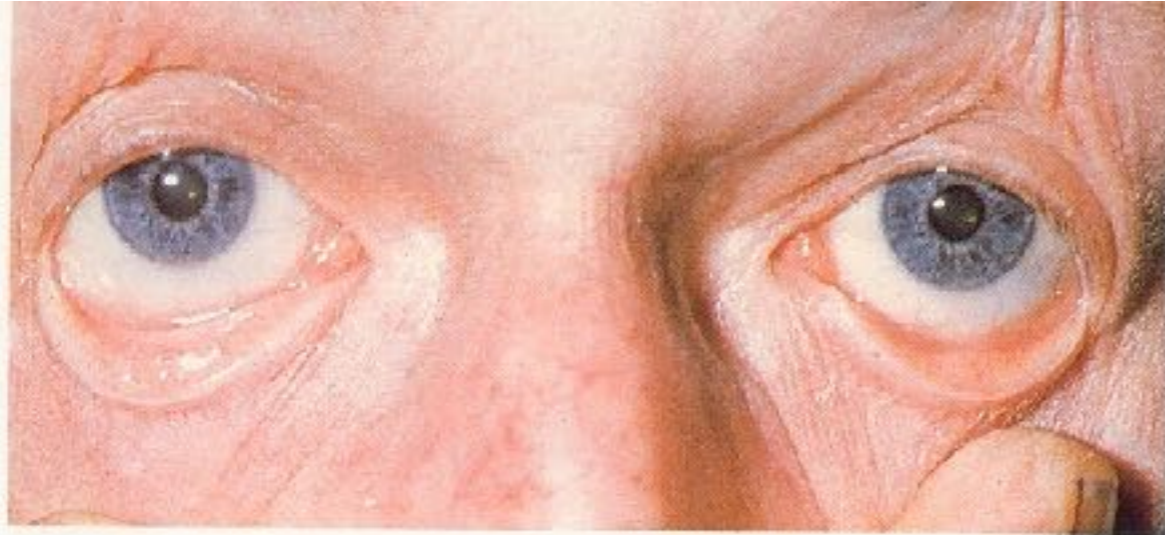- ΖΩΤΙΚΑ ΣΗΜΕΙΑ
 - Σφύξεις
 - Θερμοκρασία
 - Αρτηριακή πίεση
 - Αναπνοές
- Γενική επισκόπηση
- Εξέταση κατά συστήματα

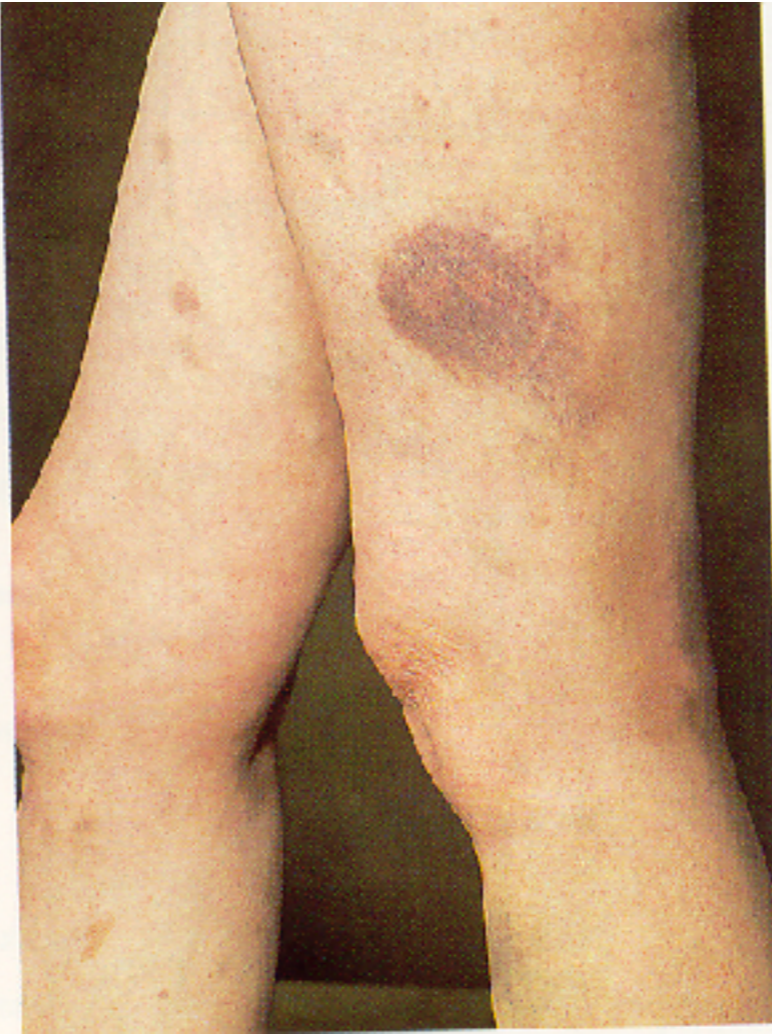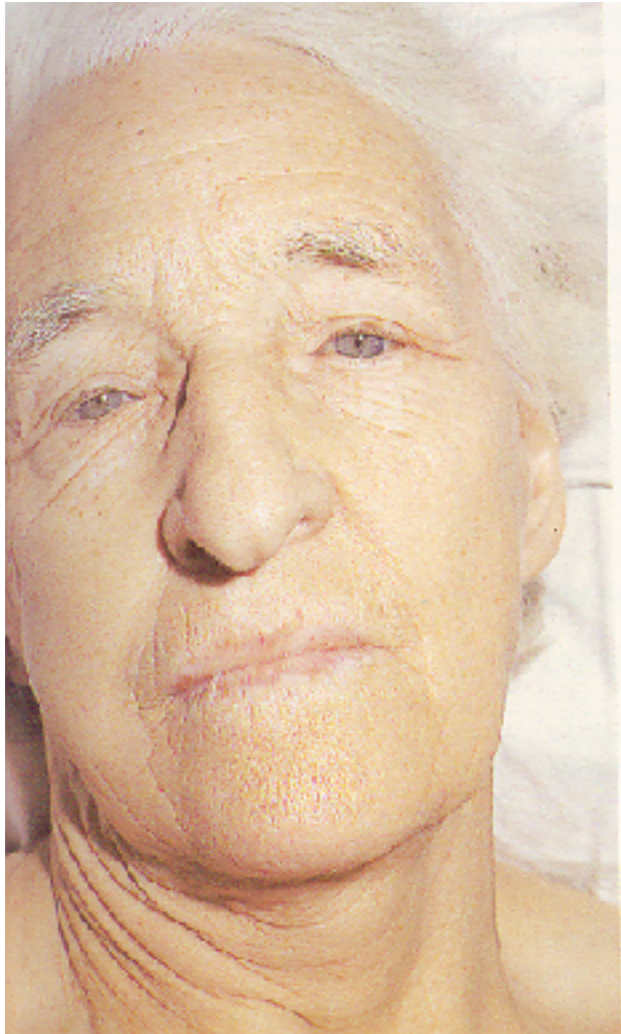Αντικειμενική Εξέταση

ΔΕΡΜΑ - ΕΞΑΡΤΗΜΑΤΑ

- Ωχρότητα
- Ίκτερος
- Άτονα έλκη
- Νύχια εύθραυστα
- Κοιλωνυχία
- Μαλλιά
- Αιμορραγικό εξάνθημα
- Αραχνοειδή αγγειώματα

Ωχρότητα δέρματος και επιπεφυκώτων



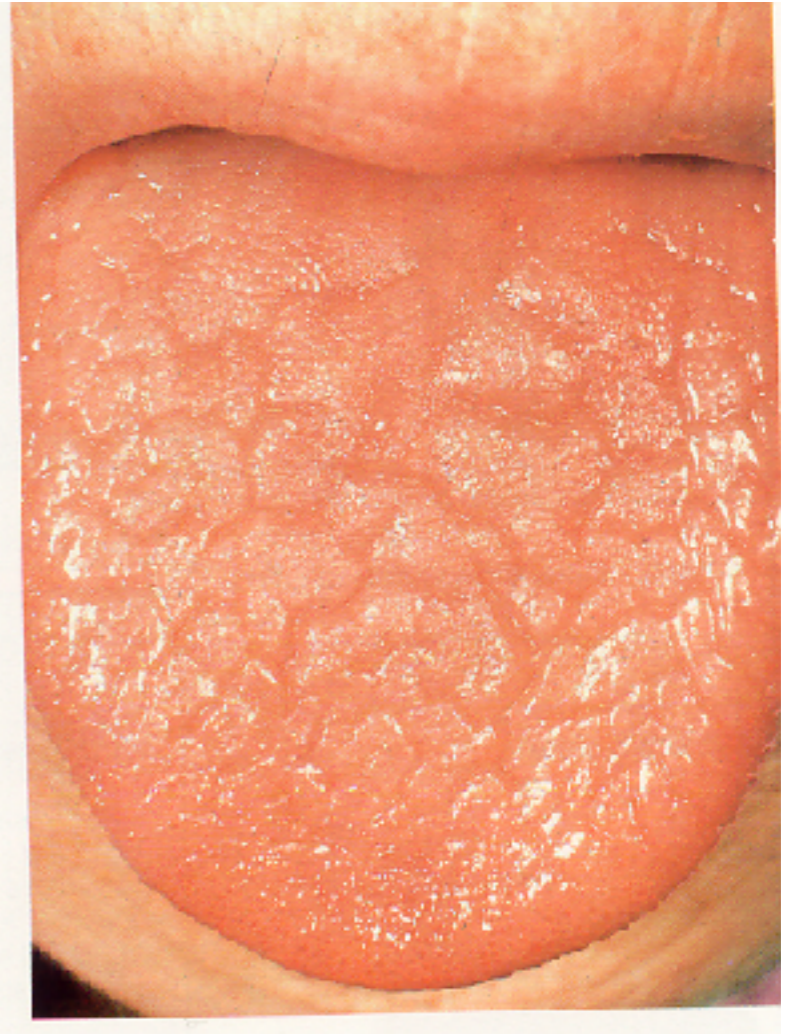

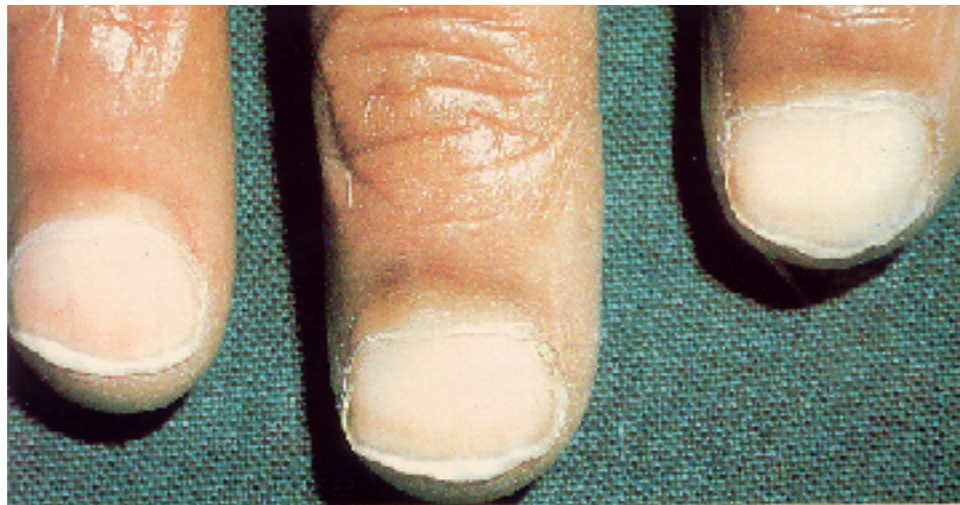


Fig. 2.5 Iron-deficiency anaemia: marked pallor of the nail beds in a dark-skinned patient. The nails are flattened.

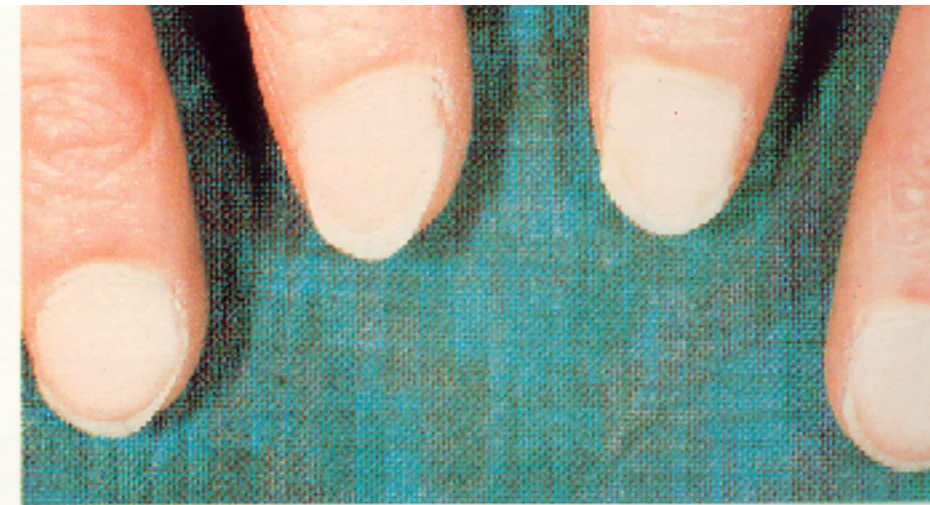


Fig 2.6 Iron-deficiency anaemia: although there is no obvious concavity, these nails are flattened and brittle with marked pallor of the nail beds.

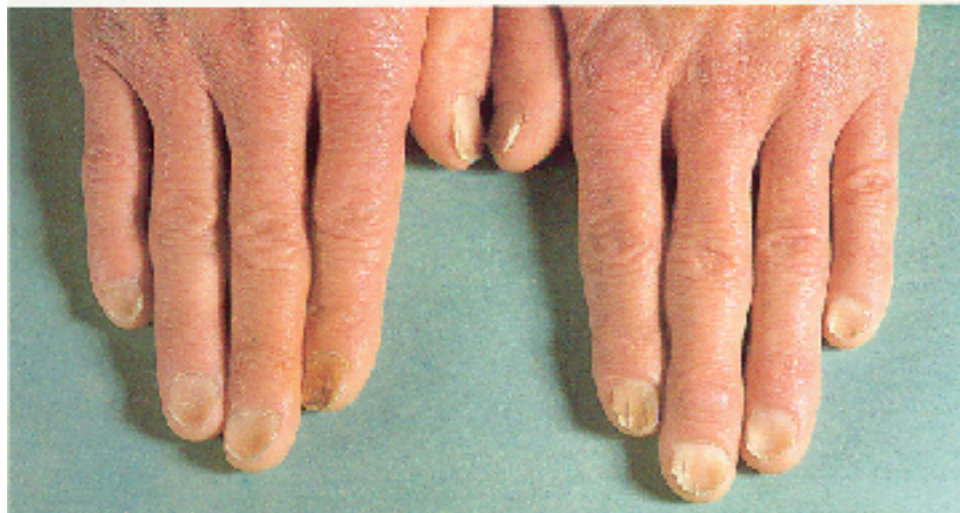

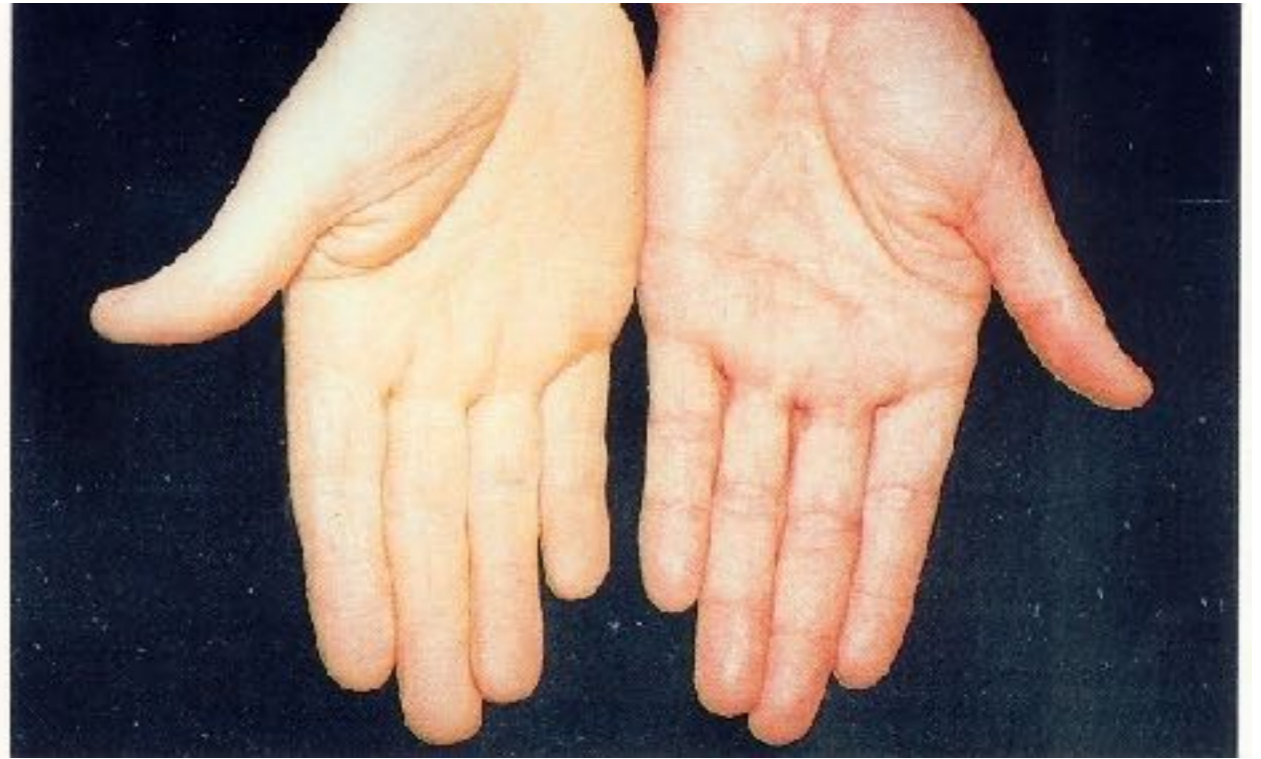
Fig. 2.7 Iron-deficiency anaemia: koilonychia. The nails are concave, ridged and brittle. This patient's anaemia had been rapidly corrected by blood transfusion prior to an operation for colocal carcinoma. The cause of the nail changes in iron deficiency is uncertain, but may be related to the iron requirement of many enzymes present in epithelial and other cells. Courtesy of Dr S.M. Knowles.

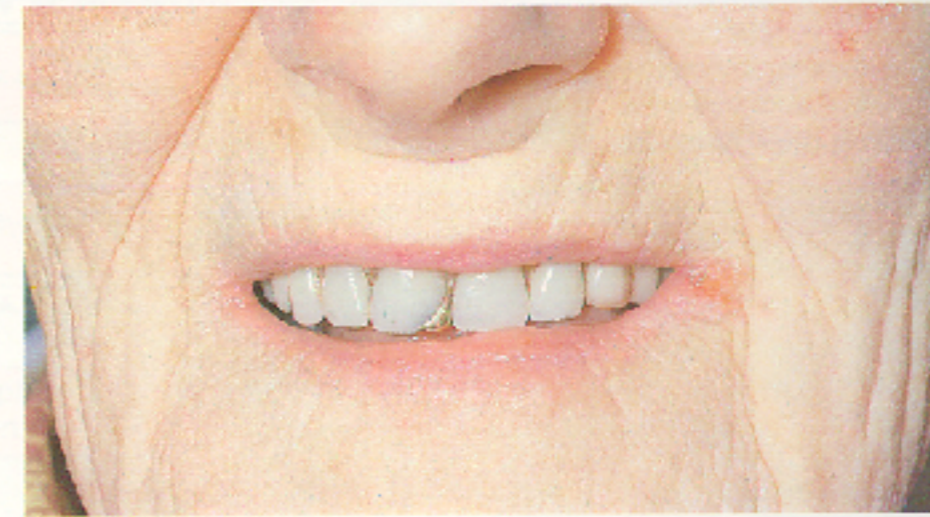

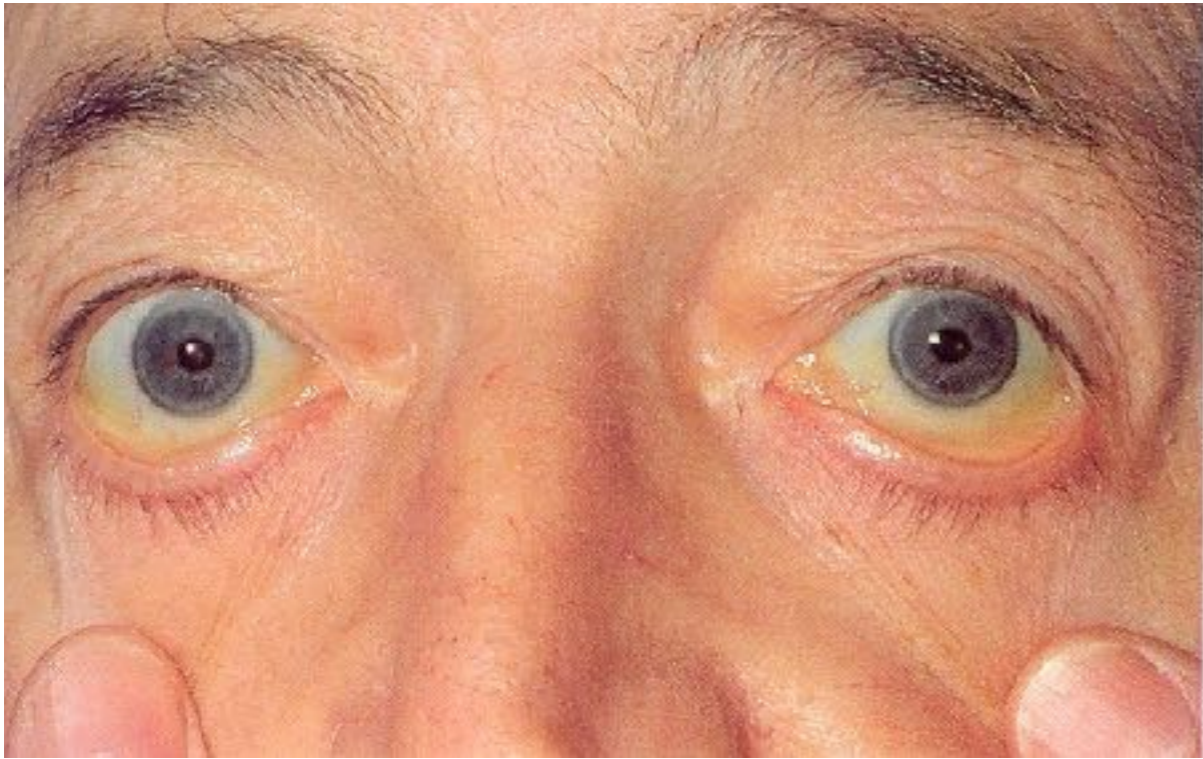Fig. 2.8 Iron-deficiency/anaemia: angular cheilitis. There is fissuring and ulceration at the corners of the mouth. The biochemical mechanism is uncertain but may be similar to that for nail, mucosal and pharyngeal changes.

Αντικειμενική εξέταση

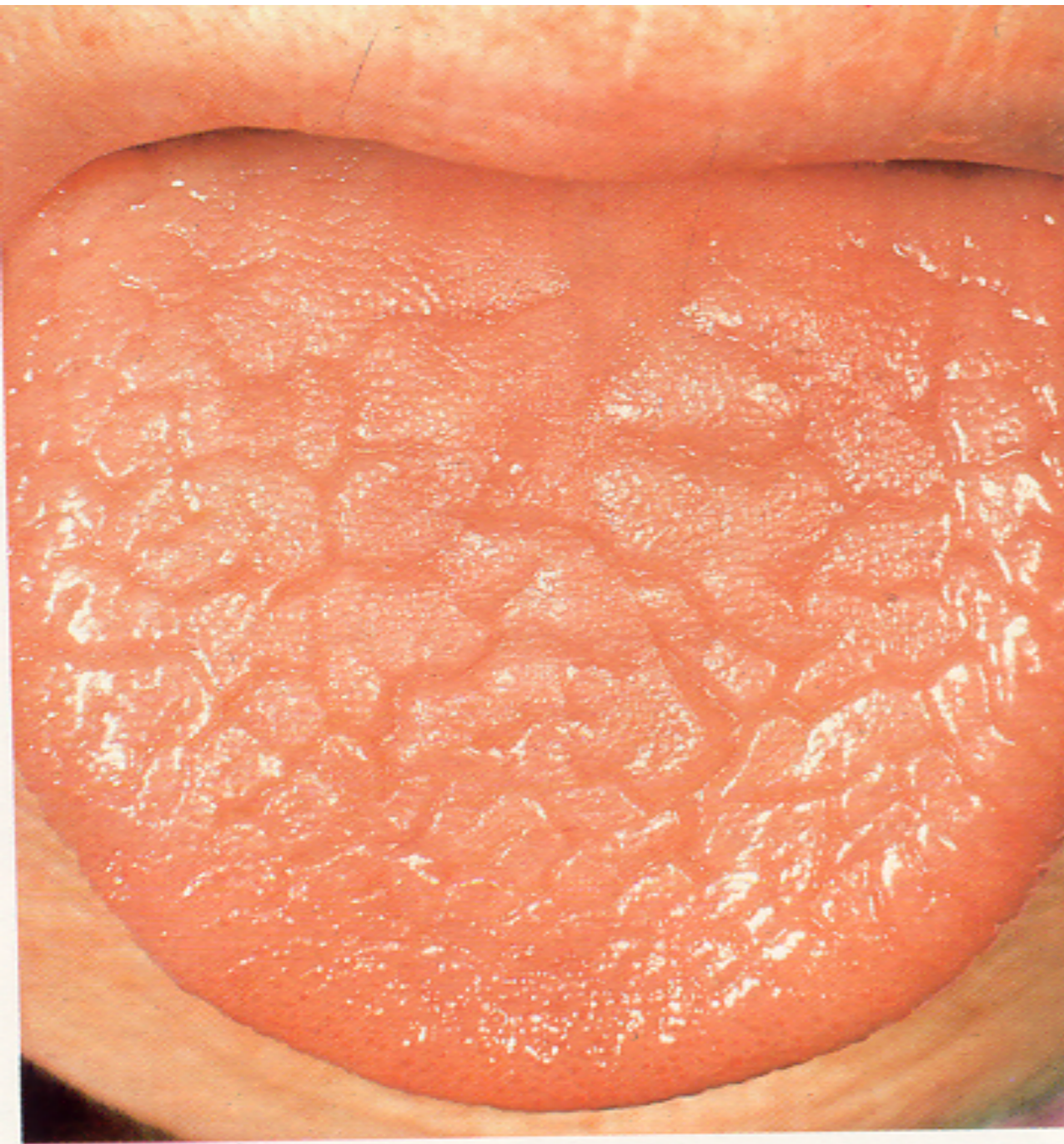- **ΕΠΙΠΕΦΥΚΟΤΕΣ**
 - Ίκτερος
 - Ωχρότητα
 - Πετέχειες
 - Υποκύανοι σκληροί
- **ΒΥΘΟΣ ΟΦΘΑΛΜΟΥ**
 - Οίδημα θηλής
 - Πετέχειες - Αιμορραγίες



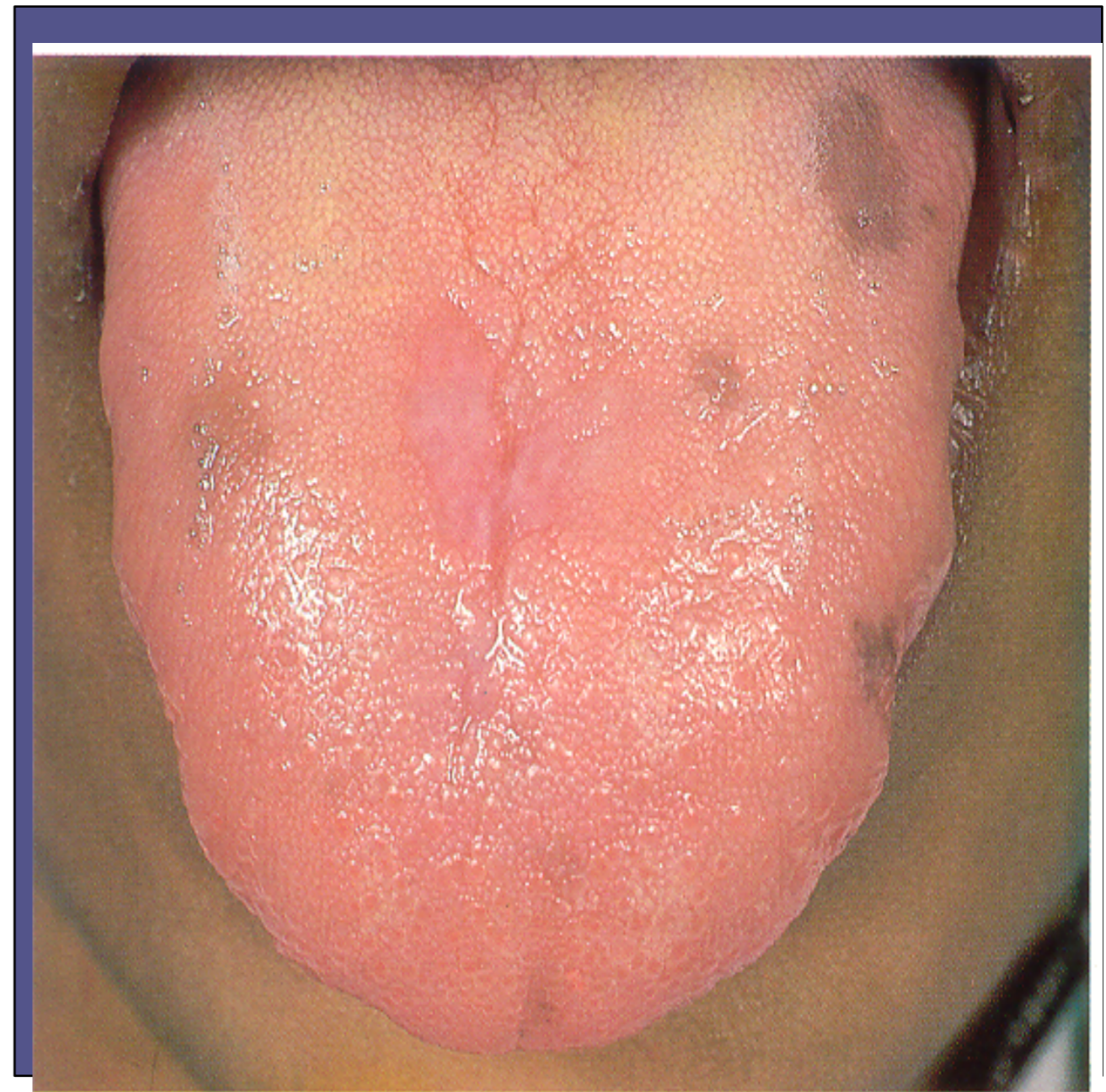Αντικειμενική εξέταση

- **ΣΤΟΜΑ**
 - Γωνιακή χειλίτιδα
 - Γλωσσίτιδα
 - Τηλαγγειεκτασίες (+ ρινικός βλεννογόνος)
- **ΛΕΜΦΑΔΕΝΕΣ**
 - Διόγκωση στις προσιτές περιοχές
 - Μέγεθος, σύσταση, ευαισθησία

Γλωσσίτιδα



ΜΕΓΑΛΟΒΛΑΣΤΙΚΗ ΑΝΑΙΜΙΑ



ΣΙΔΗΡΟΠΕΝΙΚΗ ΑΝΑΙΜΙΑ

Αντικειμενική εξέταση

- **ΟΣΤΑ**
 - Ευαισθησία ή αυτόματα άλγη
 - Στέρνο, πλευρές, σπόνδυλοι
- **ΚΥΚΛΟΦΟΡΙΚΟ -ΑΝΑΠΝΕΥΣΤΙΚΟ**
 - Σφυγμός
 - Φυσημάτα
 - Οίδημα
 - Ταχύπνοια
 - Ακρόαση πνεύμονα

Αντικειμενική εξέταση

ΕΞΕΤΑΣΗ ΚΟΙΛΙΑΣ

- Επισκόπηση ουλών προηγθεισών επεμβάσεων
- Ψηλάφηση ήπατος, σπλήνα
 - **Μέγεθος, σύσταση, ευαισθησία**
- Αναζήτηση μαζών, ευαισθησίας, σφύξεων
- Αναζήτηση ασκτικού υγρού
- Ακρόαση για φυσήματα κοιλιακής αορτής
- Σημεία οξείας κοιλίας

Αντικειμενική εξέταση

- **ΕΞΕΤΑΣΗ ΠΥΕΛΟΥ - ΟΡΘΟΥ**
 - Δακτυλική εξέταση
 - Χρώμα κοπράνων
 - Αιμορροΐδες
 - Όγκοι
 - Αναζήτηση μη ορατής απώλειας αίματος (Occult test / Haema test)

Αντικειμενική εξέταση

- **ΝΕΥΡΙΚΟ**

- Αντίληψη δονήσεων και θέσεως στον χώρο
- Σημείο Romberg
- Περιφερική νευροπάθεια

- **ΝΟΗΤΙΚΗ ΛΕΙΤΟΥΡΓΙΑ**

- Μνήμη
- Προσοχή και συγκέντρωση

Συμπερασματικά.....

- Σε κάθε νέο ασθενή επιβάλλεται η λεπτομερής **λήψη του ιστορικού και η πολύ προσεκτική αντικειμενική εξέταση**
- Αυτά αποτελούν τη βάση του περαιτέρω σχεδιασμού, δηλαδή της **παραγγελίας των εργαστηριακών και παρακλινικών εξετάσεων**
- Είναι -και θα παραμείνει -η **βάση της σωστής προσέγγισης** κάθε ασθενούς και στη συγκεκριμένη περίπτωση του αναιμικού ασθενούς.