



Philippe Ernest Gaucher

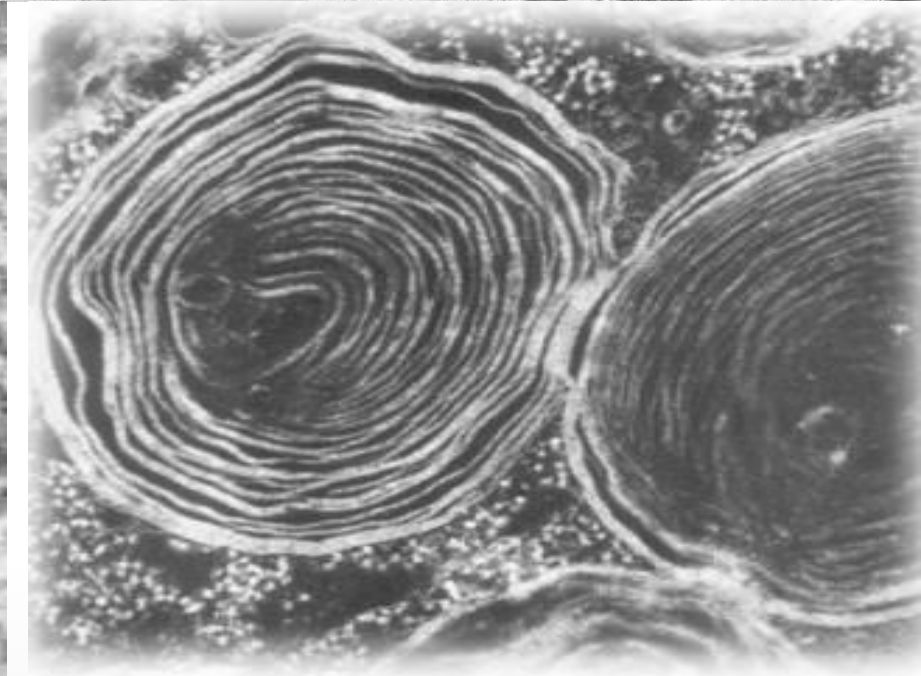
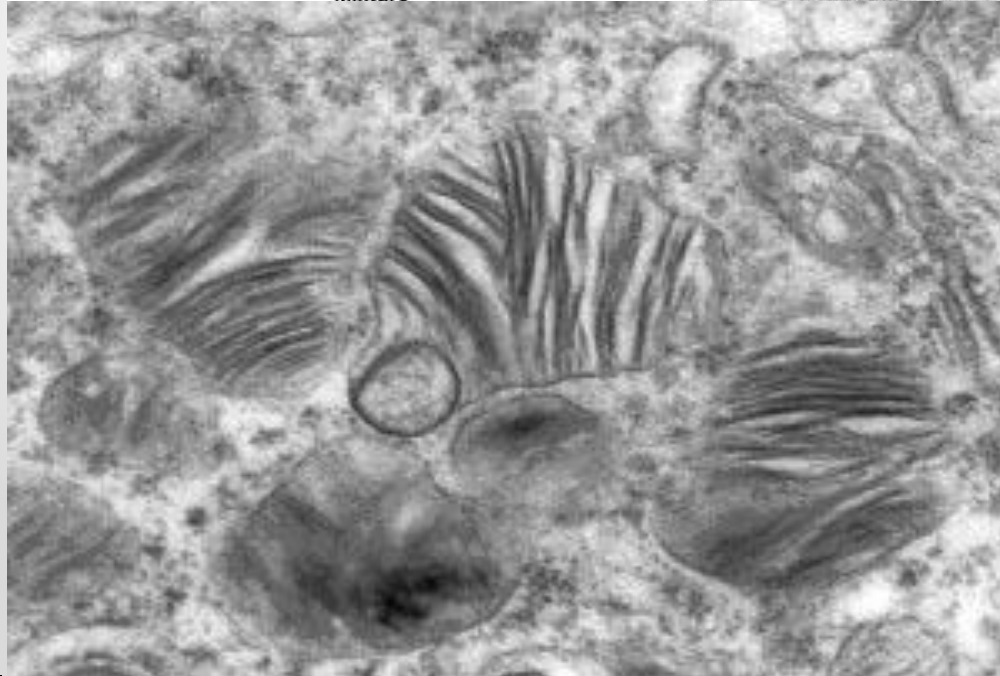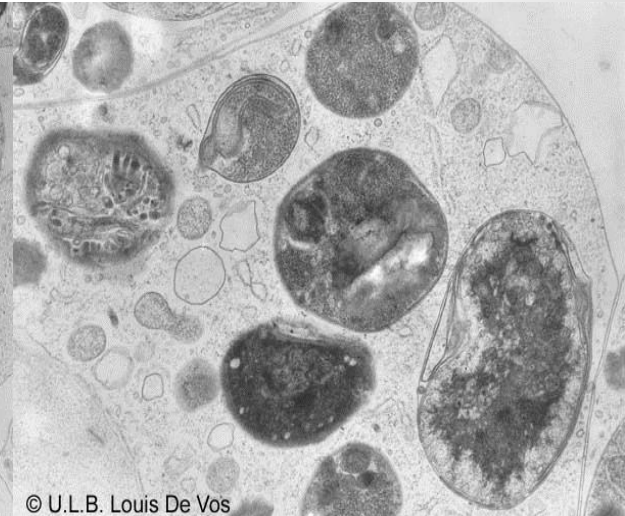
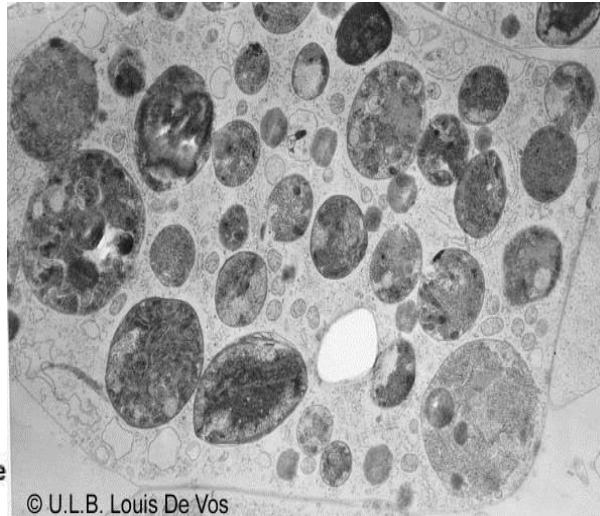
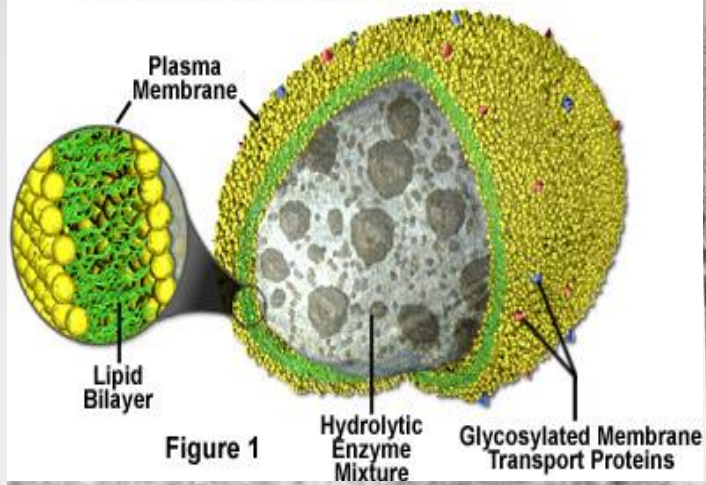
Αθροιστικά Λυσοσωμικά Νοσήματα

Απαρτιωμένη διδασκαλία στην Αιματολογία 2016

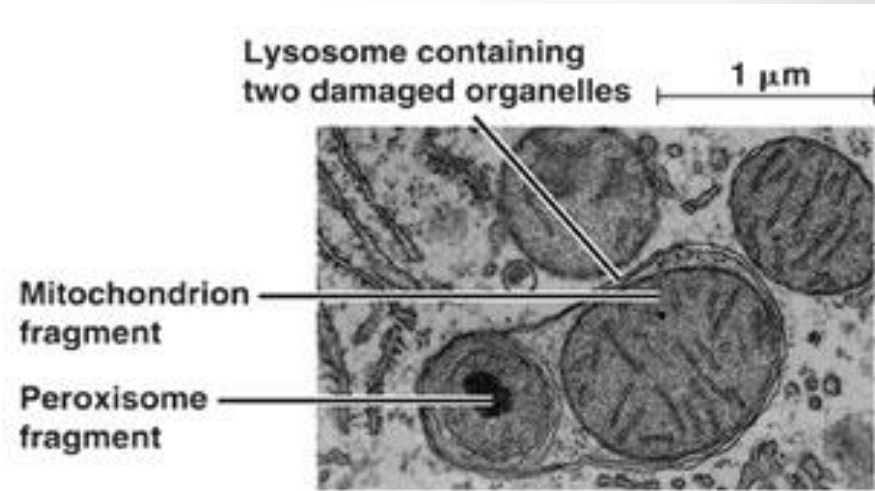
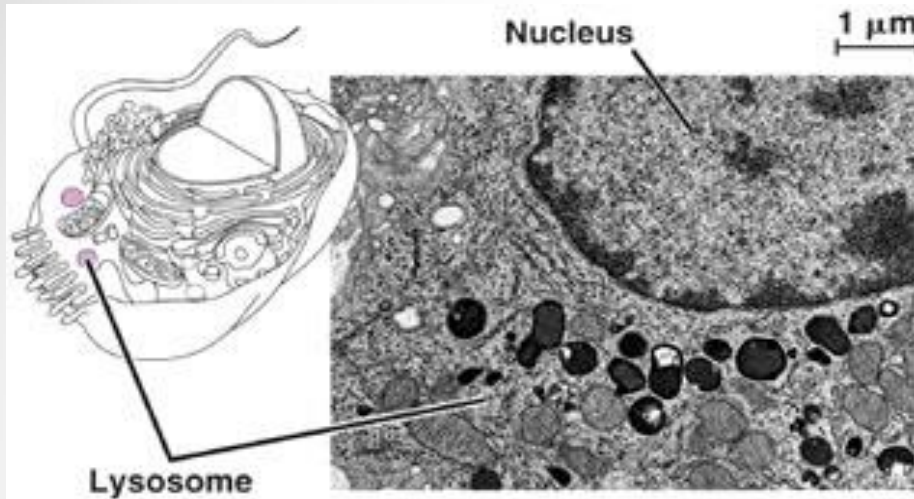
Αργύρης Σ. Συμεωνίδης

Δομή και μορφολογία των λυσοσωματίων

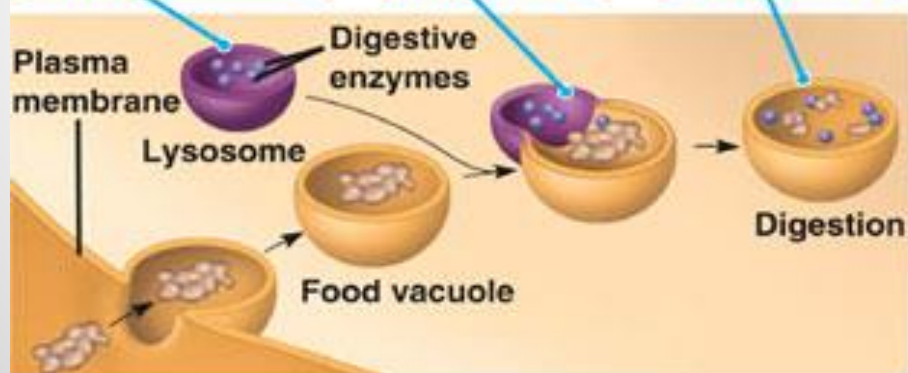
Anatomy of the Lysosome



Σχηματική παράσταση λυσοσωμικής λειτουργίας

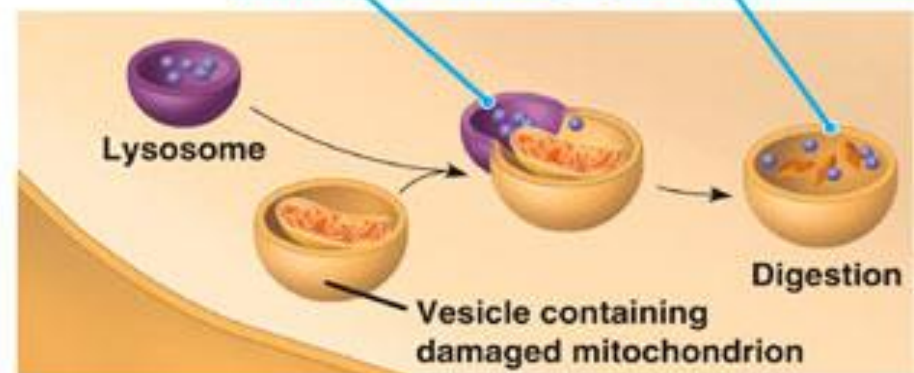


Lysosome contains active hydrolytic enzymes
Food vacuole fuses with lysosome
Hydrolytic enzymes digest food particles

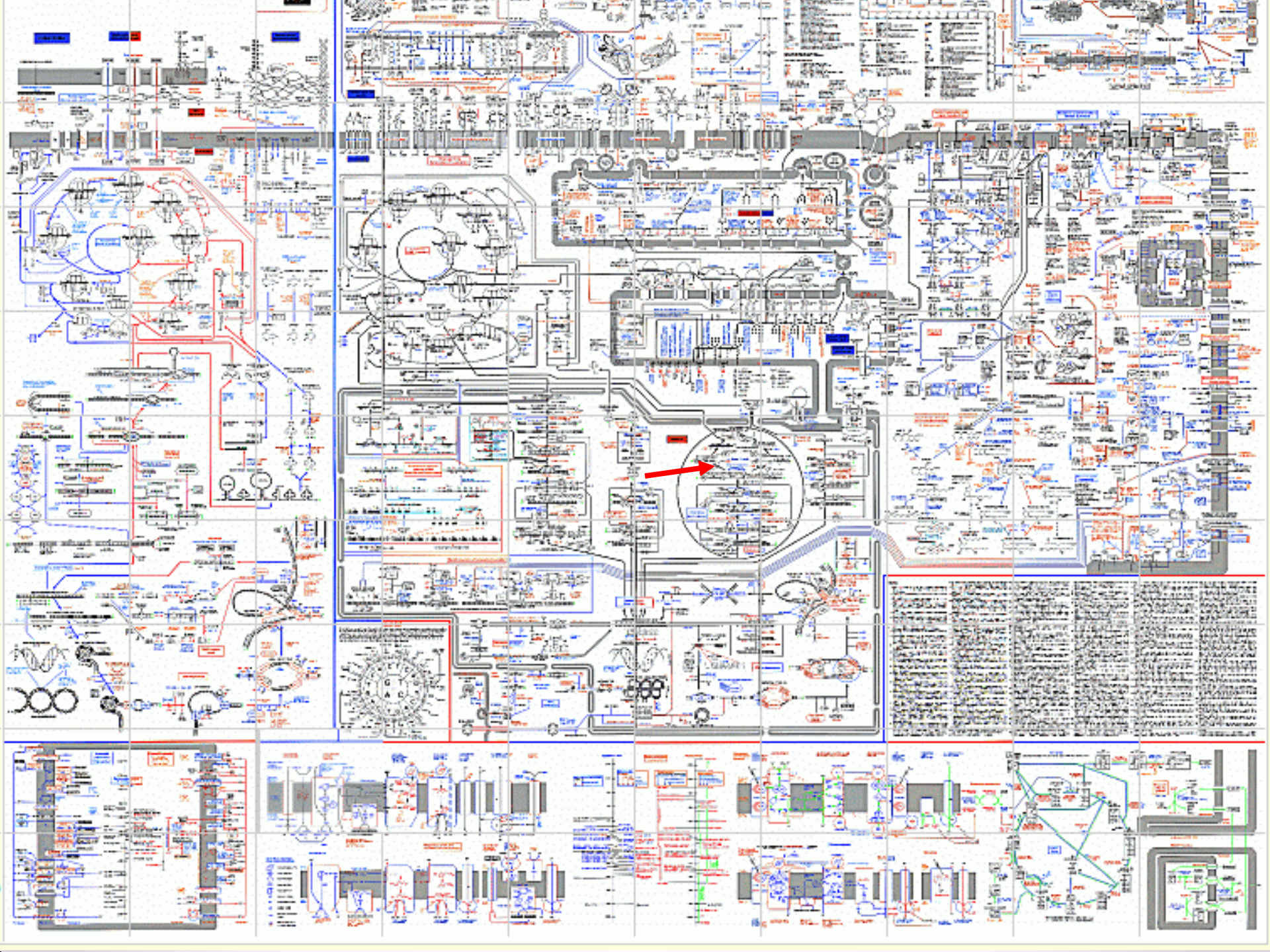


(a) Phagocytosis: lysosome digesting food

Lysosome fuses with vesicle containing damaged organelle
Hydrolytic enzymes digest organelle components

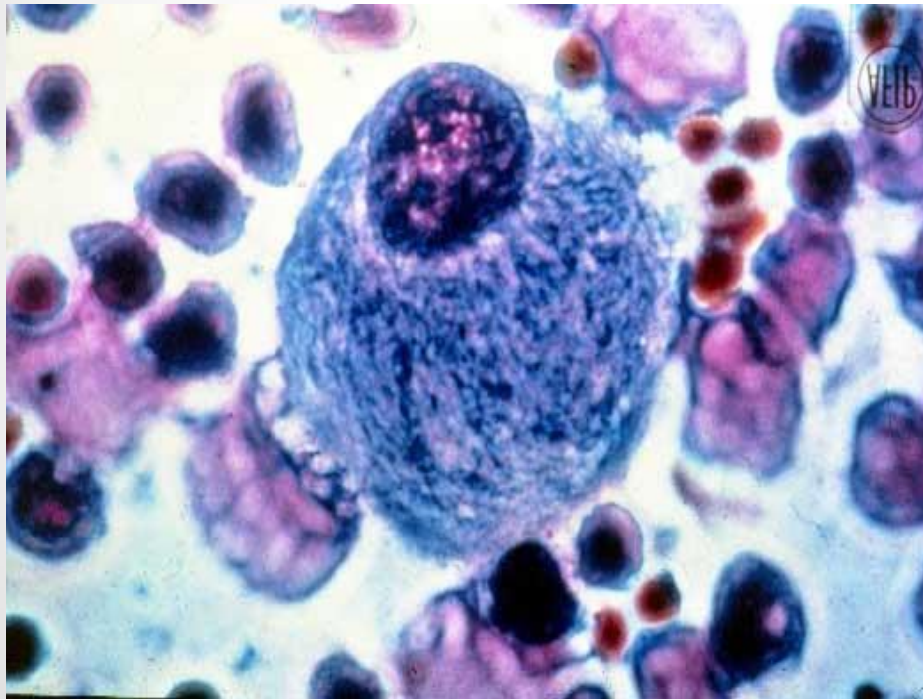


(b) Autophagy: lysosome breaking down damaged organelle

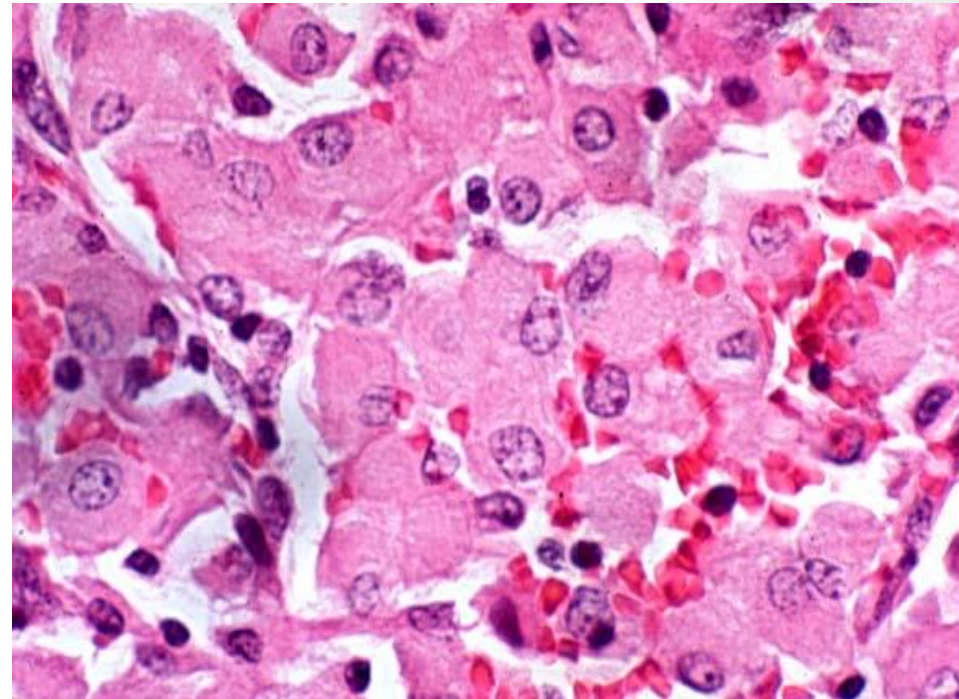


Μακροφάγα πλήρη άπεπτου υποστρώματος στα αθροιστικά λυσοσωμικά νοσήματα

Κύτταρο Gaucher



Μυελός των οστών ασθενούς με ν.Gaucher



Τα πιό συνήθη αθροιστικά λυσοσωματικά νοσήματα

ΕΙΔΟΣ ΝΟΣΗΜΑΤΟΣ	ΕΛΛΕΙΠΙΟΝ ΕΝΖΥΜΟ	ΦΑΙΝΟΤΥΠΟΣ
<p>ΣΦΙΓΚΟΛΙΠΙΔΩΣΕΙΣ</p> <ul style="list-style-type: none"> • GM1 γαγγλιοσίδωση • GM3 γαγγλιοσίδωση • Νόσος Tay-Sachs • Νόσος Sandhoff • Νόσος Niemann-Pick • Νόσος Krabbe • Μεταγχρωματ. λευκοδυστροφία • Νόσος Gaucher • Νόσος Fabry • Νόσος Farber 	<p>β-γαλακτοσιδάση</p> <p>σιαλιδάση</p> <p>εξοζαμινιδάση A</p> <p>εξοζαμινιδάση A και B</p> <p>σφιγγομυελινάση</p> <p>γαλακτοκερεβροσιδάση</p> <p>αρυλ-σουλφατάση A</p> <p>γλυκοκερεβροσιδάση</p> <p>α-γαλακτοσιδάση</p> <p>όξινη κεραμιδάση</p>	<p>νευρωνική λιπίδωση</p> <p>βλεννοπολυσακχαρίδωση</p> <p>νευρωνική λιπίδωση</p> <p>νευρωνική λιπίδωση</p> <p>νευρωνική λιπίδωση</p> <p>νευρωνική λιπίδωση</p> <p>αποθηκευτική ιστιοκυττάρωση</p> <p>λευκοδυστροφία</p> <p>λευκοδυστροφία</p> <p>αποθηκευτική ιστιοκυττάρωση</p> <p>καρδιονεφροδυστροφία</p> <p>αγγειοκεράτωμα δέρματος</p> <p>αποθηκευτική ιστιοκυττάρωση</p>
<ul style="list-style-type: none"> • ΒΛΕΝΝΟΠΟΛΥΣΑΚΧΑΡΙΔΩΣΕΙΣ - ένζυμα που διασπούν γλυκοζαμινογλυκάνες σύνδρ. Hurler, σύνδρ. Hunter, σύνδρ. SanFilippo, σύνδρ. Morquio, σύνδρ. Scheie • ΓΛΥΚΟΠΡΩΤΕΪΝΩΣΕΙΣ - ένζυμα που διασπούν γλυκοπρωτεΐνες 		
<ul style="list-style-type: none"> • Γλυκογονίαση τύπου II (Νόσος POMPE) • Νευρωνική κηρώδης λιποφουσκίνωση 	<p>α-γλυκοσιδάση</p> <p>λυσοσωμικές πρωτεάσες</p>	<p>σκελετική / καρδιακή μυοπάθεια</p> <p>νευρωνική λιπίδωση</p>

Αθροιστικά λυσοσωμικά νοσήματα

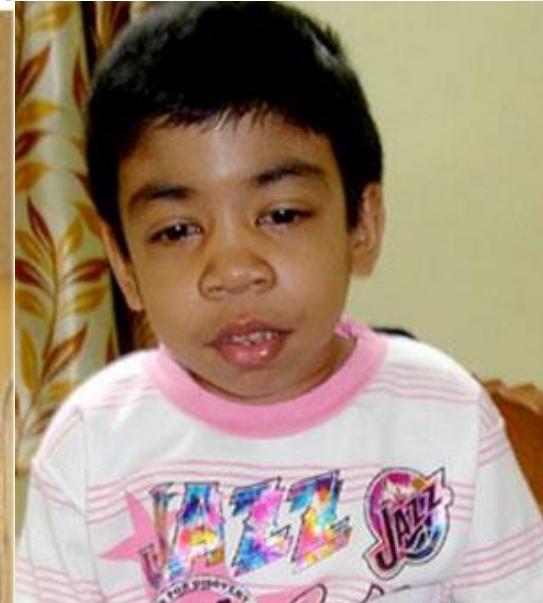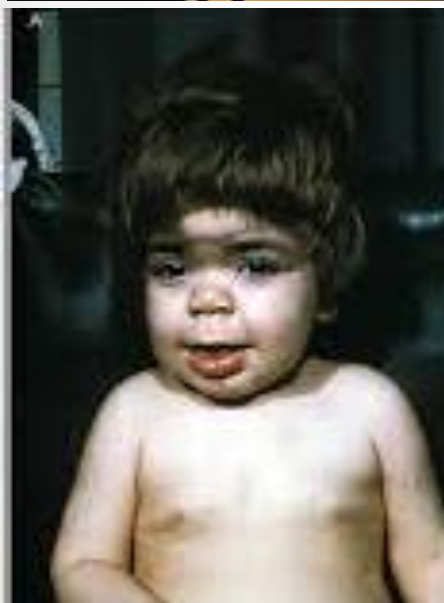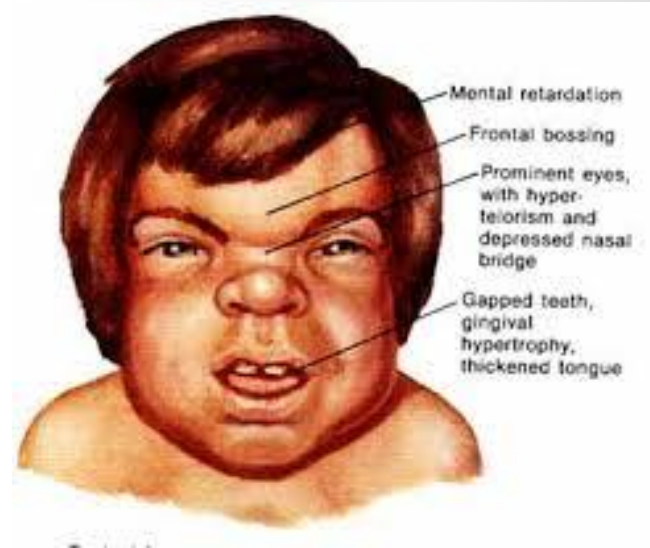Κλινικές εκδηλώσεις από:

- Μυοσκελετικό σύστημα
- Νευρικό σύστημα
- Αιμοποιητικά όργανα
- Καρδιά
- Νεφρούς
- Πνεύμονες
- Δέρμα
- Ανοσοποιητικό σύστημα

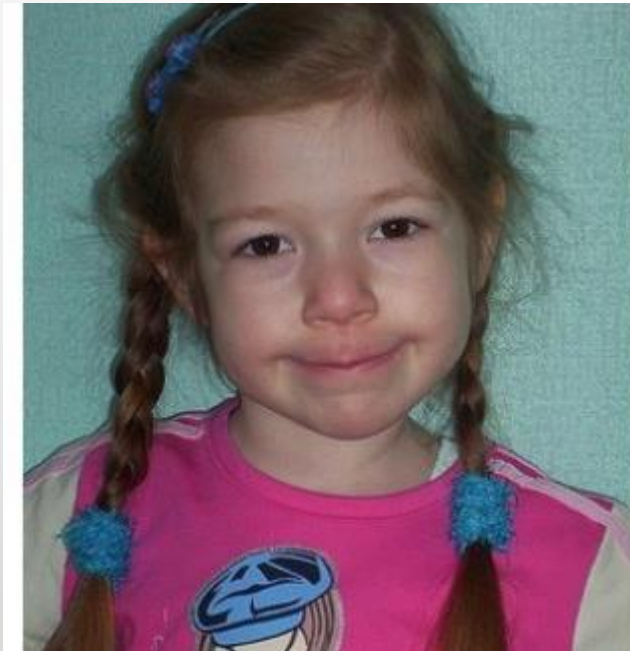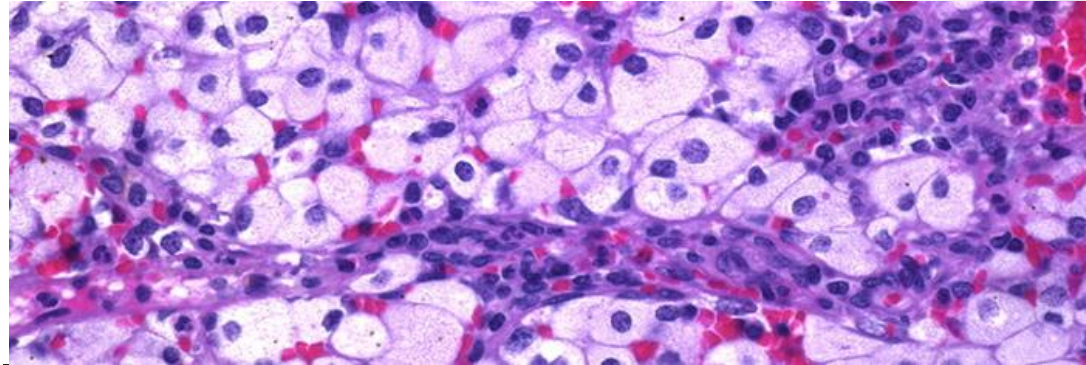
Ιατρικές ειδικότητες που εμπλέκονται:

- ◆ Παιδιατρική
- ◆ Παθολογία
- ◆ Νευρολογία
- ◆ Βιοχημεία
- ◆ Ακτινολογία
- ◆ Ορθοπεδική
- ◆ Αιματολογία
- ◆ Καρδιολογία
- ◆ Νεφρολογία
- ◆ Δερματολογία
- ◆ Ρευματολογία
- ◆ Οφθαλμολογία
- ◆ Ψυχιατρική

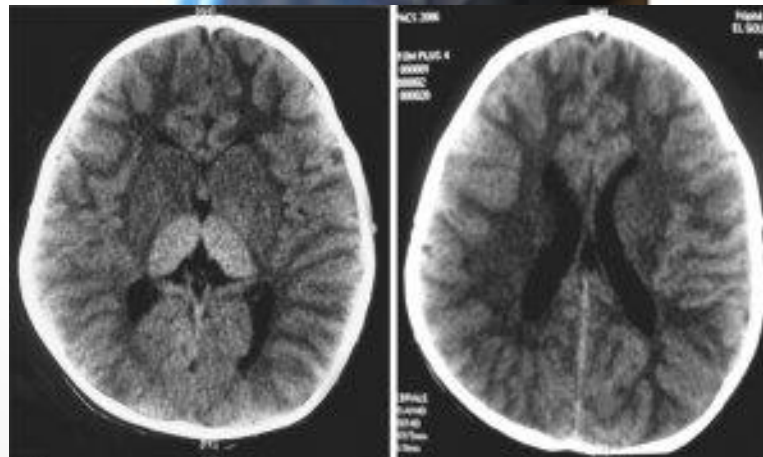
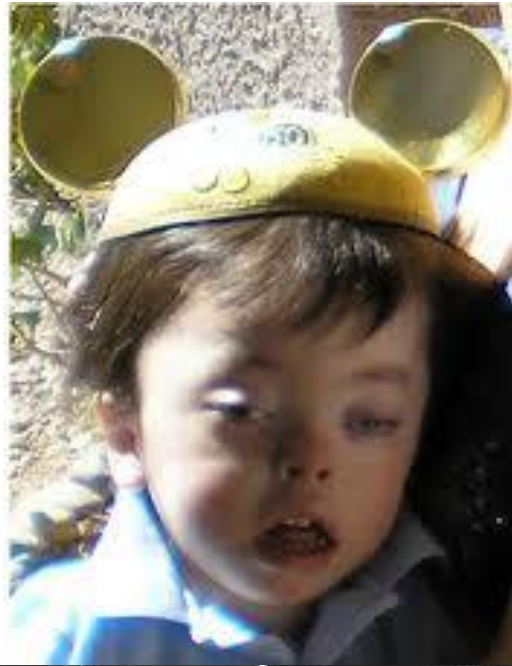Γαργούλοι και βλεννοπολυσακχαριδώσεις



Children's Alzheimer's: Niemann-Pick Type C Disease

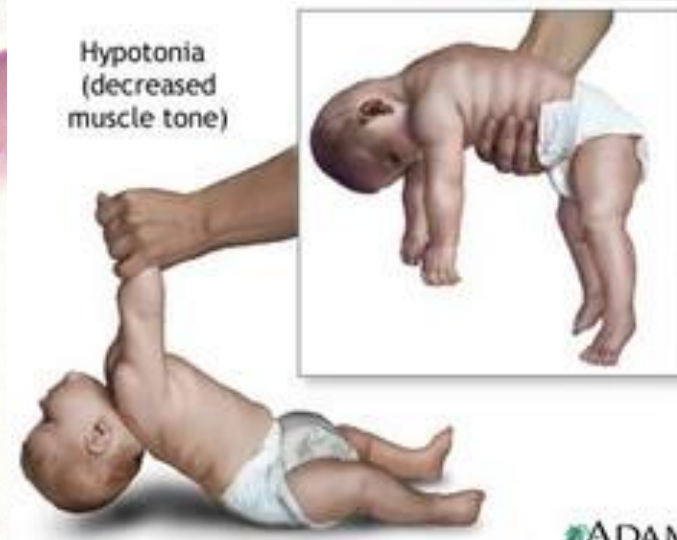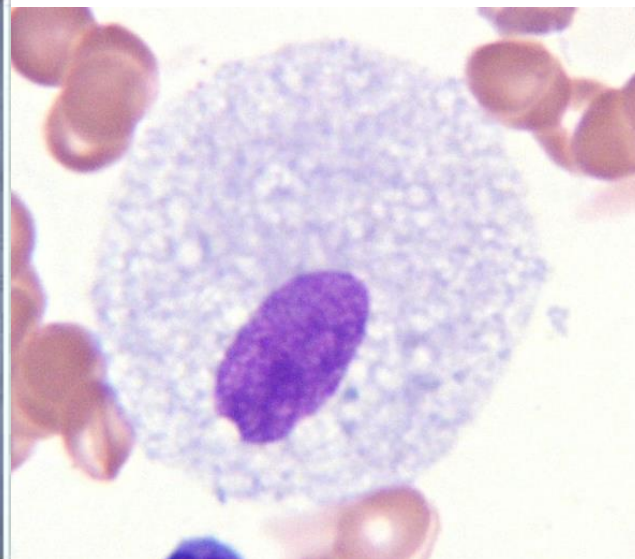
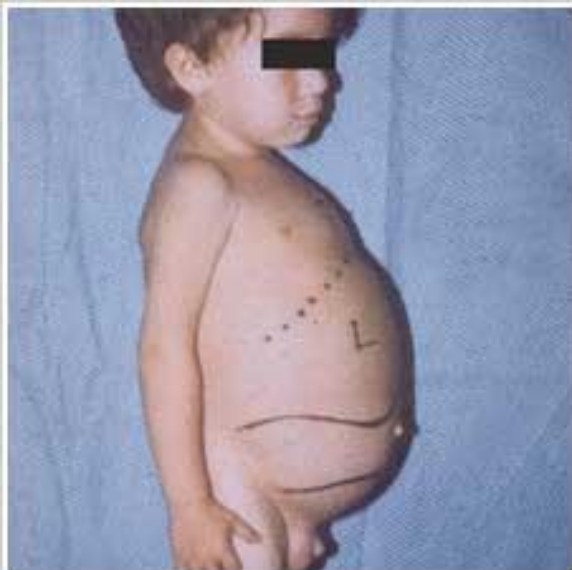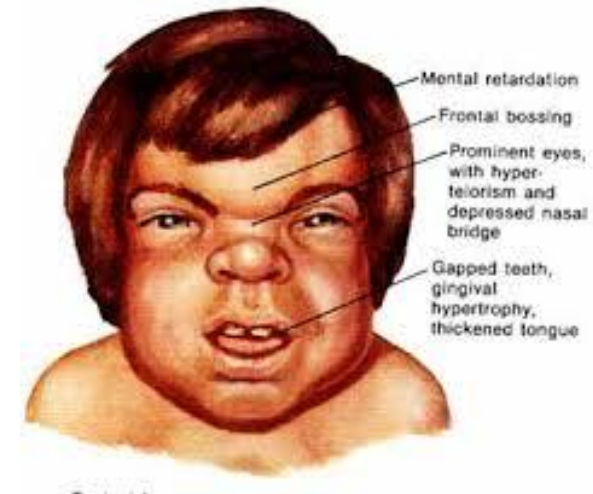


Νόσος του Sandhoff : Γαγγλιοσίδωση



Άλλες θησαυριστώσεις και σπληνομεγαλία

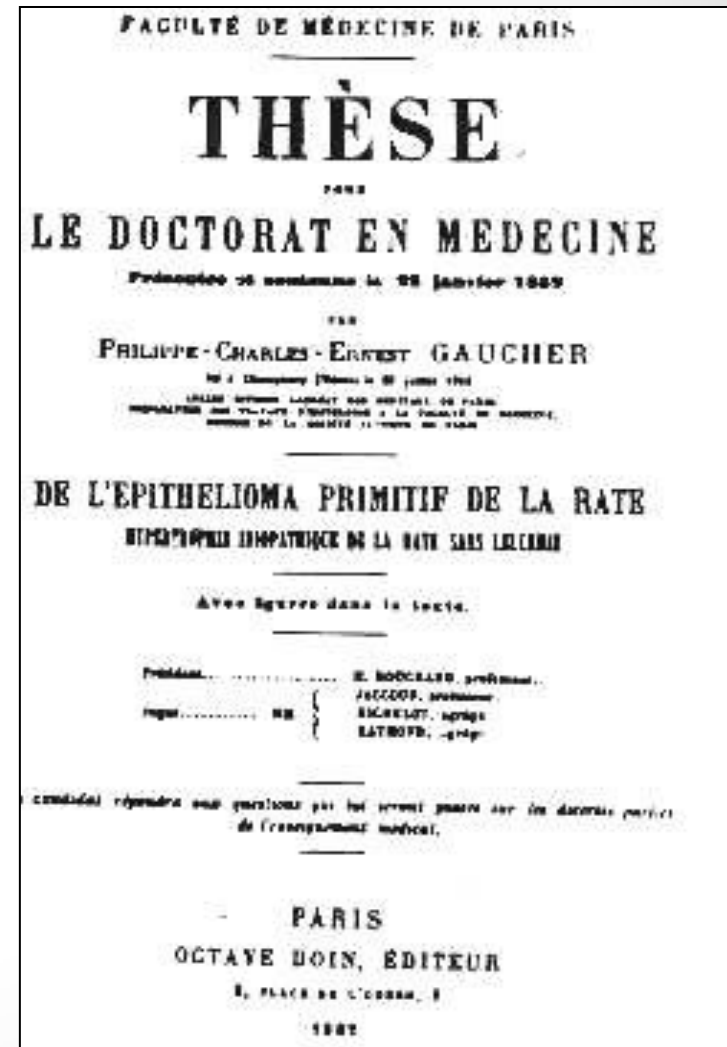
- Νόσος Niemann-Pick
- Βλεννοπολυσακχαριδώσεις
- Νόσος Pompe
- Νόσος Farber
- Σπανιότερα άλλες θησαυριστώσεις



Νόσος Gaucher

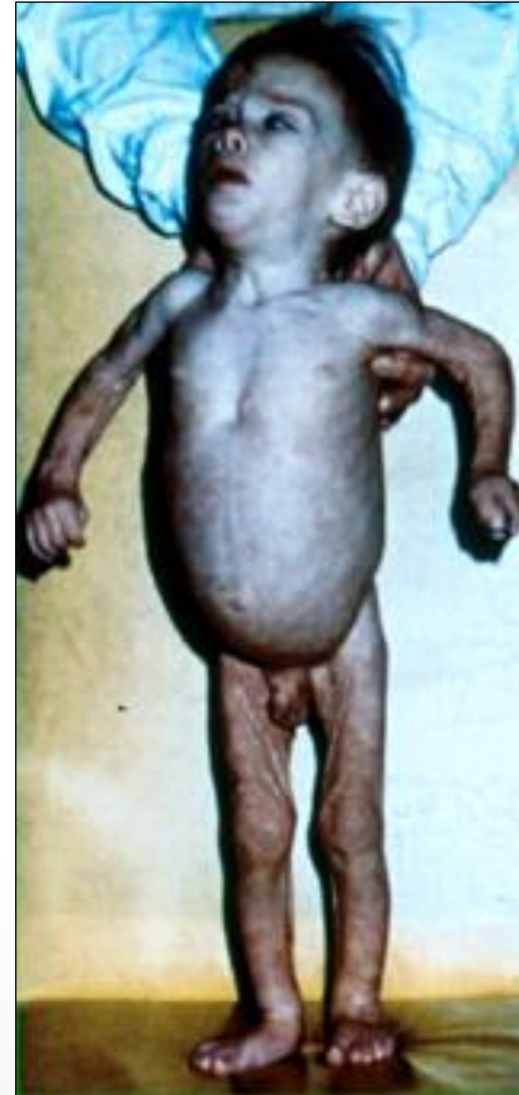Ιστορική αναδρομή

- ◆ 1882: Αναφορά της νόσου ως επιθηλίωμα του σπληνός από τον Philippe Gaucher
- ◆ 1901-Brill: Αναγνώριση της οικογενούς φύσης της νόσου - ονομασία νόσος Gaucher
- ◆ 1907: Νόσος εξ εναποθέσεως λιποειδών
- ◆ 1934: Το λιποειδές που αθροίζεται είναι **γλυκοσυλκεραμίδιο** ή **γλυκοκερεβροσίδιο**
- ◆ Αναγνώριση του ελλείποντος ενζύμου **γλυκοζυλκερεβροσιδάση** ως **β-γλυκοσιδάση**
- ◆ Αναγνώριση της φαινοτυπικής ποικιλομορφίας της νόσου με **νευροπαθητικούς** και **μη νευροπαθητικούς υποτύπους**

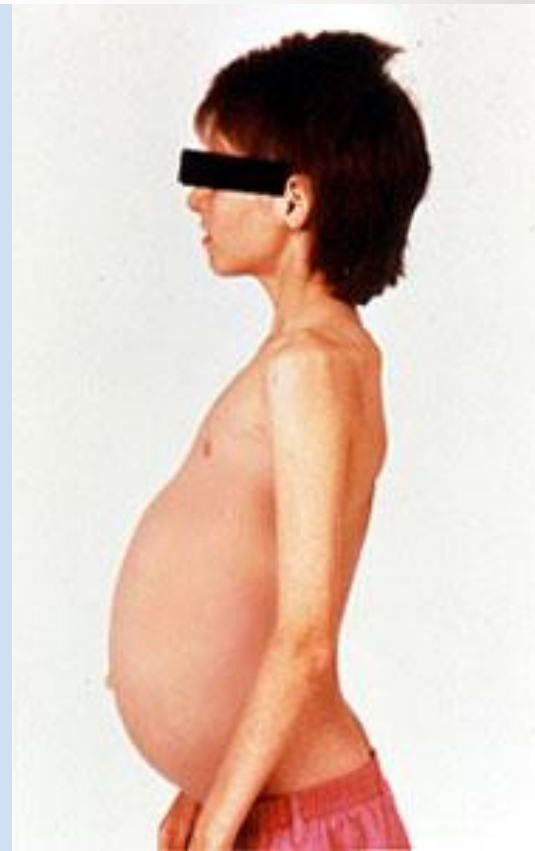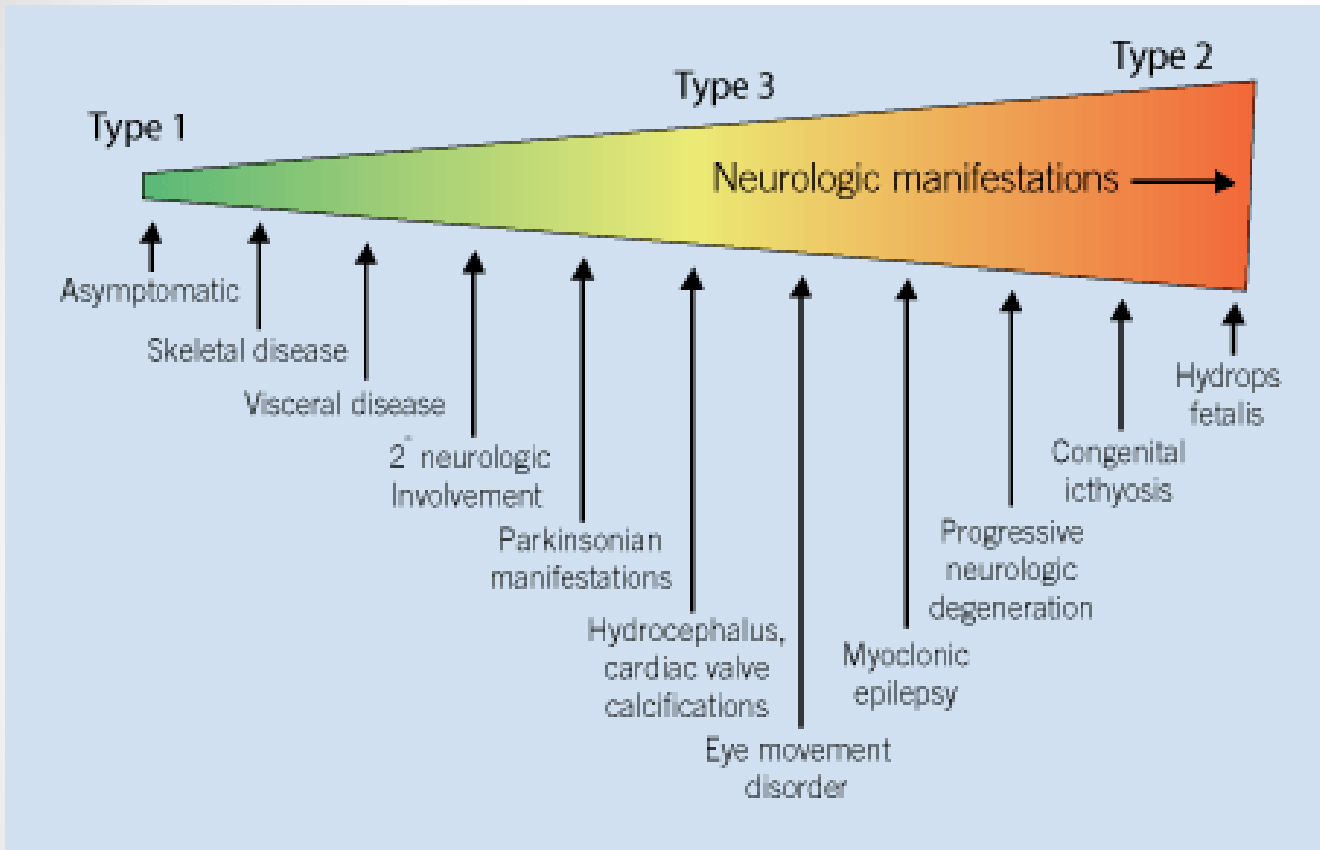


Επιδημιολογικά στοιχεία για την νόσο Gaucher

- ◆ Η πιο συχνή αθροιστική λυσοσωμική νόσος
- ◆ Παγκόσμια κατανομή
- ◆ Σε ορισμένες χώρες πολύ υψηλότερη συχνότητα
- ◆ Συχνότητα 1: 50000-60000 γεννήσεις
- ◆ Στους Ισραηλινούς Ashkenazi 1: 850 γεννήσεις
- ◆ Συχνότητα ετεροζυγωτών 1: 250 – 1: 500
- ◆ Συχνότητα ετεροζυγωτών στους Ashkenazi Εβραίους 1: 30
- ◆ Κληρονομείται με αυτοσωματικό υπολειπόμενο χαρακτήρα
- ◆ Το γονίδιο της GC-άσης εδράζεται στο 1q21-23.



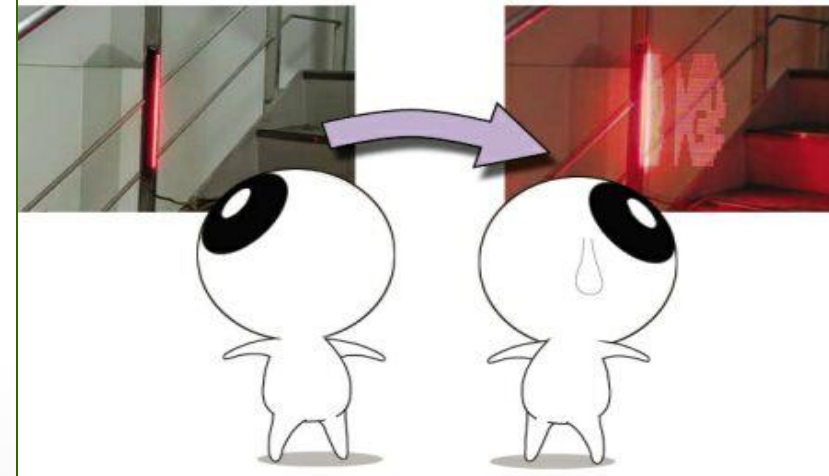
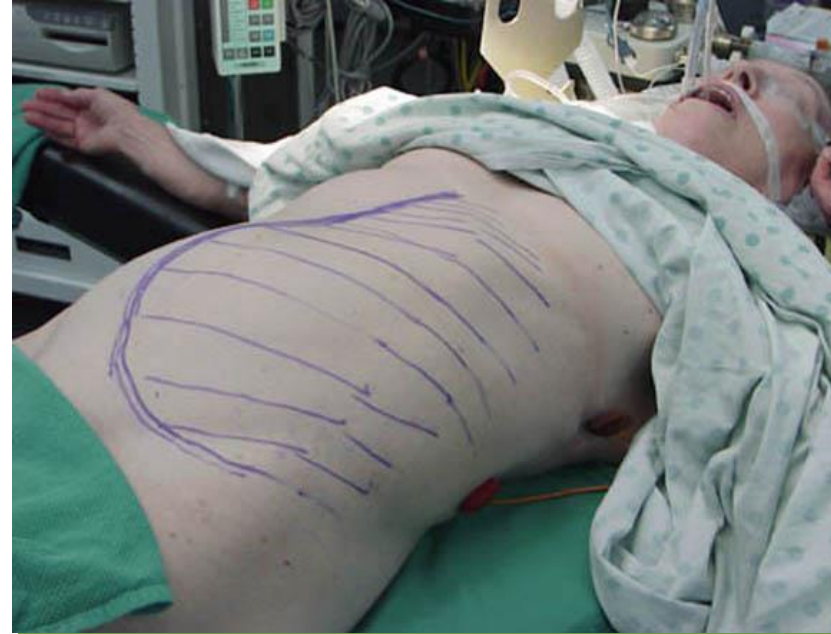Κλινικοί τύποι νόσου Gaucher



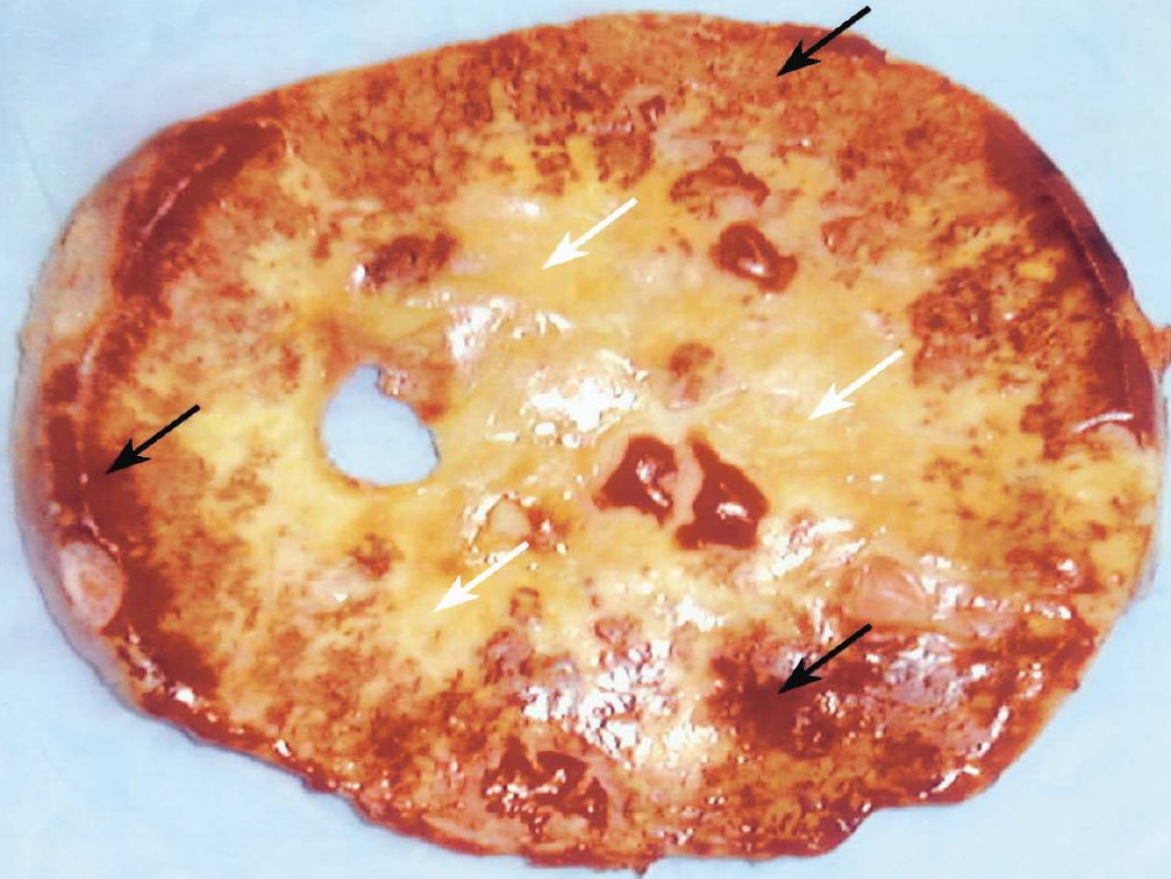
- ▶ Τύπος 1: Μη νευροπαθητικός (ο συχνότερος)
- ▶ Τύπος 2: Πρώιμα νευροπαθητικός
- ▶ Τύπος 3: Όψιμα νευροπαθητικός (Norbottnian)

Κλινικές εκδηλώσεις Ι.

- ★ Σπληνομεγαλία μέτρια – σοβαρή
- ★ Ηπατομεγαλία
- ★ Καθυστέρηση σωματικής ανάπτυξης
- ★ Ποικιλία νευρολογικών εκδηλώσεων
- ★ Διαταραχές ακοής και λόγου
- ★ Διαταραχές οφθαλμικής κινητικότητας στους τύπους 2 και 3.
Σακκαδικές κινήσεις οφθαλμών



Μακροσκοπική εμφάνιση διατομής σπληνός ασθενούς με νόσο Gaucher

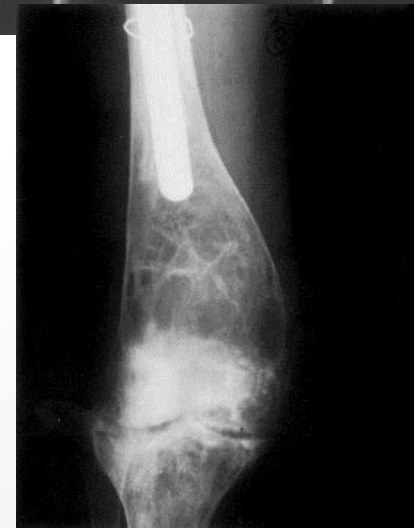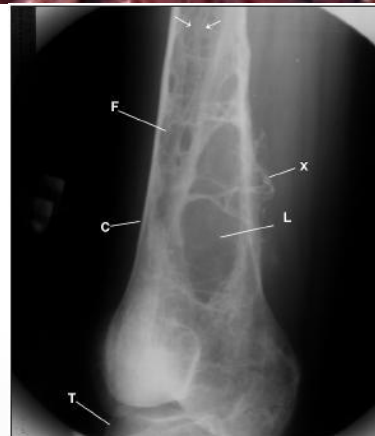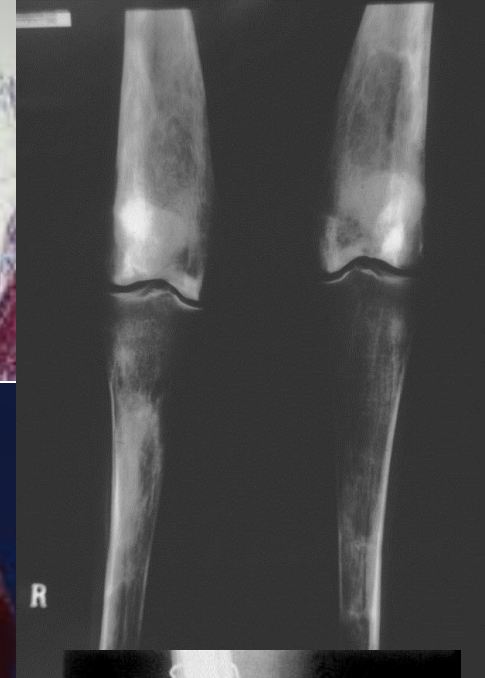
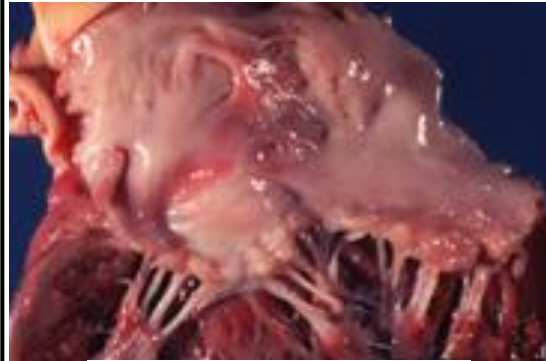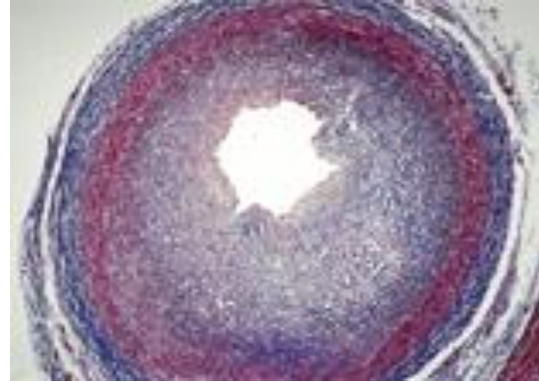


★ Οι λειτουργικές περιοχές του σπληνικού παρεγχύματος (λευκός και ερυθρός πολφός) είναι παρεκτοπισμένες (μαύρα βέλη)

★ Η μεγαλύτερη μάζα του σπληνός καταλαμβάνεται από μακροφάγα με συσσωρευμένο άπεπτο υπόστρωμα (λευκά βέλη)

Κλινικές εκδηλώσεις II.

- ★ Ποικίλα οστικά προβλήματα
- ★ Θρομβοπενία μέτριας βαρύτητας
- ★ Αναιμία μικρής βαρύτητας
- ★ Λεμφαδενοπάθεια ενίοτε
- ★ Προσβολή καρδιακών βαλβίδων και στεφανιαίων αγγείων
- ★ Καταρράκτης
- ★ Διάμεση πνευμονοπάθεια
- ★ Προδιάθεση για ανάπτυξη λεμφοϋπερπλαστικών νόσων και συμπαγών όγκων



Αιματολογικά ευρήματα

- Αναιμία μικρής βαρύτητας συνήθως ορθόχρωμη
- Θρομβοπενία μέτρια – σοβαρή (ΑΜΠ 30-80000/mm³)
- Υψηλές τιμές πρωτεϊνών οξείας φάσεως στον ορό (CRP, α₂-μακροσφαιρίνη, ινωδογόνο, απτοσφαιρίνη, φερριτίνη κλπ.)
- **Υψηλά επίπεδα όξινης φωσφατάσης και SACE του ορού**
- Υψηλή ΤΚΕ και πολυκλωνική υπερ-γ-σφαιριναιμία
- Υψηλά επίπεδα ανοσοσφαιρινών ορού, κυρίως της IgM
- Χαμηλές τιμές χοληστερόλης, τριγλυκεριδίων και λιπιδίων ορού
- **❖ Πολύ υψηλά επίπεδα χιτοτριοσιδάσης ορού**

Νόσος Gaucher: Θεραπεία ενζυμικής υποκατάστασης

- Διόρθωση όλων των κλινικών εκδηλώσεων της νόσου
- Συχνότητα χορήγησης ανά 2-3 εβδομάδες
- Δόση 30-60 IU/Kg
- Προσαρμογή δόσης αναλόγως του αποτελέσματος και της υπολλειμματικής δράσης της β-γλυκοσιδάσης
- Η θεραπεία χορηγείται δια βίου
- Καλή ανοχή στη θεραπεία

