

ΛΕΜΦΩΜΑΤΑ

Αλέξανδρος Σπυριδωνίδης

Καθηγητής

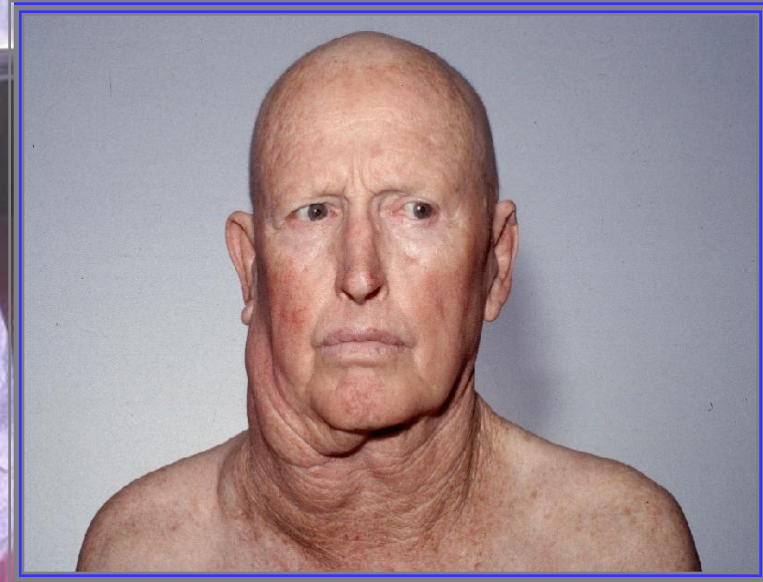
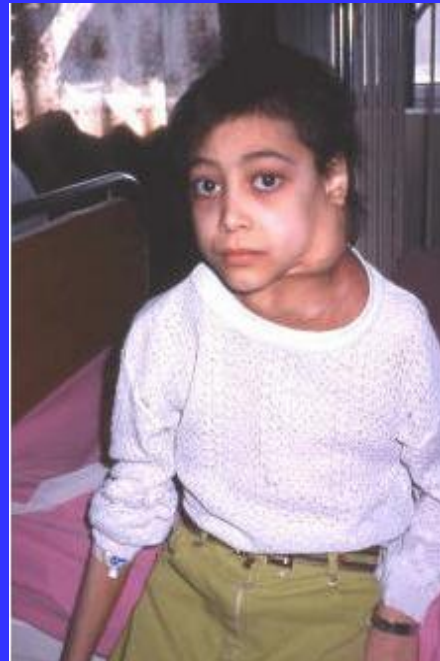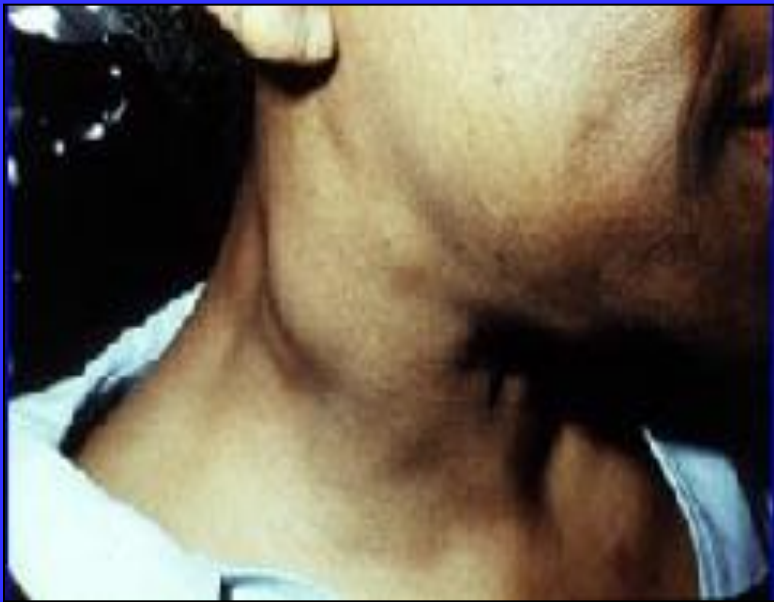Διευθυντής Μονάδος Μεταμόσχευσης Μυελού Οστών

Και Κέντρου Δοτών ΚΕΔΜΟΠ

Ιστορικό

Ανδρας 45 χρονών αναφέρει από 2-μήνου τραχηλική διόγκωση βαθμηδόν επιτεινόμενη. Επίσης παρουσιάζει νυχτερινές εφιδρώσεις (αλλαγή πυζάμας 2 φορές) από μηνός.

Στην κλινική εξέταση διαπιστώνονται διογκωμένοι λεμφαδένες σε τράχηλο μασχάλες και βουβώνες.

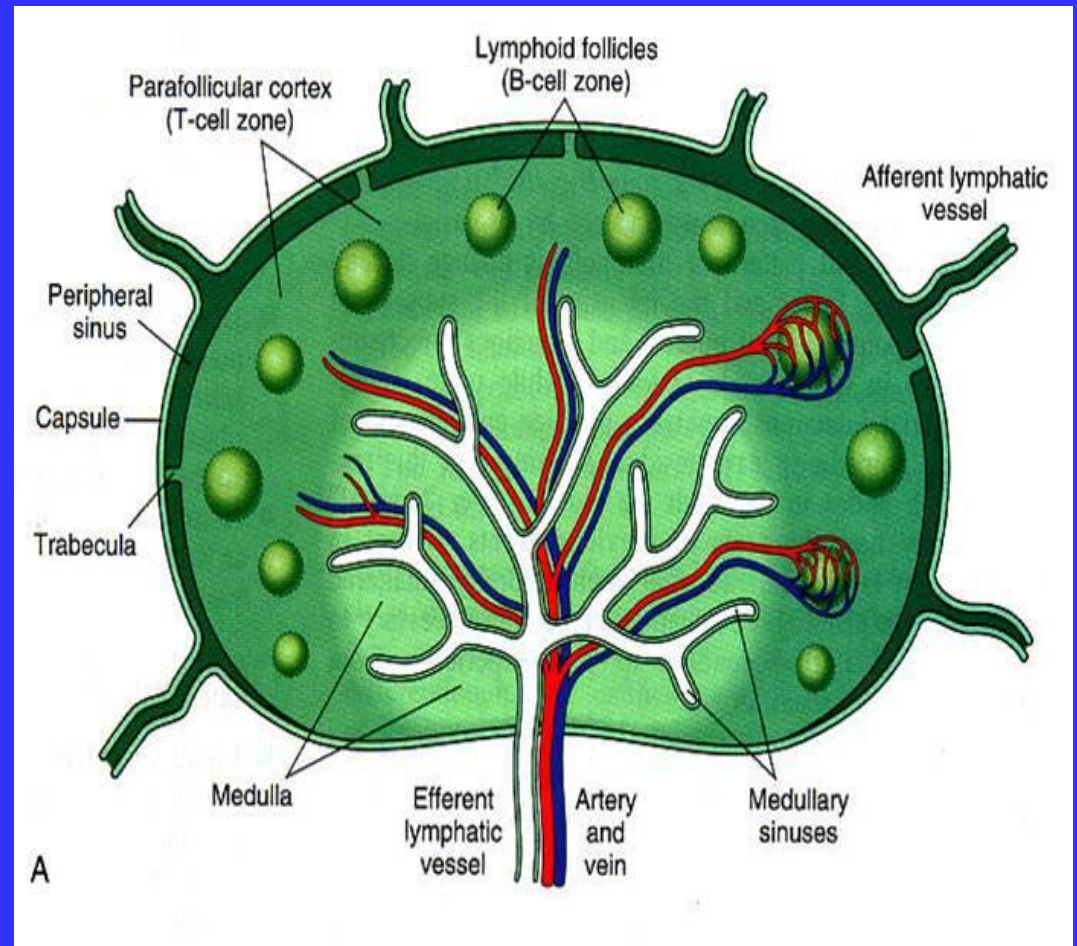


Λεμφαδενική Διόγκωση= Λεμφαδενοπάθεια

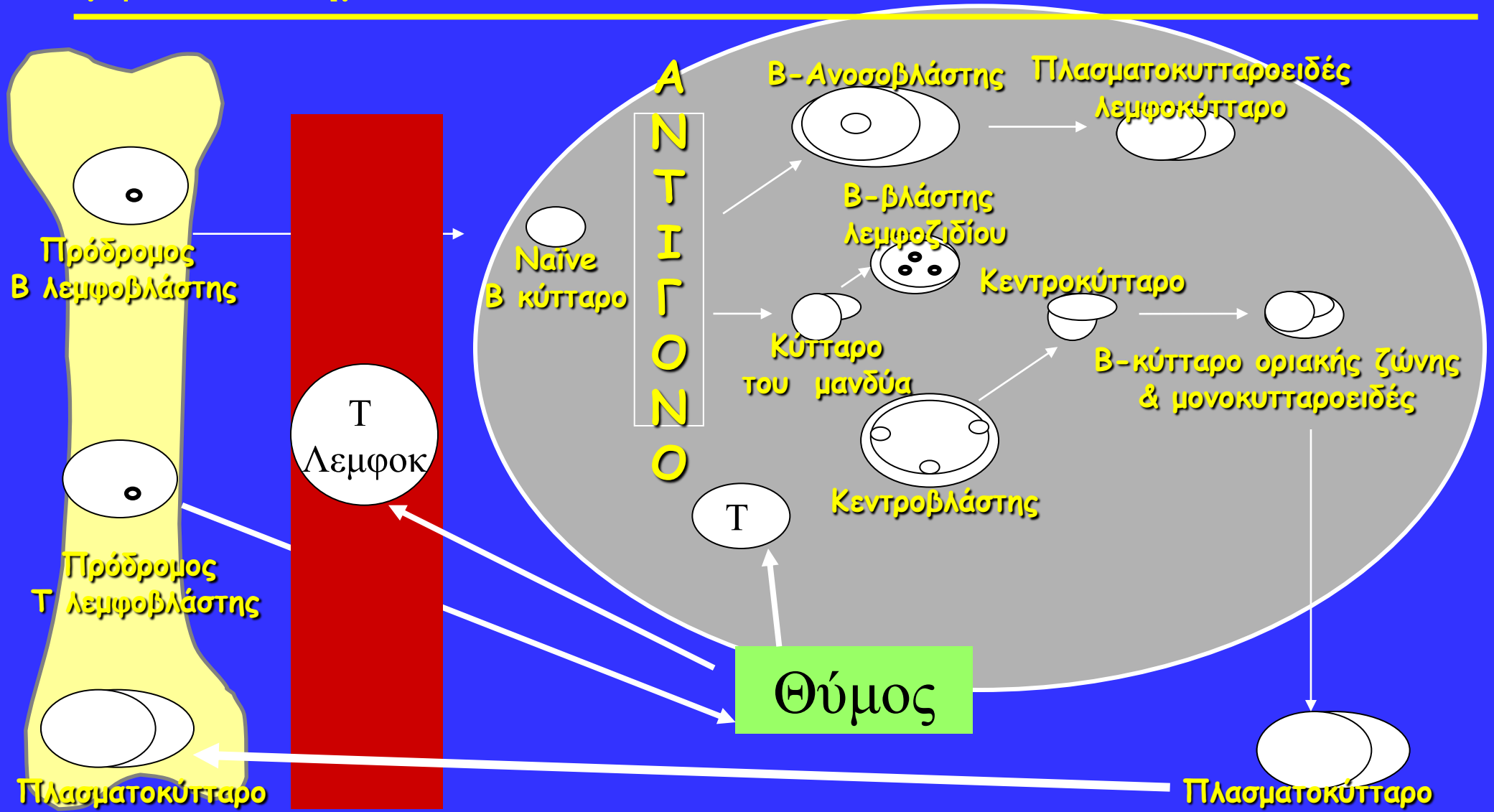
Λεμφαδενοπάθεια

Διογκωμένοι λεμφαδένες=

- ψηλαφητοί λεμφαδένες (κλινικά),
- > 1cm (CT/US)



Λεμφικό Σύστημα



Στους λεμφαδένες ανευρισκονται κυρίως Β-λεμφοκύτταρα αλλά και Τ λεμφοκύτταρα

Λεμφικό Σύστημα

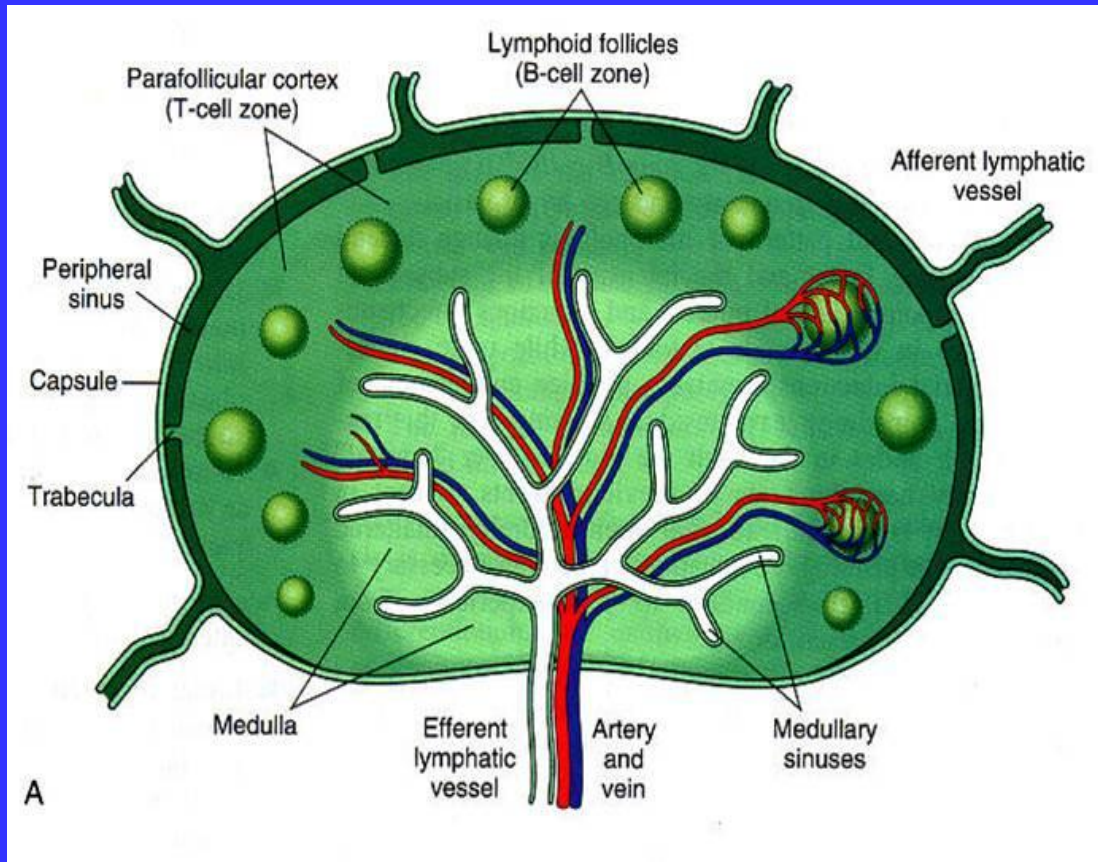
Στο περιφερικό αίμα ανευρισκονται φυσιολογικά περίπου 30% λεμφοκύτταρα εκ των οποίων σχεδόν όλα είναι T λεμφοκύτταρα

Στους λεμφαδένες ανευρισκονται κυρίως B-λεμφοκύτταρα αλλά και T λεμφοκύτταρα

Τα ώριμα πλασματοκύτταρα τα βρίσκουμε κυρίως στον μυελό των οστών

Λεμφαδενοπάθεια

Διογκωμένοι λεμφαδένες= ψηλαφητοί λεμφαδένες (κλινικά), > 1cm (CT/US)



Αίτια λεμφαδενοπάθειας

"Αντιδραστική" λεμφαδενοπάθεια

- λομώξεις (Βακτήρια, Ιοί, Πρωτόζωα)
- νοσοι συνδετικού ιστού (Αρθρίτις, SLE)
- φάρμακα, σαρκοείδωση

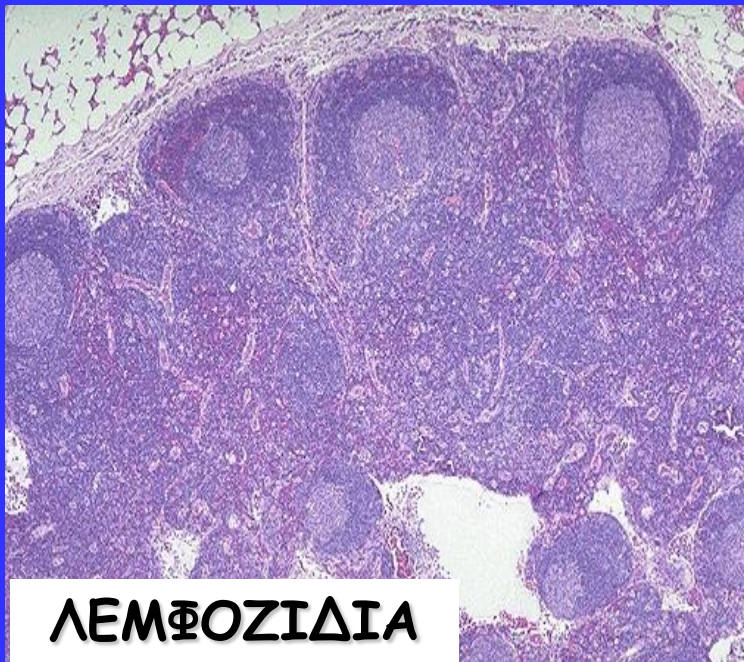
Κακοήθης λεμφαδενοπάθεια

- μεταστάσεις συμπαγών όγκων
- λεμφώματα

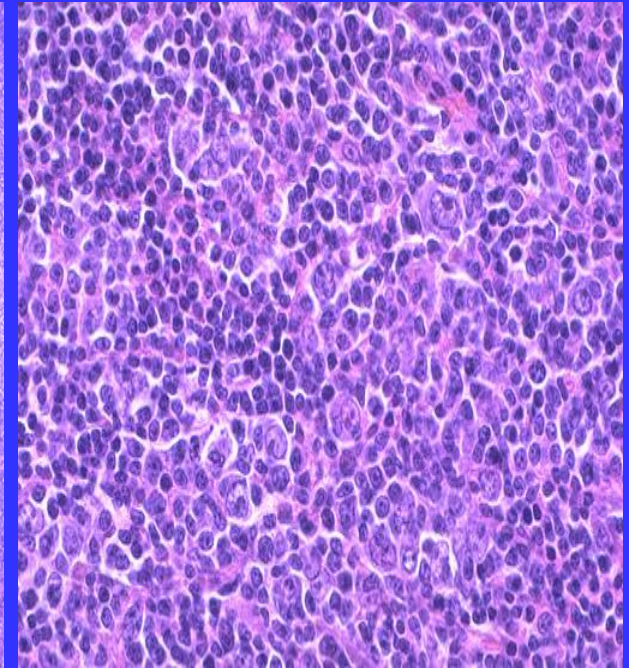
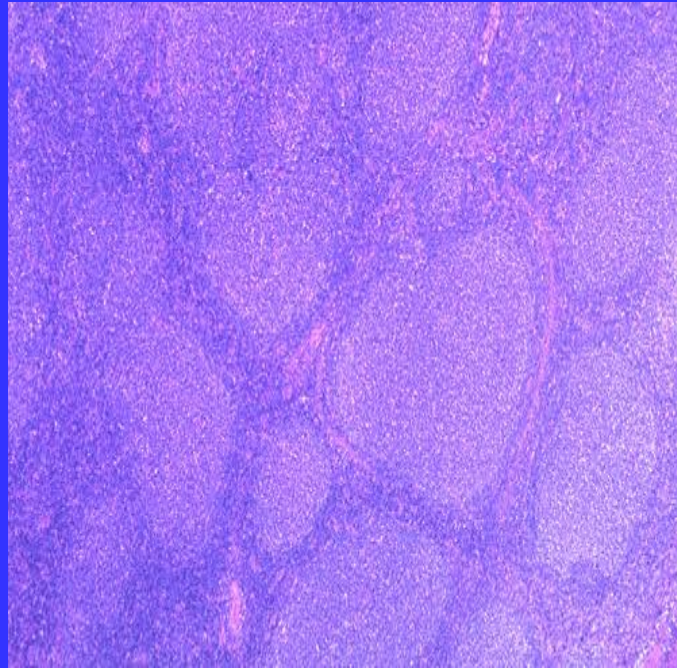
Λέμφωμα

Ορισμός=

κακώθης πολλαπλασιασμός κλωνικών λεμφοκυττάρων

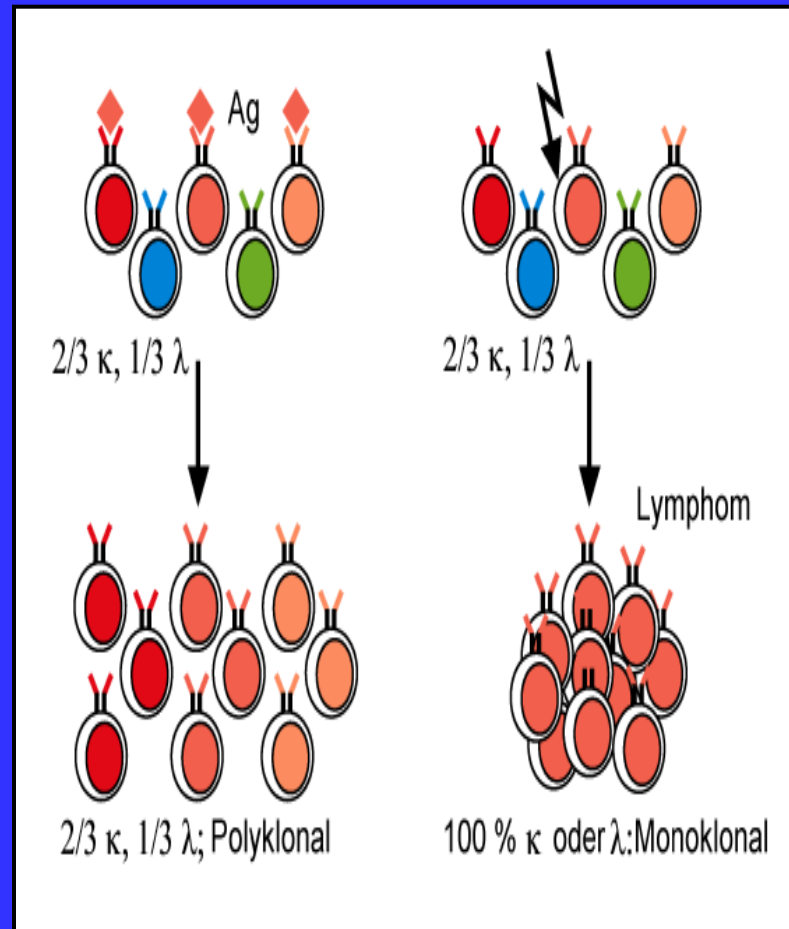
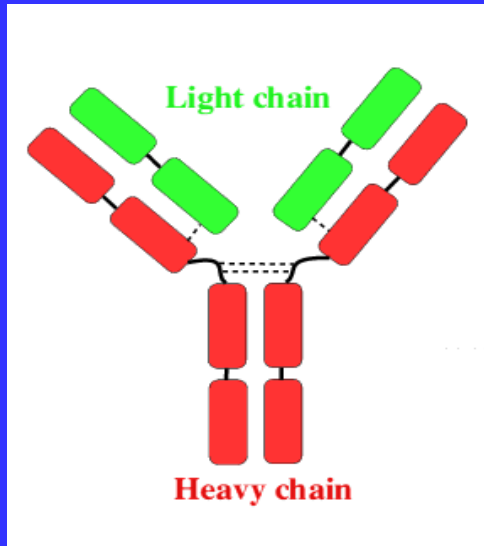


"Αντιδραστικός" λεμφαδένας

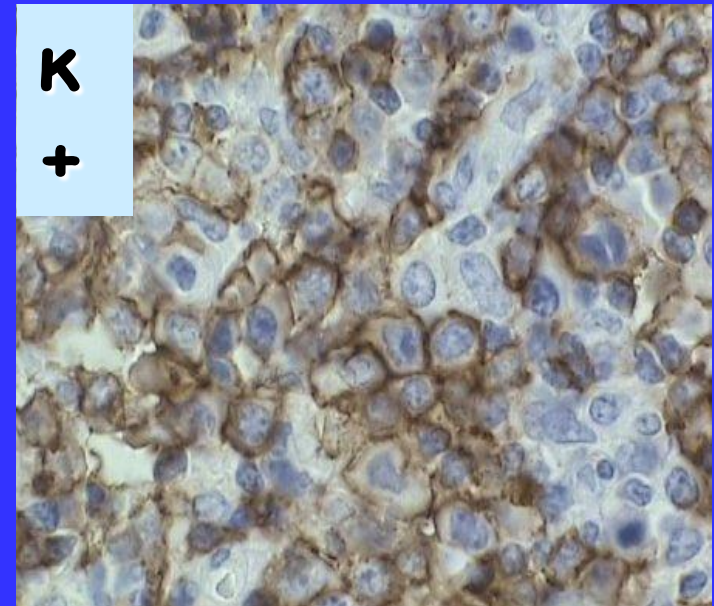


κακώθης εξαλλαγή

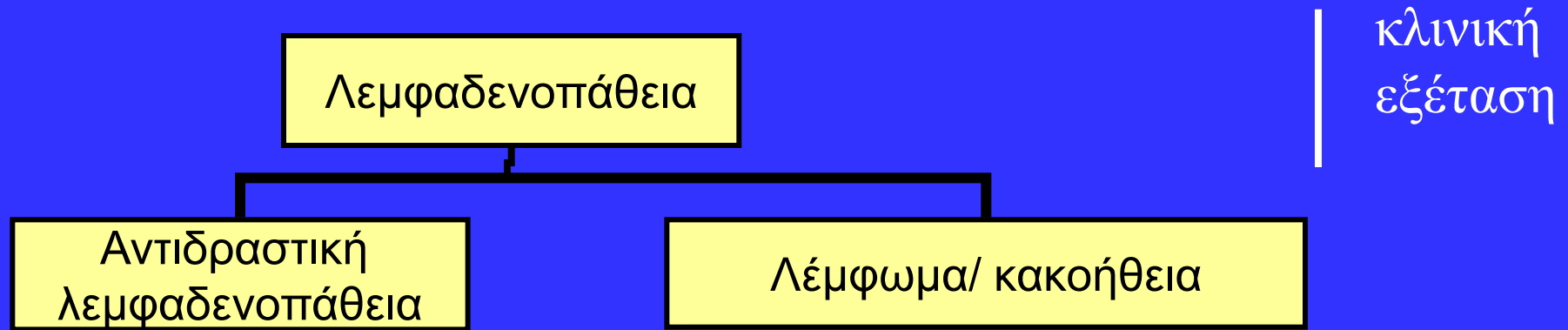
Reactive *versus* Neoplastic Lymphoproliferative States



Μονοκλωνικότητα λεμφώματος



Διαγνωστική προσέγγιση λεμφωμάτων



ερυθρότητα
μια ανατομική θέση
επώδυνοι στην ψηλάφηση
ευκίνητοι

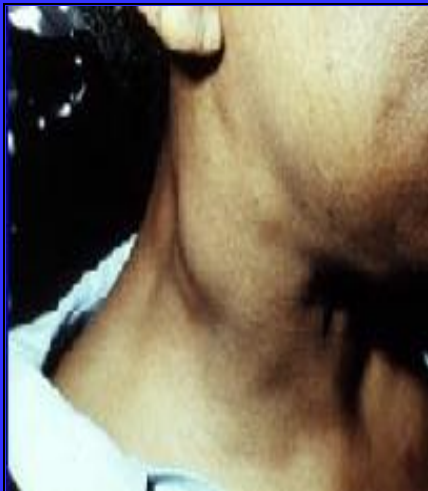Άλλο σημείο λοίμωξης?
Εργαστηριακά στοιχεία λοίμωξης?
(αύξηση λευκών, CRP)

χωρίς τοπική φλεγμονή
πολλές ανατομικές θέσεις
ανώδυνοι στην ψηλάφηση

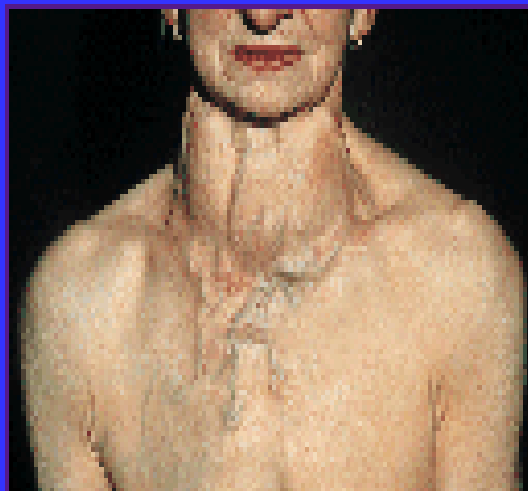
B συμπτωματολογία
LDH, b2 microglobulin,
κυτταροπενία

Κλινικά χαρακτηριστικά Λεμφωμάτων

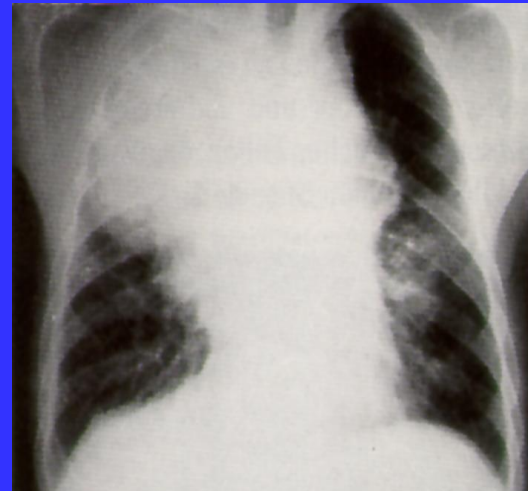
- Ανώδυνη διόγκωση λεμφαδένων
- Σπληνομεγαλία
- Κυτταροπενία (λόγω διήθησης μυελού)
- Β-Συμπτωματολογία (πυρετός, απώλεια βάρους, νυχτερινοί ιδρώτες)
- (πόνος στην περιοχή των λεμφαδένων με την λήψη αλκοόλ)



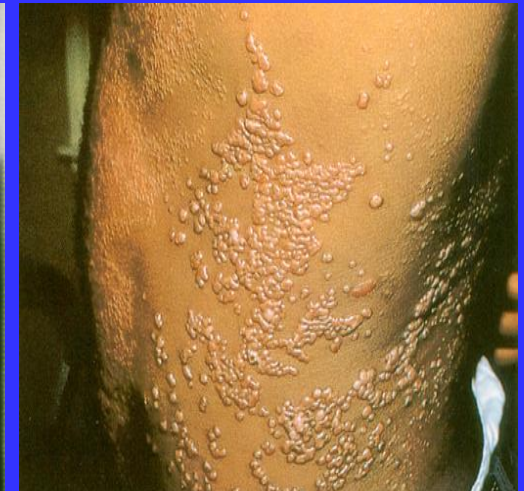ασυμτωματικό



Σύνδρομο ανω
κοίλης φλέβας

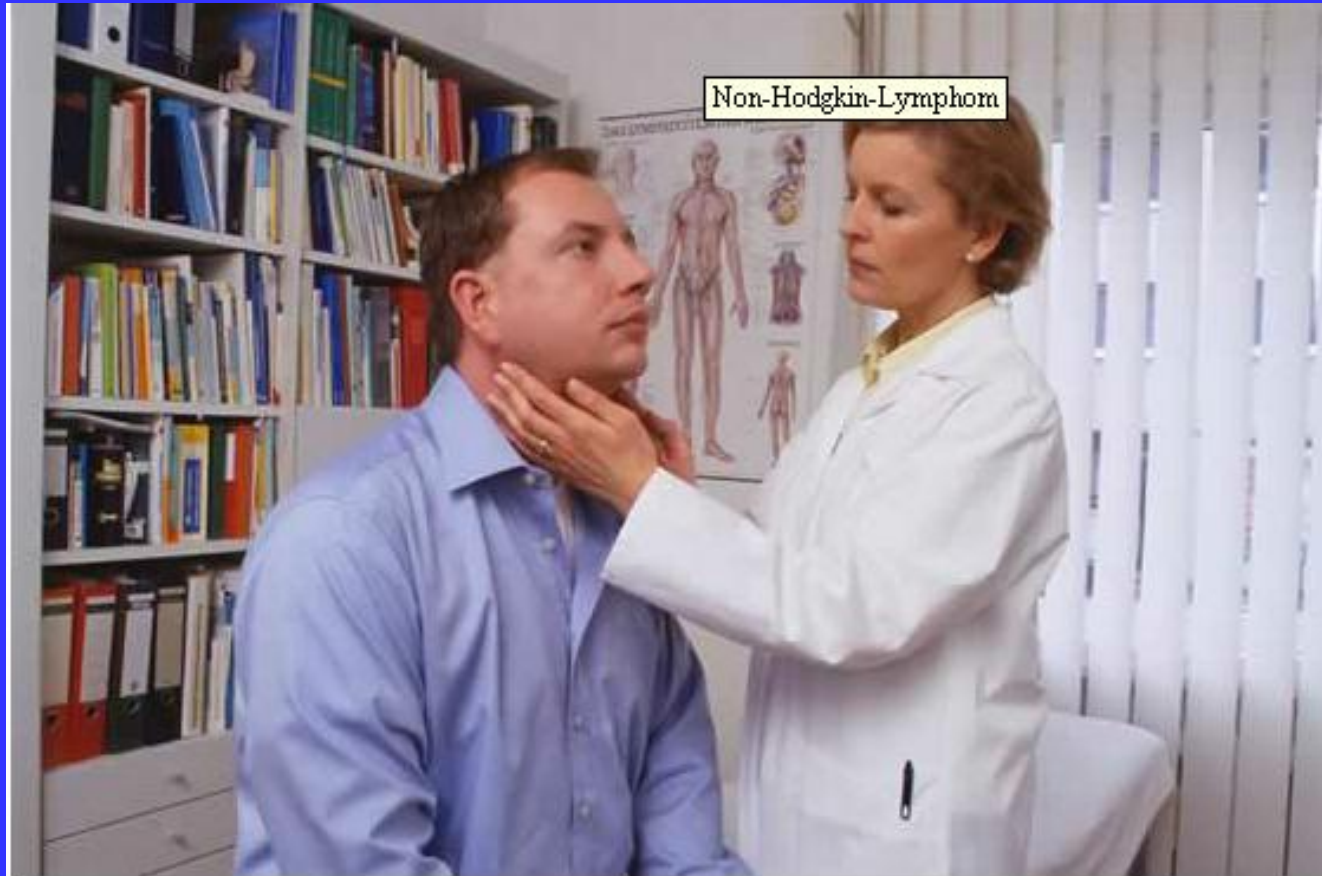

Βήχας



εξωλεμφαδενικό

Κλινική εξέταση



Διάγνωση Λεμφωμάτων-Βιοψία

Η κλινική εικόνα μπορεί να θέτει υπόνοια λεμφικής νεοπλασίας, αλλά

ΑΠΑΙΤΕΙΤΑΙ

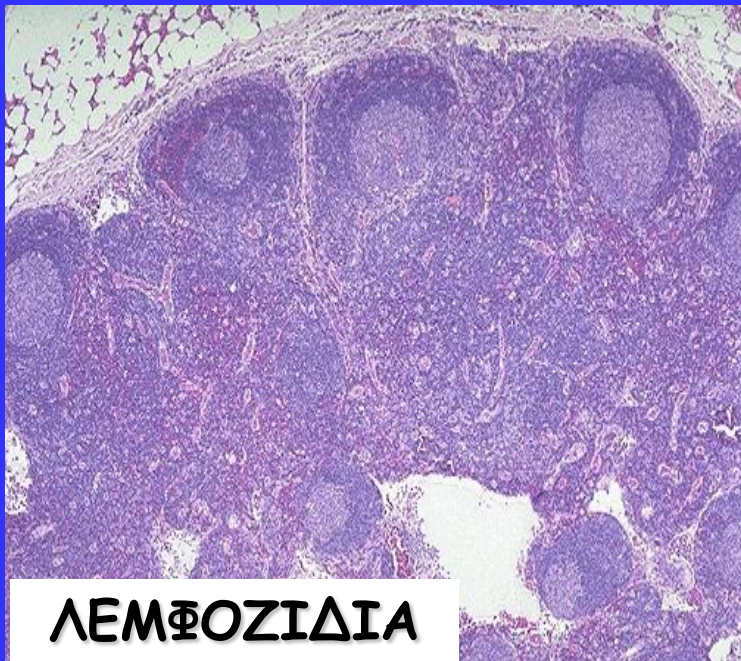
ιστολογική εξέταση πάσχοντος λεμφαδένα

ή άλλου προσβεβλημένου ιστού για την τελική διάγνωση

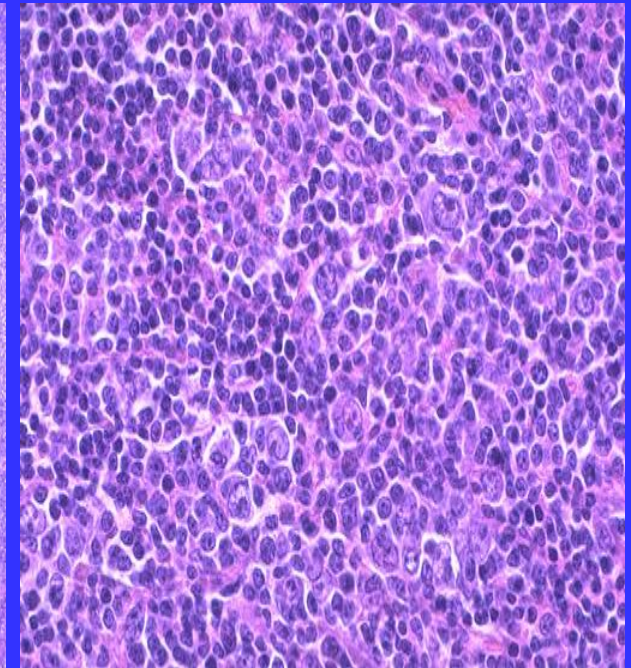
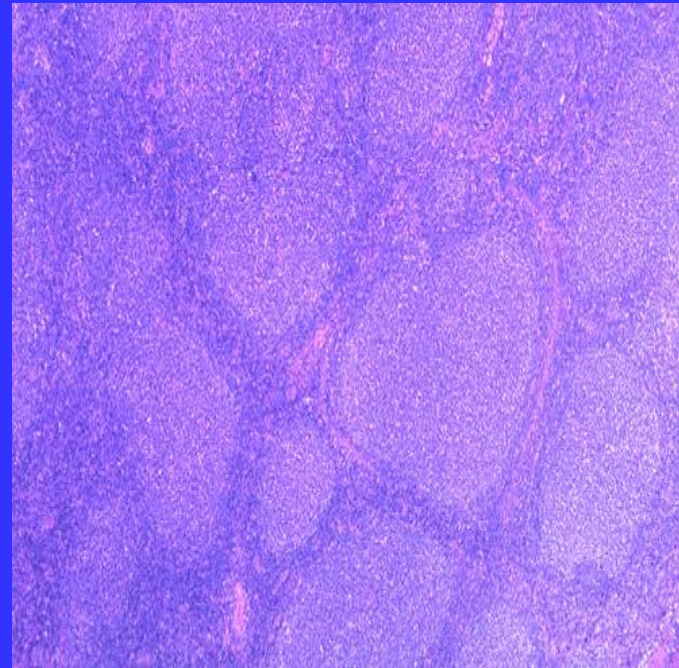
Διάγνωση λέμφωματος / Βιοψία

Ορισμός=

κακόηθης πολλαπλασιασμός κλωνικών λεμφοκυττάρων



"Αντιδραστικός" λεμφαδένας



κακόηθης εξαλλαγή

Ταξινόμηση Λεμφωμάτων-Βιοψία

Λεμφώματα= ετερογενείς παθήσεις,

Αν και όλα τα λεμφικά νεοπλάσματα θεωρούνται κακοήθη, η βιολογική συμπεριφορά τους παρουσιάζει ένα ευρύ φάσμα από φαινομενικά καλοήθη πορεία έως ταχέως θανατηφόρα

Hodgkin-Lymphom

Non-Hodgkin-Lymphom

χαμηλής κακοήθειας
ενδιάμεσης κακοήθειας
υψηλής κακοήθειας

NHL Survival

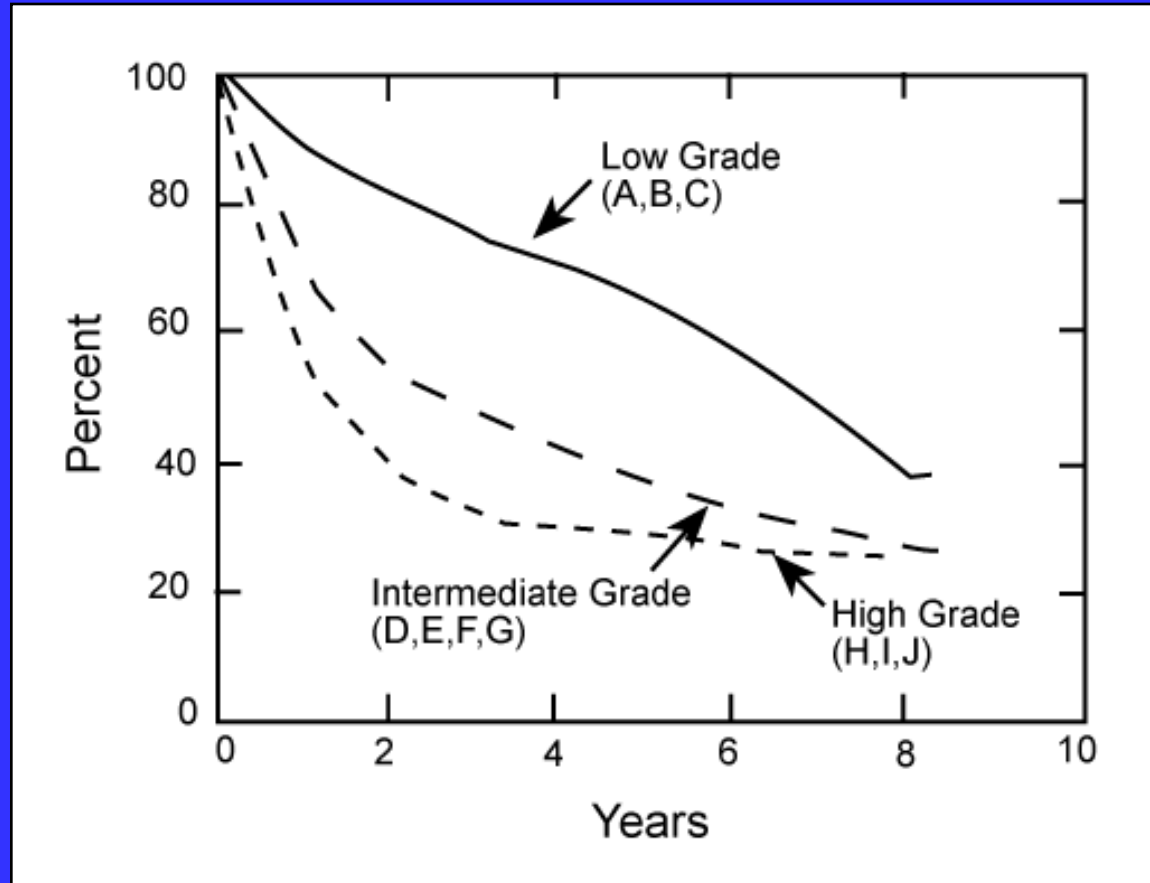
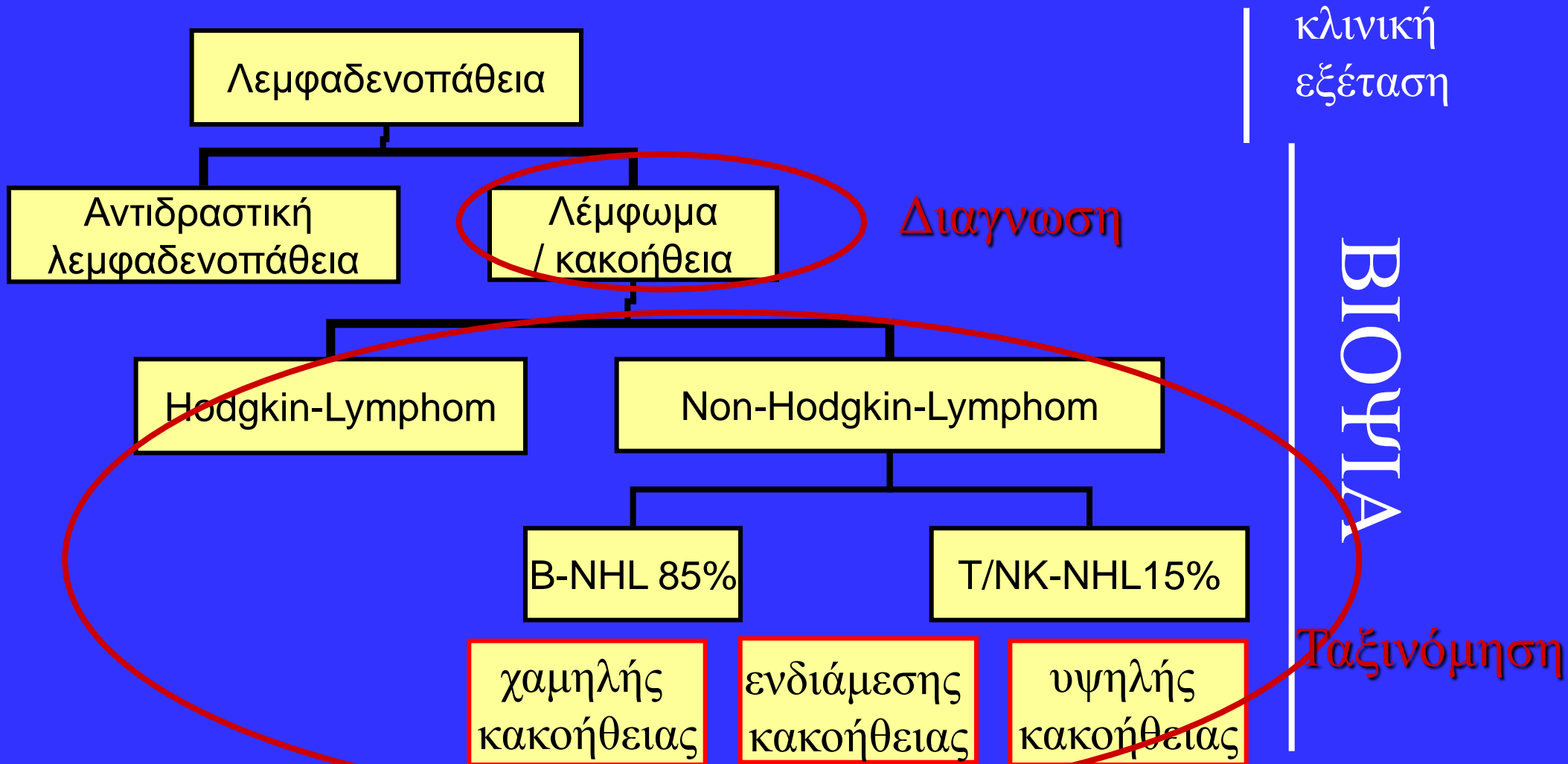


Fig. 4: Actuarial survival curves for the ten subtypes of the formulation shown individually (upper panel) and in three prognostic categories (lower panel). Curves are discontinued when less than five patients are at risk.

Διαγνωστική προσέγγιση λεμφωμάτων



Ταξινόμηση Λεμφωμάτων

- 1966 Rapaport
- 1974 Kiel (Lennert)
- 1975 Lukes
- 1982 The Working Group Formulation
- 1984 REAL – Klassifikation
- 1997 WHO Classification

Έχει προκαλέσει έντονη αμφισβήτηση
και σύγχυση

Table 5-1. Modified Rappaport Classification

Nodular

Lymphocytic, poorly differentiated
Mixed lymphocytic-histiocytic
Histiocytic

Diffuse

Lymphocytic, well-differentiated
Lymphocytic, intermediate differentiation
Lymphocytic, poorly differentiated
Mixed lymphocytic-histiocytic
Undifferentiated, Burkitt's type
Undifferentiated, non-Burkitt's type
Histiocytic
Lymphoblastic

Table 5-2. Kiel Classification, 1974

Low-Grade Malignancy

Lymphocytic
Lymphoplasmacytoid
Centrocytic
Centroblastic-centrocytic
Follicular
Follicular and diffuse
Diffuse

High-Grade Malignancy

Centroblastic
Lymphoblastic
Burkitt's type
Convolved cell type
Immunoblastic

Ταξινόμηση Λεμφωμάτων

Sir- The announcement in the Lancet of two more classifications of NHL encourages me to put me forward my classification of these classifications:

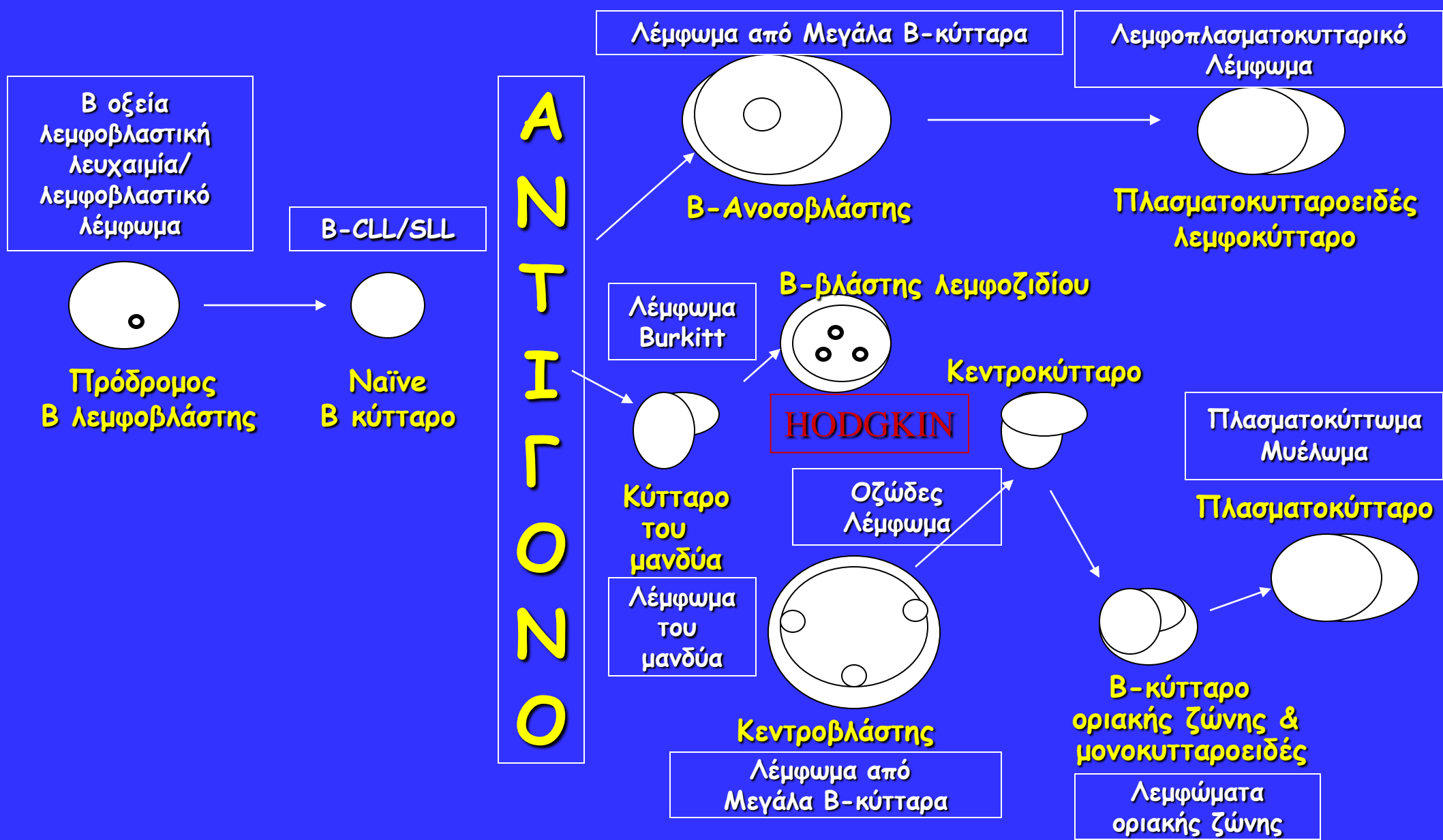
- Well defined, high grade, oligosyllabic
 - Poorly differentiated, polysyllabic
 - Unicentric
 - Multicentric, cynophilic (Gk κυκνος= Swan)
 - Cleaved type
- diffuse,
circumlocutory,
with dyslexogenesis
derivative
neologicistic
- Rappaport (non-Luke)
Luke (non-Rapapport)

This system makes no claim to be comprehensive or even comprehensible, so there may well be scope for other classifications of classifications and ultimately, one hopes a classification of classifications of classifications. At that point we shall need a conference in Caribbean.

HEM Kay, The Lancet, 1974

**World Health Organization Classification of Neoplastic Diseases
of the Hematopoietic and Lymphoid Tissues: Report of the
Clinical Advisory Committee Meeting—Airlie House, Virginia,
November 1997**

- Κατέταξε τις κατηγορίες των λεμφωμάτων σύμφωνα με την κυτταρική σειρά. Κάθε κατηγορία περιλαμβάνει συγκεκριμένες νόσους, οι οποίες ορίσθηκαν βάσει των μορφολογικών, ανοσοφαινοτυπικών, γενετικών και κλινικών χαρακτηριστικών
- Για κάθε νεόπλασμα όρισε το «κύτταρο προέλευσης», το οποίο αντιστοιχεί στο στάδιο διαφοροποίησης των κυττάρων του όγκου



Σχηματική απεικόνιση της διαφοροποίησης του Β-κυττάρου.
 Κύτταρο προέλευσης των Β-κυτταρικών νεοπλασμάτων

NHL Παθολογοανατομικά γνωρίσματα

- I Παθολογοανατομική εκτίμηση- Μορφολογία
τρόπος ανάπτυξης: οζώδης, διάχυτα, εξωλεμφαδενικά
είδη κυττάρων: "μικρά κεντροκύτταρα", "βλαστικά", αναπλαστικά, πλεόμορφα

- II Ανοσοιστοχημεία
B- vs T- σειρά CD19/20, CD3
Ανάλυση κλωνικότητας κ/λ-Restriktion, Αναδιάταξη γονιδίων
Στάδιο ωρίμανσης sig, cig, CD10, CD23
Εκφραση μη φυσιολογικών γονιδίων CD5, CD30

- III Μοριακή ανάλυση ---> Παθογένεια
Αναδιατάξεις
Ενεργοποίηση ογκογονιδίων
Απενεργοποίηση κατασταλτικών ογκογονιδίων

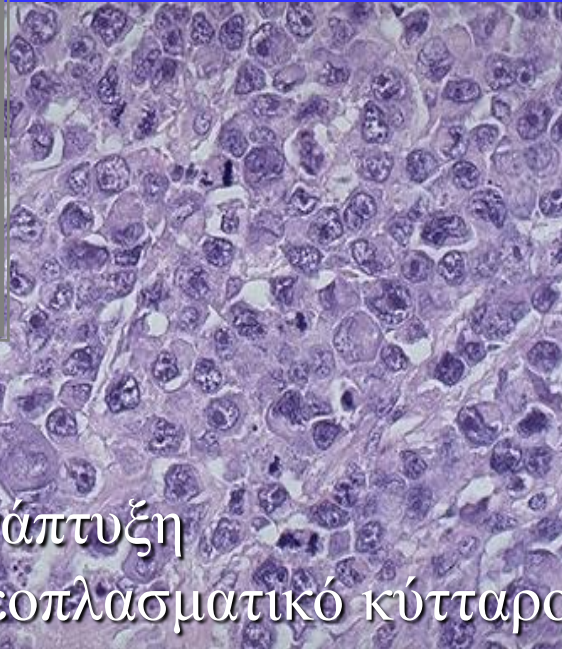
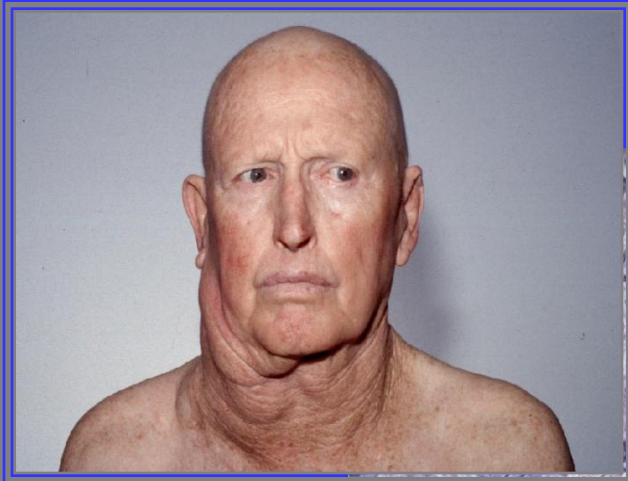- IV Μικροβιολογικός έλεγχος
H. pylori, HTLV-I, HIV, EBV

Συχνότερα ΝΗ λεμφώματα

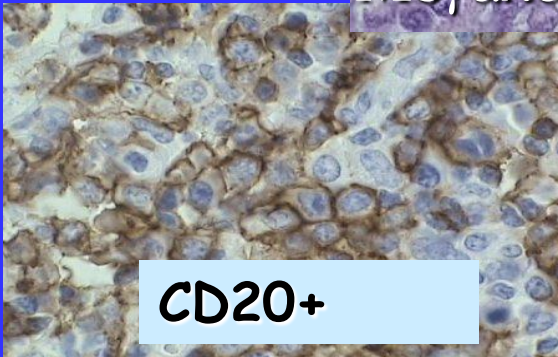- διάχυτο λέμφωμα από μεγάλα Β-κύτταρα (32%)
- οζώδες λέμφωμα (22%)
- χρόνια λεμφοκυτταρική λευχαιμία (7%)
- πολλαπλούν μυέλωμα (12%)
- λέμφωμα Burkitt (2,5%)

Διάχυτο Λέμφωμα από μεγάλα Β-κύτταρα (1) (Diffuse Large B-Cell Lymphoma - DLBCL)

HIGH GRADE

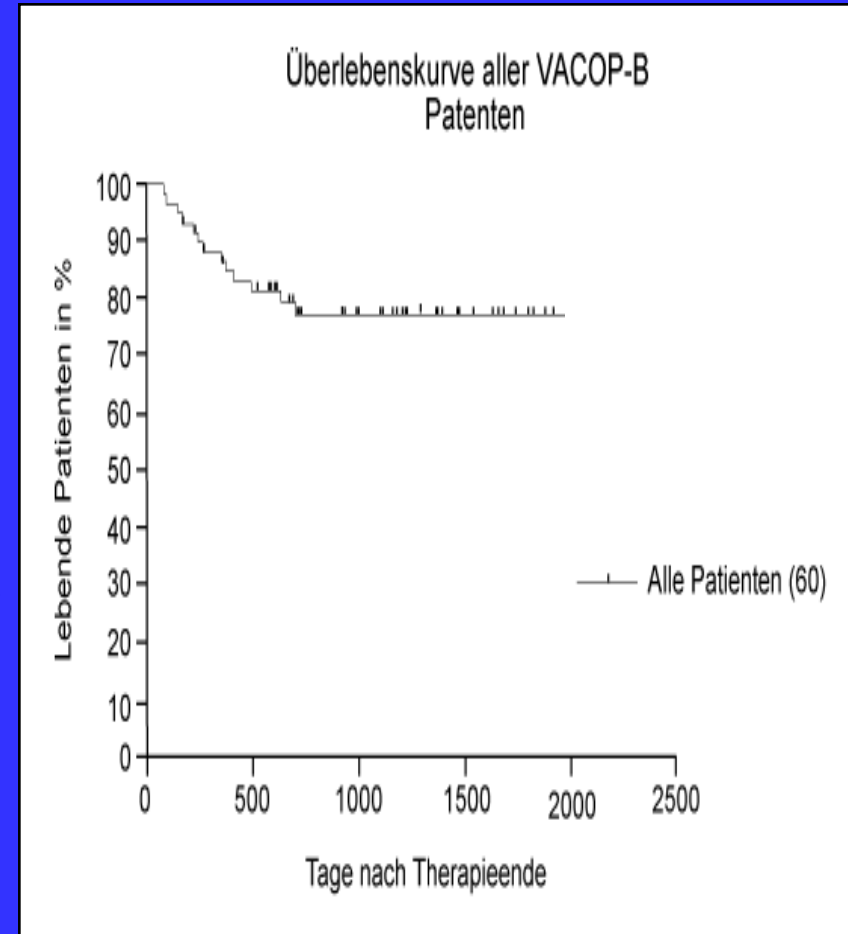


Διάχυτη ανάπτυξη
Μεγάλο νεοπλασματικό κύτταρο



CD20+

Bcl-6
αντιμεταθεσεις



Λέμφωμα Burkitt (2)

VERY HIGH GRADE

- African – endemic EBV ++
- Sporadic, Some EBV

Μορφολογία

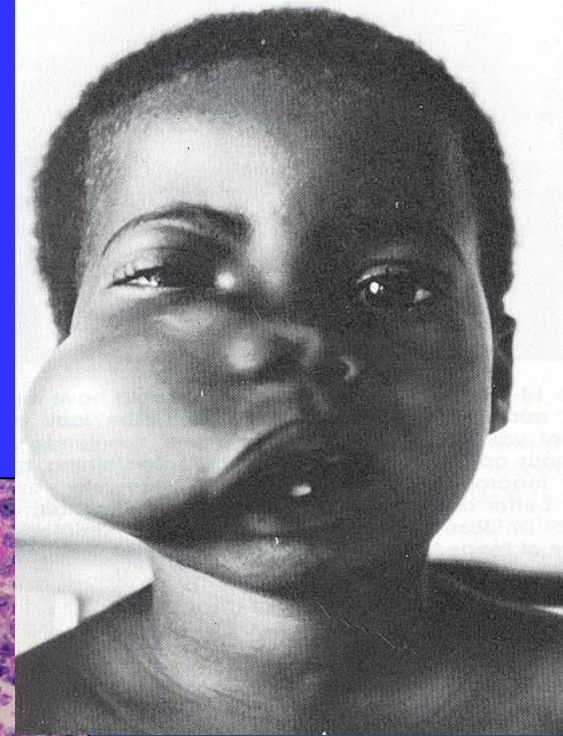
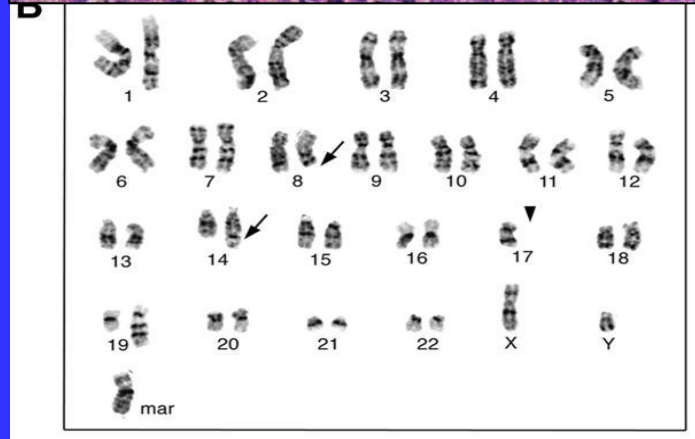
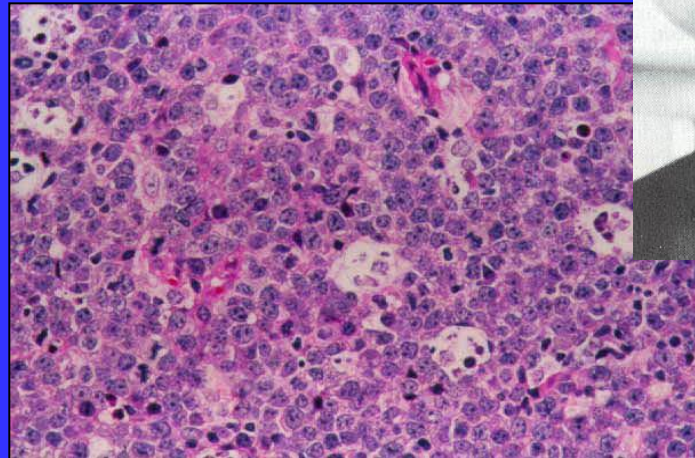
Διάχυτη διήθηση από μέσου μεγέθους λεμφοειδή κύτταρα

Ανοσοφαινότυπος

CD20 (+), CD10 (+), sIgM (+),
BCL-2 (-), Ki-67 ~100%

Γενετική ανωμαλία

t(8;14)(q24;q32) (γονίδιο
c-myc, χρωμόσωμα 8)

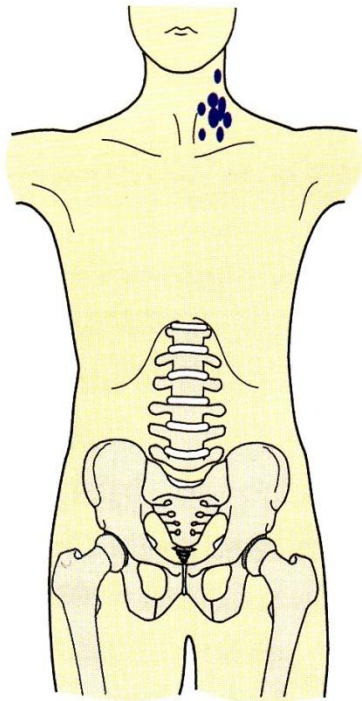


A practical way to think of lymphoma

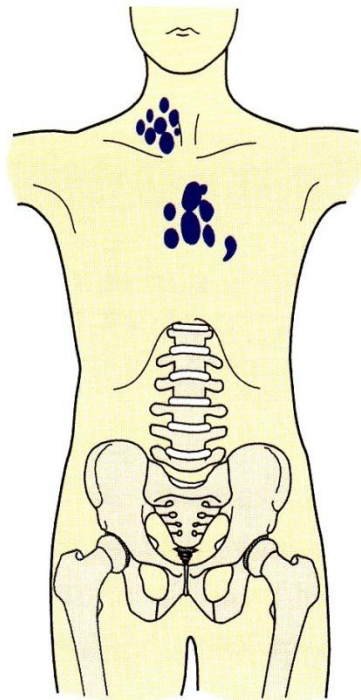
Category		Survival of untreated patients	Curability	To treat or not to treat
Non-Hodgkin lymphoma	Indolent	Years	Generally not curable	Generally defer Rx if asymptomatic
	Aggressive	Months	Curable in some	Treat
	Very aggressive	Weeks	Curable in some	Treat
Hodgkin lymphoma	All types	Variable – months to years	Curable in most	Treat

Σταδιοποίηση Λεμφωμάτων (έκταση νόσου)

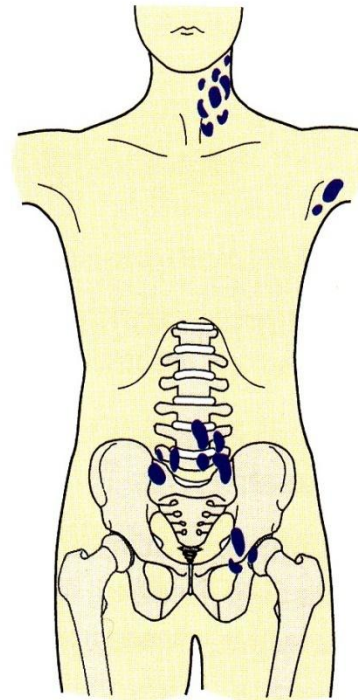
κατά Ann Arbor (1971)



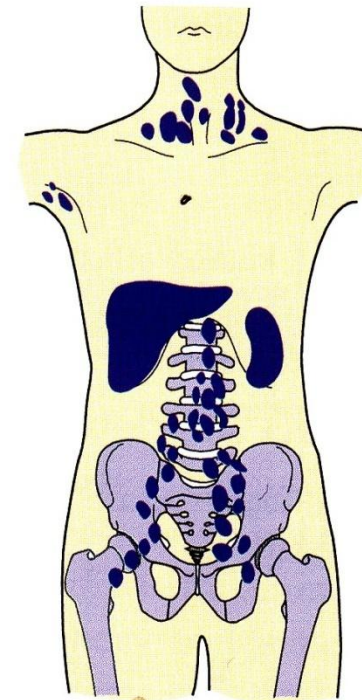
Stage I



Stage II

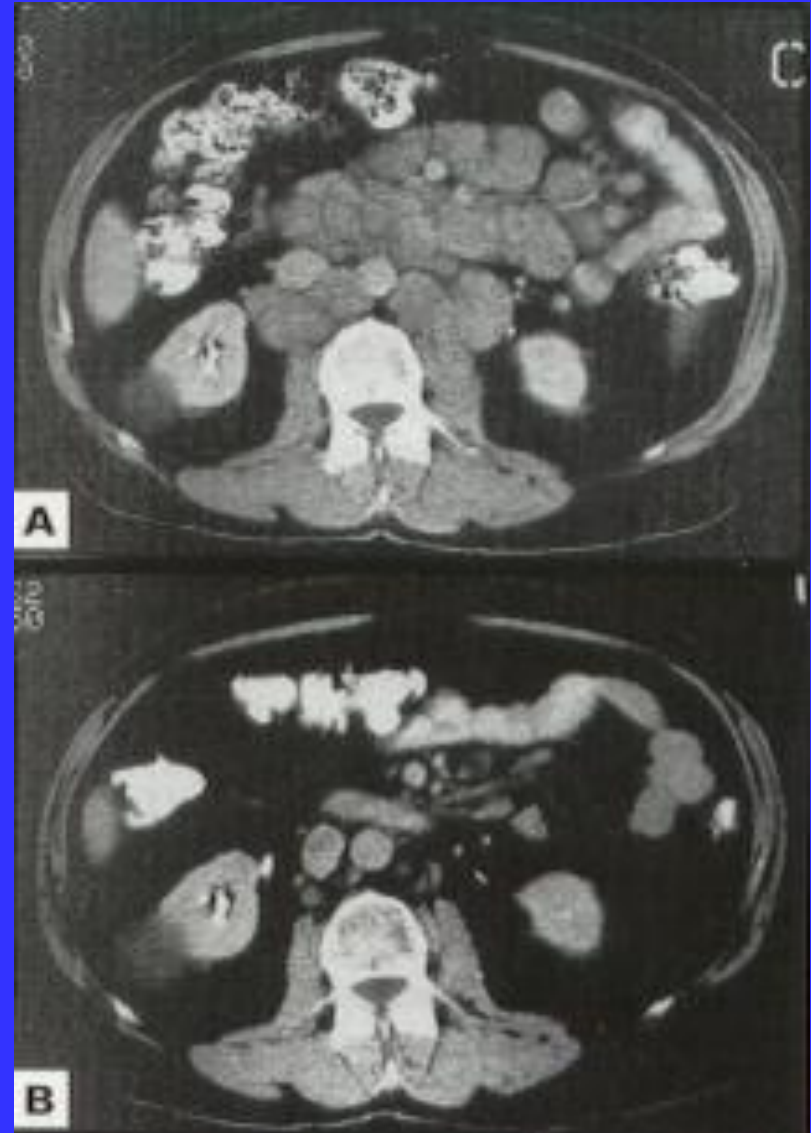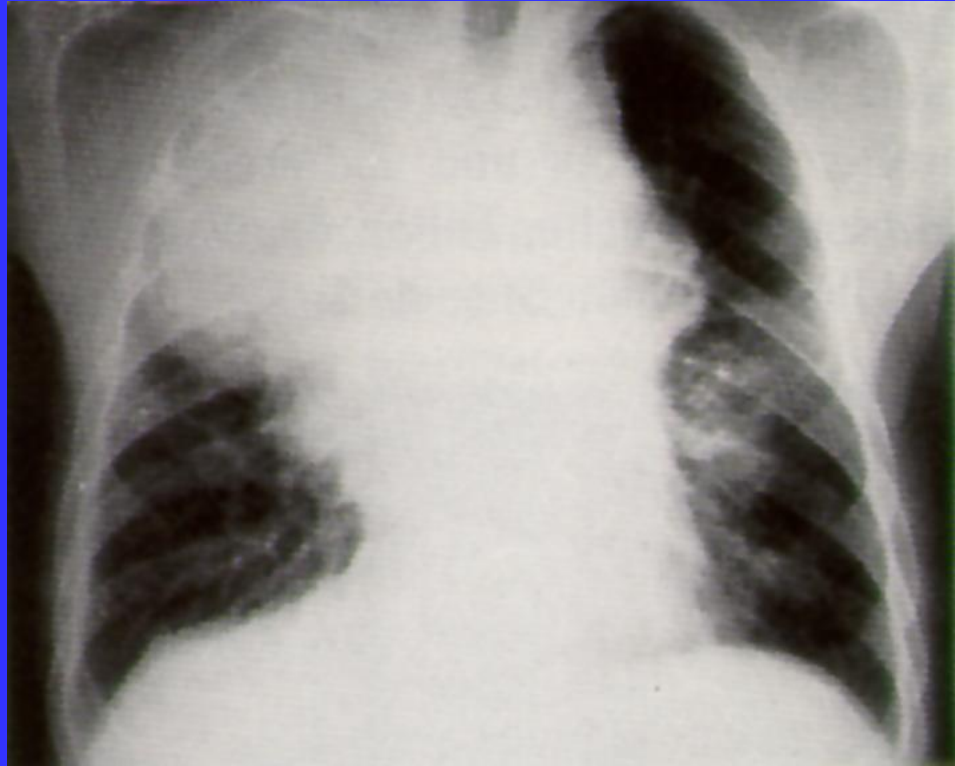


Stage III



Stage IV

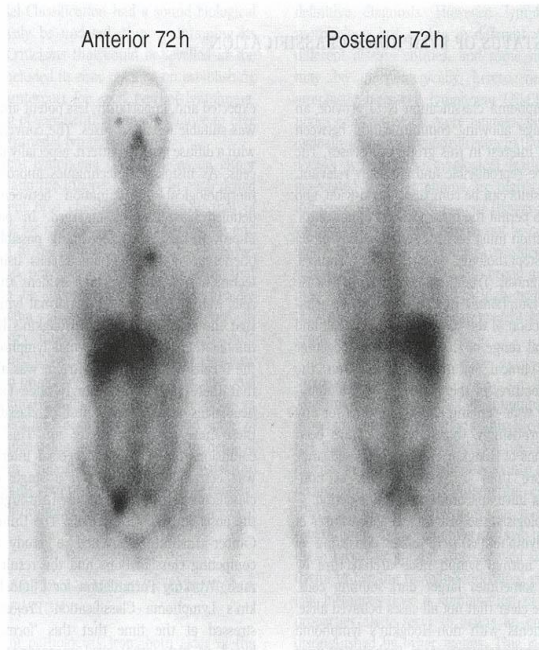
Απεικονιστικές μέθοδοι



Απεικονιστικές μέθοδοι

IMAGES IN HAEMATOLOGY

Gallium positivity in Hodgkin's disease



A 30-year-old woman re-presented with alcohol-related chest pain 20 months after completing chemotherapy for stage IIB nodular sclerosing Hodgkin's disease. Clinical examination, CT scans and blood markers for inflammation were normal. Gallium scan demonstrated focal increased uptake in the chest, localized by tomographic views to the left hilum at the level of the sternal angle. Mini-thoracotomy confirmed histological relapse of Hodgkin's disease

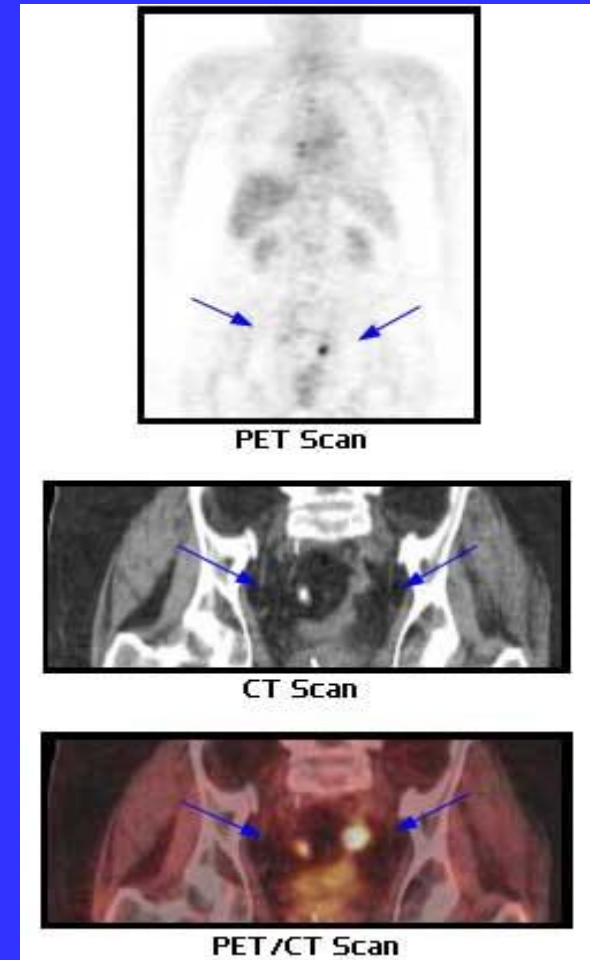
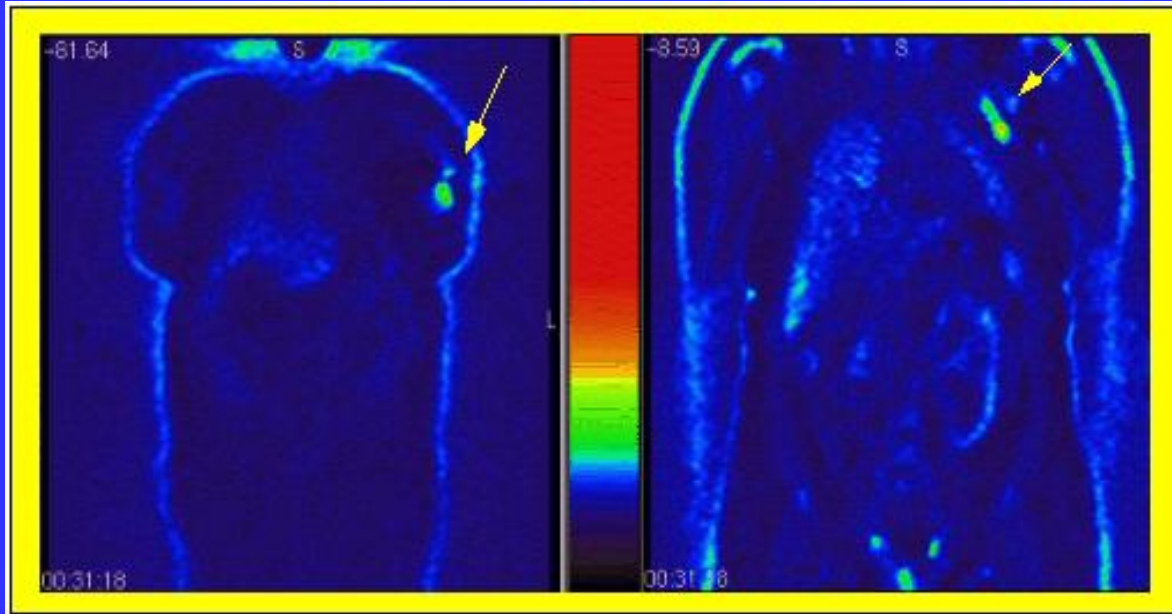
Departments of ¹Haematology and ²Nuclear Medicine,
University College London Hospitals,
London WC1E 6AU,
UK

KEITH PATTERSON¹
JANSHED BOMANJI²

- Gallium-67 isotope
- Affinity for lymphomas
- Good sensitivity/specificity
- If treatment makes Ga scan negative, good chance at lasting remission
- May find occult disease

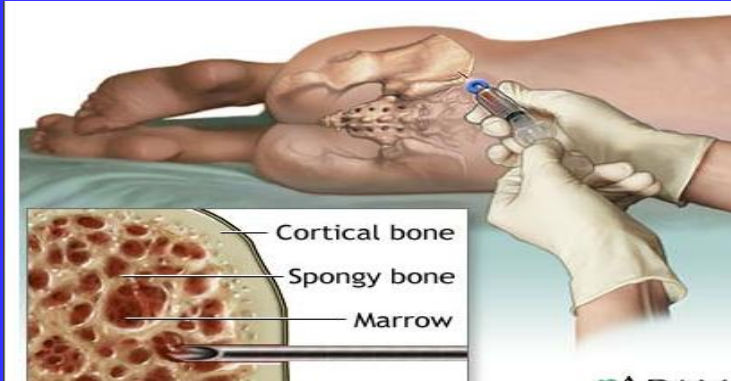
Απεικονιστικές μέθοδοι

FDG-PET

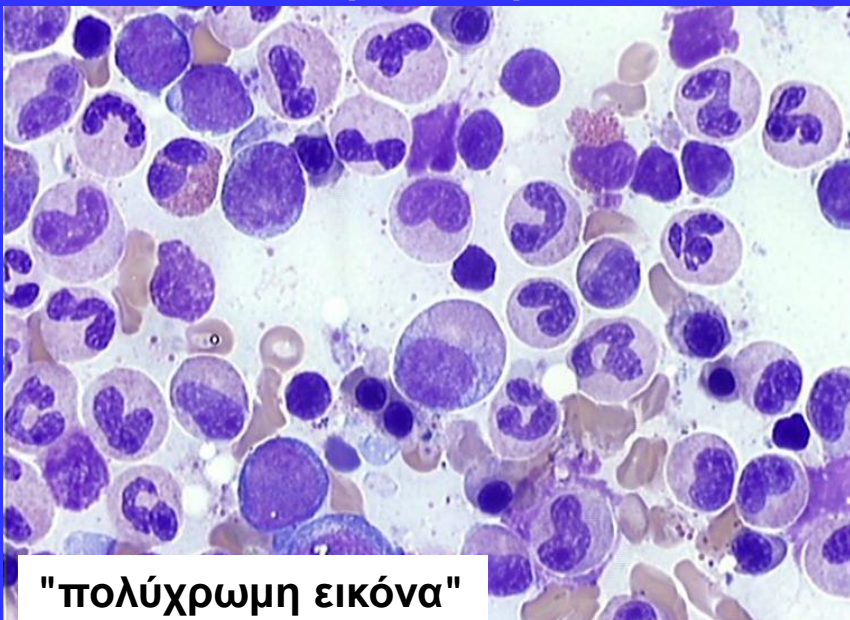


PET – positron emission tomography
FDG – 18-fluoro deoxy-glucose
Taken by actively metabolic cells
Good sensitivity/specificity

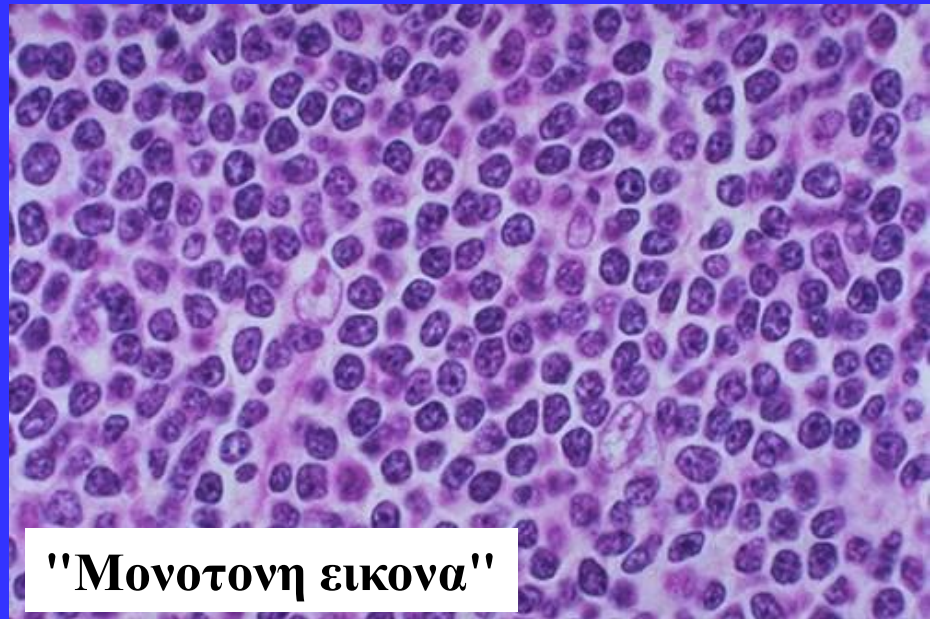
Εξέταση μυελού



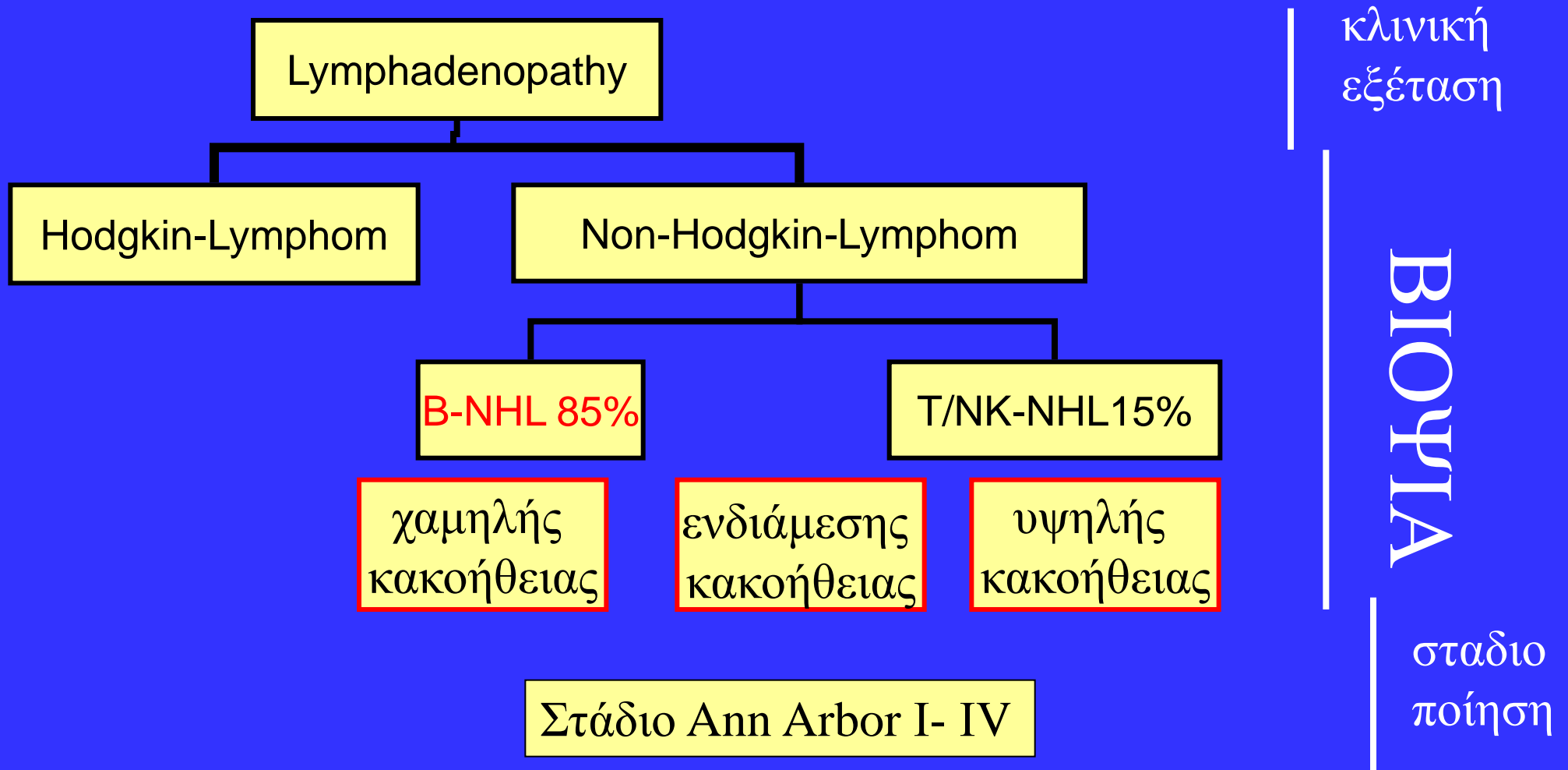
Φυσιολογικός Μυελός



Διήθηση με λεμφοκύτταρα



Διαγνωστική προσέγγιση λεμφωμάτων

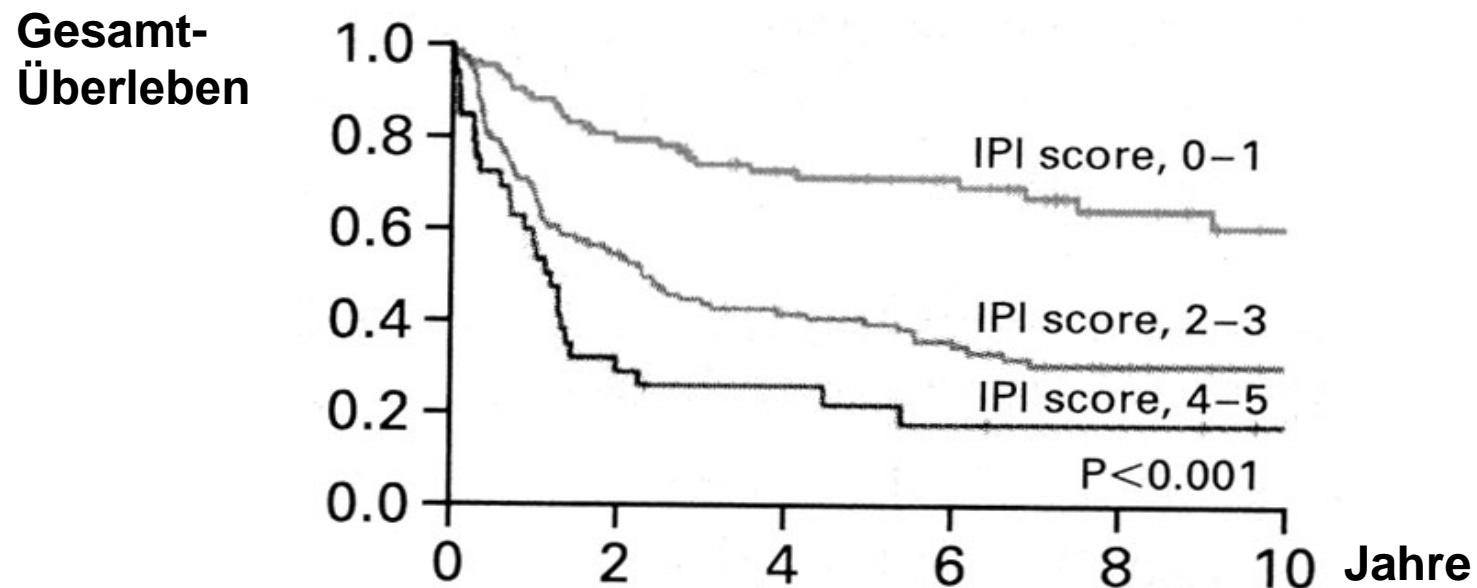


Προγνωση? Θεραπεία? Πόση θεραπεία?

Προγνωστικοί Δείκτες high grade NHL

International Prognostic Index (IPI):

- Age > 60. LJ,
- Stage III + IV,
- LDH > normal,
- Performance Status: Karnofsky-Index \leq 70%,
- extranodal lokalisation

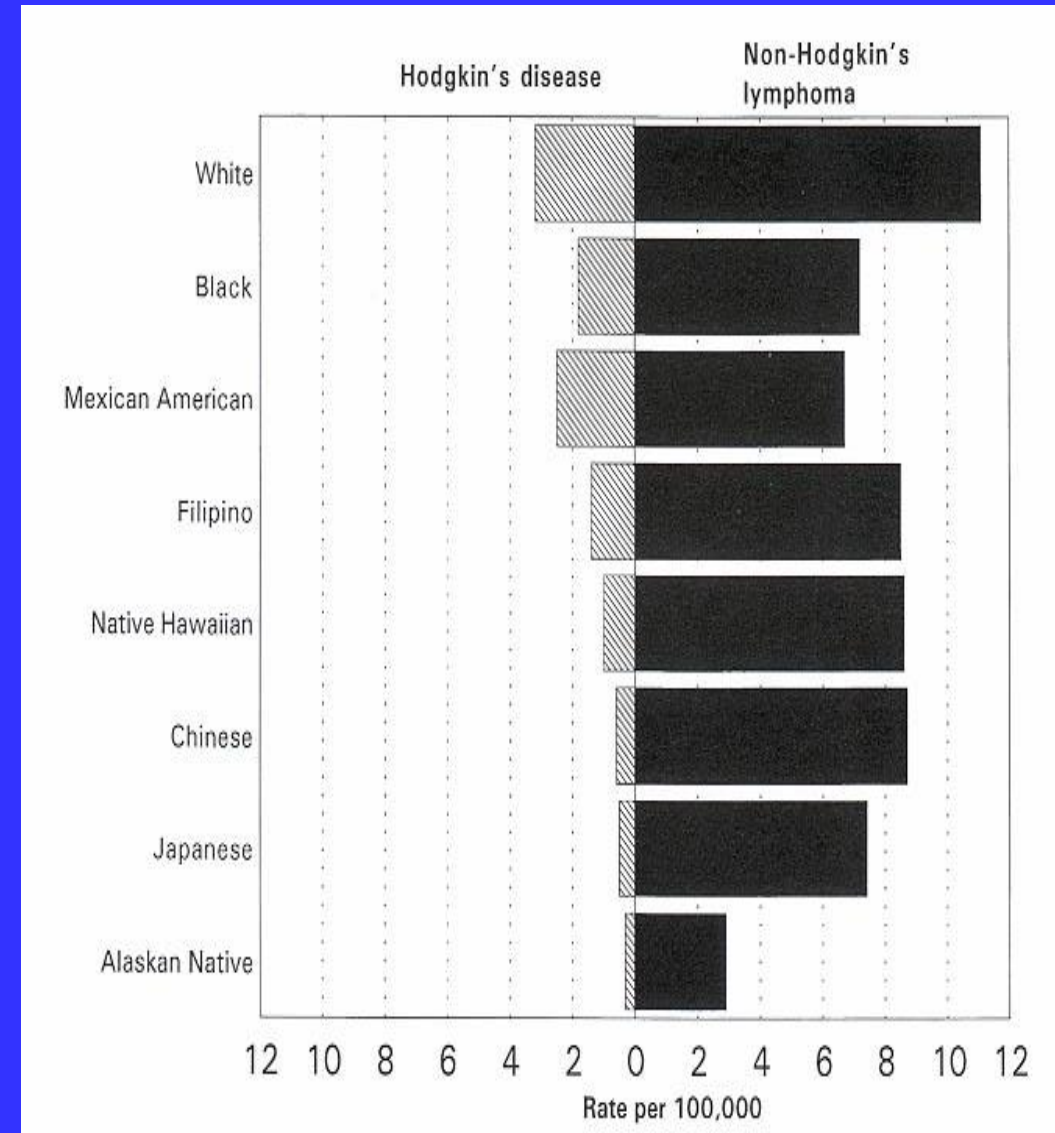


Διάγνωση λεμφώματος

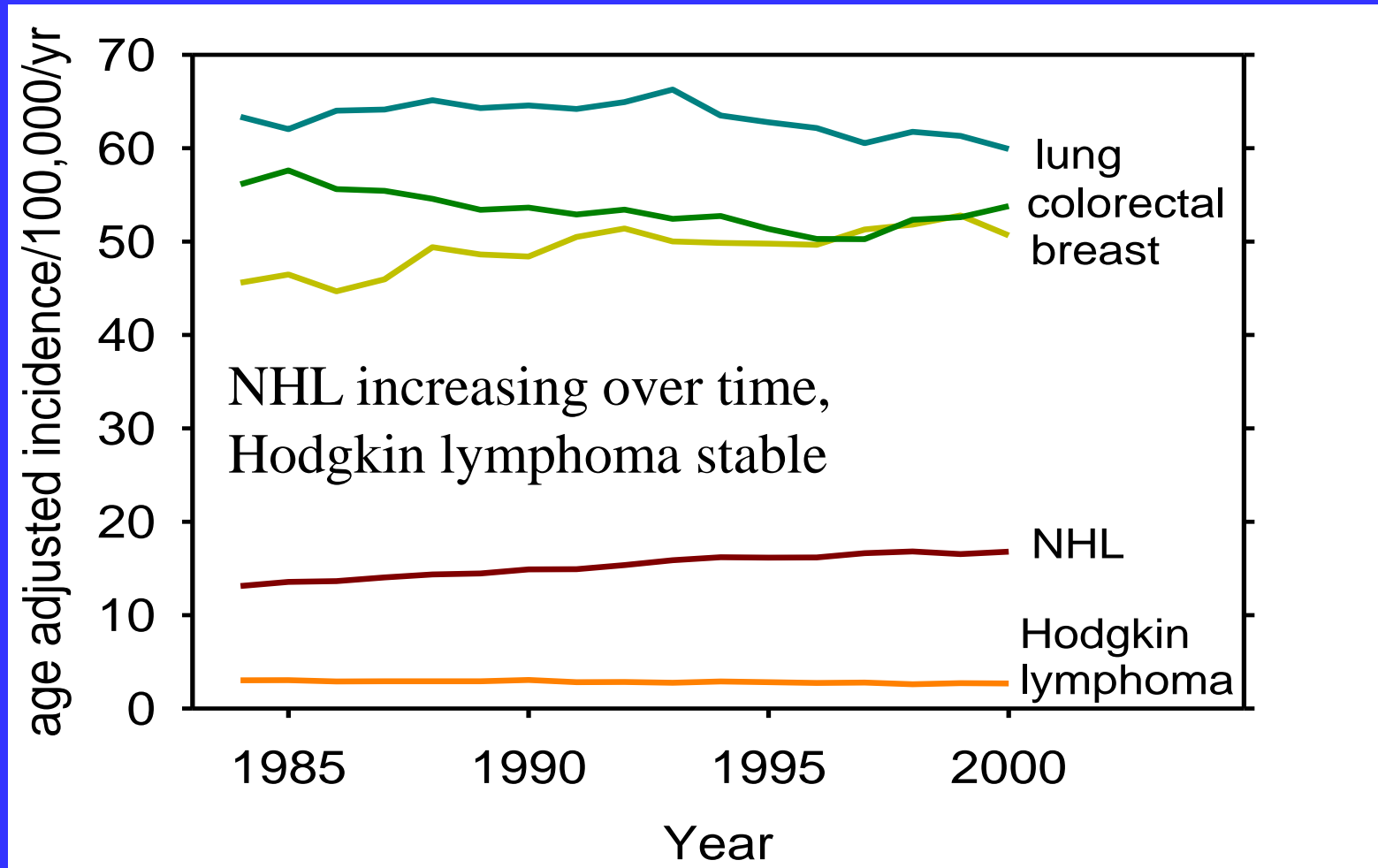
- ▶ **Ιστορικό και κλινική εξέταση**
- ▶ **Βιοψία και ακριβής ταξινόμηση**
 - Βιοψία, Ανοσοιστοχημεία, μοριακές μέθοδοι
- ▶ **Σταδιοποίηση**
 - Αίμα, Ακτινολογικός έλεγχος, πυρηνική ιατρική, Βιοψία μυελού, ΟΝΠ, ενδοσκοπικός έλεγχος, PET
- ▶ **Προγνωστικοί δείκτες**
 - IPI score, b2 μικρογλοβουλίνη
- ▶ **Θεραπεία**

Epidemiology of lymphomas

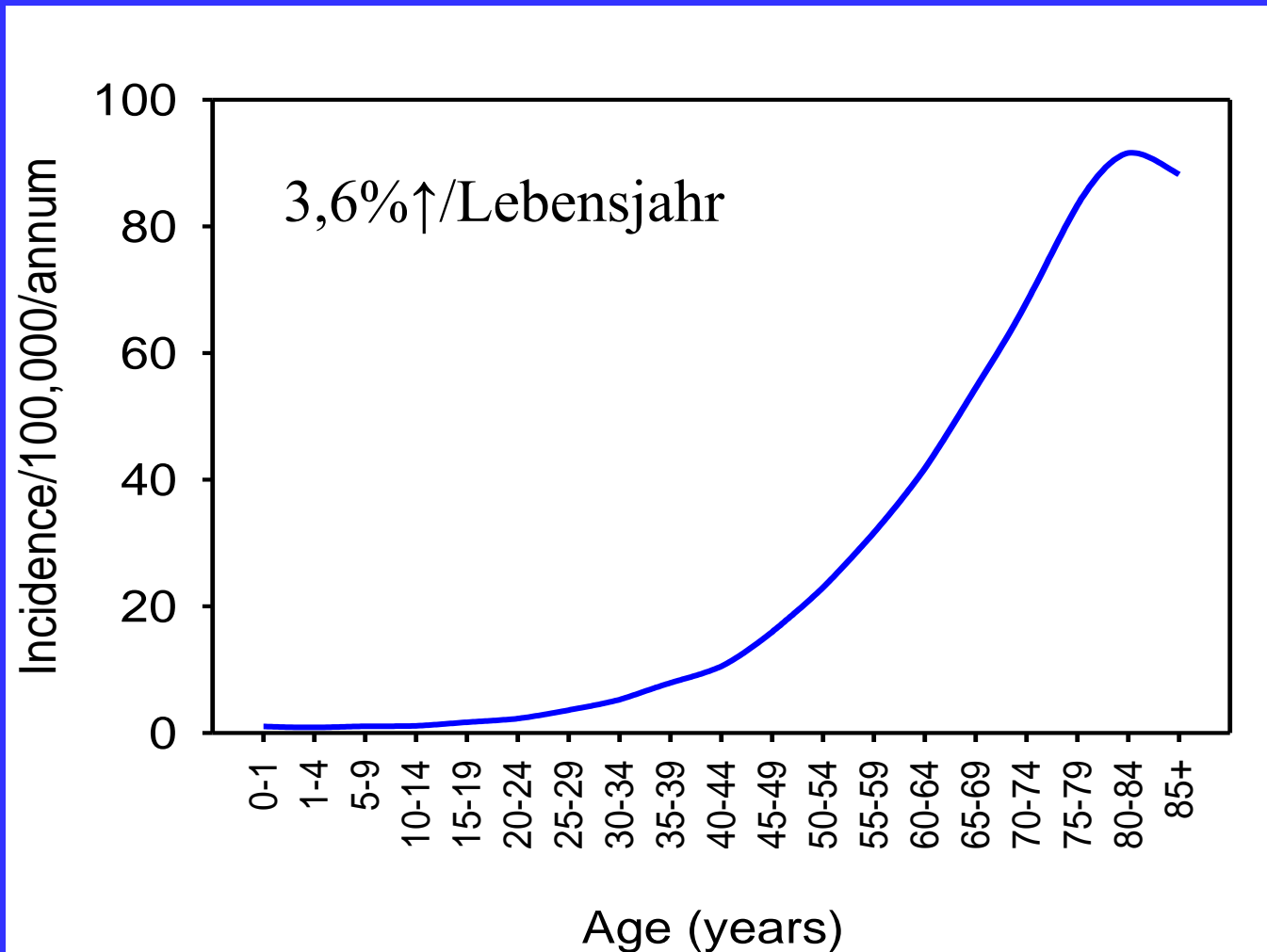
- 5th most frequently diagnosed cancer
- males > females
- B-NHL:T-NHL= 9:1
- incidence
 - USA = 19 / 100.000



Incidence of lymphomas in comparison with other cancers



Age distribution of new NHL cases



Jacqueline Kennedy
Onassis



King Hussein
of Jordan



“Mr. T”
(Lawrence Tureaud)



ΛΕΜΦΩΜΑΤΑ-ΣΥΜΠΕΡΑΣΜΑΤΙΚΑ

- κακοήθης πολλαπλασιασμός κλωνικών λεμφοκυττάρων
- για την τελική διάγνωση απαιτείται ιστολογική εξέταση
- ετερογενείς παθήσεις, βιολογική συμπεριφορά παρουσιάζει ένα ευρύ φάσμα από φαινομενικά καλοήθη πορεία έως ταχέως θανατηφόρα
- Η πρόγνωση και θεραπεία εξαρτάται
 - Ταξινόμηση κατά WHO
 - Σταδιοποίηση
 - Προγνωστικούς δείκτες
- Η κατανόηση της παθογένειας των λεμφωμάτων όδηγησε στην ανάπτυξη καινούριων θεραπειών