

# **Σύνοψη της προσέγγισης ασθενούς με πανκυτταροπενία**

**Ιατρικό Τμήμα Πανεπιστημίου Πατρών  
Απαρτιωμένη διδασκαλία στην Αιματολογία  
Αργύρης Συμεωνίδης**

# Αρχική κλινική προσέγγιση

- Συμπτωματικός ή μη συμπτωματικός ασθενής?
- Νοσηλευόμενος ή μη νοσηλευόμενος?
- Εμπύρετος ή μη εμπύρετος?
- Τυχαίο εύρημα, οξεία εισβολή ή χρόνια κατάσταση?
- Βαρύτητα κυτταροπενιών
- Ηλικία του ασθενούς
- Οικογενειακό ιστορικό
- Υποκείμενα νοσήματα
- Λαμβανόμενα φάρμακα
- Έκθεση σε τοξικούς περιβαλλοντικούς παράγοντες
- Ύπαρξη σπληνομεγαλίας, ηπατομεγαλίας, λεμφαδενοπάθειας

# Βασική διαφορική διάγνωση I.

- Υπερσπληνισμός
- Ανοσολογική αντίδραση
- Άλλου τύπου φαρμακευτική «αντίδραση»
- Παροδική καταστολή του μυελού από ιογενή λοίμωξη ή άλλο υποκείμενο νόσημα
- HIV λοίμωξη
- Συγγενές – κληρονομικό νόσημα
- Σύνδρομο υποπλασίας μυελού
- Μυελοδυσπλαστικό σύνδρομο
- Διηθητική νόσος του μυελού

# Βασική διαφορική διάγνωση II.

## Υπερσπληνισμός

- Κίρρωση του ήπατος
- Άλλη ηπατική νόσος με πυλαία υπέρταση
- Κοκκιωματώδη νοσήματα
- Θησαυριστώσεις
- Παρασιτώσεις
- Καλοήθεις όγκοι του σπληνός
- Χρόνιες αιμολυτικές αναιμίες - Αιμοσφαιρινοπάθειες
- Λεμφοϋπερπλαστικά νοσήματα
- Μυελοϋπερπλαστικά νοσήματα

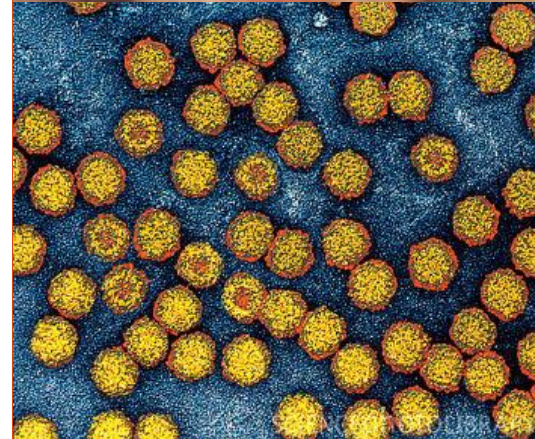
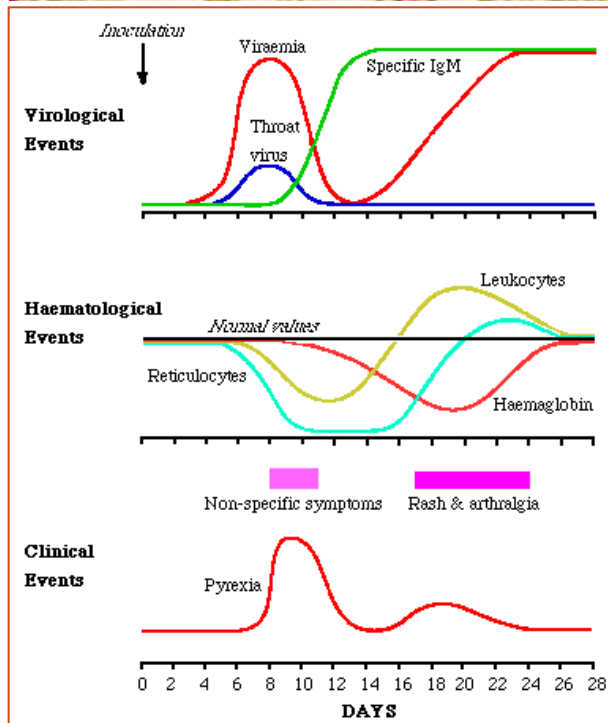
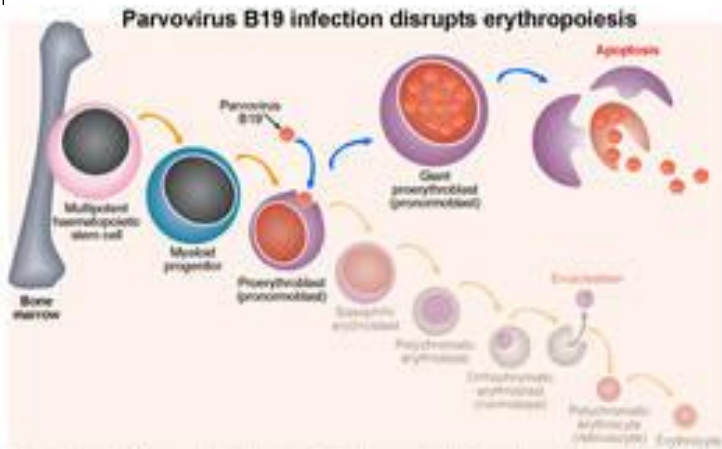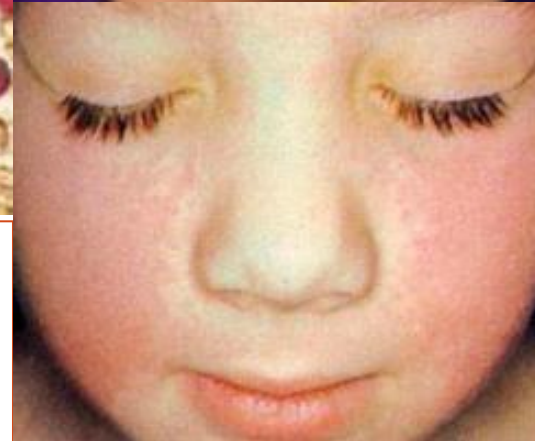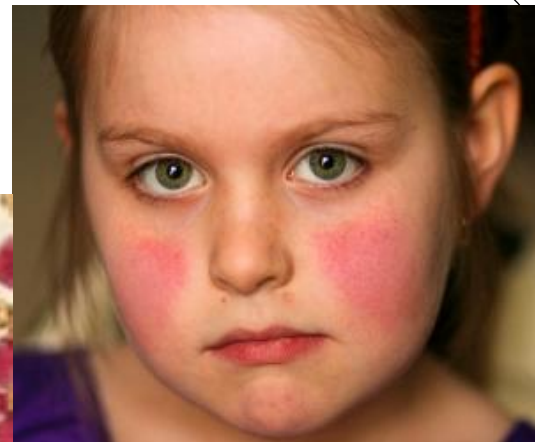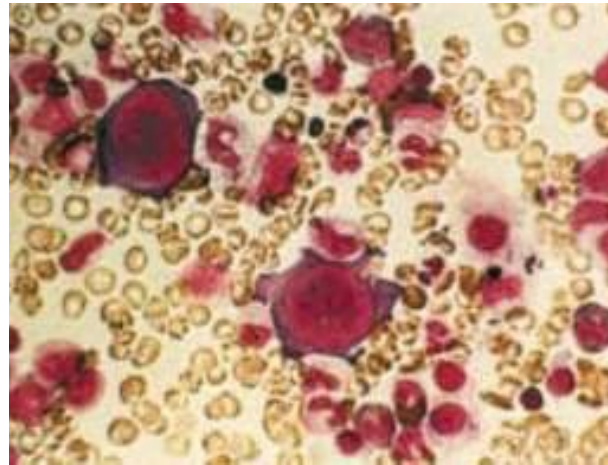
# Βασική διαφορική διάγνωση III.

## Διηθητικά νοσήματα του μυελού

- Μεταστατική νόσος οποιασδήποτε πρωτοπαθούς εστίας
- Λεμφώματα συνήθως χαμηλής κακοηθείας
- Λευχαιμία από τριχωτά κύτταρα
- Κεγχροειδής φυματίωση
- Ιδιοπαθής μυελοϊνωση
- Οστεοπέτρωση
- Ορισμένες θησαυριστώσεις χωρίς σημαντική σπληνομεγαλία

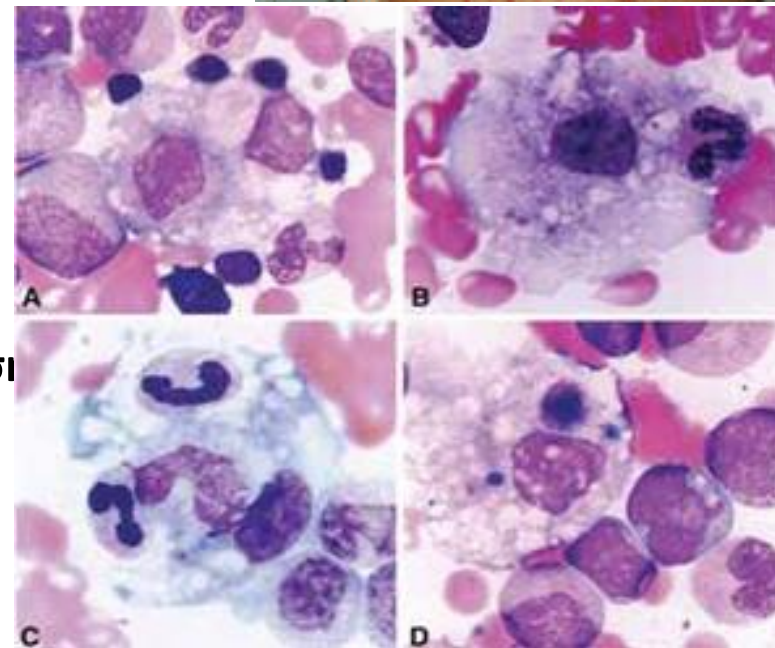
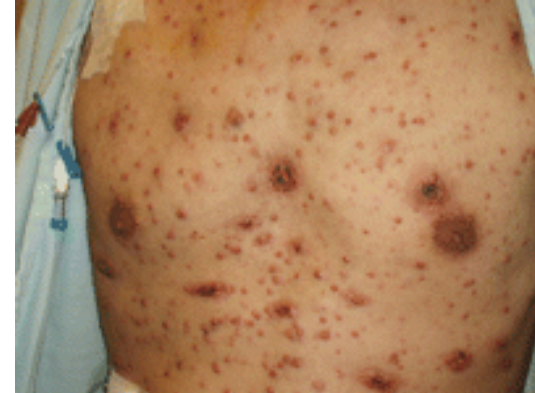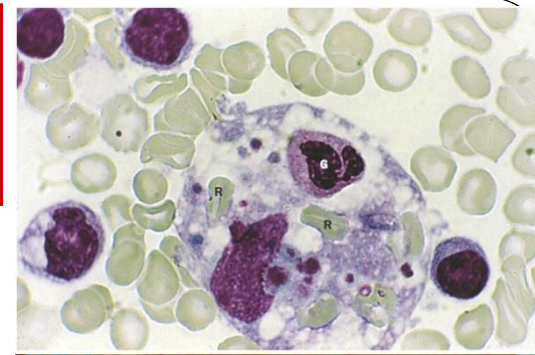
# Λοίμωξη από Παρνο-ιό B19

- Παιδιατρική συνήθως ίωση
- Πέμπτη νόσος
- Επανεμφανίζεται σε ανοσοκατεσταλμένους ασθενείς
- Προκαλεί παροδική ερυθροβλαστοπενία (ΔΕΚ = 0!)
- Χαρακτηριστική μορφολογία ερυθροβλαστών στον μυελό
- Αποκατάσταση σε 7-10 ημ.



# Αιμοφαγοκυτταρικό σύνδρομο ή σύνδρομο ενεργοποίησης των μακροφάγων

- ⇒ **Πανκυτταροπενία** και ευρήματα **φαγοκυττάρωσης** ερυθρών, κοκκιοκυττάρων και αιμοπεταλίων από μακροφάγα του μυελού των οστών και ολοκλήρου του ΔΕΣ.
- ⇒ **Αιτιολογία:** Επαγωγή από φάρμακα, ιώσεις κ.α.
- ⇒ Ο μυελός είναι **υποκυτταρικός στο 1/3 των περιπτώσεων**
- ⇒ **Αναιμία (100%), θρομβοπενία (91%), ουδετεροπενία (65%)**
- ⇒ **Εκδηλώσεις:** λεμφαδενοπάθεια, **πυρετός**, απώλεια βάρους, εξάνθημα, διαταραχές αιμόστασης, ηπατοσπληνομεγαλία,
- ⇒ **Αυξημένα ηπατικά ένζυμα, πολύ μεγάλη αύξηση πρωτεϊνών οξείας φάσεως!**
- ⇒ **Θεραπεία:** Κορτικοειδή, Cy-A, αντι-TNF-α



# ΧΡΟΝΙΑ ΙΔΙΟΠΑΘΗΣ ΟΥΔΕΤΕΡΟΠΕΝΙΑ (CIN)

- Ανεξήγητη μείωση του αριθμού των ουδετεροφίλων κάτω των φυσιολογικών ορίων για μεγάλο χρονικό διάστημα
- Ανοσολογικής αρχής (αντι-ουδετεροφιλικά αντισώματα, κυκλοφορούντα ανοσοσυμπλέγματα, αντισώματα εναντίον των πρόδρομων κυττάρων της μυελικής σειράς, κυτταροεξαρτώμενη καταστολή της μυελοποίησης)
- Μη ανοσολογικής αρχής

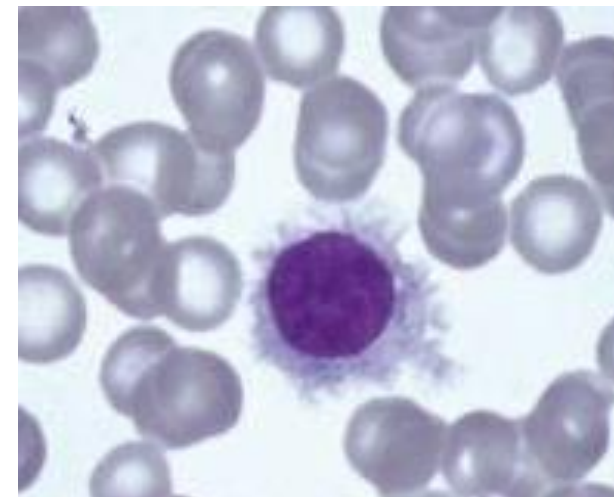
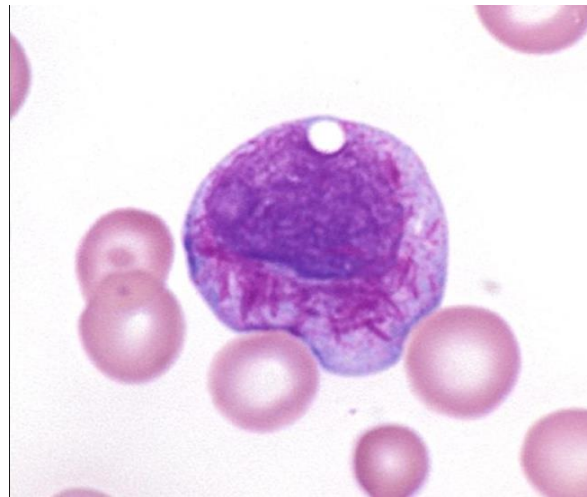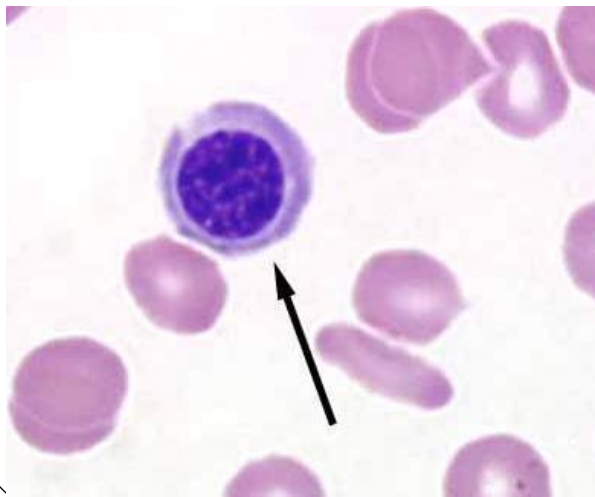
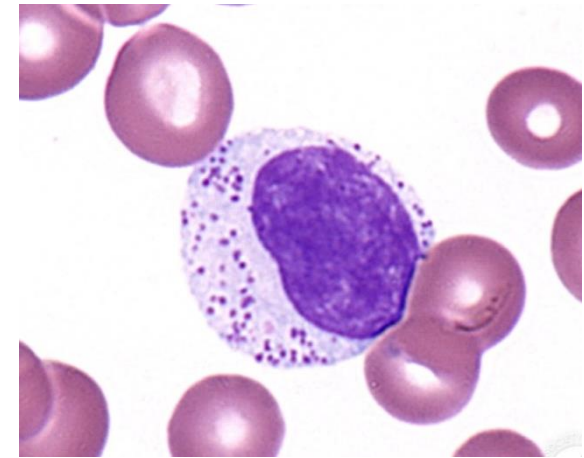
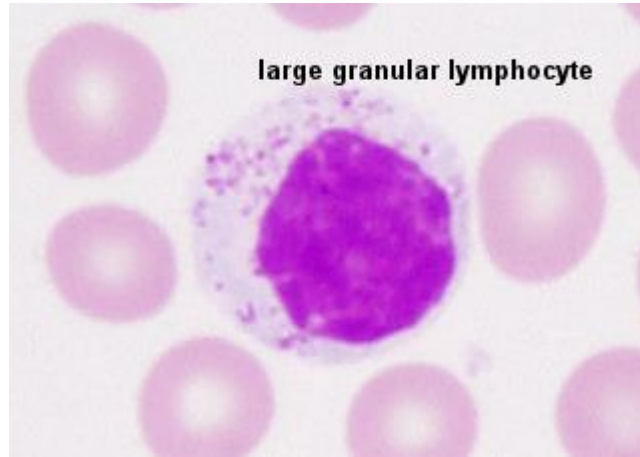
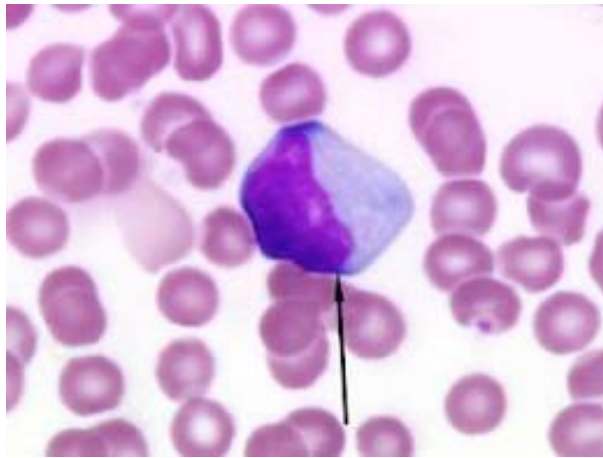


# Βασική εργαστηριακή προσέγγιση

- **Μορφολογία περιφερικού αίματος, ΔΕΚ**
- **ΤΚΕ, δείκτες φλεγμονώδους αντίδρασης (CRP, αλβουμίνη, ινωδογόνο, φερριτίνη, πρωτεϊνόγραμμα, γ-σφαιρίνες)**
- **Ηπατική βιοχημεία, απεικόνιση μεγέθους και υφής υποχονδρίων σπλάγχνων, απεικόνιση εσωτερικών λεμφαδένων**
- **Έλεγχος αντισωμάτων ιογενών λοιμώξεων, ειδικά IgM αντισώματα ενδεικτικά πρόσφατης ιογενούς λοίμωξης**
- **Έλεγχος παρουσίας αυτοαντισωμάτων**
- **Ανοσοφαινότυπος λεμφοκυττάρων περιφερικού αίματος**
- **Εκτίμηση μυελού με αναρρόφηση και βιοψία**
- **Καρυότυπος κυττάρων μυελού**
- **Ειδικές κατά περίπτωση εξετάσεις**

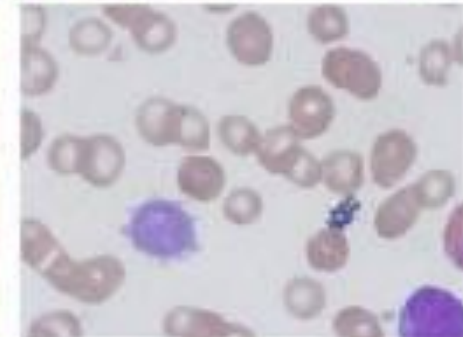
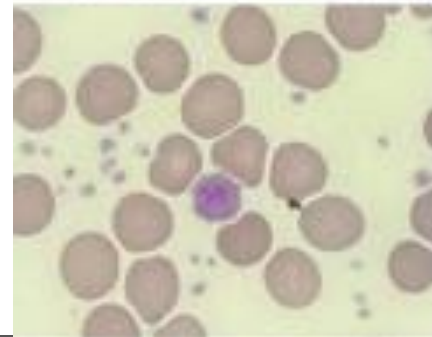
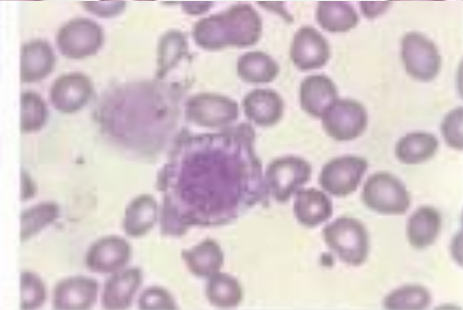
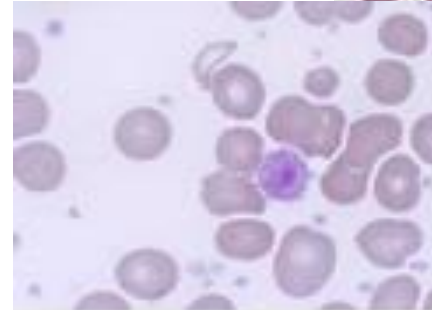
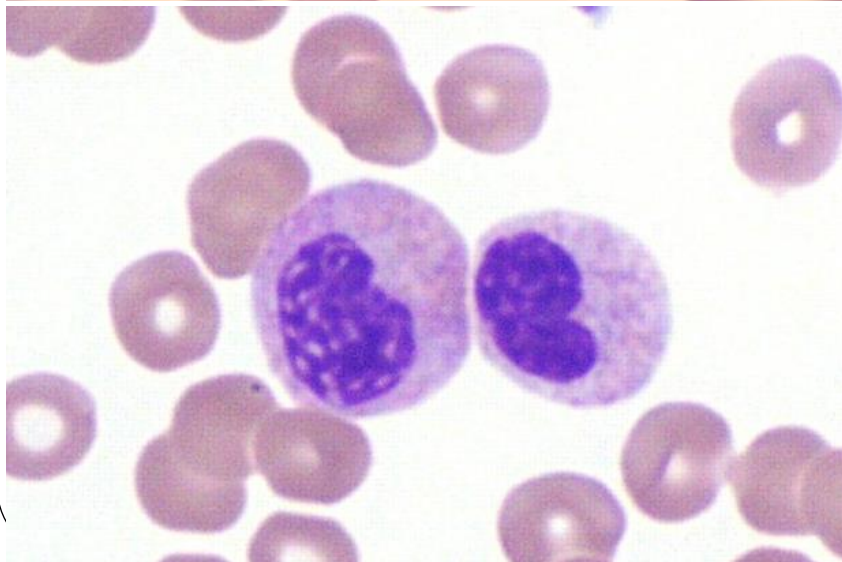
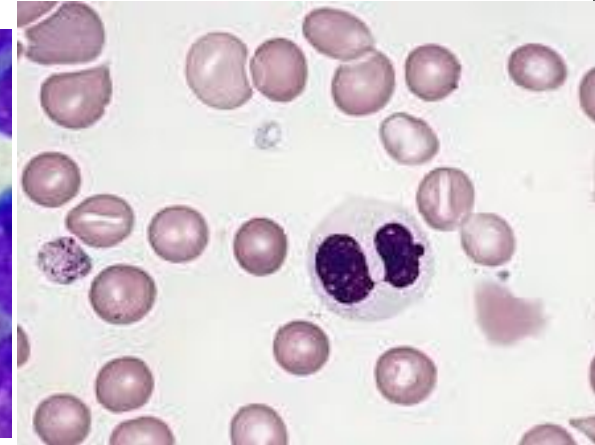
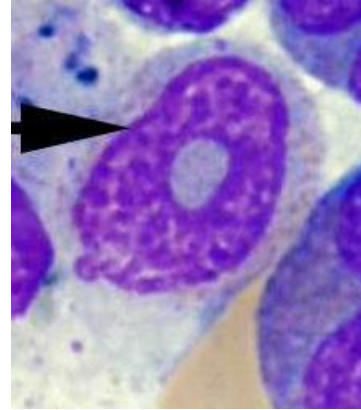
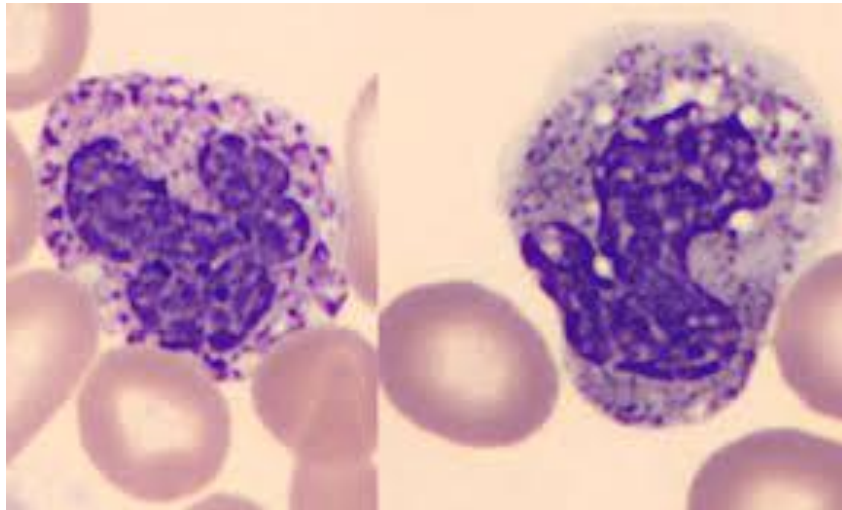
# Βασική εργαστηριακή διερεύνηση I.

- Κυκλοφορούν στο περιφ. αίμα διεγερμένα λεμφοκύτταρα?
- NK ή LGL λεμφοκύτταρα? βλαστικά κύτταρα? εμπύρνηνα ερυθρά?



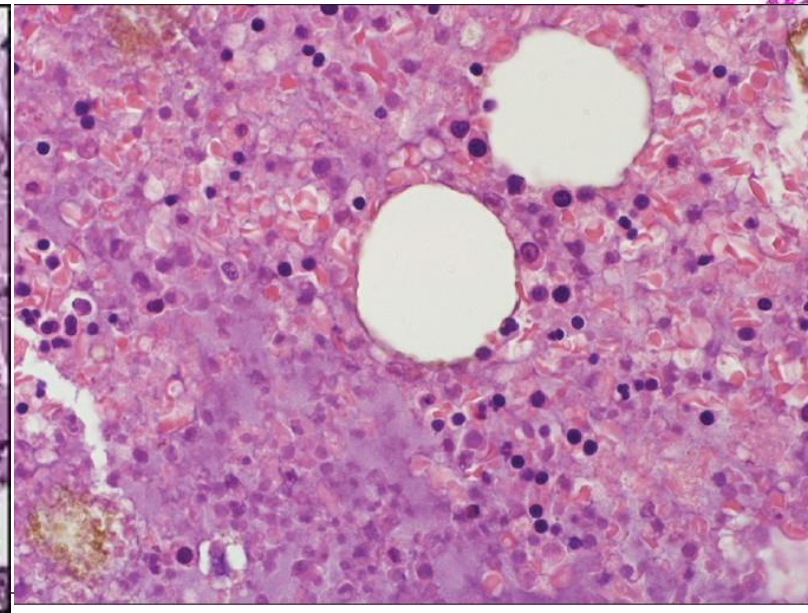
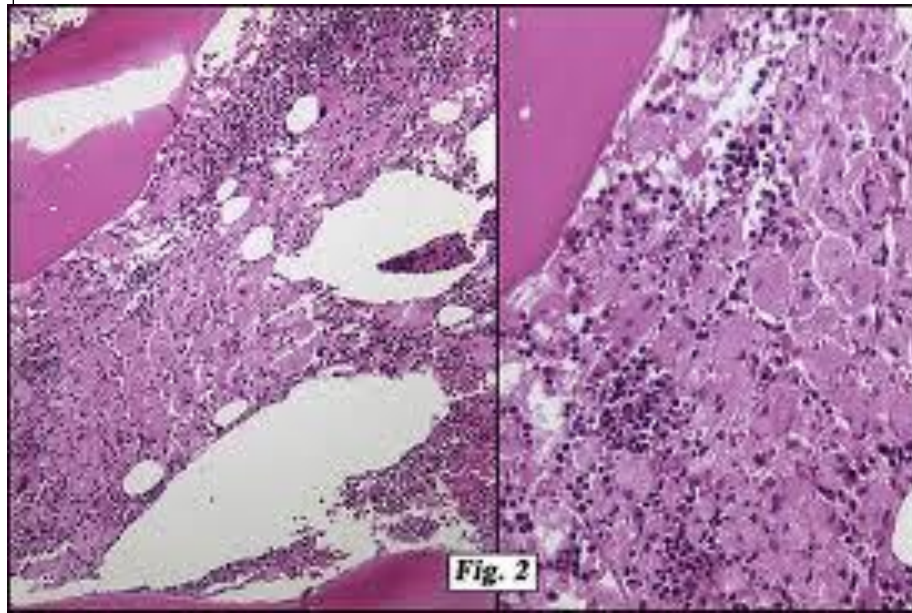
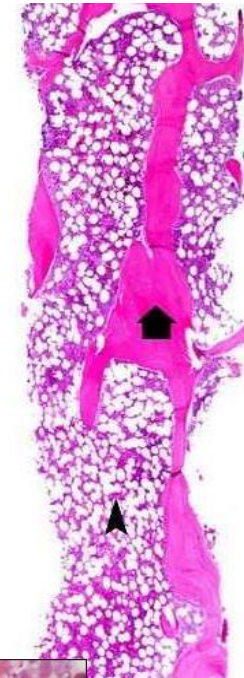
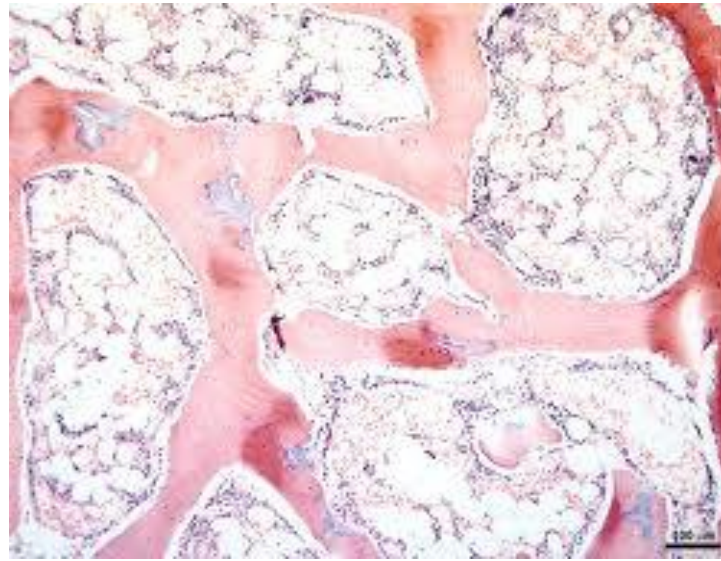
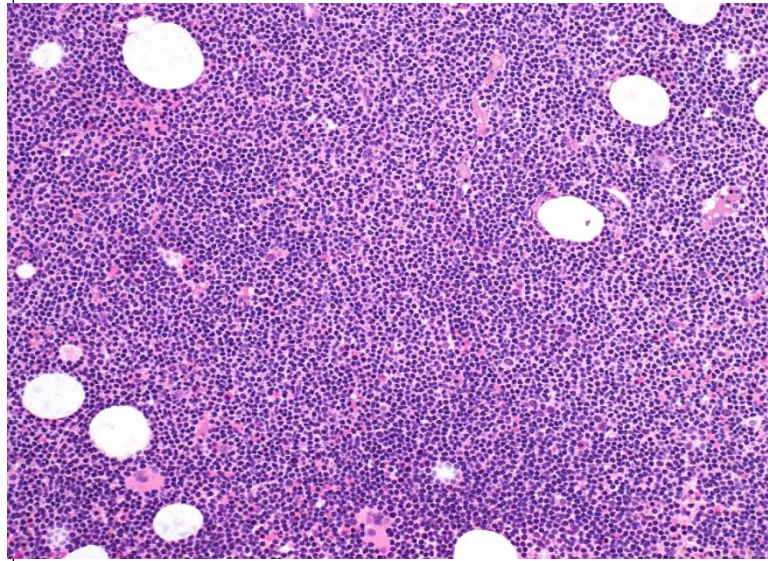
# Βασική εργαστηριακή διερεύνηση II.

- Υπάρχουν ευρήματα διαταραχής της ωρίμανσης των σειρών?
- Επιμένουν αυτά τα ευρήματα?



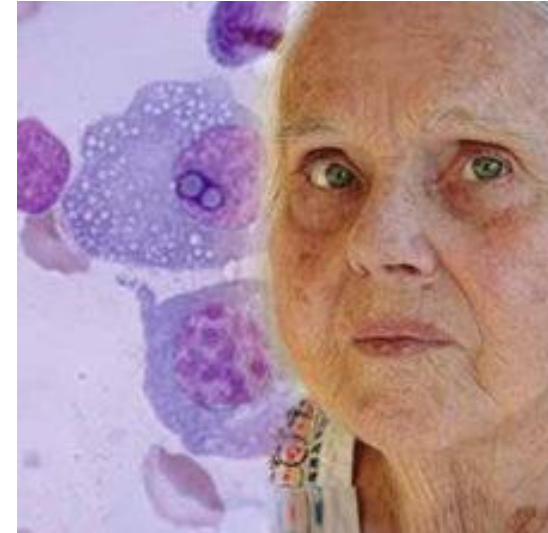# Εκτίμηση ευρημάτων μυελού

Είναι ο μυελός κυτταροβριθής ή υποπλαστικός?



# Επαγρύπνηση για τα μυελοδυσπλαστικά σύνδρομα

- Είναι πολύ συχνά στους ασθενείς > 65 ετών
- Κάθε ορθοκυτταρική ή μακροκυτταρική αναιμία που επιμένει και δεν μπορεί να ερμηνευτεί από άλλη αιτία και κάθε άλλη επιμένουσα κυτταροπενία θα πρέπει να εγείρει υποψία ΜΔΣ
- ΜΔΣ Μπορεί να εμφανιστούν και σε μικρότερες ηλικίες, **ακόμα και στα παιδιά**
- Για να τεθεί η διάγνωση χρειάζεται εξέταση μυελού και εκτίμηση από ειδικό αιματολόγο
- Εξέταση μυελού πρέπει να γίνεται πάντοτε όταν ασθενής χρειάστηκε μεταγγίσεις ερυθροκυττάρων χωρίς η αιτία να είναι προφανής
- Η διάγνωση είναι απαραίτητο να γίνεται γιατί υπάρχουν ειδικές θεραπείες που τροποποιούν την πορεία της νόσου



# Η σημασία της μελέτης των ΜΔΣ

- Τα ΜΔΣ είναι κλωνικά νοσήματα με τάση εξέλιξης προς επιθετικότερα νοσήματα, και κυρίως οξεία μυελογενή λευχαιμία
- Η κατανόηση της παθογένειάς τους και των γεγονότων που συνοδεύουν την εξέλιξή τους προς επιθετικότερα σύνδρομα ή ΟΜΛ προσφέρει γνώσεις για την παθοφυσιολογία των αρχών και διαδικασιών νεοπλασματικής εξαλλαγής συνολικότερα, συνεπώς το ενδιαφέρον για τα ΜΔΣ είναι πολύ μεγάλο και τα μοντέλα παθογένειας και οι αρχές θεραπείας μπορεί να έχουν πολύ ευρύτερη ισχύ στην εσωτερική παθολογία και την ογκολογία

