

Μονοκύτταρα – Ιστιοκυτταρώσεις Αιμοφαγοκυτταρικό Σύνδρομο

Έλενα Σολωμού

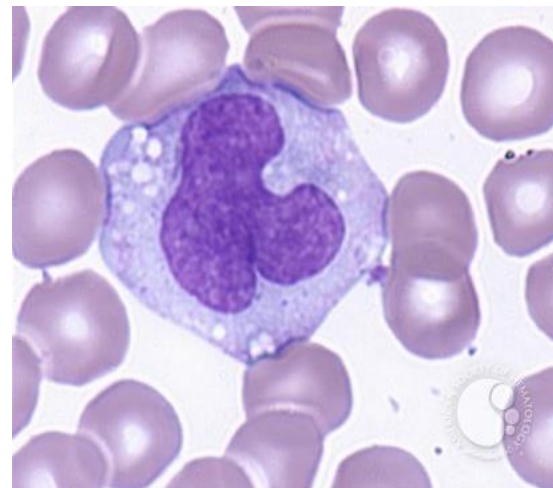
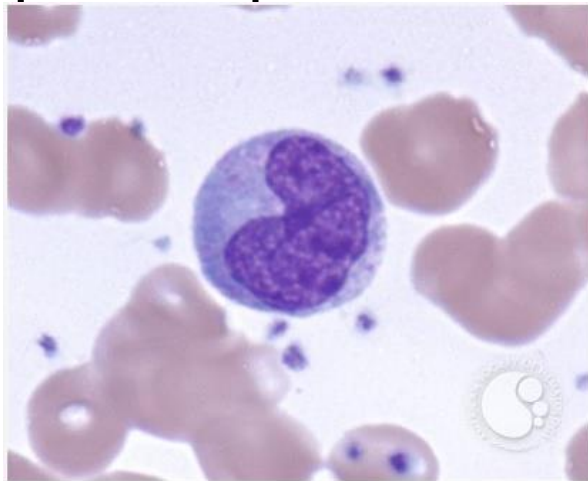Αιματολόγος

Επικ. Καθηγήτρια Παθολ.-Αιματολογίας

Ιατρική Σχολή Πανεπ. Πατρών

Μονοκύτταρα

- Τα μονοκύτταρα ανήκουν στο σύστημα των φαγοκυττάρων
- αποτελούν το 3-8% των λευκών αιμοσφαιρίων
- πυρήνας: σχήμα νεφροειδές ή σαν πέταλο αλόγου ή ωοειδές με ανώμαλη περίμετρο
- το κυτταρόπλασμα είναι ελαφρώς βασεόφιλο



Μονοκύτταρα

- Παραγονται στο μυελό
- Στη συνέχεια απελευθερώνονται και κυκλοφορούν στο αίμα για μερικές μέρες,
- Μετά μεταναστεύουν στους ιστούς
- Στους ιστούς όπου είναι και ο κύριος τόπος δράσης τους, διαφοροποιούνται σε μακροφάγα
- Δύο υποτυποι:
 - a. CD14+ (κλασικά μονοκύτταρα)
 - b. CD14+CD16+: χαρακτηρίζονται από αυξημένη παραγωγή TNF και μπορούν να διαφοροποιηθούν σε δενδριτικά κύτταρα

Μακροφάγα

- στους ιστούς → ιστικά μακροφάγα
- στο ήπαρ → κύτταρα Kupffer
- πνεύμονες → κυψελιδικά μακροφάγα
- οστό → οστεοκλάστες
- ΚΝΣ → μικρογλοιακά κύτταρα
- ελεύθερα μακροφάγα – αρθρικό, πλευρικό & περιτοναϊκό υγρό

Μονοκύτταρα

- έχουν φαγοκυτταρικές ιδιότητες,
- η λειτουργία της φαγοκυττάρωσης πυροδοτεί μια σειρά ενζυματικών αντιδράσεων στο εσωτερικό του μακροφάγου που στόχο έχει την καταστροφή του ξένου εισβολέα και τον έλεγχο της λοίμωξης
- απαντούν χημειοτακτικά στην παρουσία νεκρωμένου ιστού, φλεγμονής & ξένων εισβολέων – μικροοργανισμών
- παράγουν διάφορες κυτταροκίνες που προσελκύουν στην περιοχή της βλάβης άλλα φλεγμονώδη κύτταρα (πχ. ουδετερόφιλα)

- Τα κατ'εξοχήν κύτταρα που διεκπεραιώνουν αντιδράσεις κυτταρικής ανοσίας.
- Εξουδετερώνουν μικροοργανισμούς μέσω της παραγωγής δραστικών ριζών O₂
- Παράγουν διαμεσολαβητές ουσίες της φλεγμονής, όπως οι προσταγλανδίνες και οι λευκοτριένες
- Παράγουν IL-1, TNF-α και TGF-β που συμμετέχουν σε αντιδράσεις επιβραδυνόμενης υπερευαισθησίας
- Ασκούν αντί-ογκογόνο δράση, κυρίως μέσω της παραγωγής TNF-α

ΙΣΤΙΟΚΥΤΤΑΡΩΣΕΙΣ

Αποτελούν μια σπάνια ετερογενή ομάδα νοσημάτων

- μπορεί να προσβάλλουν ένα όργανο (μονοσυστηματική νόσος) ή περισσότερων του ενός οργάνου (πολυσυστηματική νόσος)
- κοινό παρανομαστής πολλαπλασιασμός και η συνάθροιση δενδριτικών ή και μακροφάγων κυττάρων στα σημεία των βλαβών
- παρότι η γνώση για τα ιστοκυτταρικά σύνδρομα έχει πολλαπλασιαστεί, η γνώση της βασικής φυσιολογίας παραμένει βασικά στοιχειώδεις

ΙΣΤΙΟΚΥΤΤΑΡΩΣΕΙΣ

Βάση της WHO η καταταξη είναι:

Κατηγορία I: ιστοκυττάρωση από κύτταρα Langerhans (LCH)

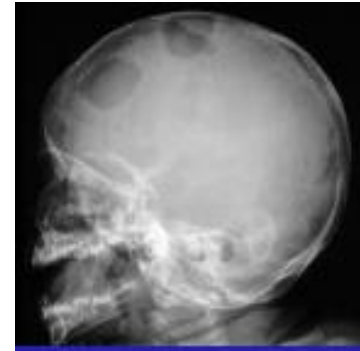• **Κατηγορία II:** ιστοκυττάρωση από κύτταρα non Langerhans (Juvenile xanthogranuloma (JXG), Hemophagocytic lymphohistiocytosis (HLH), Niemann–Pick disease, Sea-blue histiocytosis)

• **Κατηγορία III:** κακοήθεις ιστοκυτταρώσεις

Κατηγορία I: ιστοκυττάρωση από κύτταρα Langerhans (LCH)

▪ Ηωσινόφιλο Κοκκίωμα

- είναι μια αργά εξελισσόμενη νόσος
- μονήρης οστική λυτική βλάβη (κρανίο, ΣΣ, λεκάνη) ή μάζα μαλακών μορίων
- χωρίς εξωσκελετική συμμετοχή (ΔΔ από άλλες μορφές LCH)
- θεραπεία: τοπική εξαίρεση / ΑΚΤ, αυτόματη υποχώρηση

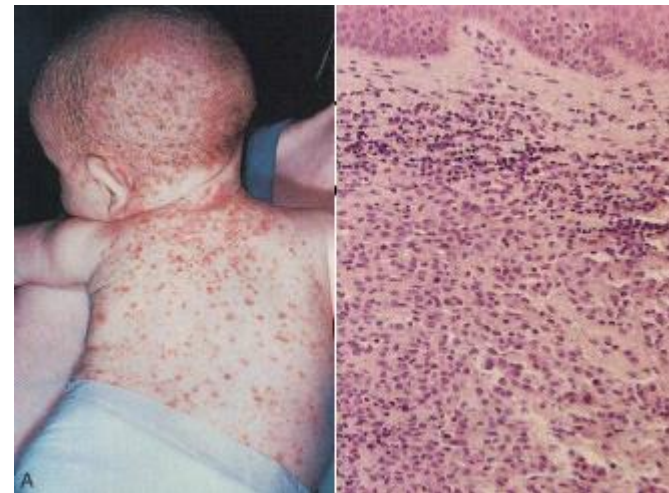


▪ Hand-Schuller-Christian

- κυρίως σε παιδιά 2-10 ετών
- κλασική τριάδα οστικές λυτικές αλλοιώσεις, άποιος διαβήτης, εξόφθαλμος

▪ Νόσος Letter-Siwe

- παιδιά < 2 ετών
- είναι μια ταχέως εξελισσόμενη νόσος
- δερματικό εξάνθημα
- συστηματική προσβολή ήπατος, σπληνός, πνευμόνων



Κατηγορία I: ιστοκυττάρωση από κύτταρα Langerhans (LCH)

Νέα Ταξινόμηση

▪ Μονοσυστηματική LCH (Single System, SS-LCH):

- ένα όργανο ή σύστημα (μονοεστιακή ή πολυεστιακή)

- οστό μονήρης βλάβη ή πολυεστιακές βλάβες
- δέρμα
- λεμφαδένες
- υποθάλαμο / υπόφυση / ΚΝΣ
- πνεύμονες (πνευμονική Langerhans ιστοκυττάρωση)
- άλλο (π.χ. θυροειδής)

▪ Πολυσυστηματική LCH (Multisystem, MS-LCH)

- δύο ή περισσότερα όργανα ή συστήματα

- συμμετοχή 'risk organs' (σπλήνας, ήπαρ, ΚΝΣ, αιμοποιητικό σύστημα)
- χωρίς συμμετοχή 'risk organs'

Κατηγορία I: ιστοκυττάρωση από κύτταρα Langerhans (LCH)

▪ Πνευμονική Langerhans Ιστοκυττάρωση (pLCH)

- μια μοναδική μορφή της LCH, εμφανίζεται σχεδόν αποκλειστικά σε καπνιστές τσιγάρων
- θεωρείται πλέον μια μορφή ενδιάμεσης πνευμονοπάθειας που σχετίζεται με το κάπνισμα
- μερικοί ασθενείς αναρρώνουν πλήρως μετά τη διακοπή του καπνίσματος, αλλά και άλλοι αναπτύσσουν μακροχρόνιες επιπλοκές όπως πνευμονική ίνωση και πνευμονική υπέρταση

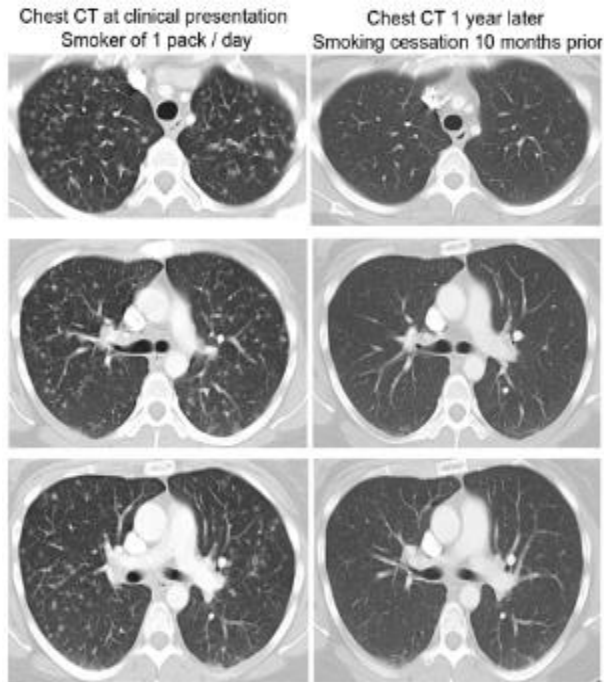
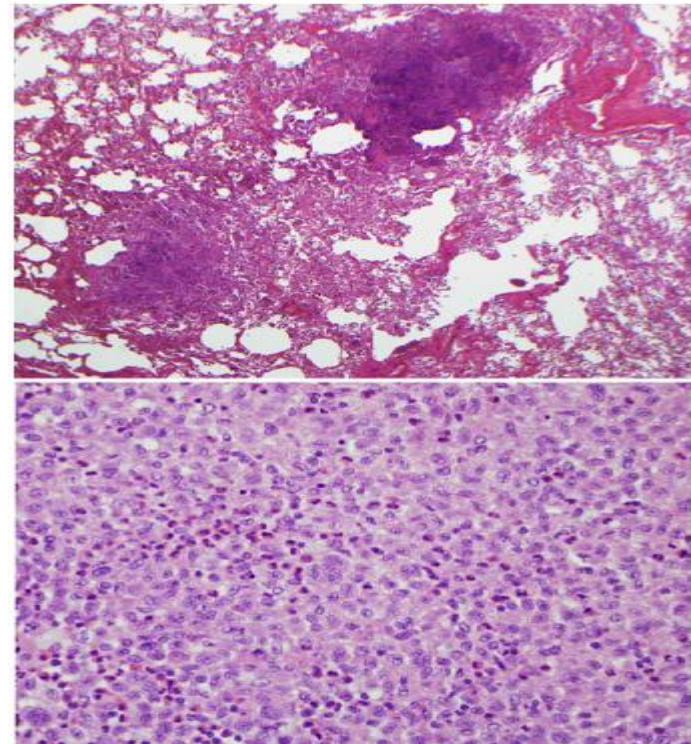


Figure 5 Radiographic improvement following smoking cessation



Κατηγορία I: ιστοκυττάρωση από κύτταρα Langerhans (LCH)

First line systemic therapy

Recommendation

Mild Symptoms, No Risk Organ Involved:

- Methotrexate 20 mg per week p.o/i.v.
- Azathioprine 2 mg/kg/d p.o
- Thalidomide 100mg/d p.o in skin or soft tissue multifocal single system LCH

Additionally In Multifocal Bone LCH

- zoledronic acid 4 mg i.v.
q 1 (- 6) month (depending on extent and response)

Symptomatic, MS-LCH, No Risk Organs involved

- Cytarabine 100 mg/m² d1-5 q4w i.v.
- Etoposide 100 mg/m² d1-5 q4w i.v.
- Vinblastin/Prednisolone (like in pediatric studies)

MS-LCH, Risk Organs Involved

- 2-CDA 6 mg/m² d1-5 q4w s.c./i.v.
-

Ενδείξεις συστηματικής θεραπείας:

- MS-LCH με ή χωρίς συμμετοχή 'risk organs'
- SS-LCH με πολυεστιακές βλάβες
- SS-LCH με βλάβες ειδικής τοποθεσίας

Therapeutic recommendations in pLCH

Recommendation

First step is smoking cessation in all patients

Watchful waiting in a- or minor symptomatic patients

Systemic steroid therapy in symptomatic patients

Chemotherapy (e.g. 2-CDA) in progressive disease

Consider lung transplantation in case of severe respiratory failure or major pulmonary hypertension

Κατηγορία II: Ιστιοκυττάρωση από κύτταρα non Langerhans

Class IIa: Dermal dendritic cell histiocytosis

- Dermatofibroma
- Juvenile xanthogranuloma
- Benign cephalic histiocytosis
- Generalized eruptive histiocytoma
- Papular xanthogranuloma
- Erdheim Chester disease
- Progressive nodular histiocytosis
- Solitary reticulohistiocytoma
- Xanthoma disseminatum
- Fat storing hamartoma of dermal dendrocytes

Class IIb: Non Langerhans cell, non dermal dendritic cell histiocytosis

- Diffuse plane xanthomatosis
- Reticulohistiocytosis
- Necrobiotic xanthogranuloma
- Rosal Dorfman disease
- **Haemophagocytic lymphohistiocytosis (HLH)**
- Familial sea blue histiocytes
- Hereditary progressive mucinous histiocytosis
- Multicentric reticulohistiocytosis
- Malakoplakia

Αιμοφαγοκυτταρικό Σύνδρομο

Hemophagocytic Lymphohistiocytosis-HLH

- Σπάνιο νόσημα, δυνητικά θανατηφόρο, που χαρακτηρίζεται από συστηματική διέγερση και ενεργοποίηση των μακροφάγων που εκκρίνουν φλεγμονώδεις κυτταροκίνες (cytokine storm syndrome)
- Τα μακροφάγα φαγοκυτταρώνουν τα άλλα αιμοποιητικά κύτταρα, με αποτέλεσμα την εικόνα φαγοκυττάρωσης των αιμοποιητικών κυττάρων στο μυελό, στους λεμφαδένες ή/και το ήπαρ

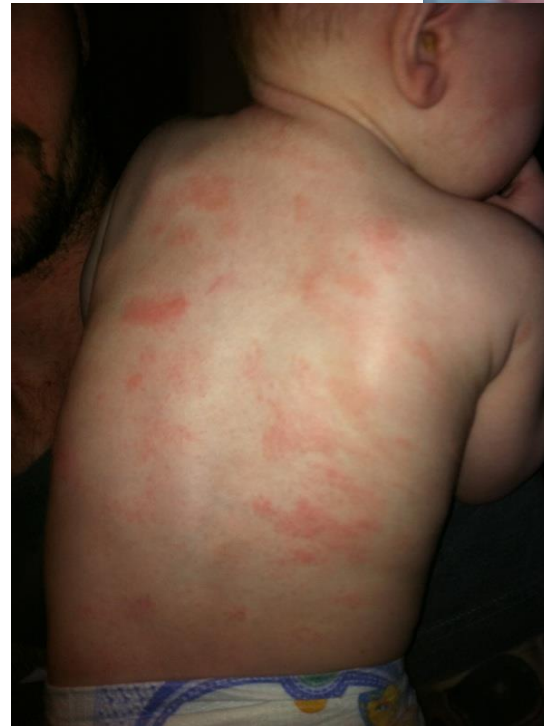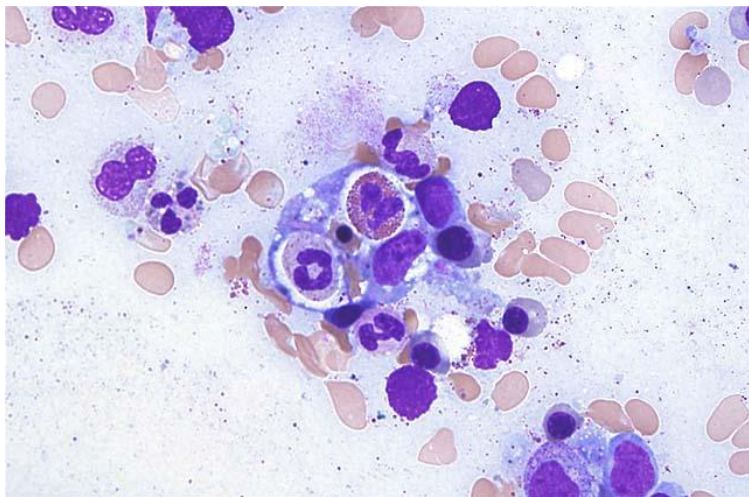
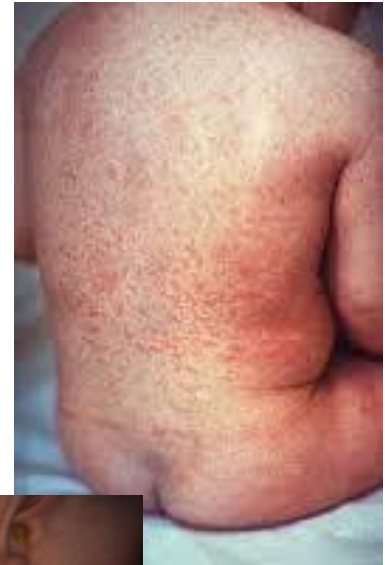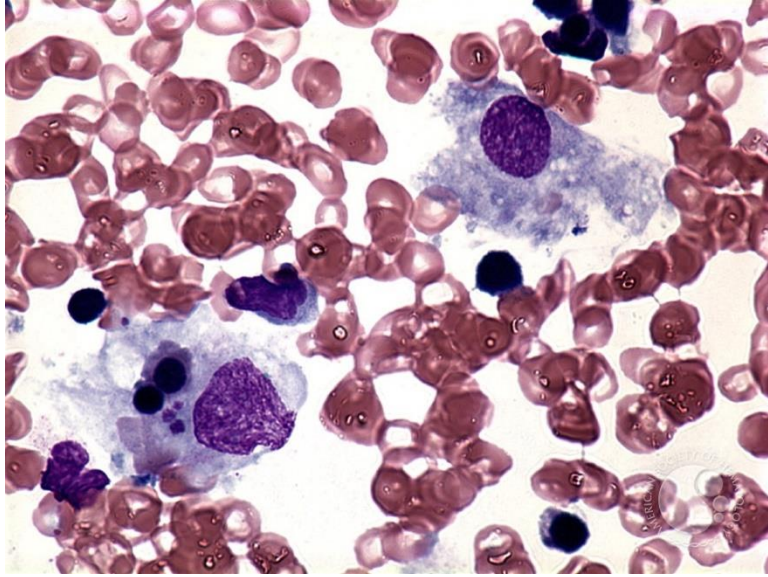
Κατηγορίες HLH

- Η πρωτοπαθής ή οικογενής HLH, (familial haemophagocytic lymphohistiocytosis, FHL) αποτελεί σπάνιο νόσημα με αυτοσωματικό υπολειπόμενο χαρακτήρα κληρονομικότητας. Βαρύτατη κλινική εικόνα, δυνητικά θανατηφόρος
- Ιδιοπαθές αιμοφαγοκυτταρικό σύνδρομο (acquired haemophagocytic lymphohistiocytosis) εμφανίζεται μετά από έντονη ανοσολογική διέγερση (βαριά λοίμωξη, ανοσοανεπάρκεια, κακοήθεια)

Υπάρχουν 5 υπότυποι FHL, που ο κάθε ένας σχετίζεται με μετάλλαξη σε συγκεκριμένο γονίδιο:

- FHL1 — [HPLH1](#)
 - FHL2 — [PRF1](#) ([Perforin](#))
 - FHL3 — [UNC13D](#) (Munc13-4)
 - FHL4 — [STX11](#) (Syntaxin 11)
 - FHL5 — [STXBP2](#) ([Syntaxin binding protein 2](#))/UNC18-2
-
- Σχεδόν 50% πρόκειται για τον τύπο 2 που σχετίζεται με μεταλλάξεις στην περφορίνη
 - Εμφανίζεται σε πολύ μικρή ηλικία (συνήθως στο πρώτο έτος)
 - Χαρακτηρίζεται από εμπύρετο, ηπατοσπληνομεγαλία, λεμφαδενοπάθεια, ίκτερο και εξάνθημα

FHLH



Αιμοφαγοκυτταρικό Σύνδρομο

- Το αντιφωσφολιπιδικό σύνδρομο είναι το αποτέλεσμα της παρατεταμένης ενεργοποίησης των αντιγονοπαρουσιαστικών κυττάρων (μακροφάγα, ιστιοκύτταρα) και των T CD8+ κυτταροτοξικών λεμφοκυττάρων
- Φυσιολογικά, τα κυτταροτοξικά T λεμφοκύτταρα και τα NK κύτταρα εξολοθρεύουν τους στόχους τους, απελευθερώνοντας κυτταρολυτικά κοκκία τα οποία περιέχουν ένζυμα όπως η περφορίνη
- οικογενή τύπο συγκεκριμένες μεταλλάξεις γονιδίων → επηρεάζουν αρνητικά ή αλλοιώνουν την παραγωγή, την απελευθέρωση ή την ενδοκυττάρια κυκλοφορία αυτών των κοκκίων → δεν είναι αποτελεσματικές στην απομάκρυνση των αντιγόνων και προκαλούν την συνεχή ανοσολογική ενεργοποίηση και τα υψηλά επίπεδα των κυτταροκινών
- μεταλλάξεις γονίδιο PFR1 → ελαττωμένη παραγωγή περφορίνης
- μεταλλάξεις γονίδιο Munc 13D → ελαττωμένη απελευθέρωση των κοκκίων
- μεταλλάξη γονίδιο syntaxin11 → ελαττωμένη ενδοκυττάρια κυκλοφορία των κοκκίων των κυτταρολυτικών ενζύμων

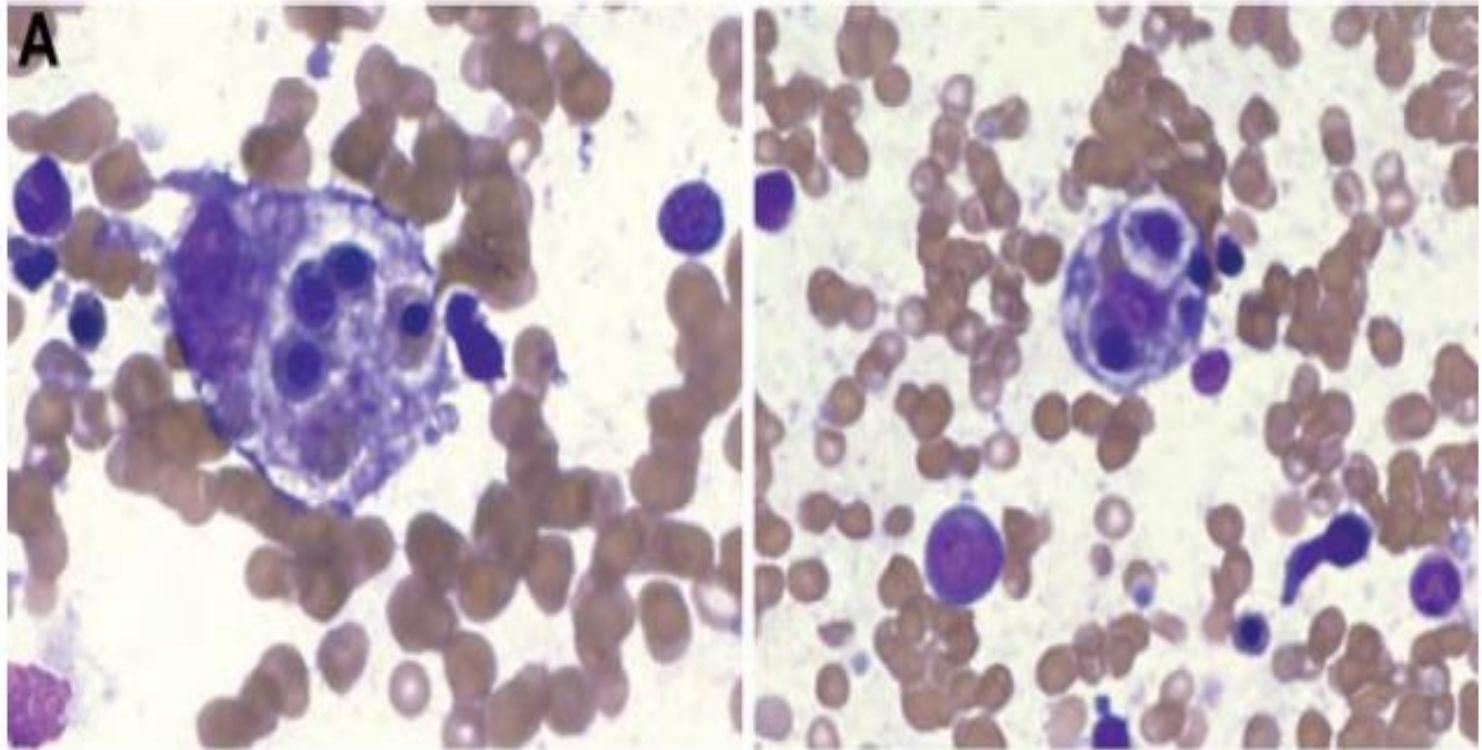
Διαγνωστικά Κριτηρια

- Μοριακή διαγνώση-επιβεβαίωση μετάλλαξης στα γονίδια PRF1, UNC13D or STX11, ή
- Πρέπει να πληρούνται τουλάχιστον τα 5 από τα 8 κριτήρια:
 1. Εμπύρετο (>38)
 2. Σπληνομεγαλία
 3. Κυτταοπενίες σε τουλάχιστον 2 από τις 3 σειρές:
 - Hgb <9 g/dL (in infants <4 weeks: haemoglobin <10 g/100 ml)
 - PLT <100×10⁹/L
 - Ουδετερόφιλα <1×10⁹/L
 4. Αυξημένα τριγλυκερίδια νηστείας (> 265 mg/100 ml) με ή χωρίς χαμηλό ινωδογόνο (≤ 150 mg/100 ml)
 5. Φερριτίνη ≥ 500 ng/ml
 6. Αιμοφαγοκυττάρωση στο μυελό, σπλήνα, ή λεμφαδένες
 7. Χαμηλή ή απουσία δραστικότητας NK κυττάρων
 8. Διαλυτό CD25 (soluble IL-2 receptor) >2400 U/ml (or per local reference laboratory)

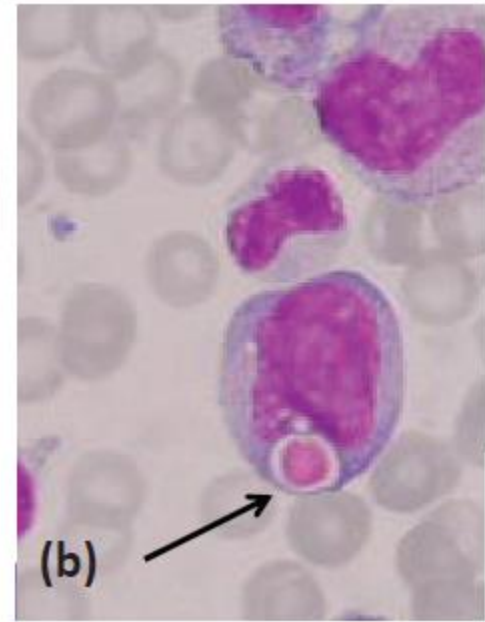
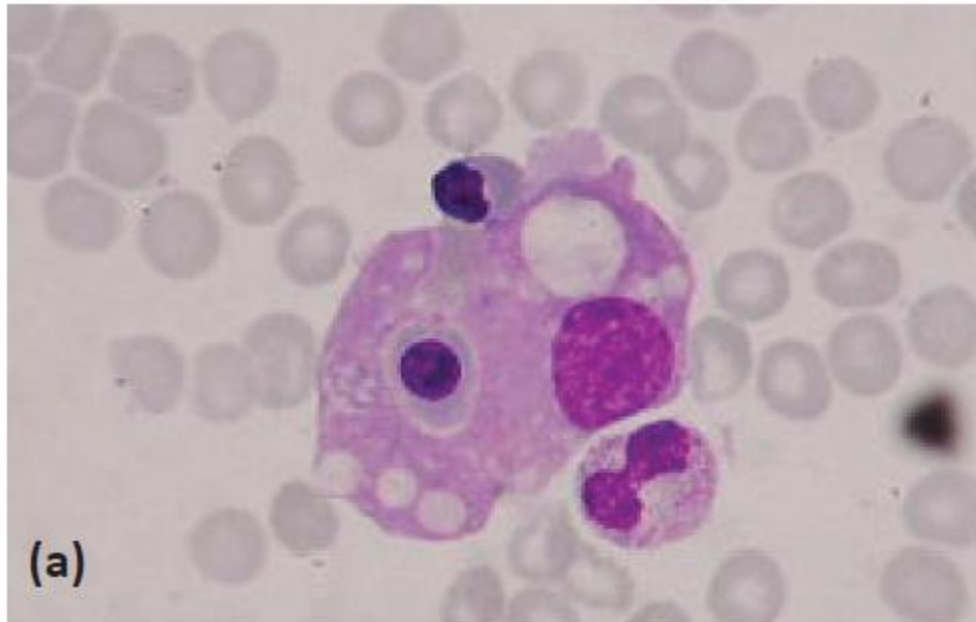
Διαγνωστικός έλεγχος

- γενική αίματος
- πλήρες βιοχημικό
- PT, aPTT, ινωδογόνο
- κολλαγονικός έλεγχος
- κ/α αίματος, ούρων, πτυέλων για κοινά μικρόβια, μύκητες, βρουκέλλα
- ορολογικός έλεγχος EBV, CMV, HIV, VZV, HSV, HHV-6, HHV-8, adenovirus, parvovirus B19
- αναζήτηση ορό Cryptococcal Ag και Galactomannan
- Leishmania
- CT θώρακος / κοιλίας
- βιοψία μυελού των οστών, βιοψία λεμφαδένα
- ανοσοφαινότυπος

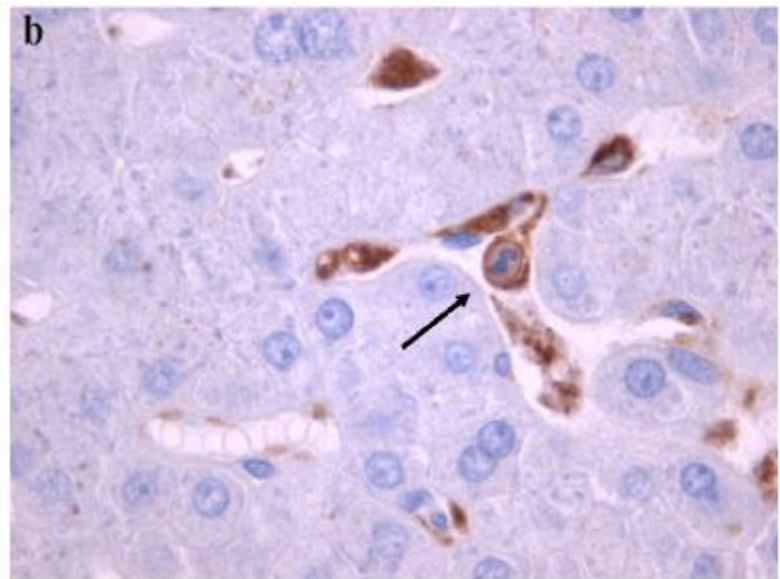
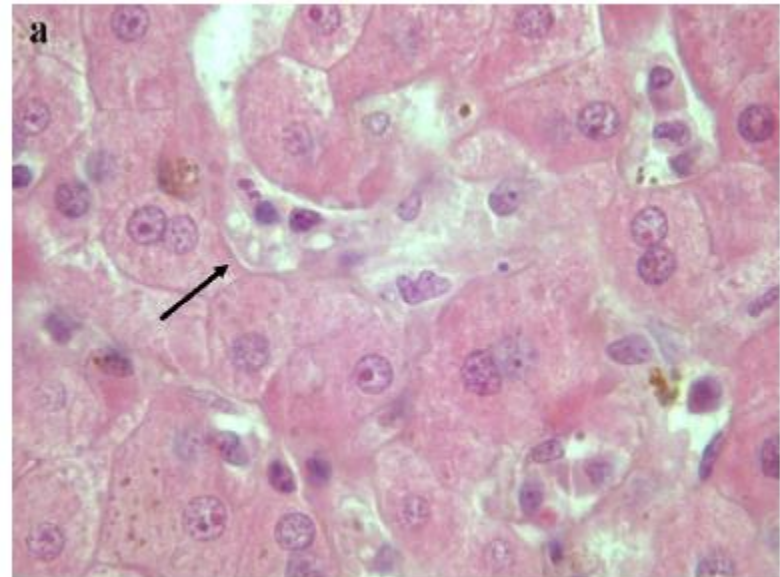
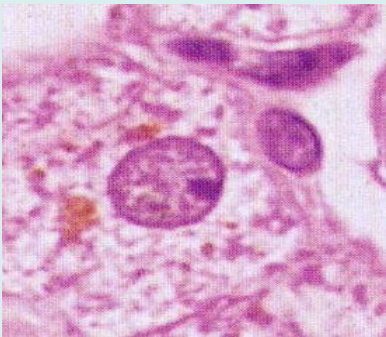Βιοψία μυελού των οστών



Βιοψία μυελού των οστών



Βιοψία ήπατος



- a. Erythrophagocytosis by a Kupffer cell
- b. Phagocytosis of a neutrophil by a Kupffer cell

Θεραπεία

- Κορτικοειδή (υψηλές δόσεις)
- γ-σφαιρίνη
- Ετοποσίδη
- Κυκλοσπορίνη
- Μεθοτρεξάτη
- Βινκριστίνη

Πρόγνωση: 50% θνητότητα, έγκαιρη διάγνωση, αντιμετώπιση υποκείμενου νοσήματος