

**Διαγνωστική προσέγγιση, παρακλινική
διερεύνηση και διαφορική διάγνωση
ασθενούς με λεμφαδενοπάθεια**

**Απαρτιωμένη διδασκαλία
στην Αιματολογία**

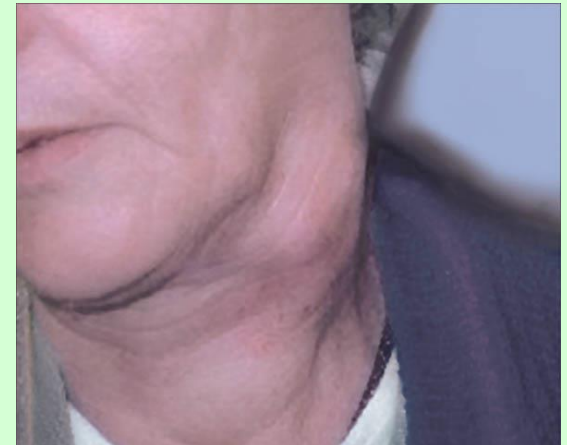Αργύρης Σ. Συμεωνίδης

Βασικά ερωτήματα προς απάντηση

- ★ Είναι **νεοπλασματικής ή μη νεοπλασματικής αιτιολογίας** η λεμφαδενοπάθεια?
- ★ Τι **διαγνωστική προσπέλαση** πρέπει να ακολουθηθεί?
- ★ Πρέπει να γίνει **βιοψία** λεμφαδένα και πότε?
- ★ Να γίνει **ανοικτή βιοψία** ενός εν τω βάθει λεμφαδένα ή **FNA** που γίνεται ευκολότερα?
- ★ Να πάρει ο ασθενής **μία συνεδρία p.os αντιβιοτικής αγωγής** μήπως υποχωρήσει η λεμφαδενοπάθεια?
- ★ Να πάρει ο ασθενής μικρές-μέτριες δόσεις **κορτικοειδών ανακουφιστικά**?

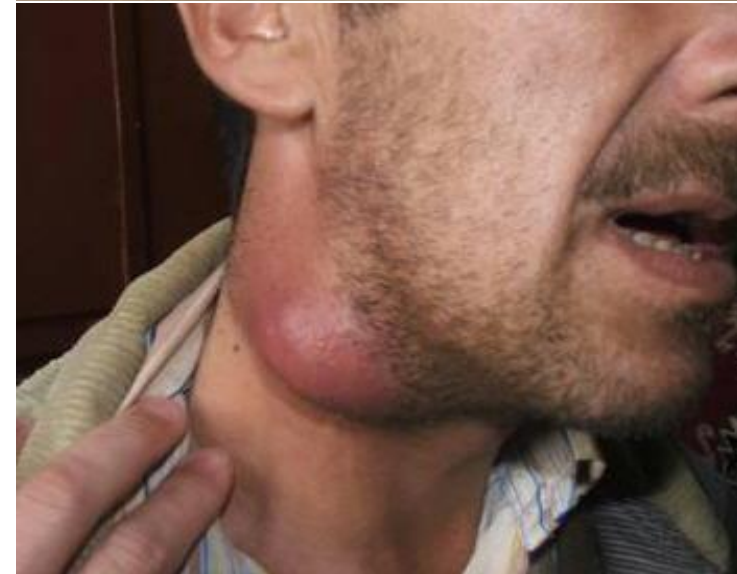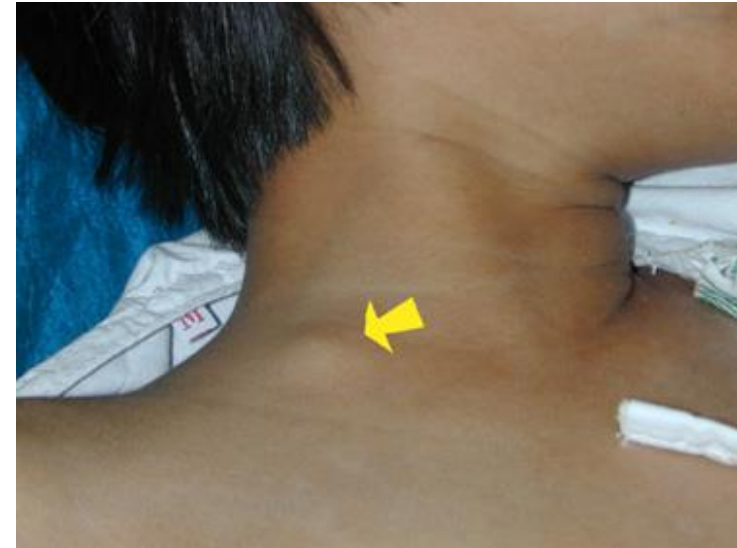
Κλινικοί χαρακτήρες περισσότερο συνηγορητικοί νεοπλασματικής αιτιολογίας της λεμφαδενοπάθειας

- **Μονήρης εντόπιση - Ασυμμετρία ευρημάτων**
- **Σκληρή - υπόσκληρη σύσταση λεμφαδένων**
- **Διάμετρος λεμφαδένα > 2 cm**
- **Προοδευτική αύξηση του μεγέθους**
- **Απουσία πόνου ή ελάχιστος πόνος**
- **Σχηματισμός λεμφαδενικών blocks**
- **Πιεστικά φαινόμενα σε παρακείμενα όργανα**



Διαγνωστική προσπέλαση λεμφαδενοπάθειας – Κλινικές παράμετροι

- ⇒ Ποιάς ηλικίας είναι ο ασθενής ?
- ⇒ Ποιό είναι το νοσολογικό του υπόστρωμα?
- ⇒ Συμμετρική ή ασύμμετρη λεμφαδενοπάθεια?
- ⇒ Μονήρης ή γενικευμένη?
- ⇒ Ποια είναι η εντόπιση επί μονήρους?
- ⇒ Επώδυνη ή ανώδυνη?
- ⇒ Λοιπά κλινικά γνωρίσματα διογκωμένων λεμφαδένων?
- ⇒ Εμπύρετη ή απύρετη?
- ⇒ Λοιπά συνοδά συμπτώματα?
- ⇒ Υπάρχει διεύρυνση μεσοθωρακίου?
- ⇒ Συνοδός οργανομεγαλία?



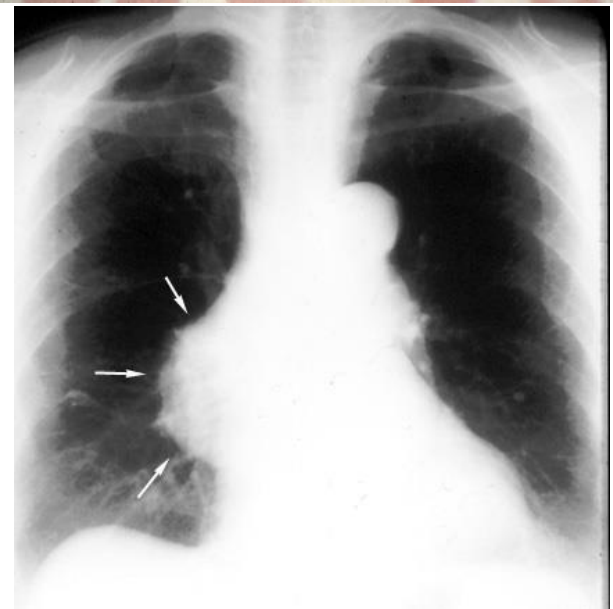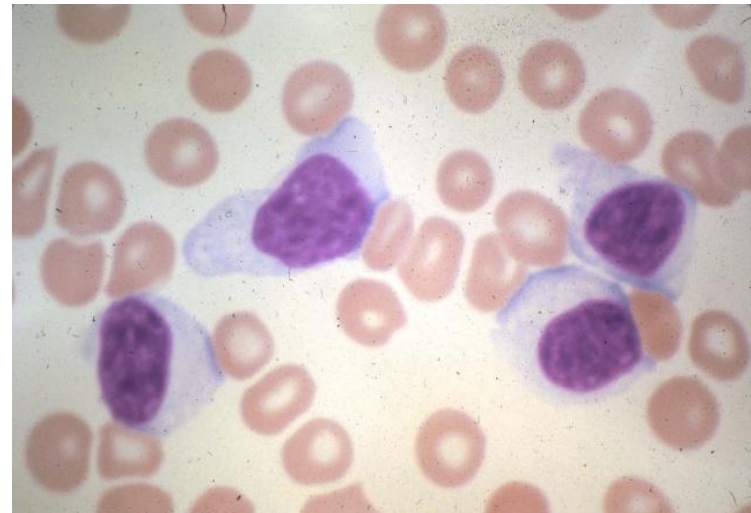Διαγνωστική προσπέλαση λεμφαδενοπάθειας – Στοιχεία από το ιστορικό

- ⇒ Νοσολογικό υπόστρωμα του ασθενούς
- ⇒ Οικογενές ιστορικό λεμφαδενοπάθειας, ανοσοανεπάρκειας ή άλλου αιματολογικού νοσήματος
- ⇒ Χρονική διάρκεια εμφάνισης λεμφαδενοπάθειας
- ⇒ Συστηματικές κλινικές εκδηλώσεις ή ασυμπτωματικός ασθενής
- ⇒ Επαγγελματική έκθεση σε λοιμώδεις ή λεμφοτοξικούς παράγοντες
- ⇒ Τακτική επαφή – φροντίδα οικιακών ζώων
- ⇒ Σεξουαλική συμπεριφορά

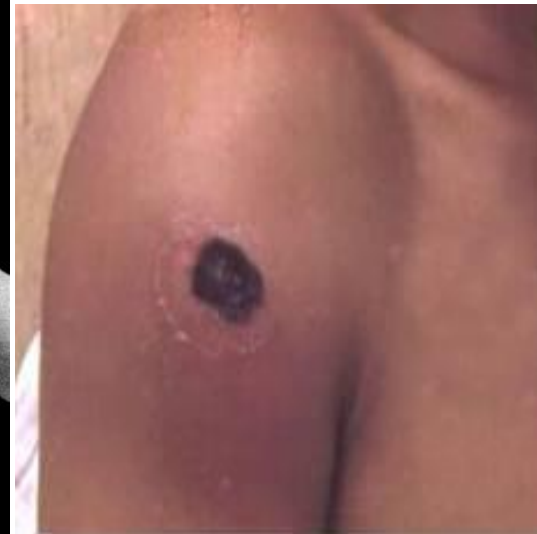
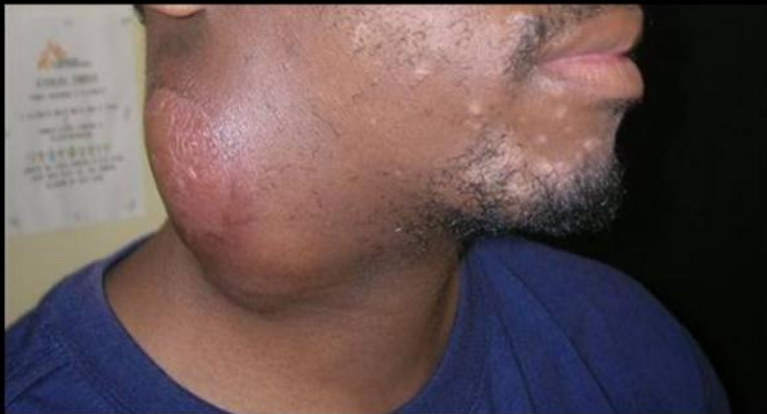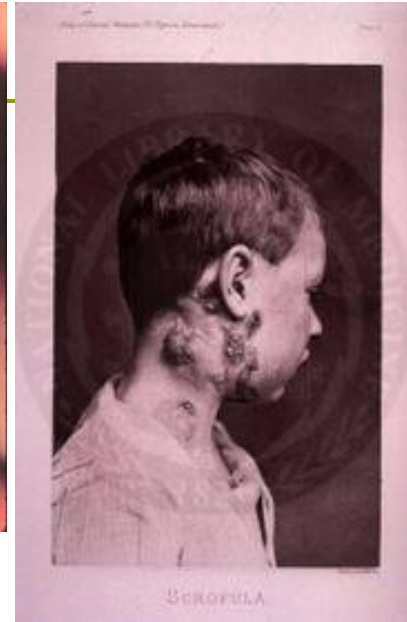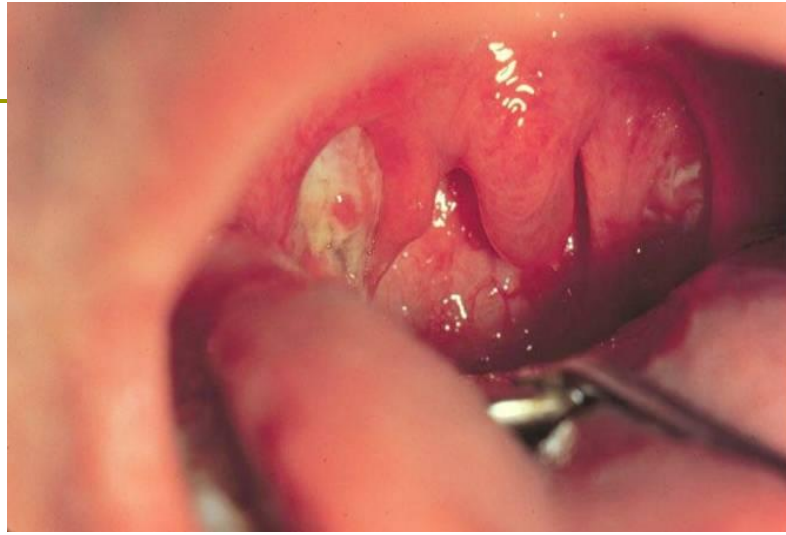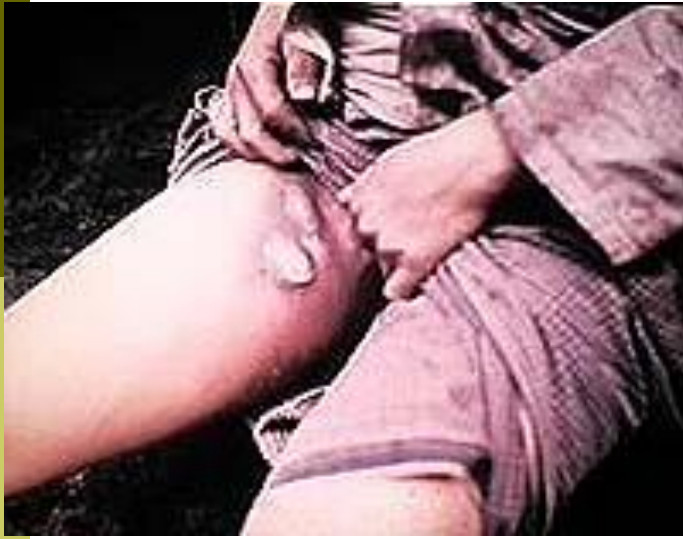Διαγνωστική προσπέλαση λεμφαδενοπάθειας

Βασική εργαστηριακή διερεύνηση

- ★ **Αιματολογικές παράμετροι**
- ★ **Επίχρισμα περιφερικού αίματος**
- ★ **ΤΚΕ**
- ★ **Α/α θώρακος**
- ★ **Mantoux**
- ★ **Υπέρηχοι υποχονδρίων**
- ★ **Βιοχημικός έλεγχος νεφρικής και ηπατικής λειτουργίας**
- ★ **LDH, CRP, Αλβουμίνη, β_2 -μικροσφαιρίνη**
- ★ **Έλεγχος λευκωμάτων και ανοσοσφαιρινών ορού**
- ★ **Ορολογικός έλεγχος αντισωμάτων ιών (CMV, EBV, ερυθράς, HCV, VZV, HSV, HIV, HTLV-1 κλπ.)**

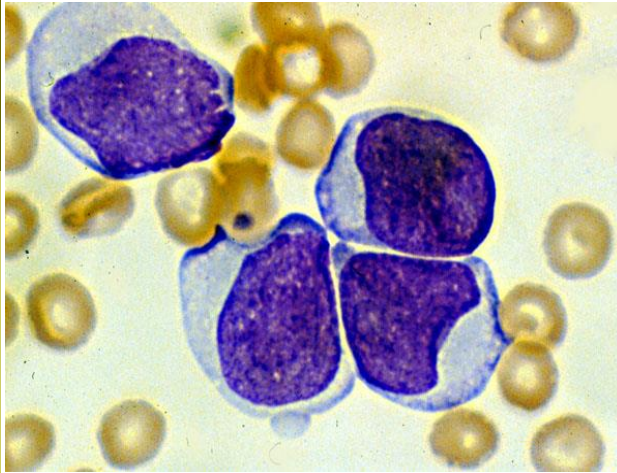


Μερικές κλινικές εικόνες είναι μοναδικές

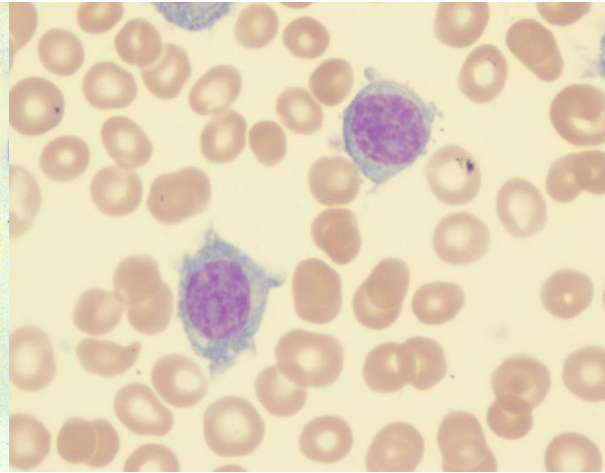


IRS may cause tuberculous lymphadenopathy, such as shown here, to fistulize to the skin

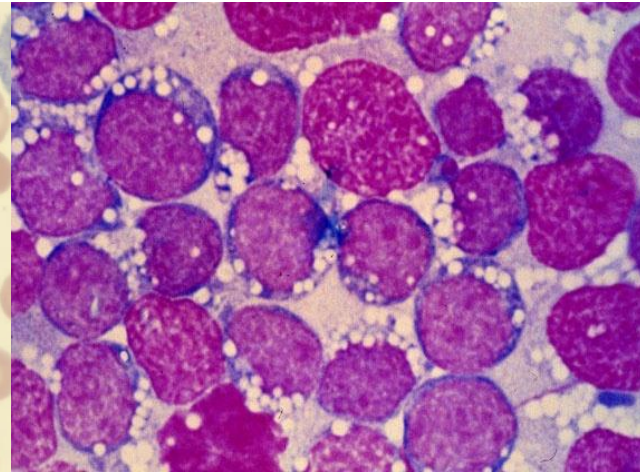
Και μερικά αιματολογικά ευρήματα είναι απόλυτα διαγνωστικά



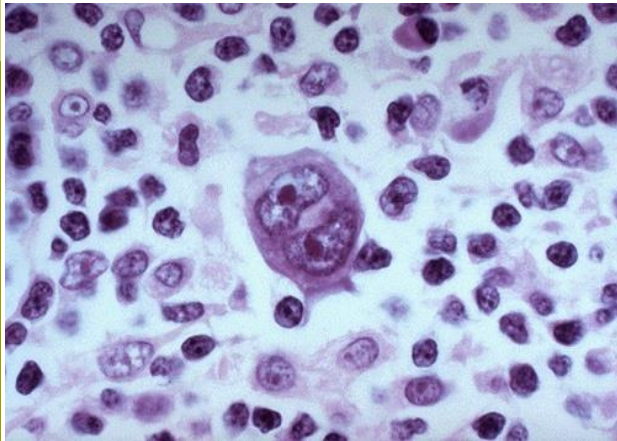
Β-λέμφωμα μανδύα



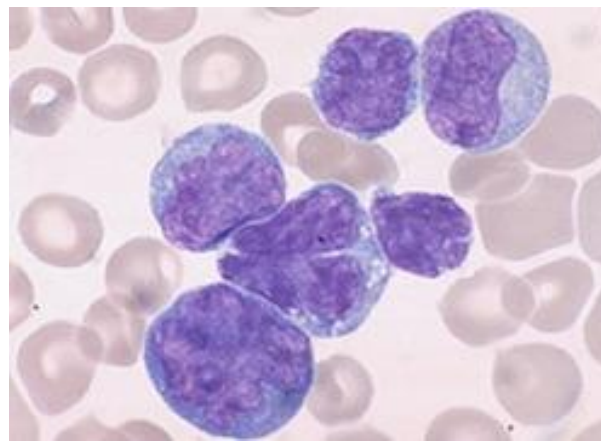
Λευχαιμία από τριχωτά κύτ.



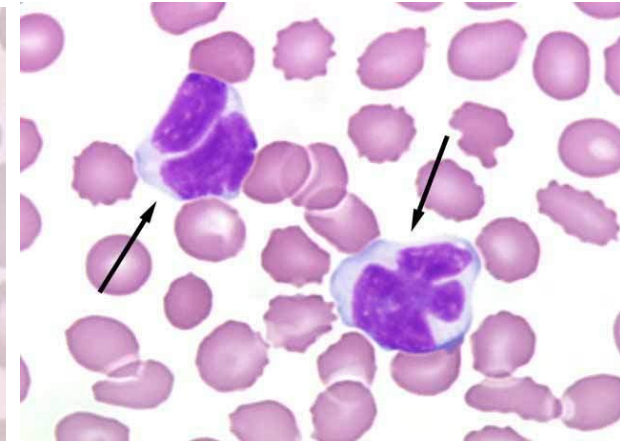
Λευχαιμία Burkitt



Κύτταρο Reed-Sternberg

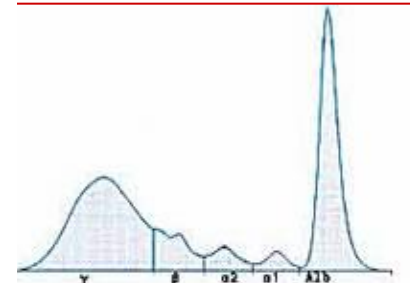
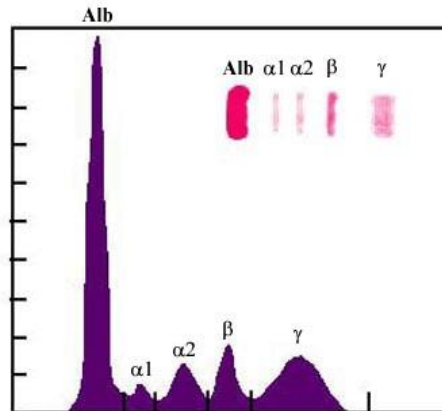
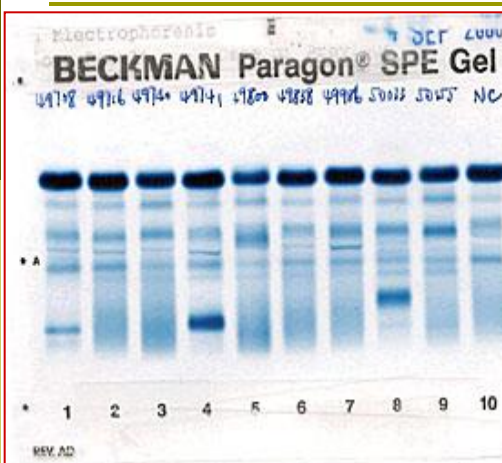


Λέμφωμα από ιό HTLV-1



Σύνδρομο Sezary

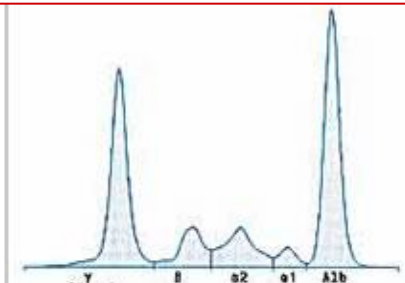
Το πρωτεϊνόγραμμα ορού μπορεί πολύ να βοηθήσει την διάγνωση



Protein electrophoresis

Total protein = 75.0 g/l A/G = 0.59

Name	%	g/l	Normal %
Albumin	37.5	28.1	52-68
Alpha 1	3.2	2.4	1.5-4
Alpha 2	5.0	3.7	9-14
Beta	9.7	7.3	9-15
Gamma	44.6	33.5	10-19



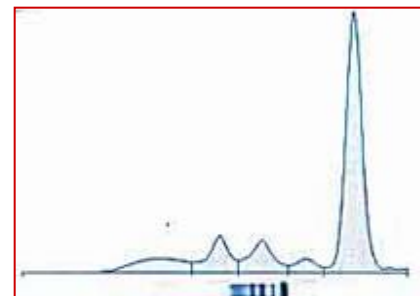
Protein electrophoresis

Total protein = 72.0 g/l A/G = 0.68

Name	%	g/l	Normal %
Albumin	40.6	29.2	52-68
Alpha 1	3.6	2.6	1.5-4
Alpha 2	12.1	8.7	9-14
Beta	9.4	6.8	9-15
Paraprotein	34.2	24.7	10-19

⇒ Στο πρωτεϊνόγραμμα ευρίσκεται

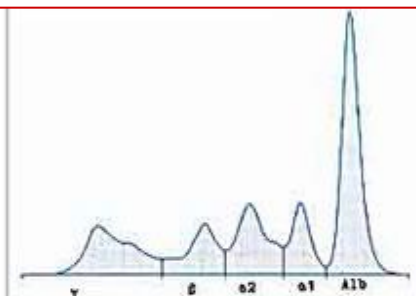
- Υπολευκωματαιμία
- Αντίδραση οξείας φάσεως
- Υπο-γ-σφαιριναιμία
- Πολυκλωνική υπερ-γ-σφαιριναιμία
- Μονοκλωνική υπερ-γ-σφαιριναιμία



Protein electrophoresis

A/G = 1.09

Name	%	Normal %
Albumin	62.9	52-68
Alpha 1	4.4	1.5-4
Alpha 2	11.0	9-14
Beta	11.0	9-15
Gamma	10.7	10-19



Protein electrophoresis

Total protein = 43.0 g/l A/G = 0.65

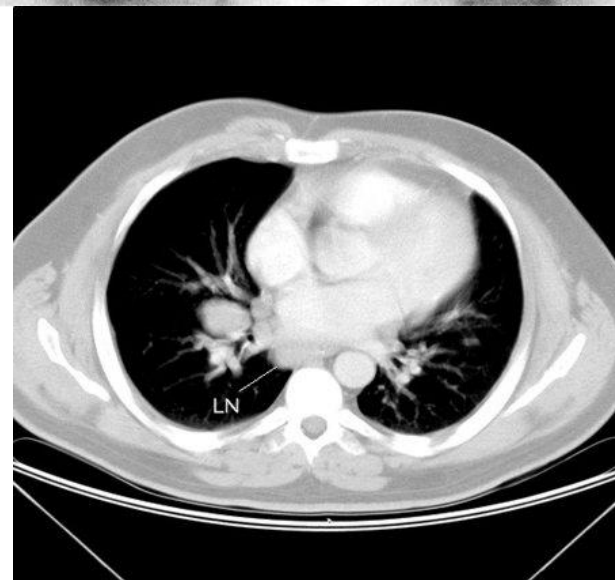
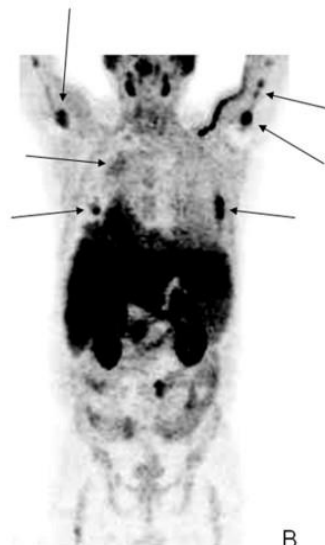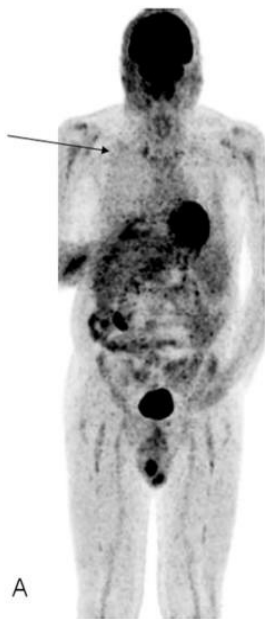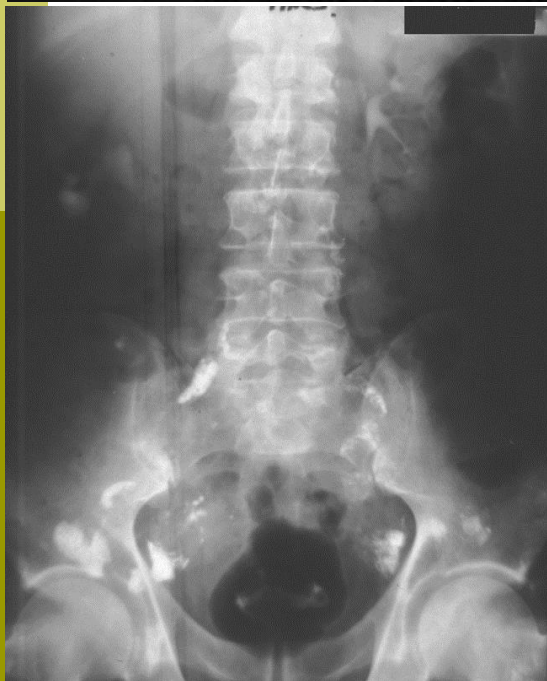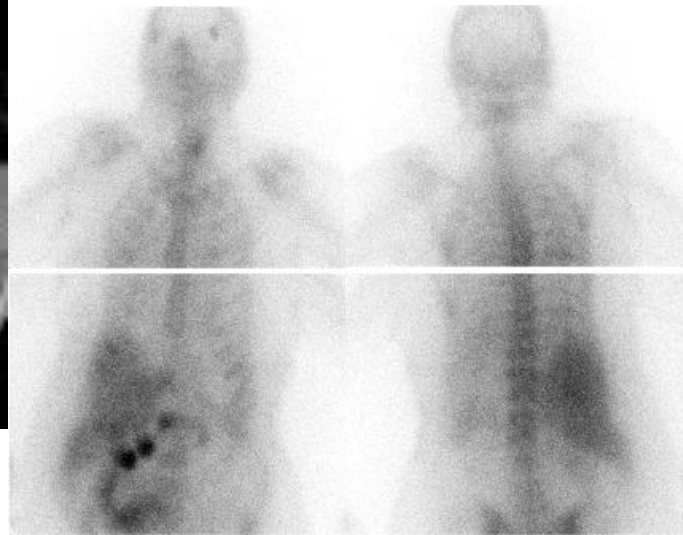
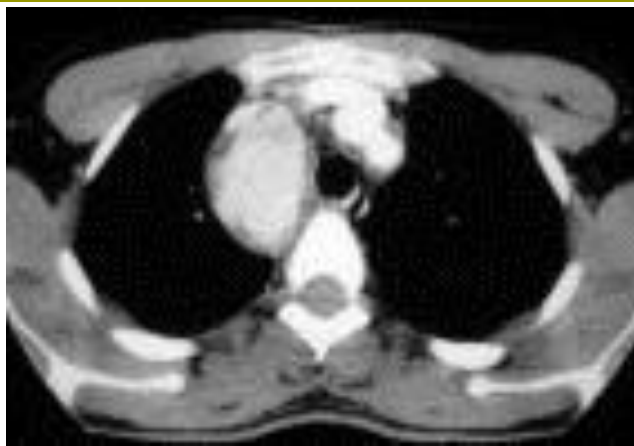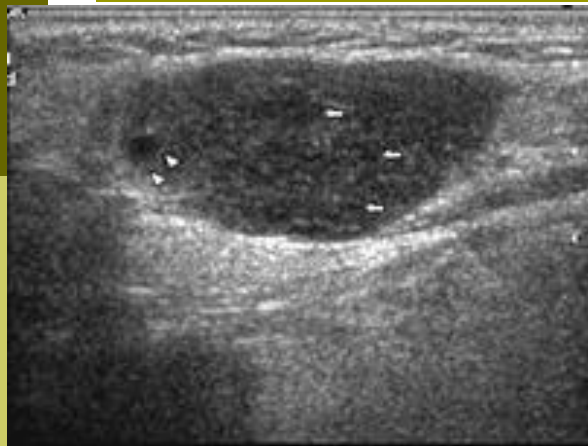
Name	%	g/l	Normal %
Albumin	39.5	17.0	52-68
Alpha 1	11.6	5.0	1.5-4
Alpha 2	17.7	7.6	9-14
Beta	12.4	5.3	9-15
Gamma	18.8	8.1	10-19

Διαγνωστική προσπέλαση λεμφαδενοπάθειας

Περαιτέρω εργαστηριακή διερεύνηση

- * Καλλιέργειες και άμεσα επιχρίσματα παρακεντημάτων λεμφαδένων, χρώσεις Gram, Ziel-Nielsen κλπ.
- * Απεικονιστικός έλεγχος σπλάγγνων και εσωτερικών δομών
- * Βρογχοσκόπηση και λήψη BAL ή γαστροσκόπηση και λήψη πτυέλων.
- * Ανοσοφαινότυπος T- λεμφοκυττάρων και B-λεμφοκυττάρων επί έκφρασης στο αίμα
- * Σπινθηρογράφημα με ^{67}Ga , Σπινθηρογράφημα PET
- * Λεμφαγγειογραφία, IV πνευμογραφία, φλεβογραφία
- * Άλλες ειδικές εξετάσεις (VDRL, SACE, Wright, τρυπτάση κλπ).
- * Βιοψία λεμφαδένα
- * Βιοψία μυελού μόνον επί γνωστού αιτίου λεμφαδενοπάθειας

Ευρήματα απεικονιστικών μεθόδων



Ενδείξεις πραγματοποίησης βιοψίας λεμφαδένα

- ★ Μονήρης ασύμμετρη λεμφαδενοπάθεια
- ★ Ανεξήγητη ανώδυνη λεμφαδενοπάθεια
- ★ Διάμετρος λεμφαδένα > 2 cm
- ★ Προοδευτικά αυξανόμενο μέγεθος του λεμφαδένα
- ★ Παρατεινόμενη λεμφαδενική διόγκωση, έστω και μικρότερου λεμφαδένα πέραν του μηνός
- ★ Σκληροί καθηλωμένοι λεμφαδένες, λεμφαδενικά blocks
- ★ Επί γενικευμένης λεμφαδενοπάθειας προτιμάται η αφαίρεση του **μεγαλύτερου τραχηλικού / μασχαλιαίου λεμφαδένα** εις βάρος του μικρότερου / βουβωνικού.

Ανοιχτή βιοψία ή βιοψία διά λεπτής βελόνης (FNA) ?

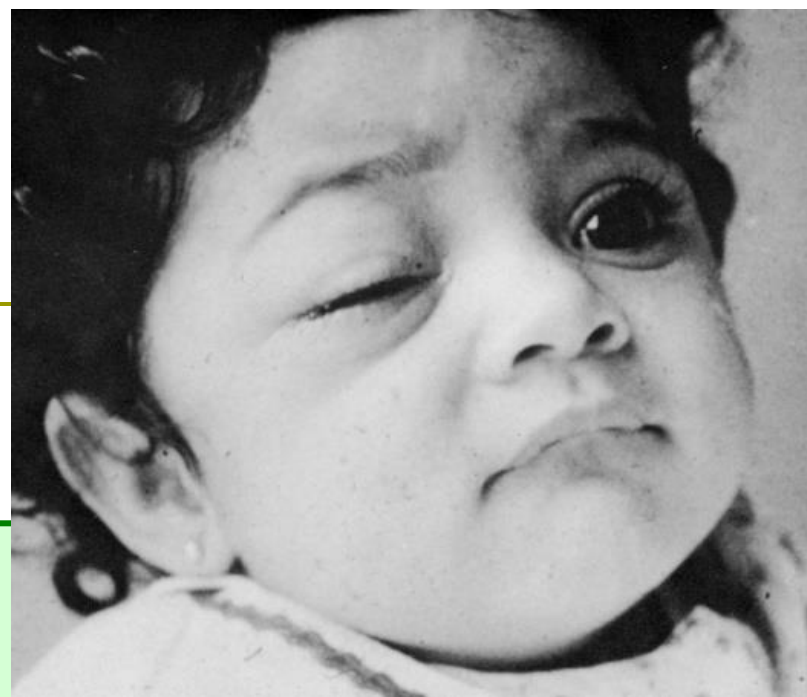**Δεν θα κάνουμε ποτέ FNA λεμφαδένα
παρά μόνον :**

- ◆ αν υπάρχει υποψία μεταστατικής νόσου σε επιπολής λεμφαδενοπάθεια και η βιοψία είναι τεχνικά δύσκολη
- ◆ αν υπάρχει ένας μόνον εν τω βάθει λεμφαδένας απροσδιόριστης διάγνωσης και η επέμβαση υπό γενική νάρκωση δεν είναι εύκολη

Και σε αυτή όμως την περίπτωση

- ◆ Αν προκύψει ένδειξη λεμφοϋπερπλαστικής νόσου από την FNA θα πρέπει να ακολουθήσει ανοιχτή βιοψία

**Συνεδρία p.os. αντιβίωσης ?
Ποιά αντιβίωση?
Για πόσο καιρό?**



- ◆ Η σκοπιμότητα αμφισβητείται
- ◆ Ωφέλιμη σε ελάχιστες περιπτώσεις με σαφείς ενδείξεις μικροβιακού αιτίου
- ◆ Μάλλον καθυστερεί την έναρξη της διερεύνησης του ασθενούς και εφησυχάζει τον γιατρό

Τελικά δεν συνιστάται σαν εμπειρική θεραπεία

- ◆ Μπορεί να έχει κάποια σκοπιμότητα **μετά την βιοψία**

Ανακουφιστική θεραπεία με κορτικοειδή

- ◆ Μόνον επί πολύ **συγκεκριμένων ενδείξεων** και
- ◆ Μόνον αφού προηγηθεί, όπου ενδείκνυται διαγνωστική βιοψία
 - ⇒ Σύνδρομο άνω κοίλης
 - ⇒ Πίεση ευαίσθητων δομών (π.χ. αποχετευτικής μοίρας νεφρών)
 - ⇒ Κίνδυνος απόφραξης αεραγωγών (π.χ σε λοιμ.μονοπυρήνωση)
 - ⇒ Πίεση νωτιαίου σωλήνα
 - ⇒ Σαν αντιφλεγμονώδης θεραπεία επί γνωστού αιτίου λεμφαδενικής διόγκωσης

Διαφορική διάγνωση λεμφαδενοπάθειας επί μή νεοπλασματικών νοσημάτων

- ◆ Ιογενείς λοιμώξεις
- ◆ Βακτηριακές λοιμώξεις
- ◆ Ακτινομύκωση, παρασιτώσεις, μυκητιάσεις
- ◆ Ειδικές λοιμώξεις
- ◆ Αυτοάνοσα νοσήματα
- ◆ Αντιδράσεις υπερευαισθησίας
- ◆ Κοκκιωματώδεις νόσοι
- ◆ Ατυπες – μη ειδικές αντιδράσεις / λεμφοϋπερπλασίες

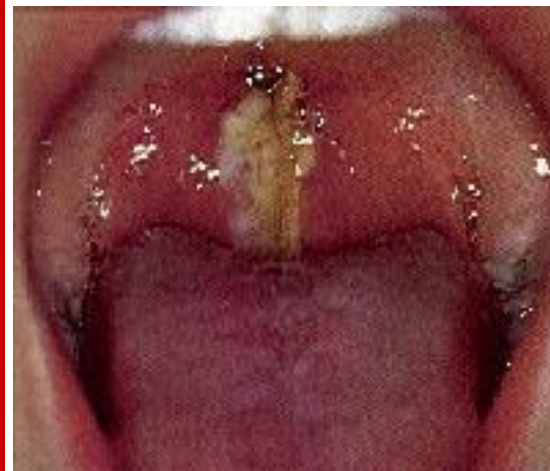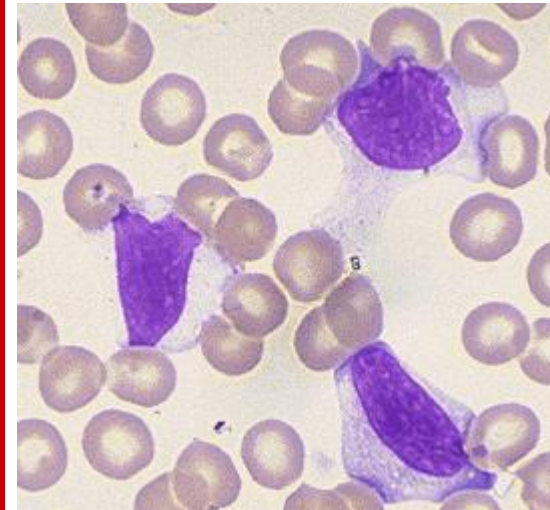
Ασαφή τα όρια της λοίμωξης και η αρχή της νεοπλασίας

Ευρήματα που συνηγορούν υπέρ ιογενούς αιτιολογίας της λεμφαδενοπάθειας

- ⇒ Συνύπαρξη πυρετού οξείας εισβολής**
- ⇒ Συνύπαρξη στοματίτιδος, ρινίτιδιδος ή φαρυγγίτιδος**
- ⇒ Συμμετρική πολυεστιακή λεμφαδενοπάθεια**
- ⇒ Μικρή επώδυνη σπληνομεγαλία**
- ⇒ Λεμφαδένες ελαφρά επώδυνοι στην ψηλάφηση**
- ⇒ Διαστάσεις λεμφαδένων συνήθως < 2 cm**
- ⇒ Παρουσία εξανθήματος μαζί με τον πυρετό**
- ⇒ Λευκοκυττάρωση, λεμφοκυττάρωση, παρουσία ατύπων λεμφοκυττάρων στο αίμα**
- ⇒ Μικρή-μέτρια αύξηση τρανσαμινασών**

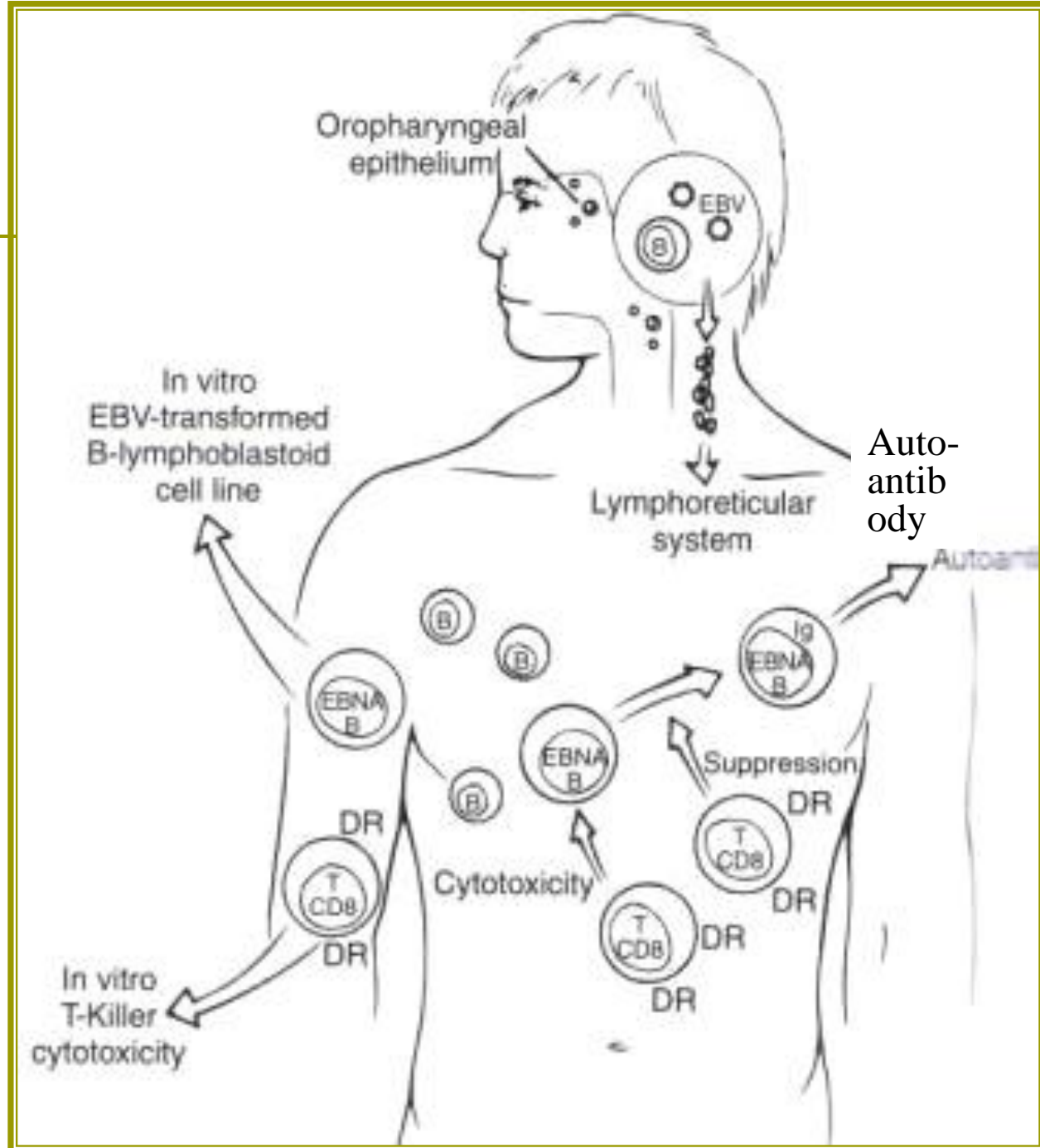
Λοιμώδης μονοπυρήνωση

- ⇒ Οφείλεται σε λοίμωξη από τον ιό EBV
- ⇒ Ο υποδοχέας IgG των B-λεμφοκυττάρων σημείο εισόδου του ιού
- ⇒ Ποικίλης βαρύτητας λοίμωξη από ήπια φαρυγγίτιδα χωρίς πυρετό έως παρατεταμένο εμπύρετο έως 40⁰ C, με εκτεταμένη λεμφαδενοπάθεια
- ⇒ Βαρύτερη η λοίμωξη στους ενήλικες
- ⇒ Ενίοτε μεγάλη διόγκωση αμυγδαλών και ρινοφάρυγγος και εισπνευστική δυσχέρεια
- ⇒ Σπληνομεγαλία με ανάπτυξη χαλαρού λεμφικού διηθήματος και αρκετές αναφορές αυτόματης ρήξης του σπλήνα – Προσοχή στην ψηλάφηση
- ⇒ Ενδεχόμενο εμφάνισης σ.Guillain-Barre
- ⇒ Περιπτώσεις χρονίζουσας ήπιας λοίμωξης
- ⇒ Προδιάθεση για ρινοφαρυγγικό καρκίνωμα
- ⇒ Σχέση του ιού EBV με την ανάπτυξη Hodgkin λ.



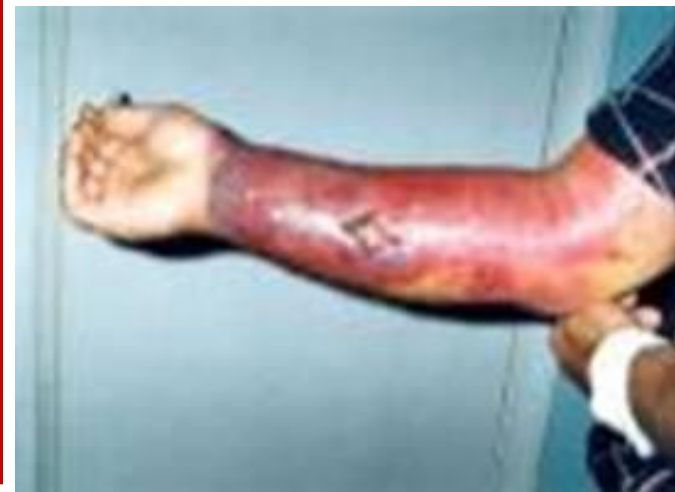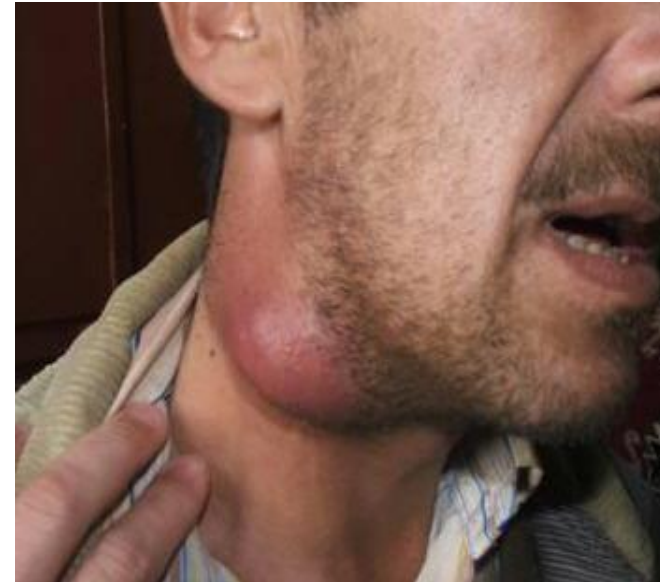Ιός Epstein-Barr

Παθογένεια της λοιμώδους μονοπυρήνωσης



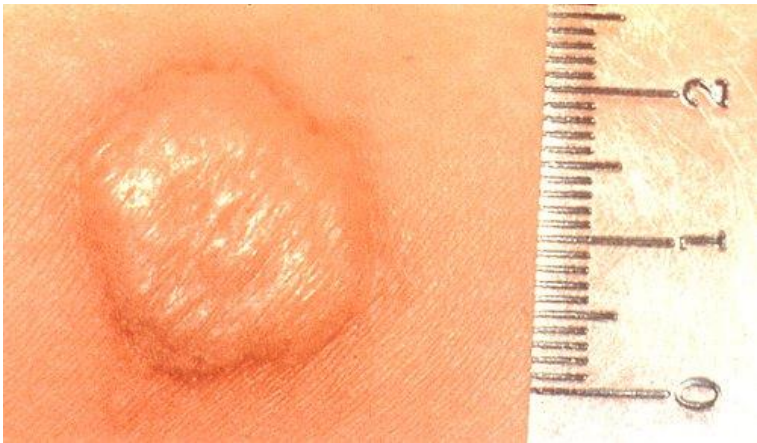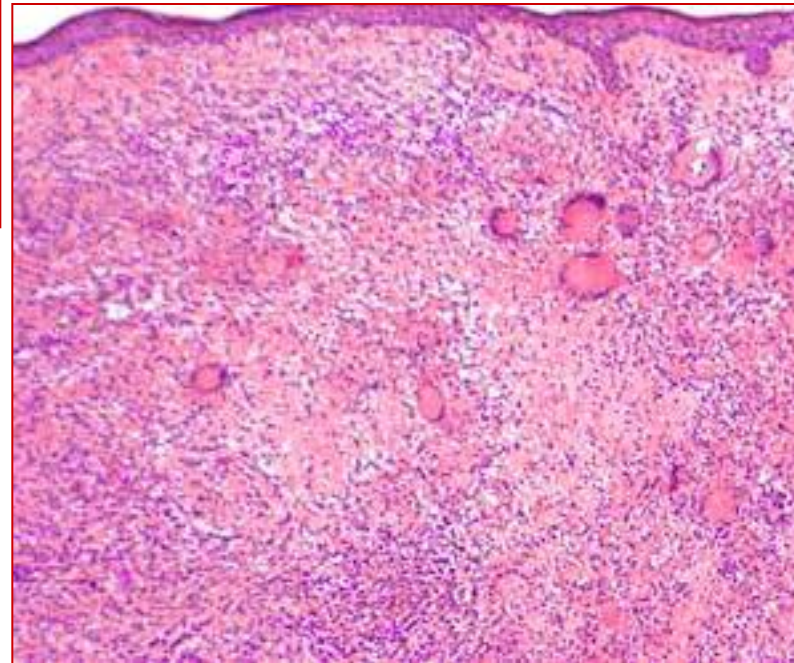
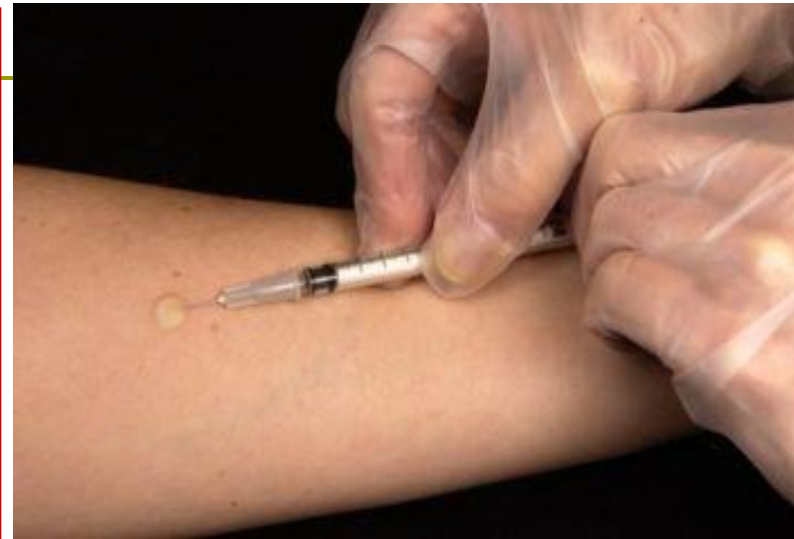Ευρήματα που συνηγορούν υπέρ μικροβιακής αιτιολογίας της λεμφαδενοπάθειας

- ⇒ Πυρετός με ρίγος
- ⇒ Πολύ επώδυνη λεμφαδενική διόγκωση
- ⇒ Μονήρης ή περιοχική λεμφαδενοπάθεια
- ⇒ Προηγηθείς τραυματισμός με λύση της συνέχειας του δέρματος ή πλησίον κείμενη εστία τοπικής λοίμωξης
- ⇒ Ερυθρότητα / φλεγμονή του υπερκειμένου δέρματος και των παρακείμενων ιστών
- ⇒ Κλυδασμός – αποστηματοποίηση του λεμφαδένα
- ⇒ Ύπαρξη συριγγίου και εκροή πύου



Φυματιώδης λεμφαδενίτις

- ⇒ Συνήθως ανώδυνη η ελαφρά επώδυνη λεμφαδενοπάθεια
- ⇒ Μονήρης εντόπιση
- ⇒ Μπορεί να συνυπάρχει μικρός πυρετός, μπορεί και όχι
- ⇒ Πρόκειται για πρωτομόλυνση με το μυκοβακτηρίδιο (μη μεταδοτική)
- ⇒ Mantoux έντονα θετική
- ⇒ Διάγνωση με βιοψία του λεμφαδένα όπου αναδεικνύονται τυπικά ευρήματα

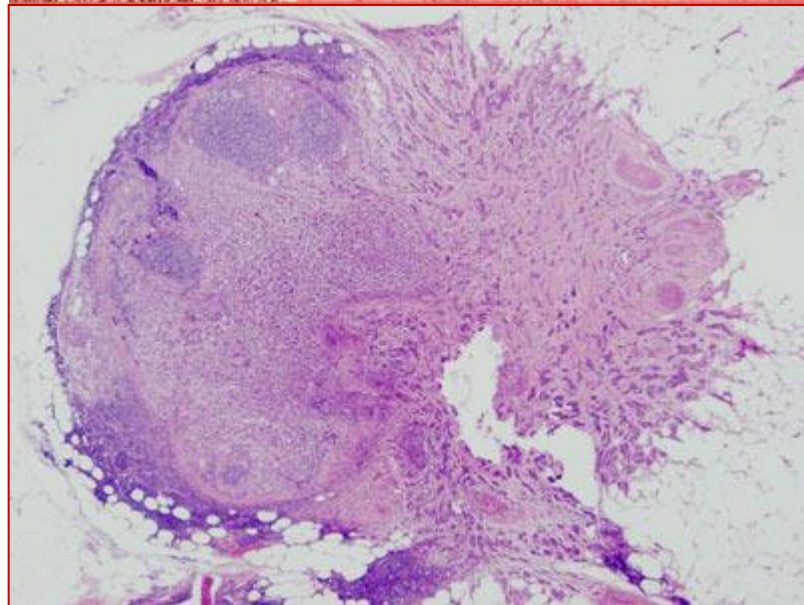
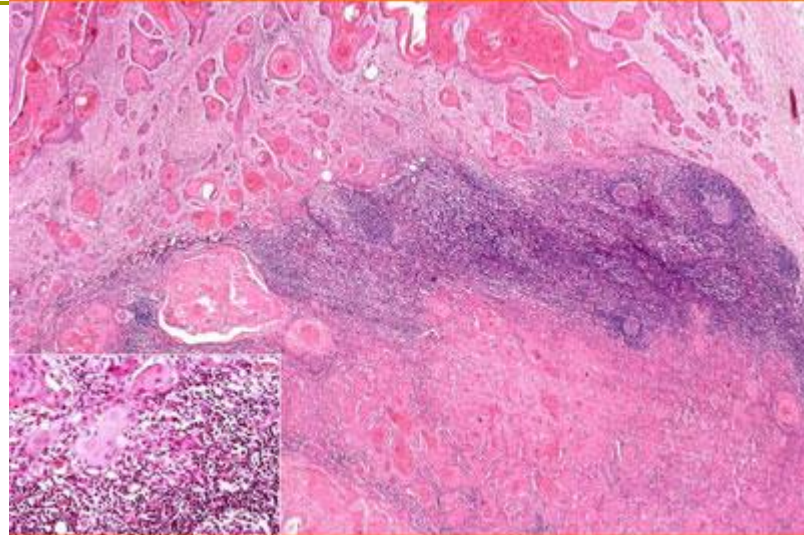


Ευρήματα που συνηγορούν υπέρ νεοπλασματικής αιτιολογίας της λεμφαδενοπάθειας

- ⇒ Ασύμμετρη, ανώδυνη λεμφαδενοπάθεια
- ⇒ Σκληρός δυσκίνητος λεμφαδένας
- ⇒ Απουσία πυρετού
- ⇒ Πρόκληση πιεστικών φαινομένων επί παρακείμενων δομών
- ⇒ Διήθηση υπερκείμενου δέρματος ή υποκείμενων ιστών
- ⇒ Σχηματισμός λεμφαδενικών blocks
- ⇒ Λευκοκυττάρωση ή θρομβοκυττάρωση στο αίμα

Medscape®

www.medscape.com



Διαφορική διάγνωση λεμφαδενοπάθειας επί νεοπλασματικών νοσημάτων

ΛΕΜΦΑΔΕΝΟΠΑΘΕΙΑ ΠΑΡΑΤΗΡΕΙΤΑΙ ΕΠΙ:

- Οξείας λεμφοβλαστικής λευχαιμίας
- Οξείας μή λεμφοβλαστικής - συνήθως μονοκυτταρικής λευχαιμίας
- Χρόνιας λεμφογενούς λευχαιμίας
- Σπάνια επί μυελοϋπερπλαστικών νόσων
- Λεμφώματος Hodgkin
- Μή Hodgkin λεμφωμάτων
- Μακροσφαιριναιμίας Waldenström
- Λευχαιμίας από τριχωτά κύτταρα
- Τ-λευχαιμίας/λεμφώματος ενηλίκων από HTLV-1
- Αμυλοείδωσης
- Κακοήθους ιστιοκυττάρωσης
- Συστηματικής μαστοκυττάρωσης
- Μεταστατικής νόσου από επιθηλιακής αρχής νεοπλασίες

Άλλες λεμφαδενοπάθειες μη νεοπλασματικής αιτιολογίας - Διαφορική διάγνωση

- ◆ Αγγειοανοσοβλαστική λεμφαδενοπάθεια με δυσπρωτεϊναιμία
- ◆ Γιγαντολεμφοζιδιακή υπερπλασία (Νόσος Castleman)
- ◆ Κοκκιωματώδεις λεμφαδενοπάθειες
 - * Επί λοιμωδών αιτίων (βρουκέλλωση, τοξοπλάσμωση, HIV λοίμωξη)
 - * Αντίδραση επί ξένου σώματος (βαρέα μέταλλα)
 - * Επί φαρμάκων (διφαινυλδαντοΐνη, κινιδίνη, IV σκιαγραφικά κλπ.)
 - * Επί άλλων αιτίων (σαρκοείδωση, αντίδραση σε ξένο σώμα)
- ◆ Δερματοπαθητική λεμφαδενοπάθεια
- ◆ Νοσήματα συνδετικού ιστού (νόσος Still, σ.Sjögren, αγγειΐτιδες)
- ◆ Ιστιοκυττάρωση από κύτταρα Langerhans (ηωσινόφιλο κοκκίωμα)
- ◆ Νεκρωτική λεμφαδενίτις (Kikuchi)
- ◆ Θησαυρισμώσεις (Tay-Sachs, Gaucher, Niemann-Pick κλπ.)
- ◆ Συγγενείς ανοσοανεπάρκειες