ΩΜΟΣ - ΩΜΟΠΛΑΤΗ

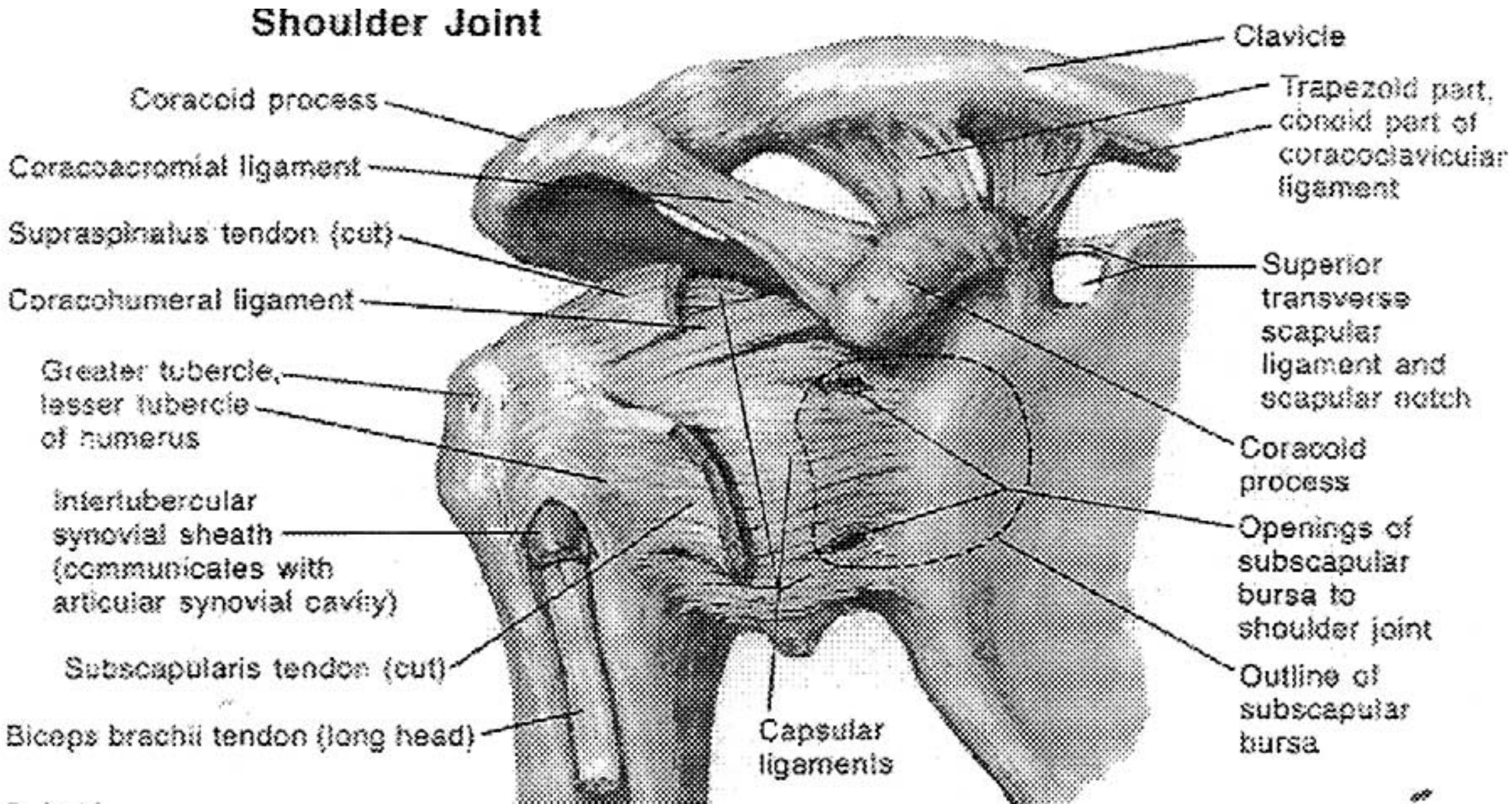

ΩΜΟΒΡΑΧΙΟΝΙΟΣ ΡΥΘΜΟΣ

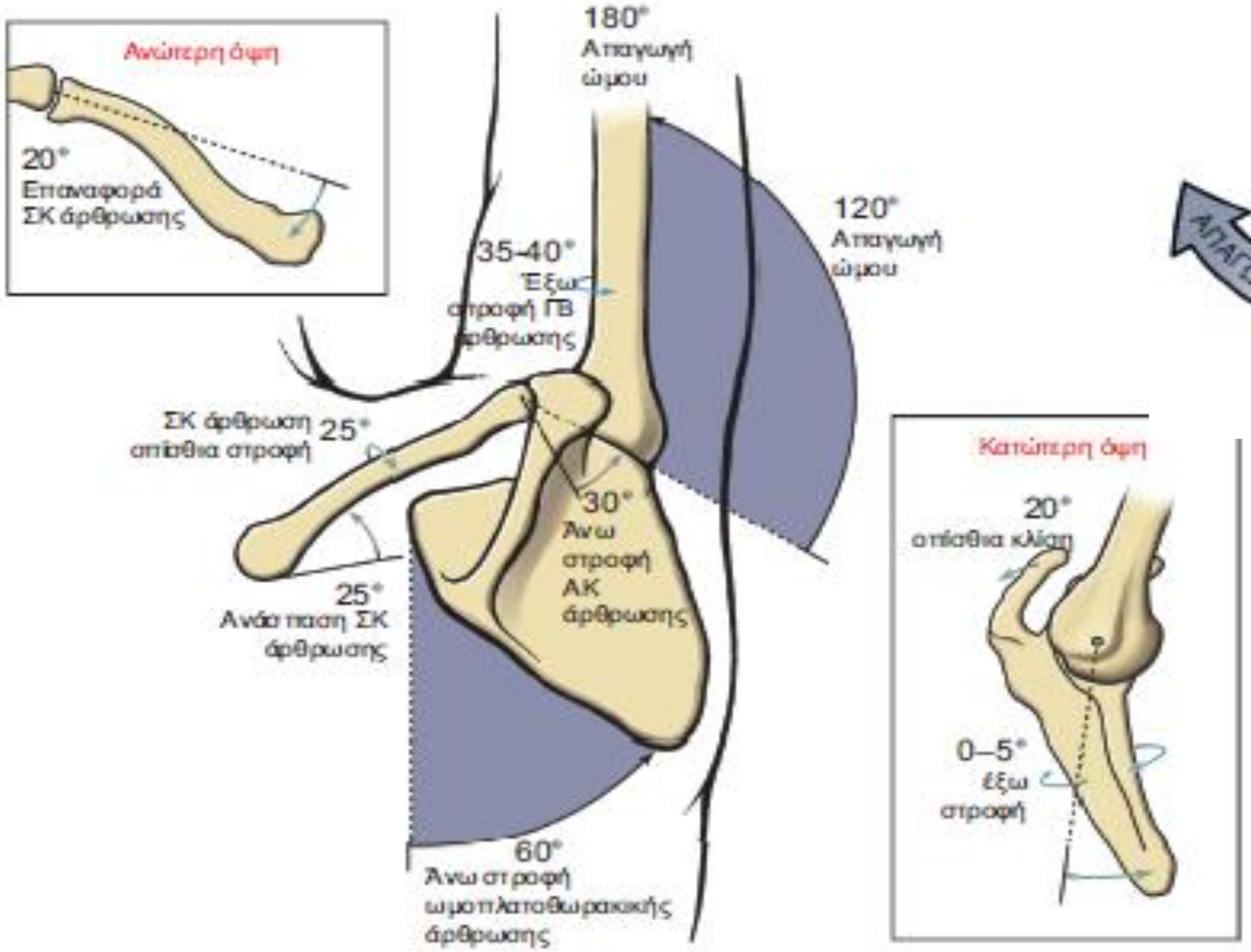

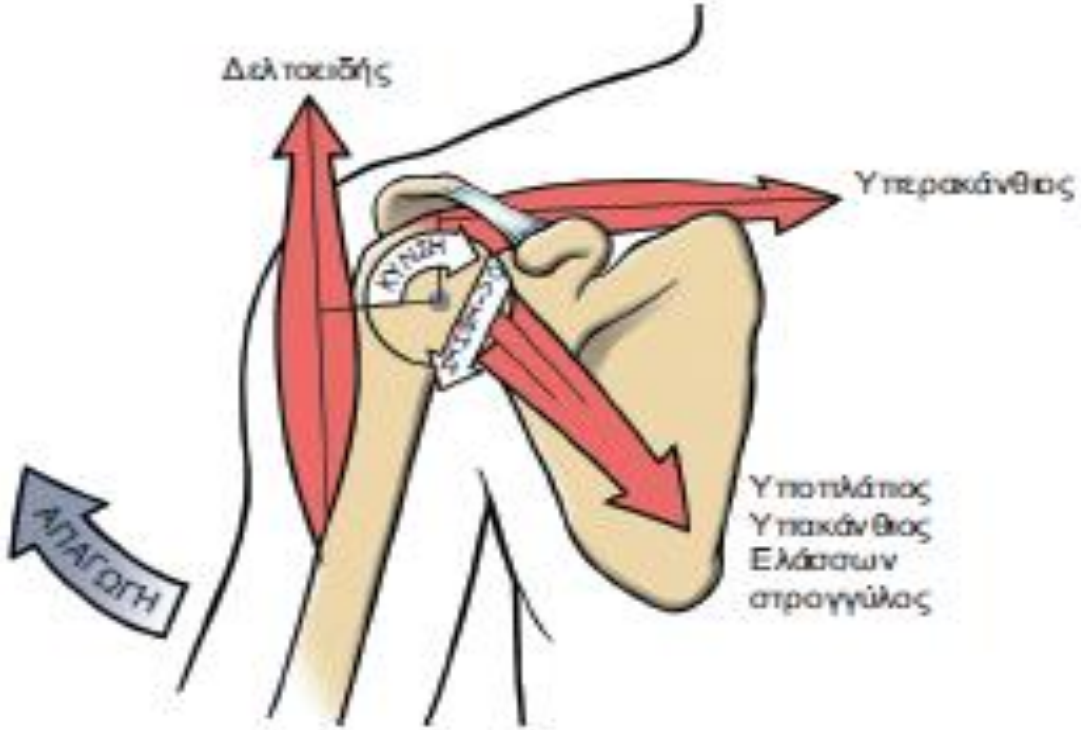

Ζεύγη δυνάμεων στην απαγωγή

Ωμοβραχιόνιος Ρυθμός και κλείδα

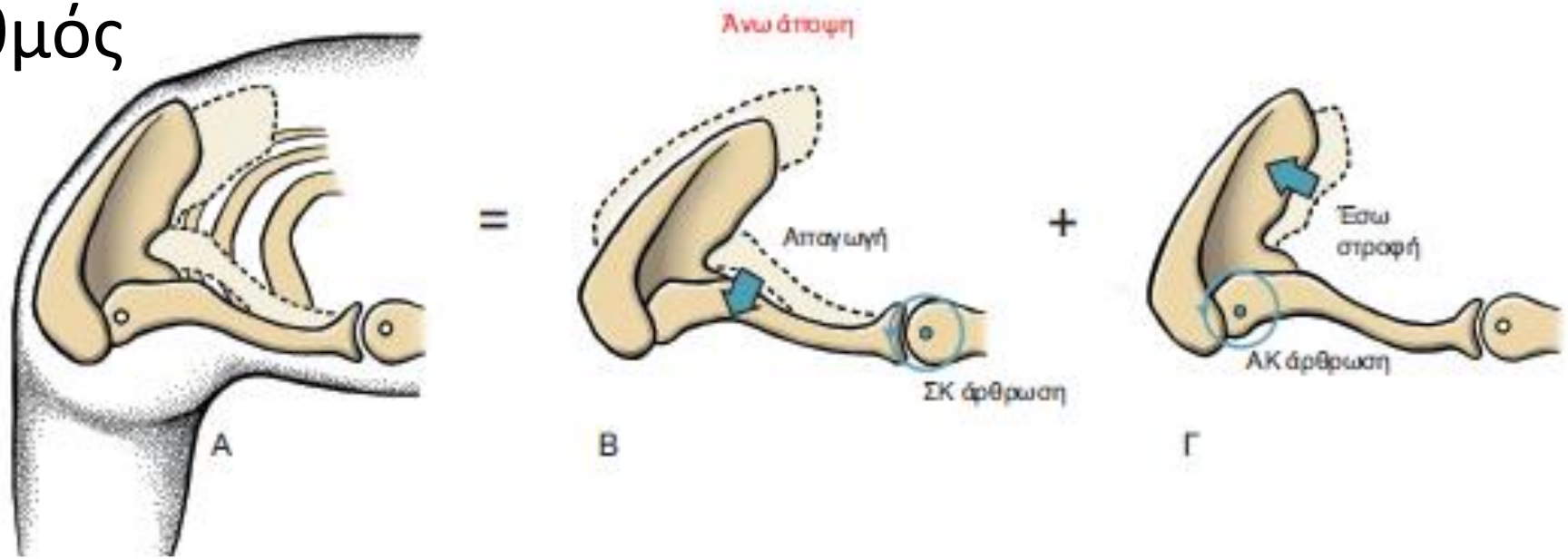

ΣΧ. 6.21 (Α) Η ωμοπλατοθωρακική απαγωγή εμφανίζεται ως άθροιση της (Β) πρόσθιας ολίσθησης στη στερνοκλειδική άρθρωση και (Γ) της ελάφρας έσω στροφής στην ακρωμιοκλειδική άρθρωση.

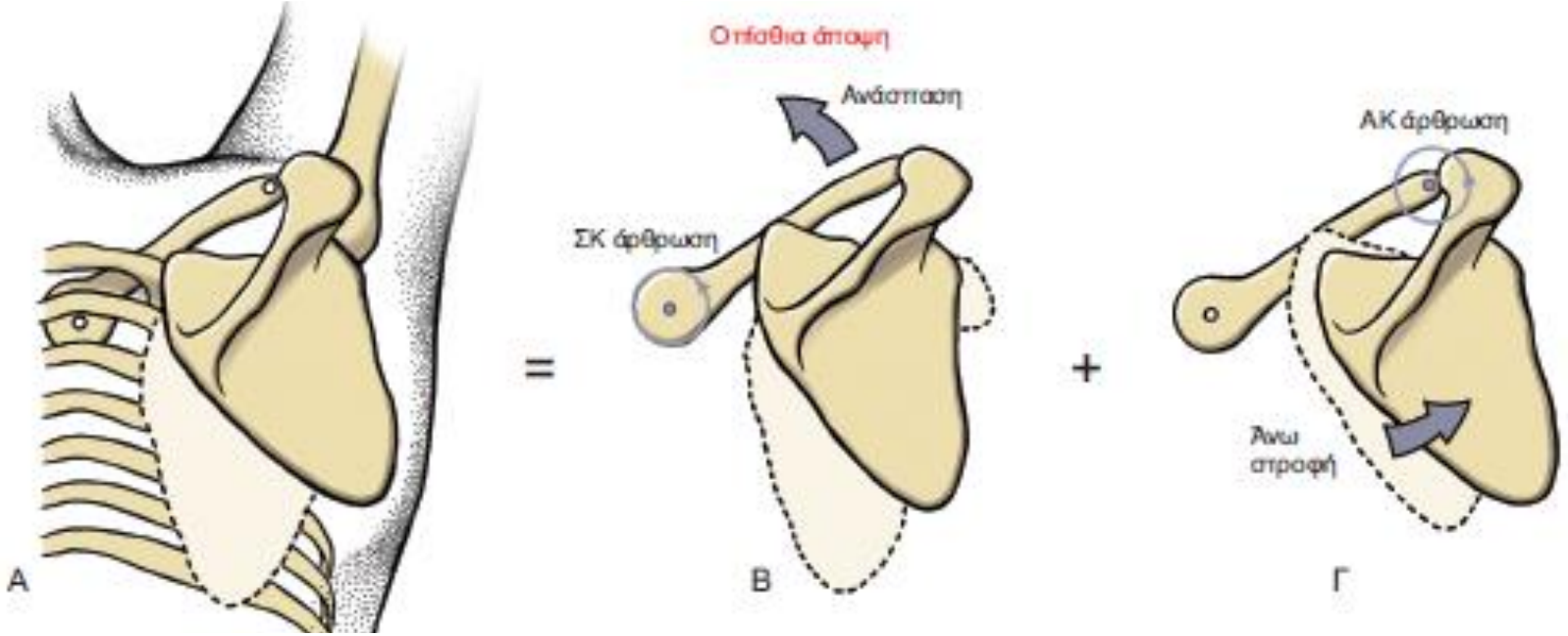

ΣΧ. 6.22 (Α) Η ωμοπλατοθωρακική κάτω στροφή εμφανίζεται ως άθροιση της (Β) ανύψωσης στη στερνοκλειδική άρθρωση και (Γ) στην άνω στροφή στην ακρωμιοκλειδική άρθρωση.

Σύνοψη των Λειτουργιών των Μυών του Πετάλου των Στροφέων στον Έλεγχο της Αρθροκινηματικής της Απαγωγής στη Γληνοβραχιόνια Άρθρωση

ΥΠΕΡΑΚΑΝΘΙΟΣ

- Οδηγεί την προς τα άνω κύλιση της βραχιόνιας κεφαλής
- Συμπιέζει τη βραχιόνια κεφαλή σφιχτά έναντι της ωμογλήνης
- Δημιουργεί έναν ημιάκαμπτο διαχωριστή πάνω από τη βραχιόνια κεφαλή, περιορίζοντας την άνω ολίσθηση του βραχιονίου

ΥΠΑΚΑΝΘΙΟΣ, ΕΛΑΣΣΩΝ ΣΤΡΟΓΓΥΛΟΣ ΚΑΙ ΥΠΟΠΛΑΤΙΟΣ

- Ασκεί μια δύναμη κατάσπασης της βραχιόνιας κεφαλής

ΥΠΑΚΑΝΘΙΟΣ ΚΑΙ ΕΛΑΣΣΩΝ ΣΤΡΟΓΓΥΛΟΣ

- Στρέφει προς τα έξω το βραχιόνιο.

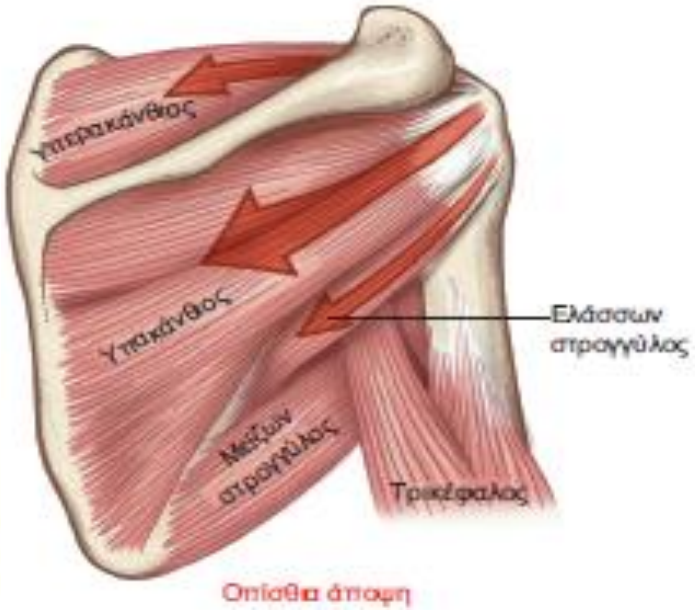

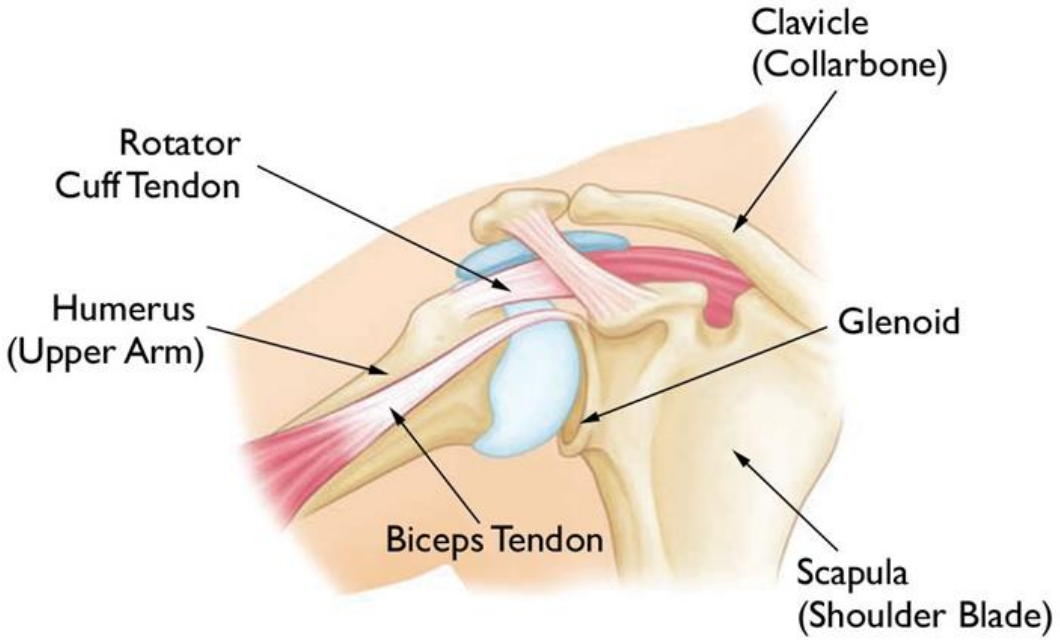

Η ΚΎΛΙΣΗ ΚΑΙ ΟΛΙΣΘΗΣΗ ΣΤΗΝ ΟΡΘΗ ΑΡΘΡΟΚΙΝΗΜΑΤΙΚΗ ΤΟΥ ΩΜΟΥ

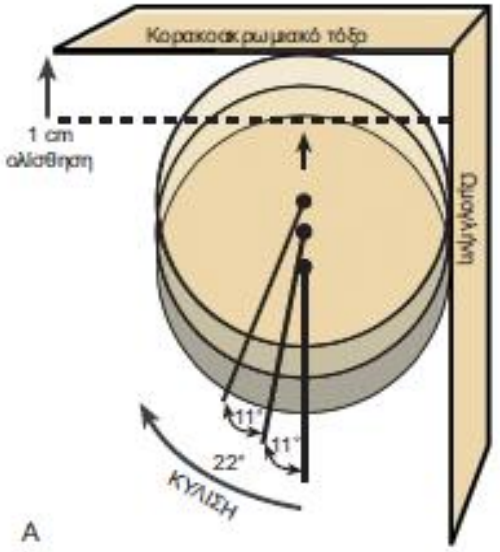

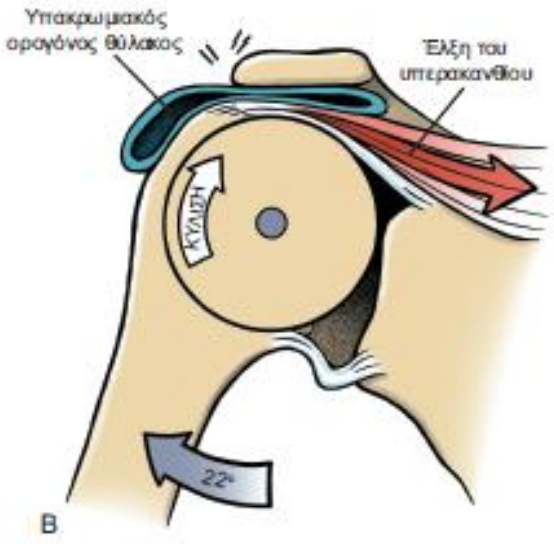

ΠΙΝΑΚΑΣ 5.2 Σύνοψη των Σχέσεων Κινηματικής στη Γληνοβραχιόνια Άρθρωση

Οστεοκινηματική	Επίπεδο Κίνησης/ Άξονας Στροφής	Αρθροκινηματική
Απαγωγή και προσαγωγή	Σχεδόν μετωπιαίο επίπεδο/ σχεδόν προσθοπίσθιος άξονας στροφής	Κύλιση και ολίσθηση κατά μήκος της επιμήκους διαμέτρου της άρθρωσης
Έσω και έξω στροφή	Οριζόντιο επίπεδο/ κάθετος άξονας στροφής	Κύλιση και ολίσθηση κατά μήκος της εγκάρσιας διαμέτρου της άρθρωσης
Κάμψη και έκταση, έσω και έξω στροφή (σε 90 μοίρες απαγωγής)	Σχεδόν οβελιαίο επίπεδο/ σχεδόν μετωπιαίος άξονας στροφής	Κυρίως μια περιστροφή μεταξύ της βραχιόνιας κεφαλής και της ωμογλήνης

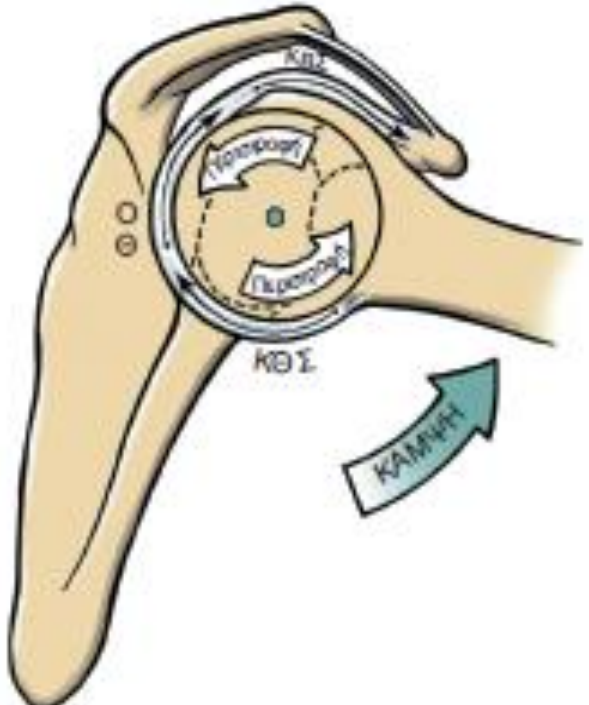

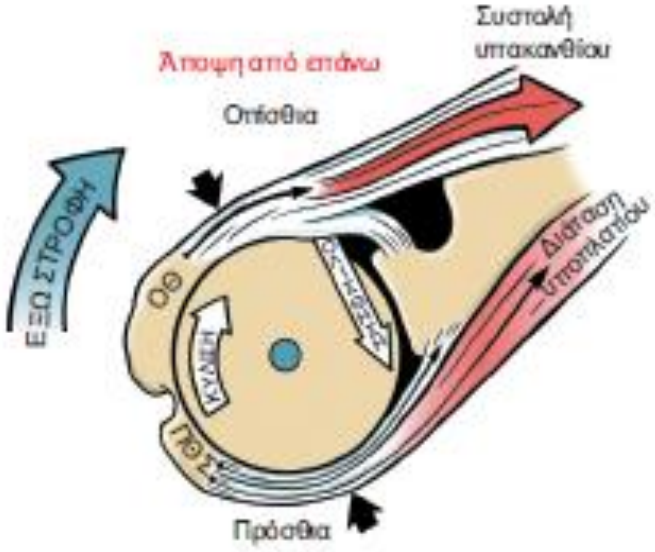

Πρόσθιος οδοντωτός και δυσλειτουργία «Πτερυγοειδής Ωμοπλάτη»

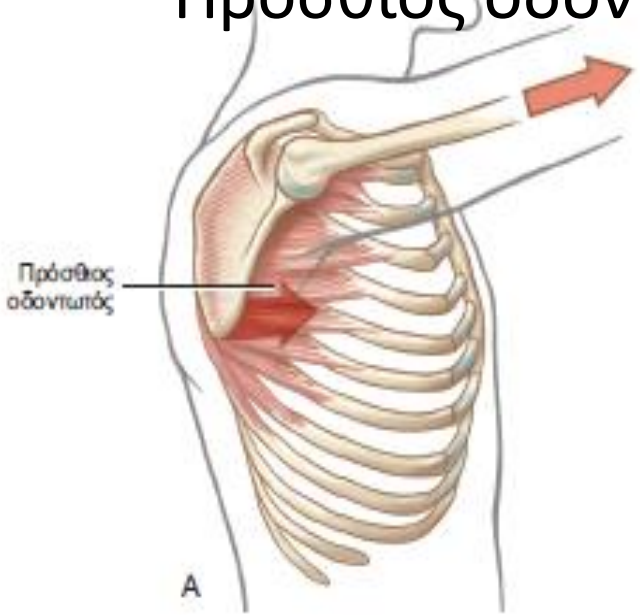

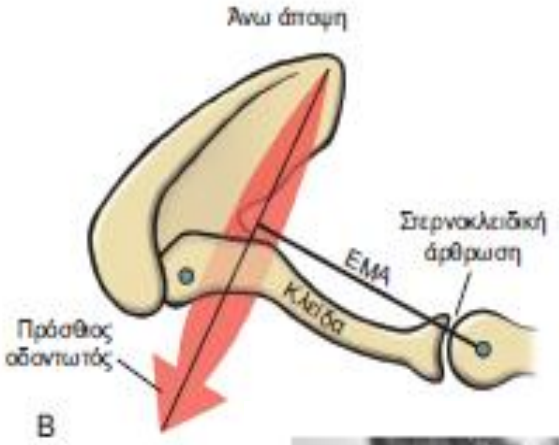

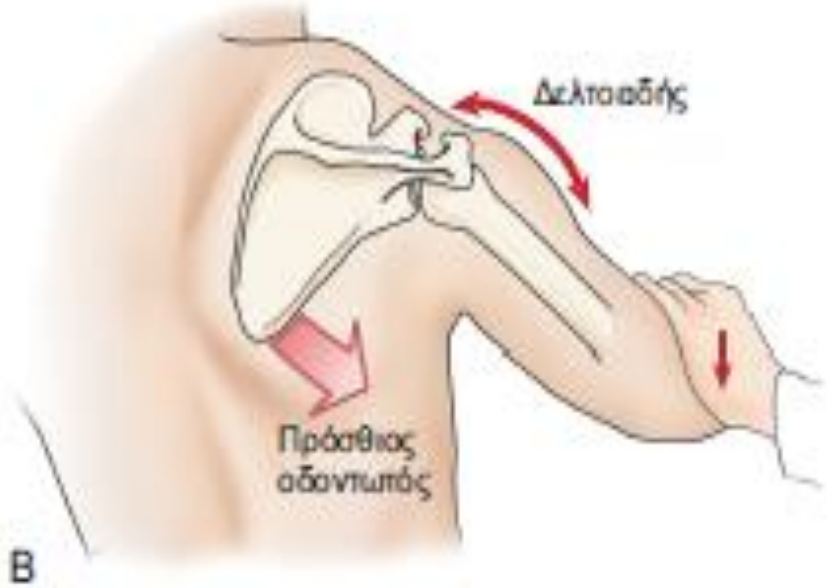

ΣΧ. 6.61 Η παθομηχανική της δεξιάς ωμοπλάτης μετά την παράλυση του δεξιού πρόσθιου οδοντωτού λόγω τραυματισμού στο μακρό θωρακικό νεύρο. (Α) Το κυρίαρχο χαρακτηριστικό της ωμοπλάτης είναι η παράδοξη θέση της σε κάτω στροφή, η οποία μπορεί να διογκωθεί με την εφαρμογή αντίστασης στην προσπάθεια απαγωγής του ώμου. Παρατηρήστε ότι η ωμοπλάτη είναι μη φυσιολογικά σε πρόσθια κλίση και έσω στροφή. (Β) Κινησιολογική ανάλυση της ακραίας θέσης κάτω στροφής. Δίχως μια επαρκή δύναμη άνω στροφής από τον πρόσθιο οδοντωτό (ξεθωριασμένο βέλος), η ωμοπλάτη δε σταθεροποιείται κατάλληλα πάνω στον θώρακα και δε μπορεί να αντισταθεί στην έλξη του δελτοειδούς. Ως επακόλουθο η δύναμη του δελτοειδούς (βέλος δυο κατευθύνσεων) προκαλεί τις συνδυασμένες δράσεις της κάτω στροφής της ωμοπλάτης και της μερικής ανύψωσης (απαγωγής) του βραχιονίου.

Η ορθή θέση της ωμοπλάτης απαραίτητη για υγιή ώμο

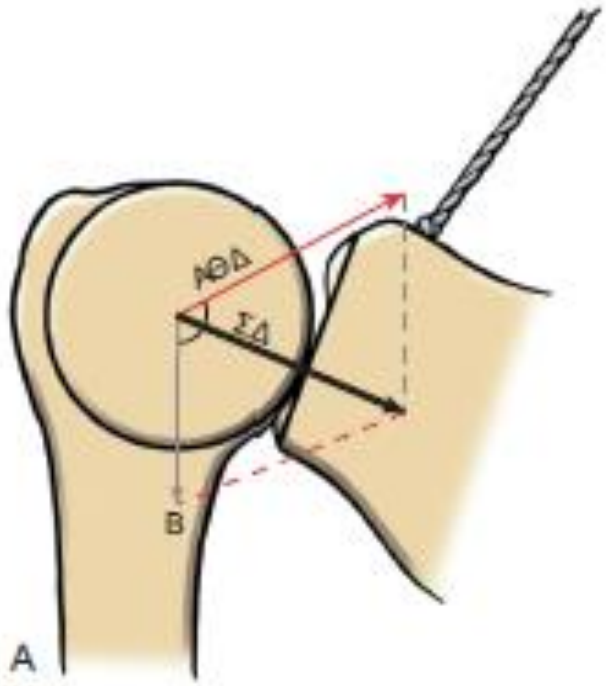

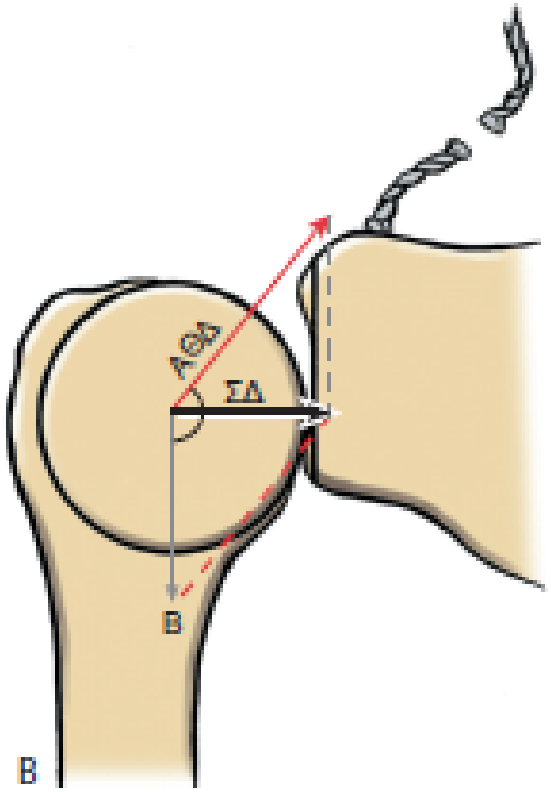

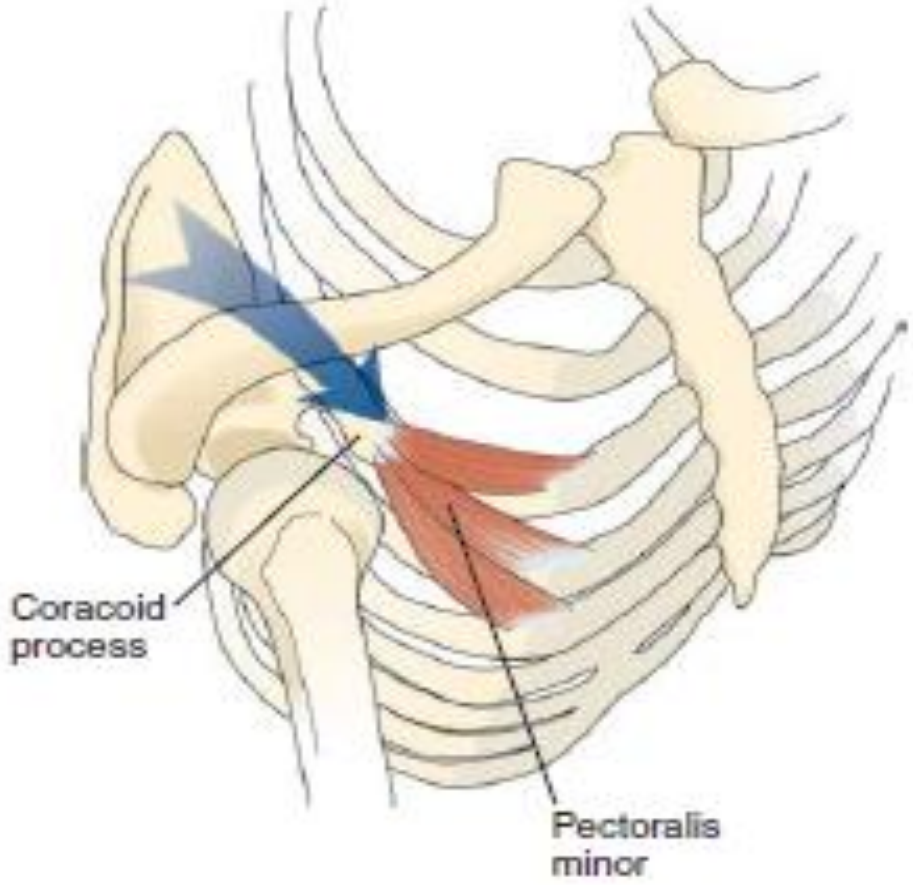

Πρόσθια κλίση της ωμοπλάτης σε βράχυνση ελάσσονος θωρακικού

Δυσκίνηση ωμοπλάτης: κλινικός όρος που περιγράφει οποιαδήποτε μη φυσιολογική θέση ή κίνηση της ωμοπλάτης, ανεξαρτήτως αιτίας.

Η δυσκίνηση ωμοπλάτης μπορεί να περιλαμβάνει οποιαδήποτε μη φυσιολογική θέση ή κίνηση της ωμοπλάτης, παρότι οι πιο συχνές κλινικές εκφράσεις είναι μειωμένη άνω στροφή, υπέρμετρη κάτω στροφή, έσω στροφή, πρόσθια κλίση ή ανάσπαση. σχετίζεται με τη μείωση του υπακρωμιακού χώρου καιτην εφαρμογή φορτίσεων στους μυς του πετάλου των στροφέων

Παραδείγματα παθολογιών που σχετίζονται **άμεσα** με τη δυσκίνηση ωμοπλάτης είναι
το ωμοπλατοθωρακικό σύνδρομο (δηλ. κριγμός ή κρότος ανάμεσα στην ωμοπλάτη και τον θώρακα),
υπέρμετρη θωρακική κύφωση,
βράχυνση του ελάσσονα θωρακικού ή της μακράς κεφαλής στου δικεφάλου,
ή παράλυση του πρόσθιου οδοντωτού

Παραδείγματα **έμμεσα** σχετιζόμενων παθολογιών είναι
το κάταγμα κλείδας,
ηασταθής ΑΚ άρθρωση,
σφιχτοί ή χαλαροί σύνδεσμοι στη ΓΒ άρθρωση,
βραχυμένοι ή χαλαροί μύες στη ΓΒ άρθρωση,
σύνδρομο υπακρωμιακής πρόσκρουσης
ή εκφυλισμός των μυών του πετάλου των στροφέων.

Η απώλεια κίνησης στην γληνοβραχιόνια άρθρωση οδηγεί σε υπερκινητικότητα στην ωμοπλατο-θωρακική και η στερνο- και ακρωμιοκλειδική ώστε να εξασφαλιστεί κάποιος βαθμός κινητικότητας.

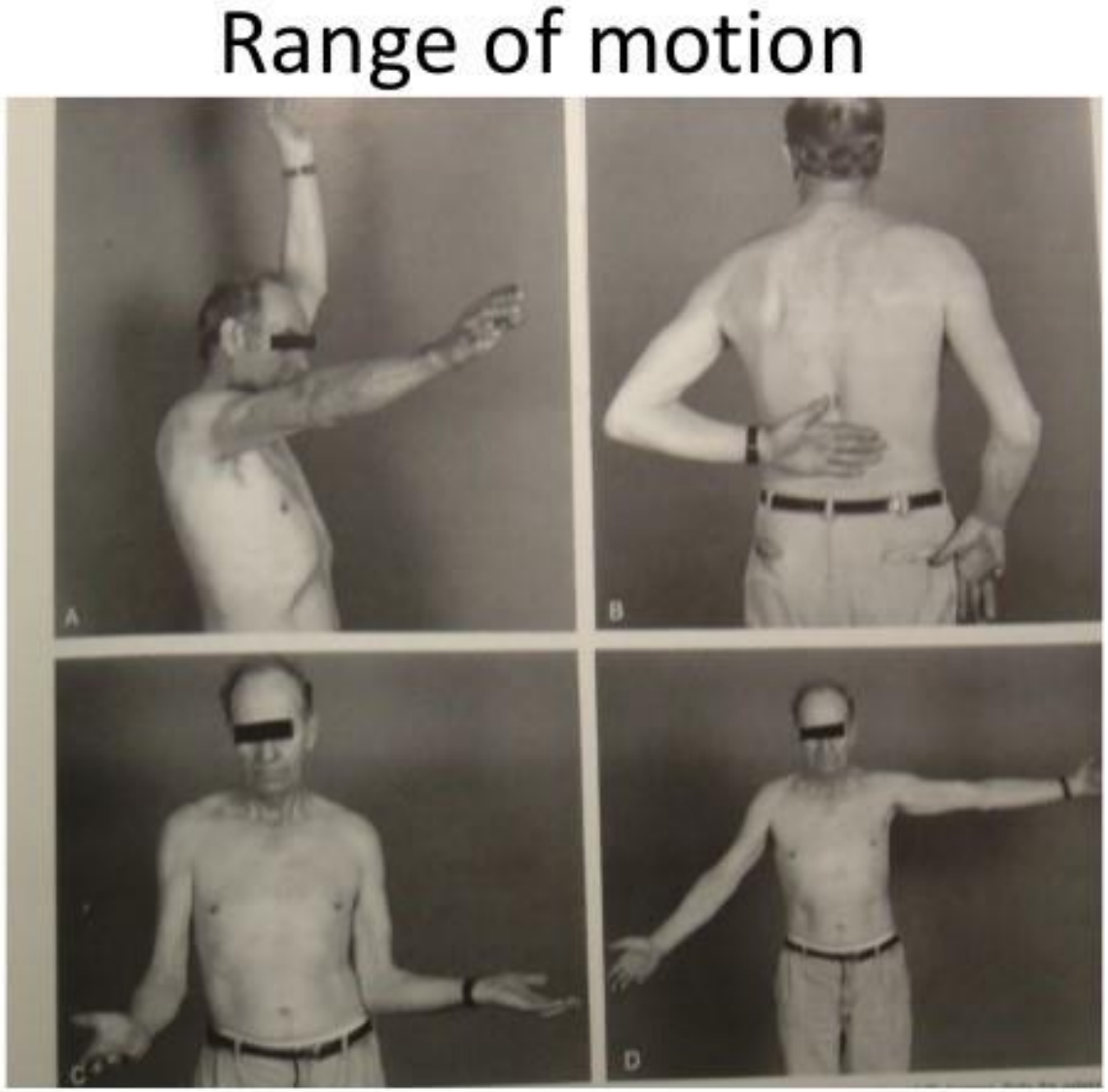

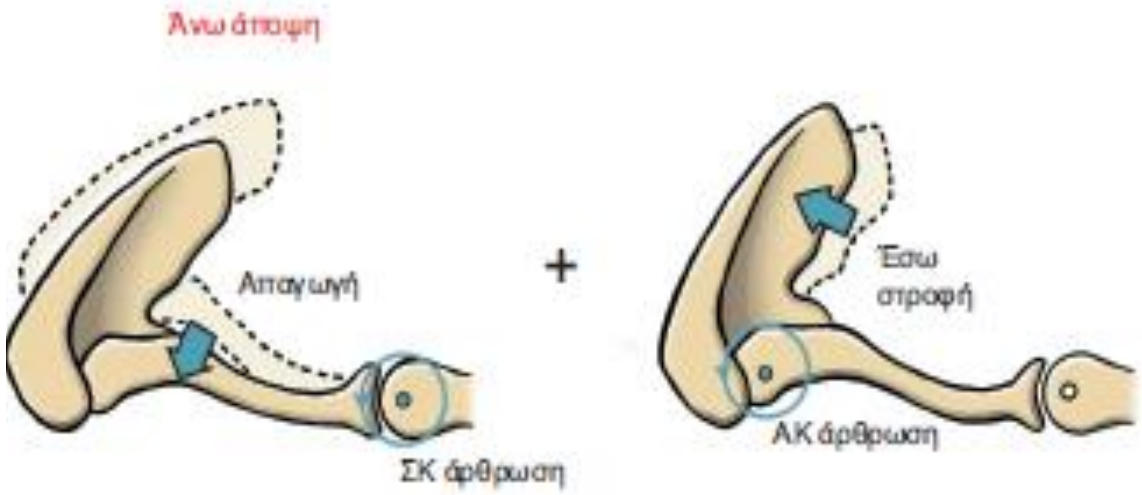

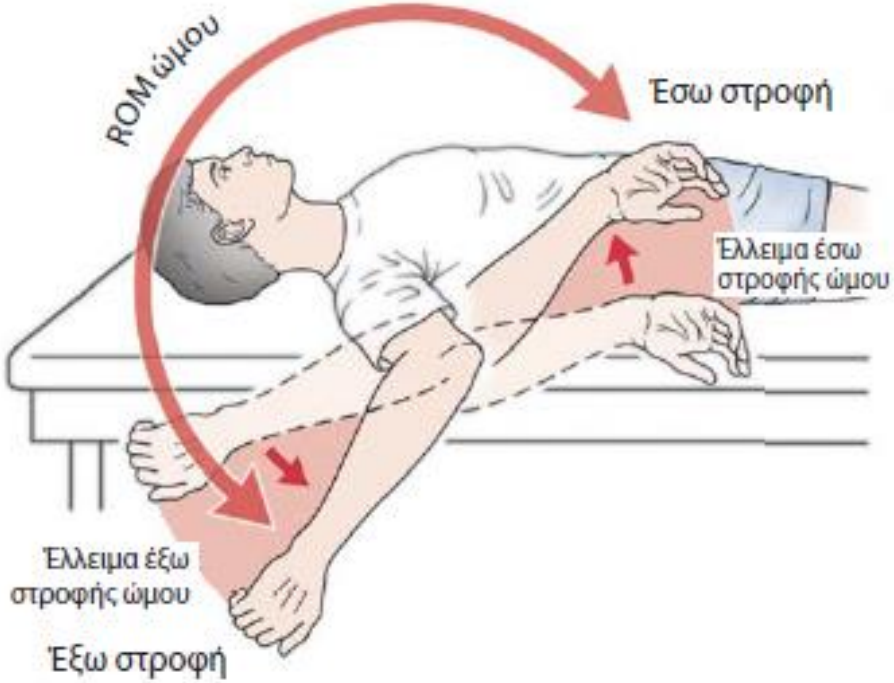

Η ωμοπλατοθωρακικής κινητικότητας ευθύνεται για το 1 / 3 της τροχιάς κίνησης μέχρι τις 180 μοίρες απαγωγής ώμου. Φαίνεται όμως σύμφωνα με τον Inman et al (1944) ότι σε απώλεια της κίνησης της ωμοπλάτης τελικά η τροχιά του ώμου είναι μικρότερη από τις 120° που του αναλογούν και καταλήγει πιο κοντά στις 90°. Δηλαδή χάνεται μεγαλύτερο ποσοστό από το 1/3, πιθανότατα λόγω του ότι η άνω στροφή της ωμοπλάτης ευνοεί τη σχέση μήκους-τάσης του δελτοειδή. Όταν αυτή η άνω στροφή καταργείται ο δελτοειδής μειονεκτεί, καθώς ο δελτοειδής φτάνει στη μέγιστη βράχυνσή του στις 90° όταν δεν υπάρχει κίνηση στην ωμοπλάτη.

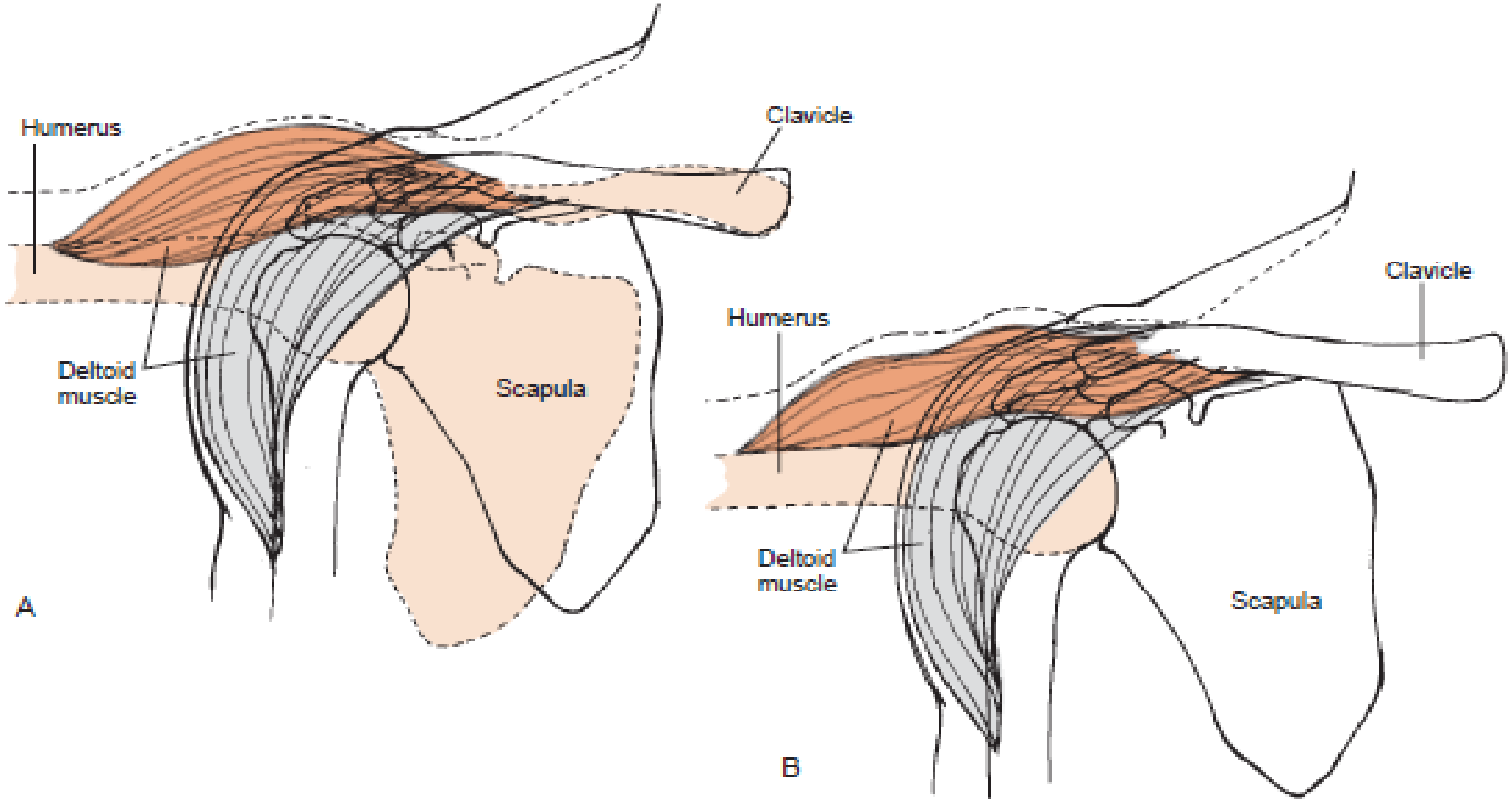

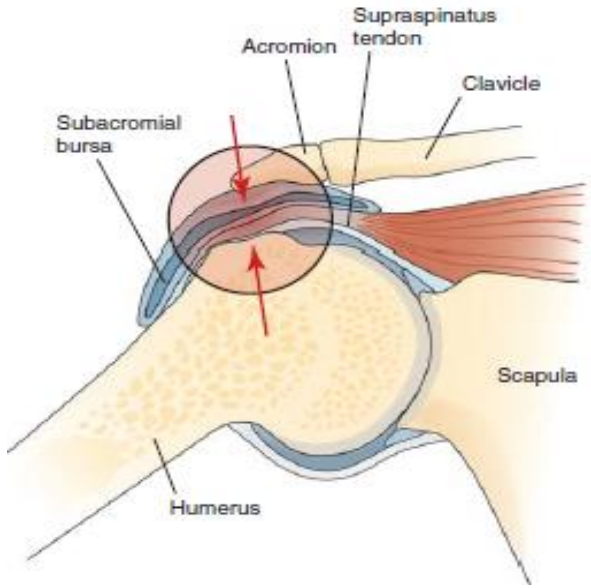

ΖΕΥΓΗ ΔΥΝΑΜΗΣ ΣΕ ΩΜΟ ΚΑΙ ΩΜΟΠΛΑΤΗ ΚΑΤΑ ΤΗΝ ΑΠΑΓΩΓΗ

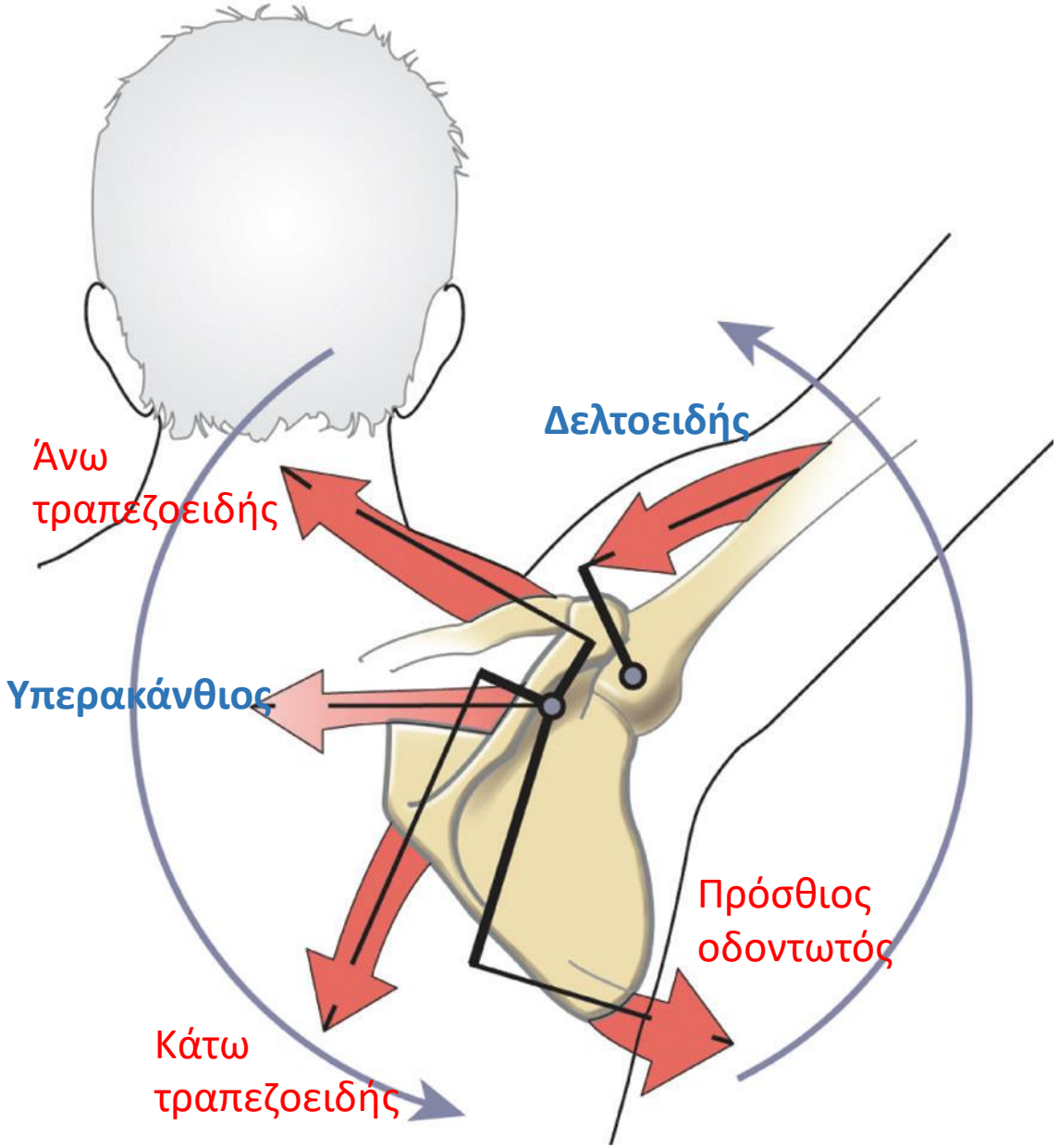

ΚΛΙΝΙΚΗ ΣΥΣΧΕΤΙΣΗ 5.3

Οπτικοποιώντας μια Εκδήλωση Ωμοπλατιαίας Δυσκίνησης

Απαγωγή ώμου (°)	Ωμοπλατοθωρακική στροφή (°)	Γληνοβραχιόνια απαγωγή (°)
10	0	10
20	7	13
30	11	19
40	10	30
50	17	33
60	21	39
70	20	50
80	23	57
90	27	63
100	29	71
110	39	71
120	40	80
130	46	84
140	50	90
150	51	99
160	52	108
170	54	116

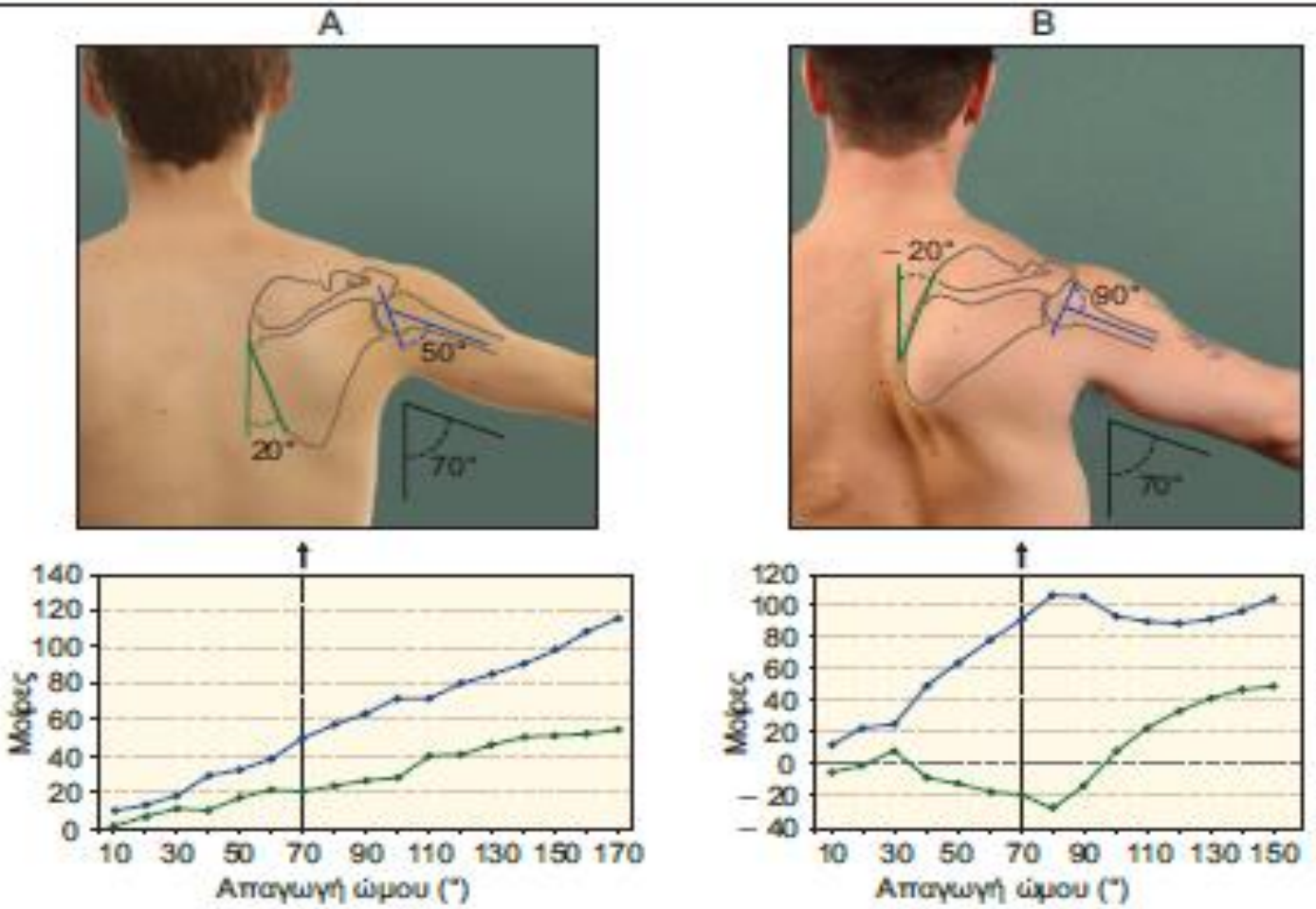

Απαγωγή ώμου (°)	Ωμοπλατοθωρακική στροφή (°)	Γληνοβραχιόνια απαγωγή (°)
10	-6	16
20	-1	21
30	8	22
40	-9	49
50	-12	62
60	-18	78
70	-20	90
80	-27	107
90	-15	105
100	8	92
110	21	89
120	32	88
130	40	90
140	46	94
150	48	102

ΕΧ. 5.63 Γωνιομετρικές μετρήσεις που χρησιμοποιούνται για να υπολογιστεί η απαγωγή στη γληνοβραχιόνια άρθρωση (μπλε) ως η διαφορά μεταξύ της απαγωγής του ώμου (μαύρο: σχεδιασμένο πάνω στον οριζόντιο άξονα των γραφημάτων) και της θέσης της ωμοπλατοθωρακικής στροφής (πράσινο). Ένας υγιής άνδρας (A) και ένας άνδρας με δυσκίνηση ωμοπλάτης (B) δείχνονται να κρατούν τον ώμο τους σε απαγωγή 70 μοιρών. Η άνω στροφή της ωμοπλάτης σημειώνεται με θετικές γωνίες, η κάτω στροφή με αρνητικές γωνίες.

Αδυναμία του άνω τραπεζοειδούς και του πρόσθιου οδοντωτού καταλήγουν σε ανεπάρκεια άνω στροφής και σταθεροποίησης της ωμοπλάτης με συνέπεια την πρόκληση πρόσκρουσης στη γληνοβραχιόνια.
Παρόμοιες επιπτώσεις εμφανίζονται και σε περιπτώσεις βράχυνσης μυών της ωμολάτης (πχ ρομβοειδείς, ανελκτήρας) με συνέπεια την μεταβολή της αρχικής θέσης της ωμοπλάτης και την αλλαγή στη φόρτιση του ώμου και στη μηκοδυναμική των μυών της άρθρωσης.

- Παράδειγμα: μειωμένη άνω στροφή της ωμοπλάτης σε κολυμβητές με σύνδρομο πρόσκρουσης

Su et al 2004

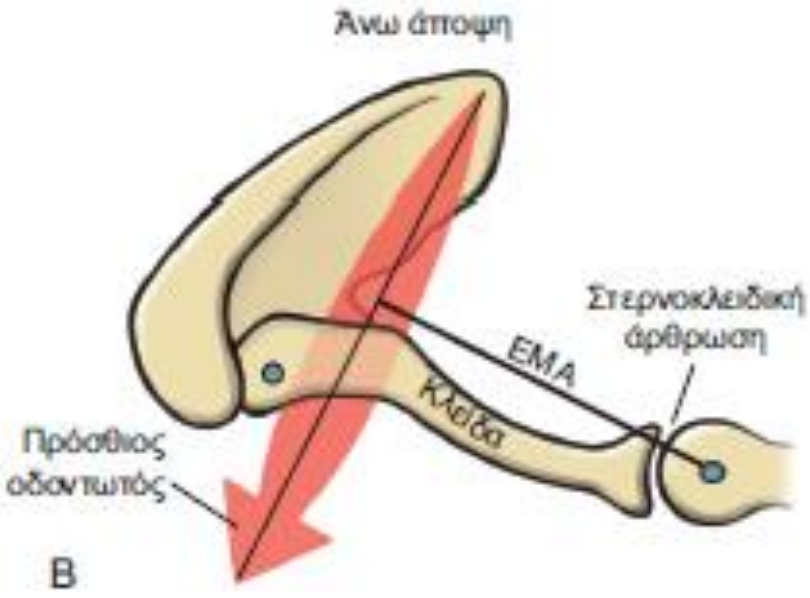

Ο ΩΜΟΣ ΣΤΑ ΠΛΑΙΣΙΑ Της ΒΙΟΚΙΝΗΤΙΚΗΣ ΑΛΥΣΙΔΑΣ

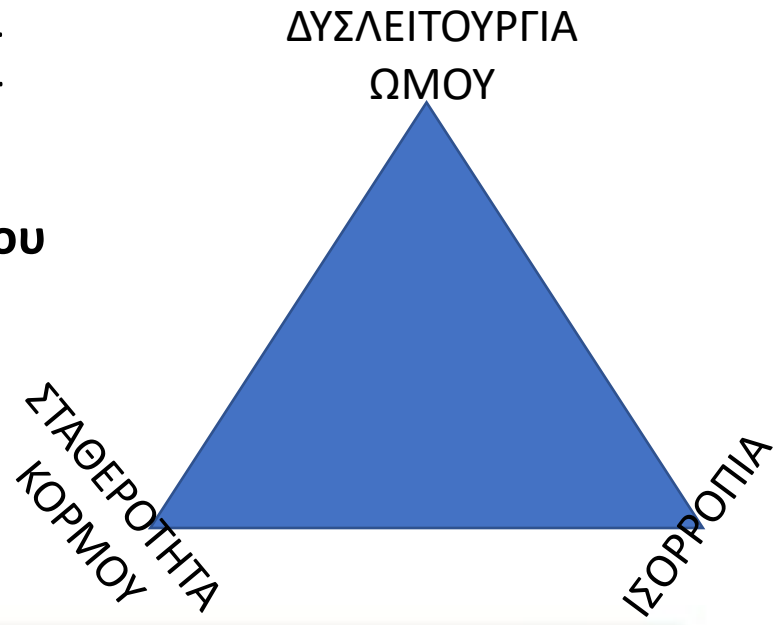

Πτωχότερη μονοποδική ισορροπία σε αθλητές «OVERHEAD» με αστάθεια ώμου
10.14 ± (5.76) sec VS **18.98 ± (15.22)** sec

Πτωχότερος έλεγχος κορμού σε αθλητές με αστάθεια ώμου

ΣΥΝΟΠΤΙΚΑ: η θεραπεία του ώμου πρέπει να περιλαμβάνει ασκήσεις Ελέγχου κορμού και ισορροπίας *Radwan et al 2014*

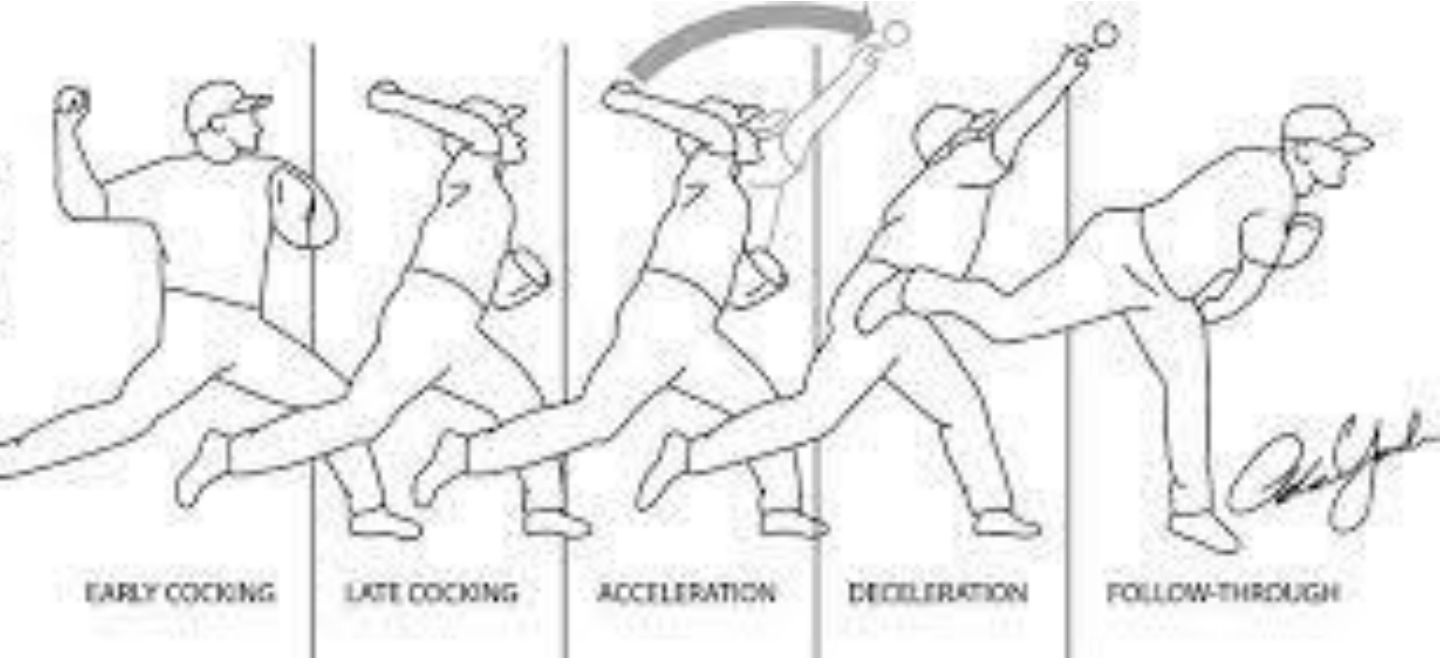

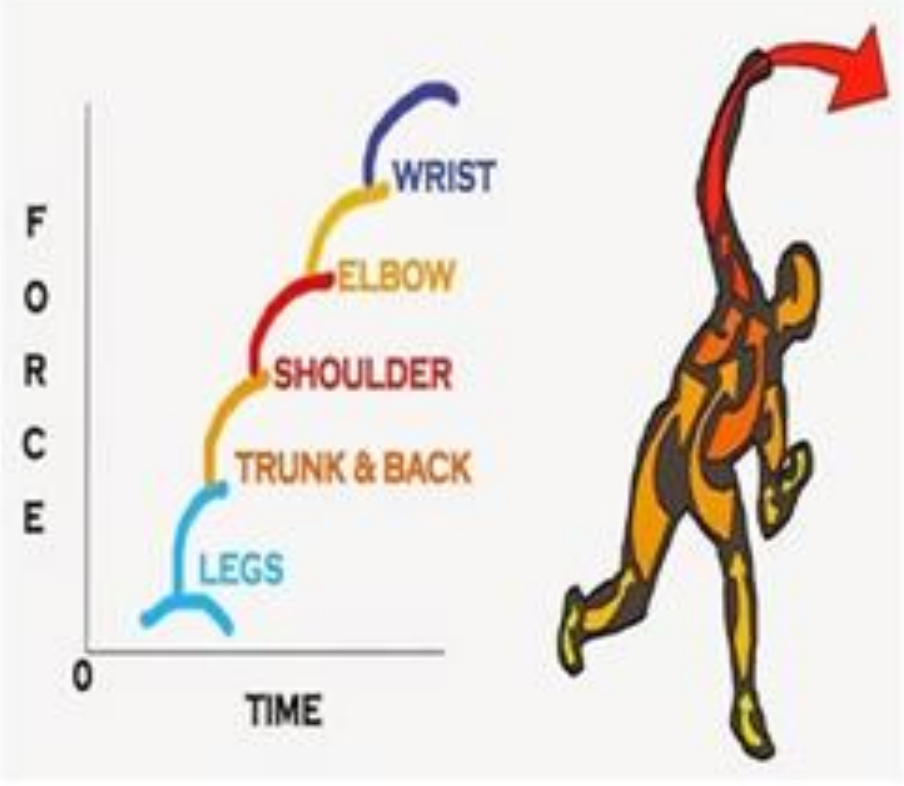

ΣΥΝΔΡΟΜΟ ΠΡΟΣΚΡΟΥΣΗΣ ΩΜΟΥ

Παρουσιάζεται πόνος στην μέση τροχιά ανύψωσης του ώμου και επιδεινώνεται σε μεγαλύτερο εύρος κάμψης/απαγωγής

Χρόνιος ερεθισμός των δομών στο υπακρωμιακό διάστημα λόγω:

- Αδυναμίας δυναμικών και στατικών σταθεροποιητών
- Υπέρμετρης έσω στροφής ή πρόσθιας κλίσης της ωμοπλάτης
- Μη φυσιολογική αξονική στροφή του βραχιονίου
- Αδυναμία υπερακανθίου

ΣΧ. 5.62 Μια ακτινογραφία ατόμου με σύνδρομο υπακρωμιακής πρόσκρουσης που επιχειρεί απαγωγή στον ώμο. Τα μικρά βέλη σημειώνουν την πρόσκρουση της βραχιόνιας κεφαλής στην κάτω επιφάνεια του ακρωμίου (Παραχώρηση Gary L. Soderberg.)

Σύνδρομο υπακρωμιακής πρόσκρουσης: μικρότερη από φυσιολογική άνω στροφή, λιγότερη οπίσθια κλίση και λιγότερη έξω στροφή της ωμοπλάτης κατά την απαγωγή του ώμου. Αυτή η μη φυσιολογική κινηματική πιστεύεται ότι συμβάλλει στην υπακρωμιακή πρόσκρουση δεδομένου ότι μειώνουν την απόσταση μεταξύ της βραχιόνιας κεφαλής και του κορακοακρωμιακού τόξου. Ενδιαφέρον παρουσιάζει μια μελέτη που βρήκε αύξηση στην άνω στροφή της ωμοπλάτης κατά την ενεργητική απαγωγή σε άτομα με πειραματικά προκαλούμενο πόνο

Προτεινόμενοι Μηχανισμοί του Πώς Μεταβολές στο Μυοσκελετικο Σύστημα Μπορεί να Επηρεάσουν την Κινηματική του Ώμου και Τελικά να Μειώσουν τον Υπακρωμιακό Χώρο

Μεταβληθέν Στοιχείο του Μυοσκελετικού Συστήματος	Συσχετιζόμενη Δυσμενής Κινηματική Επίδραση (μειώνοντας τον υπακρωμιακό χώρο)
Μειωμένη ενεργοποίηση του προσθίου οδοντωτού, μέσου και κατώτερου τραπεζοειδούς	Μειωμένη άνω στροφή, οπίσθια κλίση και έξω στροφή της ωμοπλάτης
Υπέρμετρη ενεργοποίηση του άνω τραπεζοειδούς	Μειωμένη οπίσθια στροφή της κλείδας
Μειωμένη ενεργοποίηση ή εκφύλιση των μυών του πετάλου των στροφέων	Υπέρμετρη άνω μετανάστευση της βραχιόνιας κεφαλής κατά την απαγωγή και κάμψη, μειωμένη έξω στροφή της ΓΒ άρθρωσης κατά την απαγωγή/κάμψη
Βράχυνση του οπίσθιου θυλάκου της ΓΒ άρθρωσης και/ή των οπίσθιων μυών του πετάλου των στροφέων	Μη φυσιολογική θέση της βραχιόνιας κεφαλής σχετικά με την ωμογλήνη, υπέρμετρη έσω στροφή ή πρόσθια κλίση της ωμοπλάτης
Βράχυνση του ελάσσονα θωρακικού ή της βραχείας κεφαλής του δικεφάλου	Υπέρμετρη έσω στροφή ή πρόσθια κλίση της ωμοπλάτης, μειωμένη άνω στροφή της ωμοπλάτης
Υπέρμετρη θωρακική κύφωση	

ΤΕΝΟΝΤΙΤΙΔΑ ΣΤΡΟΦΙΚΟΥ ΠΕΤΑΛΟΥ

Αναφέρεται στον πόνο και την αδυναμία κατά την έξω στροφή και ανύψωση του ώμου. Εξωτερικοί πιθανοί μηχανισμοί:

- Μειωμένη ενεργοποίηση των μυών του Στροφικού Πετάλου
- Καθυστερημένη ενεργοποίηση των μυών που ελέγχουν την θέση και κίνηση της ωμοπλάτης
- Κακή στάση → αλλαγή θέσης ωμοπλατών

ΡΗΞΗ ΥΠΕΡΑΚΑΝΘΙΟΥ ΛΟΓΩ ΥΠΕΡΧΡΗΣΗΣ

Ο μυς διαθέτει έναν εσωτερικό μοχλοβραχίονα για την απαγωγή του ώμου 2.5cm. Κρατώντας ένα φορτίο στο χέρι 50cm περιφερικά της ΓΒ άρθρωσης δημιουργεί ένα μηχανικό πλεονέκτημα 1:20 (δηλ. τον λόγο του εσωτερικού μοχλοβραχίονα προς τον εξωτερικό μοχλοβραχίονα του φορτίου). Ένα μηχανικό πλεονέκτημα 1:20 υπονοεί ότι ο υπερακάνθιος πρέπει να παράγει μια δύναμη 20 φορές μεγαλύτερη από το βάρος του φορτίου

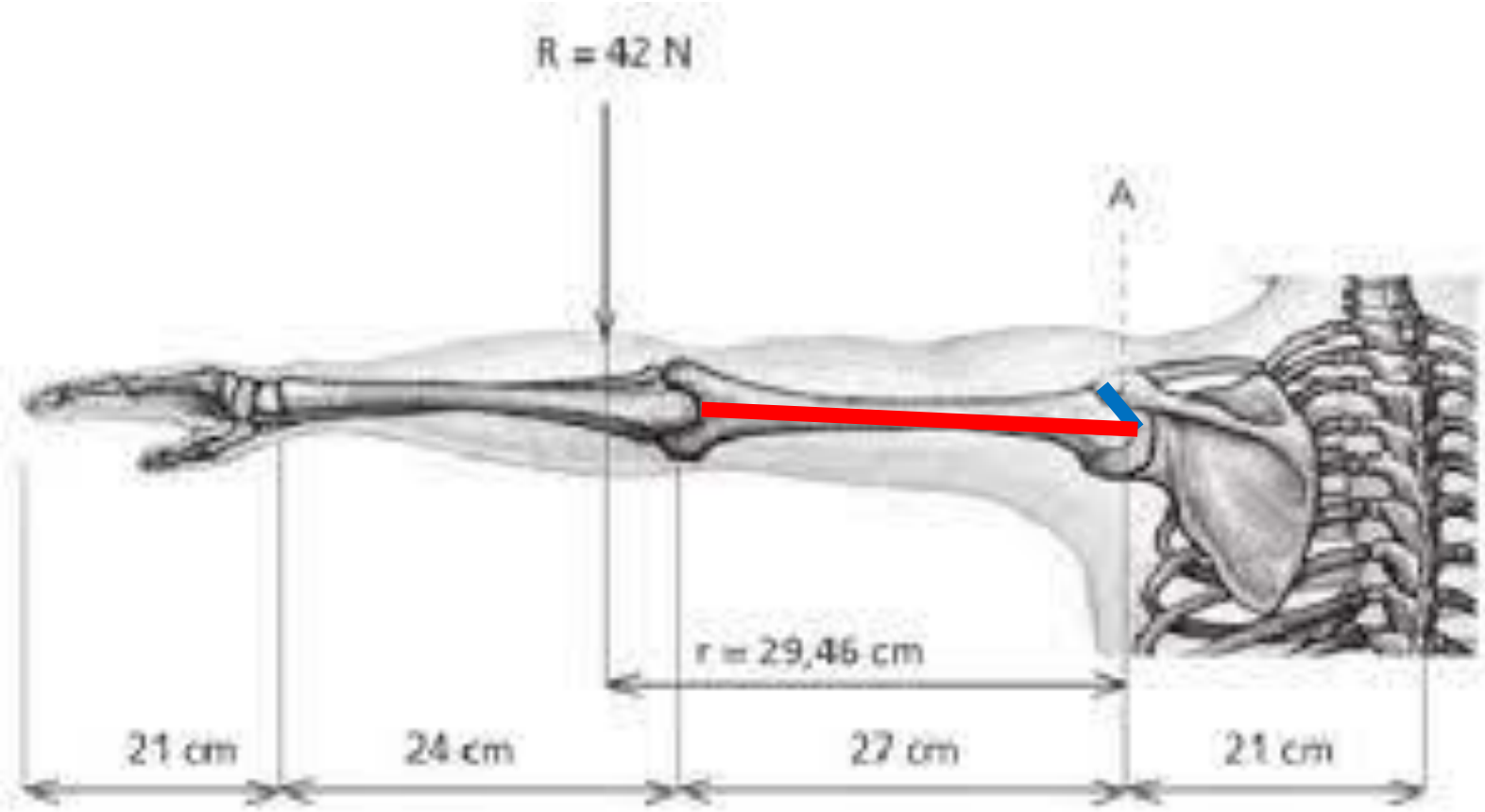

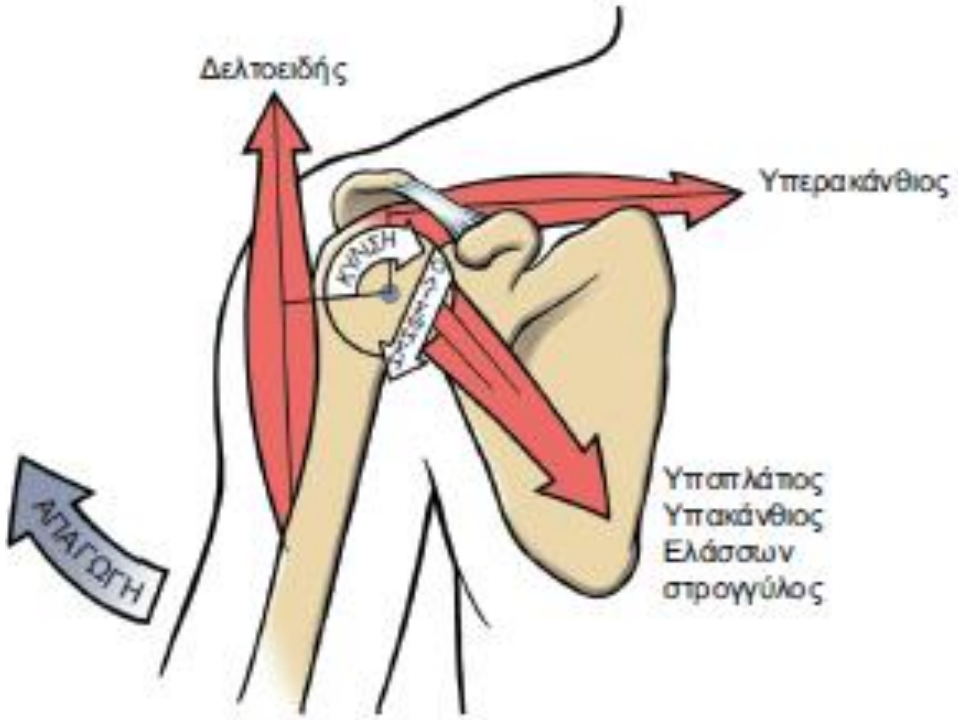

ΔΥΣΛΕΙΤΟΥΡΓΙΕΣ ΩΜΟΥ ΚΑΙ ΚΙΝΗΜΑΤΙΚΕΣ ΑΛΛΑΓΕΣ

- Σε ασθενείς με συμπτώματα πόνου και **μειωμένης κινητικότητας** ώμου, σημειώθηκε σημαντική αύξηση της έξω/άνω στροφής της ωμοπλάτης, το οποίο μπορεί να θεωρηθεί γενικά ως μηχανισμός αντιστάθμισης του μειωμένου εύρους κίνησης της γληνοβραχιόνιας άρθρωσης
- Σε ασθενείς με γενικευμένη **αστάθεια** γληνοβραχιόνιας άρθρωσης, εντοπίστηκαν, μειωμένη άνω στροφή ωμοπλάτης και αυξημένη έσω στροφή ωμοπλάτης.

Leferre-Colau MM et al, 2018

ΔΥΣΛΕΙΤΟΥΡΓΙΕΣ ΩΜΟΥ ΚΑΙ ΚΙΝΗΜΑΤΙΚΕΣ ΑΛΛΑΓΕΣ

Οι επιδράσεις του σφιχτού θύλακα του ώμου (PCT) σε συνδυασμό με το σύνδρομο πρόσκρουσης του ώμου (SIS) στην κινηματική της ωμοπλάτης και ωμογλήνης

- Η ομάδα SIS σημείωσε σημαντική έσω στροφή ωμοπλάτης και μικρότερη έσω στροφή ωμοπλάτης (πρόσθια μεταποίηση της ωμογλήνης) σε αντίθεση με τις άλλες ομάδες
- Η ομάδα SIS+PCT σημείωσε πόνο κατώτατων ορίων (αυξημένη ευαισθησία σε μικρότερη πίεση του αλγομέτρου) και στους ωμοπλατοθωρακικούς μυς και σε μέγιστη ανοχή στην επώδυνη πίεση στον ώμο

Rosa et al, 2019

ΣΧΕΣΗ ΠΑΘΟΛΟΓΙΑΣ ΩΜΟΥ ΜΕ ΠΑΡΕΚΚΛΙΣΕΙΣ Σ.Σ.

Χαλαρή στάση – στρογγυλεμένοι ώμοι: Αλλαγή στη σχέση μήκους – τάσης των μυών της ωμοπλάτης

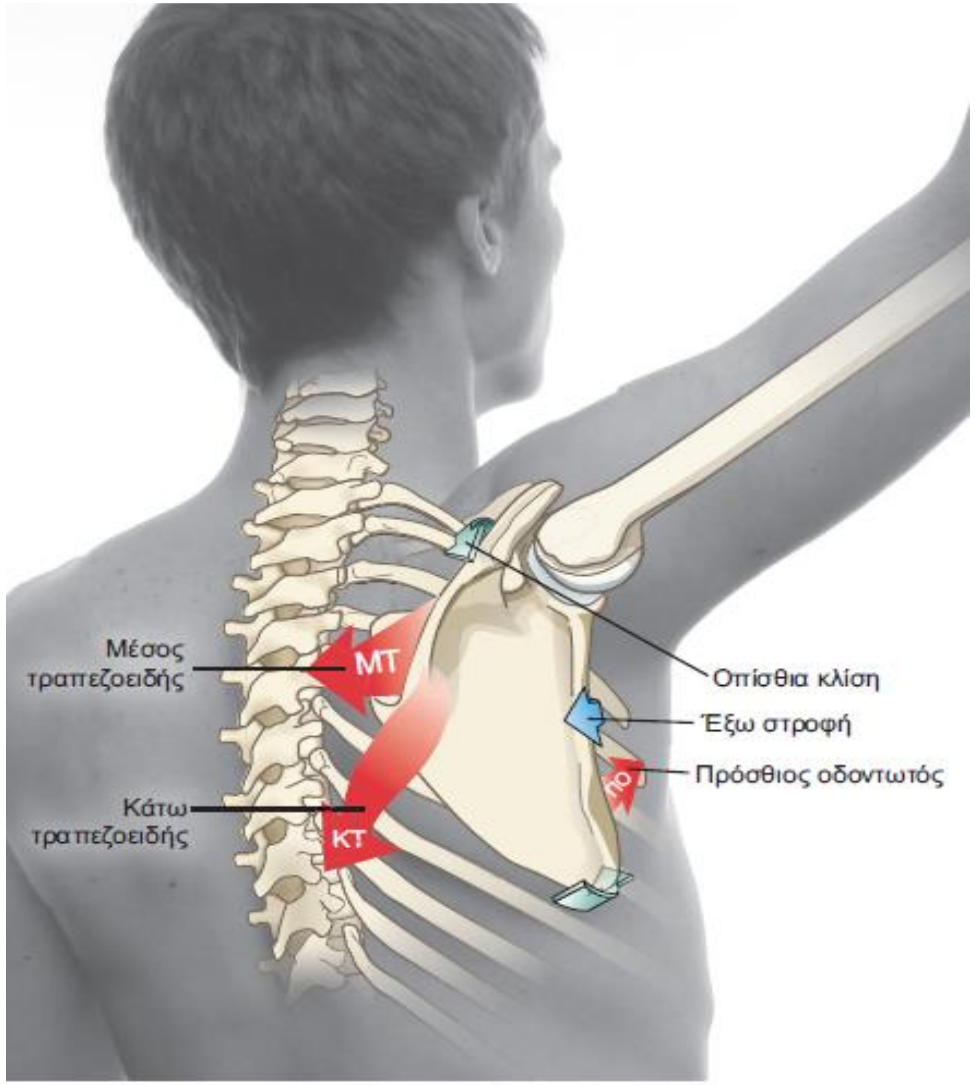

ΚΥΦΩΣΗ ΚΑΙ ΣΥΝΔΡΟΜΟ ΥΠΑΚΡΩΜΙΑΚΗΣ ΠΡΟΣΚΡΟΥΣΗΣ

- Η κύφωση είναι μια αιτία της δυσκινησίας των ωμοπλατών, η οποία μπορεί να προκαλέσει διάφορες διαταραχές του ώμου, συμπεριλαμβανομένου του συνδρόμου υπακρωμιακής πρόσκρουσης (subacromial impingement syndrome –SIS).
- Η θωρακική κύφωση μπορεί να επηρεάσει έμμεσα την ανάπτυξη του SIS μειώνοντας την ανύψωση των ώμων που προκαλείται από τον περιορισμό της επέκτασης της ΘΜΣΣ και της δυσκινησίας της ωμοπλάτης. Η μείωση του υπακρωμιακού χώρου μπορεί να αποδοθεί στη λιγότερο οπίσθια κλίση της ωμοπλάτης και στη δυσκινησία της θωρακικής μοίρας.
- Το πλάτος του υπακρωμιακού χώρου που υπολογίστηκε σε ακτινογραφίες και αξονικές τομογραφίες μεγάλου αριθμού ασθενών με θωρακική κύφωση μεγαλύτερη από 50° ήταν στενότερο από αυτό που μετρήθηκε σε ασθενείς με λιγότερο σοβαρή κύφωση. Αυτό υποδηλώνει ότι το υπακρωμιακό ύψος σχετίζεται άμεσα με τη σοβαρότητα της θωρακικής κύφωσης.
- Η κινητικότητα της ΘΜΣΣ πρέπει να λαμβάνει μεγαλύτερη προσοχή στη διάγνωση και τη θεραπεία ασθενών με σύνδρομο πρόσκρουσης ώμου.

ΣΧΕΣΗ ΘΩΡΑΚΙΚΗΣ ΚΥΦΩΣΗΣ ΚΑΙ ΕΠΩΔΥΝΟΥ ΩΜΟΥ

- Η κλινική αξιολόγηση της θωρακικής κύφωσης θεωρείται βασικό συστατικό της εξέτασης των ασθενών που παρουσιάζουν σύνδρομα πόνου στον ώμο.
- Αυχεναλγίες κεφαλαλγίες και οι καταστάσεις που εμπλέκουν τον ώμο, όπως το σύνδρομο υπακρωμιακού πόνου, έχουν συνδεθεί με αύξηση της θωρακικής κύφωσης.
- Ταυτόχρονα, η μείωση της θωρακικής κύφωσης ως αποτέλεσμα ενός προγράμματος άσκησης φαίνεται να σχετίζεται με τη μείωση των συμπτωμάτων του πόνου και τη βελτίωση της λειτουργίας.

- Η αυξημένη θωρακική κύφωση μεταβάλλει την κινηματική εξισορρόπηση και τη μυϊκή δραστηριότητα στο άνω τραπεζοειδή(UT), κάτω τραπεζοειδή (LT) και πρόσθιο οδοντωτό(SA) κατά την ανύψωση του βραχίονα.

- Η κυφωτική στάση επηρεάζει το εύρος κίνησης, τα πρότυπα ενεργοποίησης των μυών, τη μέγιστη μυϊκή δραστηριότητα και τη συνολική μυϊκή εργασία που απαιτείται όταν εκτελούνται κινήσεις των βραχιόνων.

- Η αυξημένη θωρακική κύφωση σχετίζεται με έντονο αυξημένο ενεργειακό κόστος κατά την εκτέλεση κινήσεων του βραχίονα. Ως εκ τούτου, ασθενείς που πάσχουν από πόνο στον ώμο και αναπηρία θα πρέπει να διερευνηθούν και να υποβληθούν σε θεραπεία για βελτίωση της θωρακικής κύφωσης.

Σταθερότητα Ώμου: Σημαντικό Κλινικό Ζήτημα

Η διατήρηση της σταθερότητας στην πολύ κινητική γληνοβραχιόνια (ΓΒ) άρθρωση απαιτεί μια μοναδική αλληλεπίδραση ανάμεσα σε ενεργητικούς και παθητικούς μηχανισμούς. Για διάφορους λόγους, αυτοί οι μηχανισμοί μερικές φορές αποτυγχάνουν, καταλήγοντας σε αστάθεια ώμου.

ΜΕΤΑΤΡΑΥΜΑΤΙΚΗ ΑΣΤΑΘΕΙΑ

Πολλές περιπτώσεις αστάθειας ώμου αποδίδονται σε ένα συγκεκριμένο συμβάν που περιλαμβάνει μια τραυματική εξάρθρωση της ΓΒ άρθρωσης.

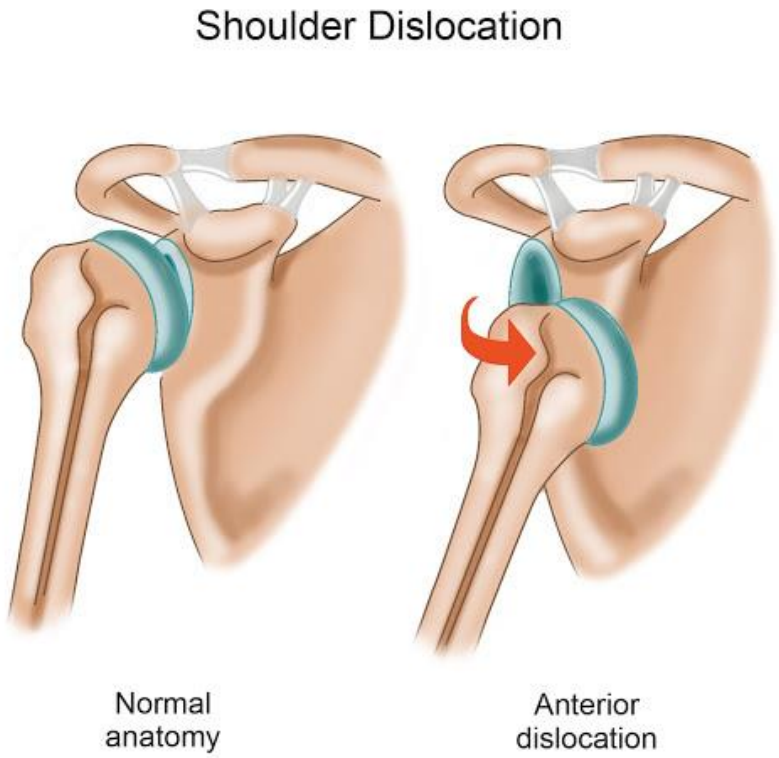

ΕΠΙΚΤΗΤΗ ΑΣΤΑΘΕΙΑ ΩΜΟΥ

Η παθομηχανική της επίκτητης αστάθειας ώμου σχετίζεται με την υπερδιάταση και τον επακόλουθο μικροτραυματισμό των θυλακικών συνδέσμων εντός της ΓΒ άρθρωσης.

Αυτή η κατάσταση συχνά σχετίζεται με επαναλαμβανόμενες, υψηλής ταχύτητας κινήσεις του ώμου που περιλαμβάνουν ακραία έξω στροφή και απαγωγή.

Αυτές οι κινήσεις είναι συχνές σε ριπτικά αθλήματα, στην κολύμβηση, το τένις και το βόλεϋ. Λόγω της εμβιομηχανικής του ώμου σε απαγωγή και έξω στροφή οι πρόσθιες δεσμίδες των κάτω ΓΒ συνδέσμου και σε μικρότερο βαθμό του μέσου ΓΒ συνδέσμου είναι πιο ευάλωτες για πλαστική παραμόρφωση. Από τη στιγμή που θα αδυνατίσουν από αυτή τη διαδικασία, τα μαλακά μόρια είναι λιγότερο ικανά να κρατήσουν τη βραχιόνια κεφαλή μέσα στην ωμογλήνη. Η ιστική παραμόρφωση οδηγεί σε αυξημένη αρθρική χαλαρότητα, πιθανώς προδιαθέτοντας άλλες παθολογίες σχετικές με τη φόρτιση, όπως η τενοντίτιδα του πετάλου των στροφέων, η βλάβη στον επιχείλιο χόνδρο και στη μακρά κεφαλή του δικεφάλου και το σύνδρομο υπακρωμιακής πρόσκρουσης.

ΑΤΡΑΥΜΑΤΙΚΗ ΑΣΤΑΘΕΙΑ

Άτομα με διάγνωση ατραυματικής αστάθειας ενδέχεται να παρουσιάζουν γενικευμένη και υπέρμετρη συνδεσμική χαλαρότητα σε ολόκληρο το σώμα, συχνά περιγραφόμενη ως συγγενής. Αυτός ο σχετικά σπάνιος τύπος αστάθειας δεν συνδέεται απαραίτητα με ένα τραυματικό γεγονός. Η αστάθεια μπορεί να είναι μονοκατευθυντική ή πολυκατευθυντική και αμφοτερόπλευρη. Το αίτιο της ατραυματικής αστάθειας δεν είναι καλά κατανοητό και μπορεί να περιλαμβάνει διάφορους παράγοντες ως εξής*:

- Οστική δυσπλασία
- Μειωμένη ενδοαρθρική πίεση (μειωμένη επίδραση αναρρόφησης)
- Μη φυσιολογική κινηματική της ωμοπλάτης (ωμοπλατιαία δυσκίνηση)
- Αδυναμία, πτωχός έλεγχος ή αυξημένη κόπωση της ΓΒ άρθρωσης ή των ωμοπλατιαίων μυών
- Ασυνήθιστα μεγάλο διάστημα στροφέων
- Πλεονάζουσες πτυχές ή γενικευμένη αδυναμία στο θύλακο και στους θυλακικούς συνδέσμους
- Νευρομυϊκές διαταραχές
- Αυξημένη χαλαρότητα των συνδετικών ιστών

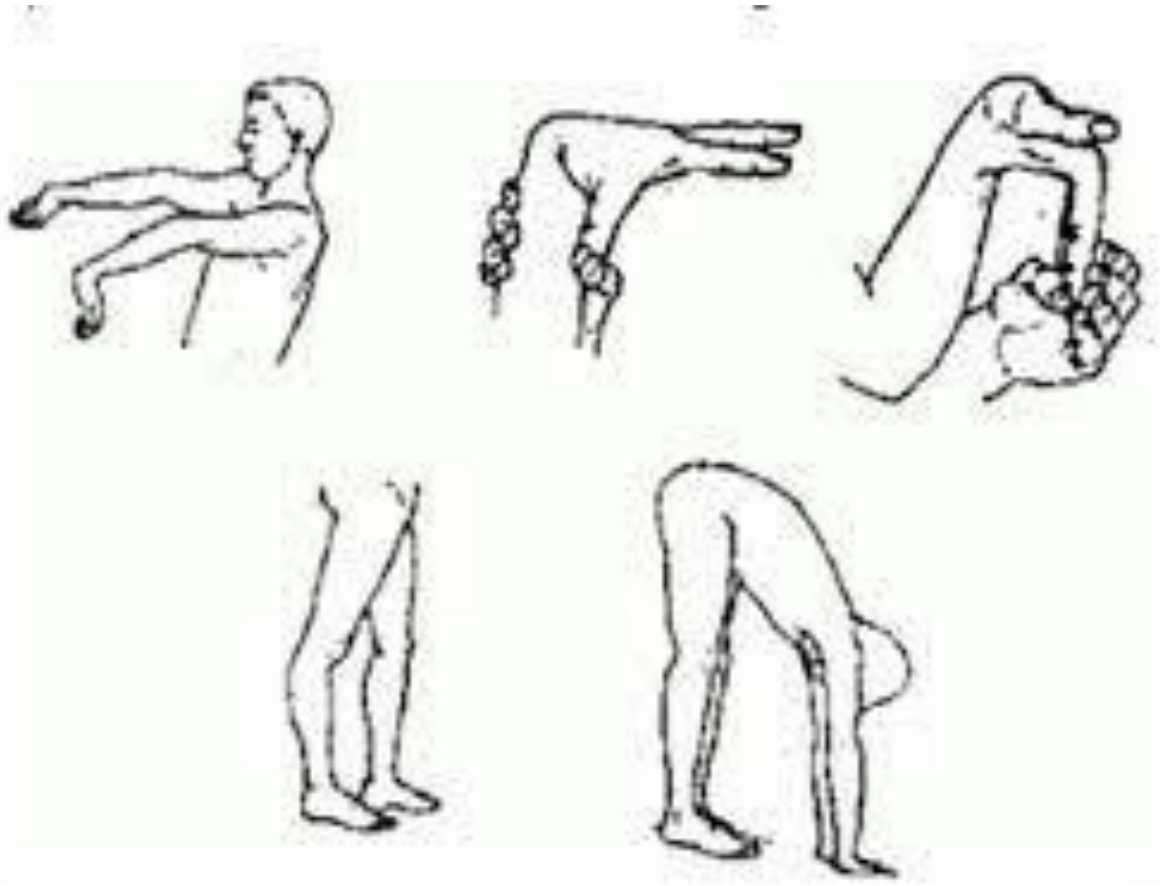

Σχ. 5.62 Μια ακτινογραφία ατόμου με σύνδρομο υπακρωμιακής πρόσκρουσης που επιχειρεί απαγωγή στον ώμο. Τα μικρά βέλη σημειώνουν την πρόσκρουση της βραχιόνιας κεφαλής στην κάτω επιφάνεια του ακρωμίου (Παραχώρηση Gary L. Soderberg.)

φυσιολογική κινηματική κατά την καθεμιά προοπτική μπορεί να επηρεάσει τον όγκο του υπακρωμιακού χώρου. Ένα σημαντικό μέρος της βιβλιογραφίας έχει εμπλέξει μη φυσιολογική ωμοπλατοθωρακική κινηματική (ωμοπλατιαία δυσκίνηση) ως πιθανό παράγοντα συνεισφοράς στην πρόσκρουση.[94,97,108,119,164] Σε έναν ώμο δίχως πόνο, η πλήρης απαγωγή συμβαίνει σε συνδυασμό με σημαντική ωμοπλατοθωρακική άνω στροφή, συνήθως συνδυασμένη με ήπιες προσαρμοστικές κινήσεις της ωμοπλάτης, όπως η οπίσθια κλίση και η έξω στροφή. Οι περισσότερες μελέτες δείχνουν ότι άτομα με σύνδρομο υπακρωμιακής πρόσκρουσης παρουσιάζουν μικρότερη από φυσιολογική άνω στροφή, λιγότερη οπίσθια κλίση και λιγότερη έξω στροφή της ωμοπλάτης κατά την απαγωγή του ώμου.[106,111,114,120,129,180] Αυτή η μη φυσιολογική κινηματική πιστεύεται ότι συμβάλλει στην υπακρωμιακή πρόσκρουση δεδομένου ότι μειώνουν την απόσταση μεταξύ της βραχιόνιας κεφαλής και του κορακοακρωμιακού τόξου.[55,92,120,134,170] Ενδιαφέρον παρουσιάζει μια μελέτη που βρήκε αύξηση στην άνω στροφή της ωμοπλάτης κατά την ενεργητική απαγωγή σε άτομα με πειραματικά προκαλούμενο πόνο.[204] Αυτή η απρόσμενη κινηματική πιστεύεται ότι είναι μια στρατηγική αναπλήρωσης προσαρμοσμένη στη μείωση της συμπίεσης στους επώδυνους ιστούς. Εάν η μη φυσιολογική κινηματική του ώμου προηγήθηκε ή ακολούθησε το σύνδρομο υπακρωμιακής πρόσκρουσης δεν είναι πάντοτε σίγουρο. Ανεξάρτητα από το ειδικό πρότυπο της κινηματικής της ωμοπλάτης, ένα σημαντικό σημείο είναι ότι ακόμη και μια μικρή απόκλιση στην ωμοπλατιαία κινηματική πιθανώς έχει μια δυσανάλογα μεγάλη επίδραση στον όγκο όπως και στον υπακρωμιακό χώρο, ειδικά υπό το φως άλλων συνοδών παραγόντων, όπως το οίδημα του ορογόνου θυλάκου.

«Εσφαλμένη» στάση της ωμοπλάτης σχετικά με τον θώρακα έχει επίσης εμπλακεί ως παράγοντας που συνεισφέρει στη μείωση του όγκου του υπακρωμιακού χώρου.[15,95,108,119] «Πτωχή» ή νωθρή στάση σε κατά τα άλλα νευρολογικώς υγιή άτομα συχνά σχετίζεται με μια ωμοπλατοθωρακική άρθρωση που είναι μη φυσιολογικά κάτω στραμμένη και υπέρμετρα σε απαγωγή -θέσεις τυπικά σχετιζόμενες με υπέρμετρη πρόσθια κλίση και έσω στροφή στην ωμοπλάτη. Τέτοια στάση έχει όντως συσχετιστεί με έναν σφιχτό ή υπερβραχυμένο ελάσσονα θωρακικό μυ.[18] Αξιοσημείωτη βράχυνση σε αυτόν τον μυ, συνεπώς, θα συνεισέφερε στην ανάπτυξη δυσκίνησης της ωμοπλάτης και πιθανώς σε σύνδρομο υπακρωμιακής πρόσκρουσης.

Επιπροσθέτως σε έναν σφιχτό ελάσσονα θωρακικό, άλλα αίτια μη φυσιολογικής στάσης ή κινηματικής της ωμοπλατοθωρακικής άρθρωσης περιλαμβάνουν διαφοροποιημένη στάση της αυχενικής και της θωρακικής μοίρας, καμπουριασμένη καθιστή θέση, αποφυγή πόνου, αυξημένη ενεργοποίηση του άνω τραπεζοειδούς, κόπωση, μειωμένη ενεργοποίηση ή αδυναμία του προσθίου οδοντωτού, του μέσου και κάτω τραπεζοειδούς και του πετάλου των στροφέων και μειωμένος συντονισμός των μυών που φυσιολογικά εξασφαλίζουν την ακολουθία της κινηματικής μεταξύ της ωμοπλάτης και του βραχιονίου.[16,17,29,45,52,54,94,108,111,179]

Το σύνδρομο υπακρωμιακής πρόσκρουσης ενδέχεται να προκαλείται επίσης από παθολογίες που είναι ευθέως συνδεδεμένες με την ΓΒ άρθρωση. Αυτές οι παθολογίες μπορεί να περιλαμβάνουν συνδεσμική αστάθεια, συμφυτική θυλακίτιδα, υπέρμετρη βράχυνση του οπίσθιου θυλάκου (και σχετική υπέρμετρη πρόσθια μετανάστευση της βραχιόνιας κεφαλής προς το κάτω μέρος του κορακοακρωμιακού τόξου), επιλεκτική μυϊκή βράχυνση γύρω από τη ΓΒ άρθρωση και δομικά Προκληθείσες αλλαγές στον όγκο του υπακρωμιακού χώρου.[133,134,140,158] Ο τελευταίος παράγοντας μπορεί να καταλήξει από οστεόφυτα σχηματισμένα γύρω από την υπερκείμενη ΑΚ άρθρωση,[121] την παρουσία ενός μη φυσιολογικού αγκιστρωτού ακρωμίου ή οίδημα και θρυμματισμό των δομών εντός και γύρω του υπακρωμιακού χώρου. Τα πιο δημοφιλή προτεινόμενα άμεσα ή έμμεσα αίτια υπακρωμιακής πρόσκρουσης συνοψίζονται στο πιο κάτω πλαίσιο.

Οι στόχοι για τη μη χειρουργική αντιμετώπιση του συνδρόμου υπακρωμιακής πρόσκρουσης τυπικά περιλαμβάνουν μείωση της φλεγμονής εντός του υπακρωμιακού χώρου, αυξημένο έλεγχο και δύναμη στο πέταλο των στροφέων και στους μύς άξονα-ωμοπλάτης, βελτίωση της κιναισθητικής αντίληψης της κίνησης και στάσης στην ωμοπλατοθωρακική άρθρωση και προσπάθεια να αποκατασταθεί το φυσιολογικό για τον ώμο εύρος κίνησης, η ευκαμψία των ιστών και η αρθροκινηματική στη ΓΒ άρθρωση. Οι στρατηγικές άσκησης που στοχεύουν στην επίτευξη πολλών από αυτούς τους στόχους βασίζονται στην κατανόηση του πώς ένα διαφοροποιημένο μυοσκελετικό σύστημα μπορεί να επηρεάσει με αναστρέψιμο τρόπο την κινηματική του ώμου, μειώνοντας τελικά τον υπακρωμιακό χώρο και προδιαθέτοντας ένα άτομο για υπακρωμιακή πρόσκρουση (βλέπε το πλαίσιο στην ακόλουθη σελίδα).[113,119] Μια συστηματική ανασκόπηση και μεταανάλυση έχει παρουσιάσει ότι οι ασκήσεις δύναμης και ελαστικότητας είναι μια αποδοτική προσέγγιση για να μειώσει τον πόνο και να βελτιώσει τη λειτουργία σε μερικά άτομα με σύνδρομο υπακρωμιακής πρόσκρουσης.[72] Η αποδοτικότητα της άσκησης ως θεραπευτικής προσέγγισης θα βελτιωθεί μετά από μια καλύτερη κατανόηση του πώς θα γίνει αντιστοίχιση του τύπου της άσκησης με τη μοναδική για τον κάθε ασθενή παθομηχανική.[17,24,29,164]

Άμεσα ή Έμμεσα Αίτια Υπακρωμιακής Πρόσκρουσης

- Μη φυσιολογική κινηματική στη γληνοβραχιόνια (ΓΒ) άρθρωση
- Ωμοπλατιαία δυσκίνηση
- «Νωθρή» στάση που επηρεάζει την ευθυγράμμιση της ωμοπλατοθωρακικής άρθρωσης
- Κόπωση, αδυναμία, πτωχός έλεγχος ή βράχυνση των μυών που διέπουν τις κινήσεις στη ΓΒ ή στην ωμοπλατοθωρακική άρθρωση
- Φλεγμονή και οίδημα των ιστών εντός και γύρω από τον υπακρωμιακό χώρο
- Υπέρμετρη φθορά και επακόλουθη εκφύλιση των τενόντων του πετάλου των στροφέων μυών και της μακράς κεφαλής του δικεφάλου
- Αστάθεια στην ΓΒ άρθρωση
- Συμφύσεις ή σκληρότητα εντός του κάτω θυλάκου της ΓΒ άρθρωσης (και συνοδός πρόσθια μετανάστευση της βραχιόνιας κεφαλής προς το κατώτερο όριο του κορακοακρωμιακού τόξου)
- Οστεόφυτα που σχηματίζονται γύρω από την ακρωμιοκλειδική άρθρωση
- Μη φυσιολογικό σχήμα του ακρωμίου ή του κορακοακρωμιακού τόξου

ΣΥΓΚΑΜΨΗ ΑΓΚΩΝΑ– ΠΑΘΟΚΙΝΗΣΙΟΛΟΓΙΑ
Μείωση ικανότητας αυτοεξυπηρέτησης

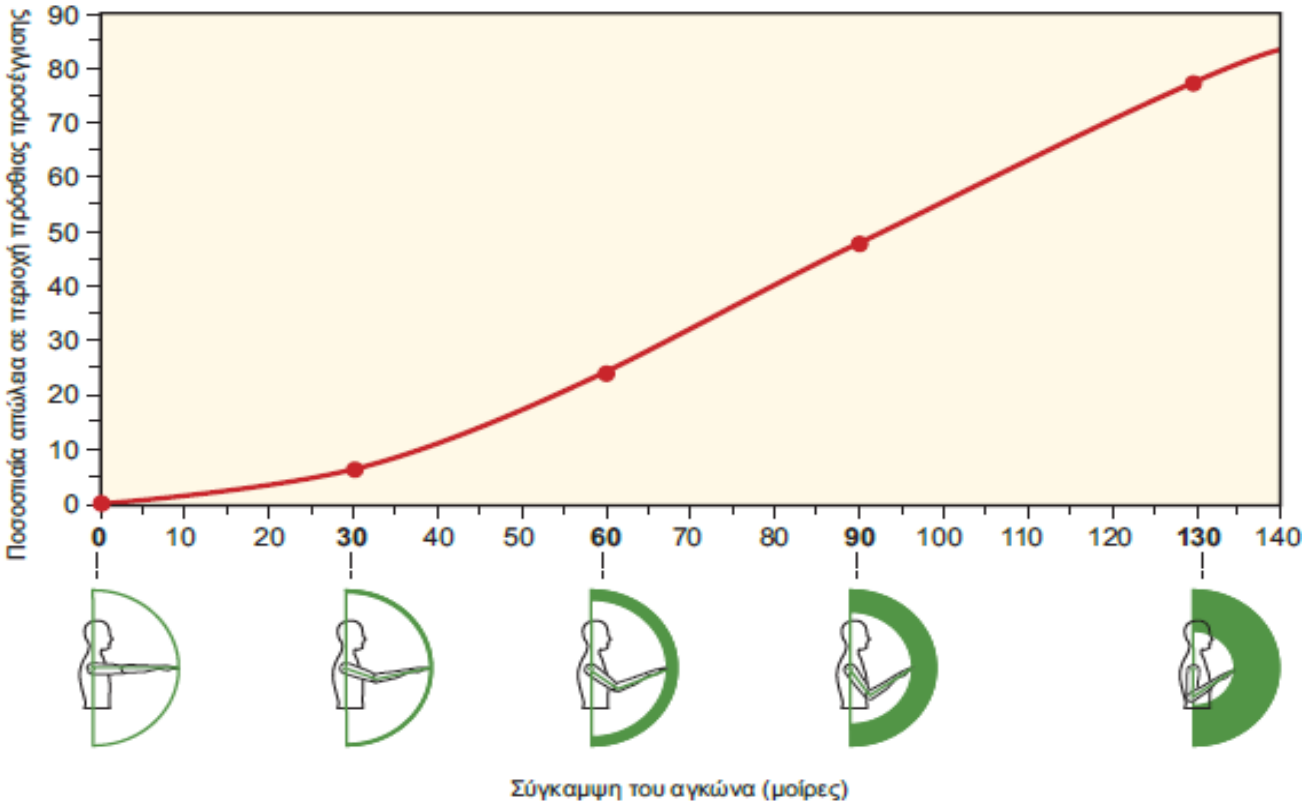

ΣΧΗΜΑ 6.48 Ένα γράφημα που δείχνει την ποσοστιαία απώλεια σε περιοχή πρόσθιας προσέγγισης του χεριού, από τον ώμο έως το δάκτυλο, ως μια λειτουργία της σοβαρότητας της σύγκαμψης του αγκώνα. Σημειώστε την απότομη αύξηση στην ελάττωση της πρόσθιας προσέγγισης καθώς η σύγκαμψη υπερβαίνει τις 30 μοίρες. Τα σκίτσα στο κάτω μέρος του γραφήματος απεικονίζουν την προοδευτική απώλεια της πρόσθιας προβολής, που υποδεικνύεται από την αυξανόμενη ημικυκλική περιοχή, καθώς η σύγκαμψη γίνεται πιο σοβαρή.

ΚΑΡΠΙΑΙΟΣ ΣΩΛΗΝΑΣ – ΠΑΘΟΚΙΝΗΣΙΟΛΟΓΙΑ

Carpal tunnel syndrome –CTS)

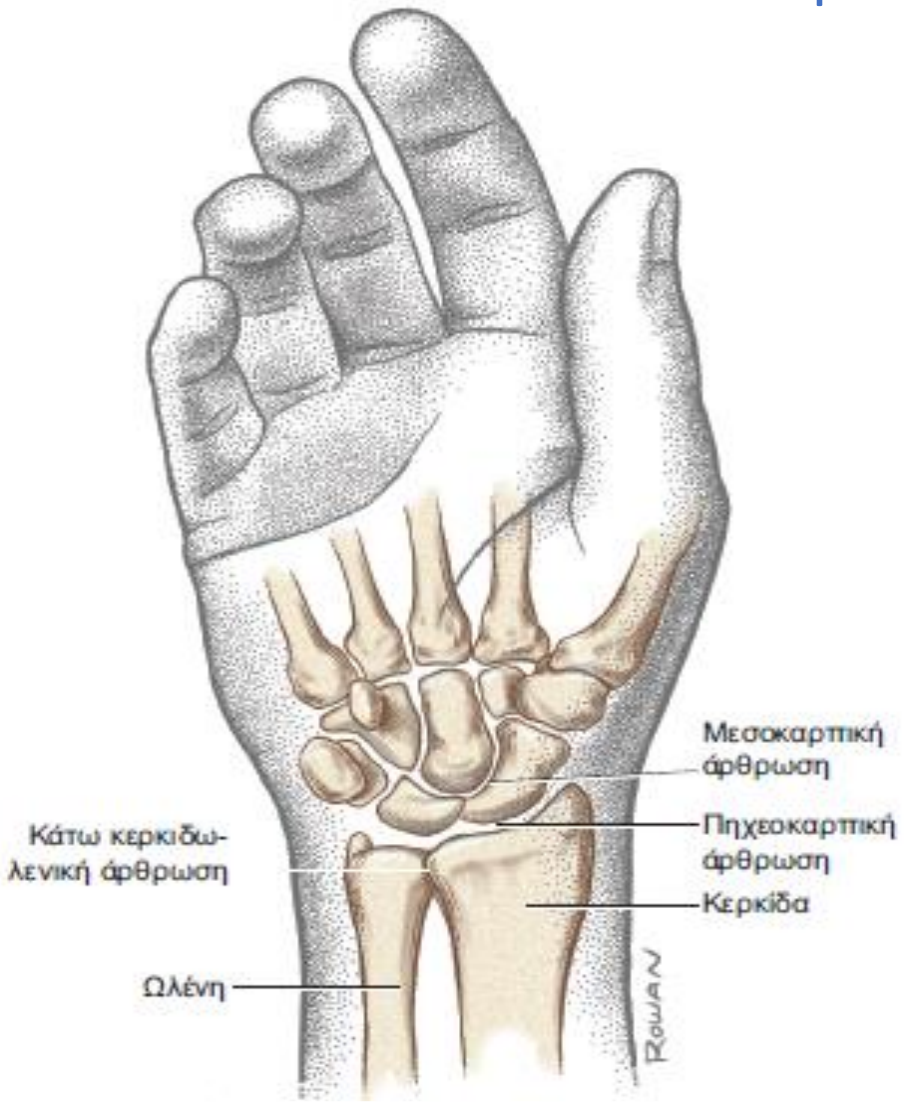

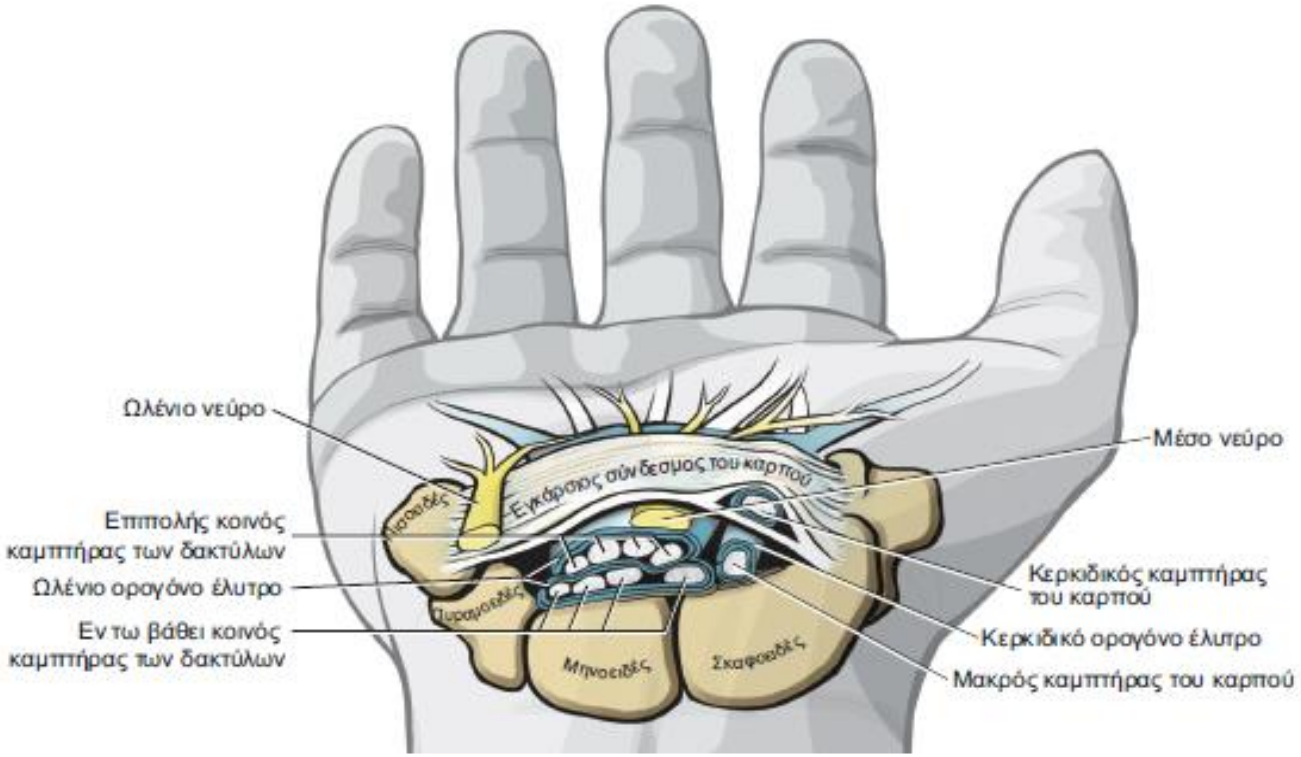

CTS ΚΑΙ ΕΠΙΔΕΙΝΩΣΗ ΑΝΤΙΘΕΣΗΣ-ΠΕΡΙΑΓΩΓΗΣ ΑΝΤΙΧΕΙΡΑ

Το εύρος της διαδρομής σε κίνηση αντίθεσης και περιαγωγής αντίχειρα είναι μικρότερο σε CTS (carpal tunnel syndrome) Marquard 2014

Εύρος διαδρομής του αντίχειρα

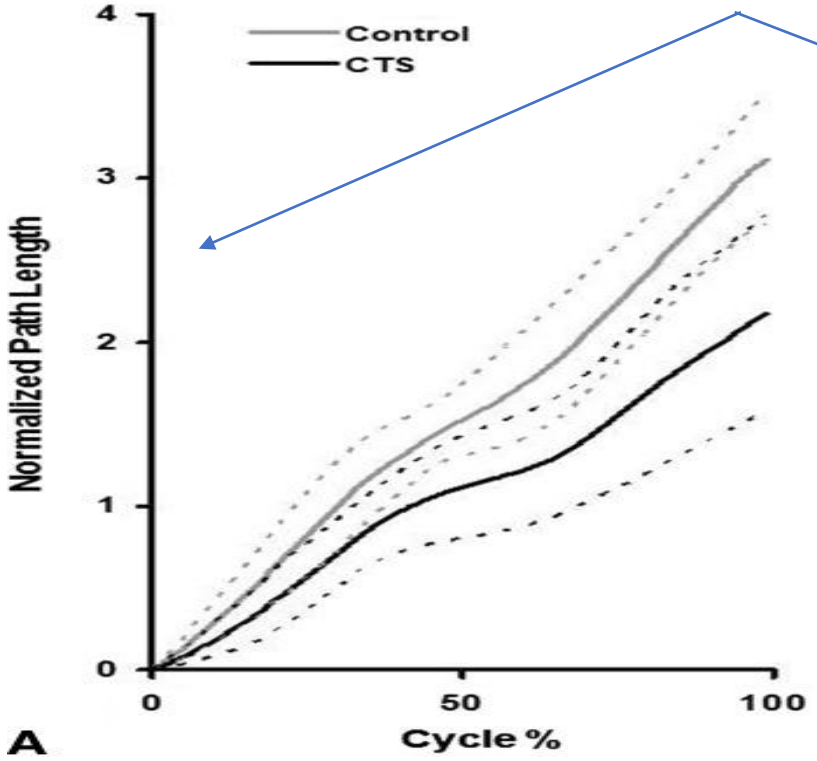

Αντίθεση Αντίχειρα

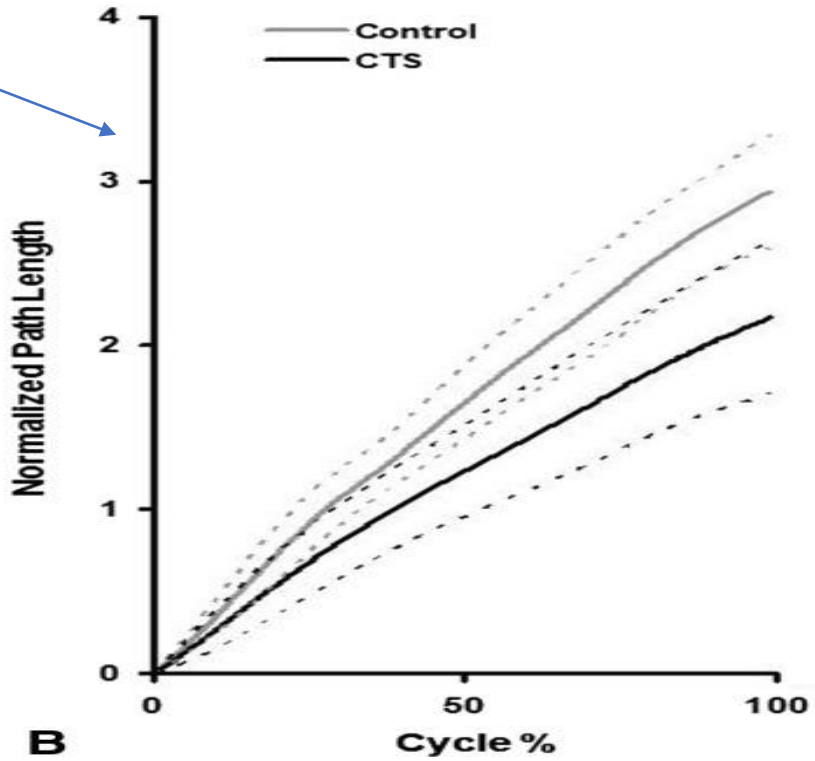

Περιαγωγή Αντίχειρα

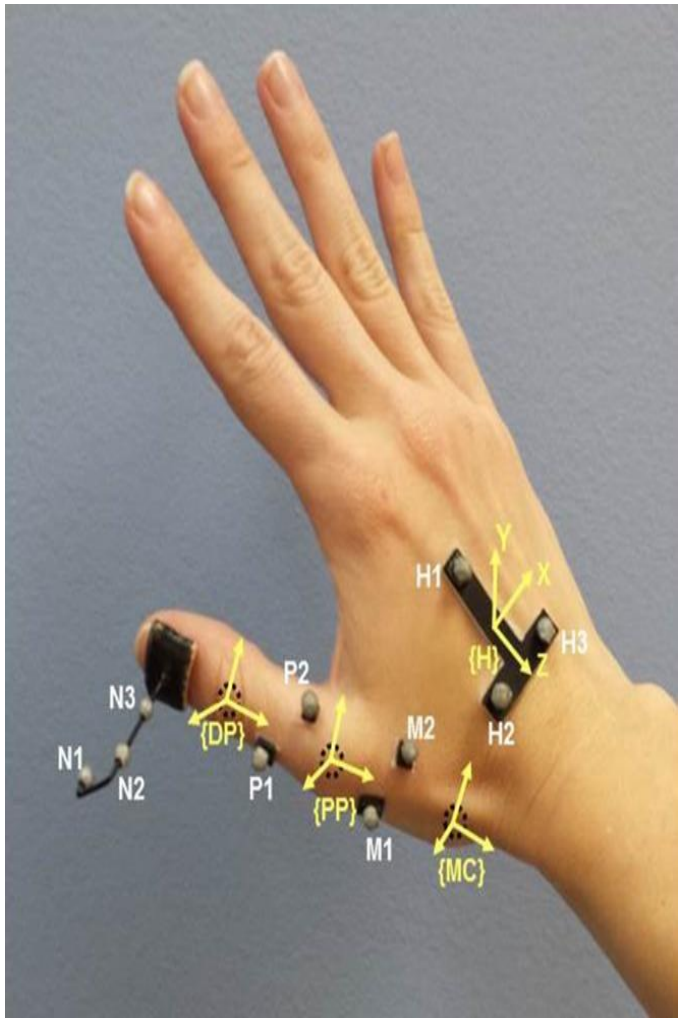

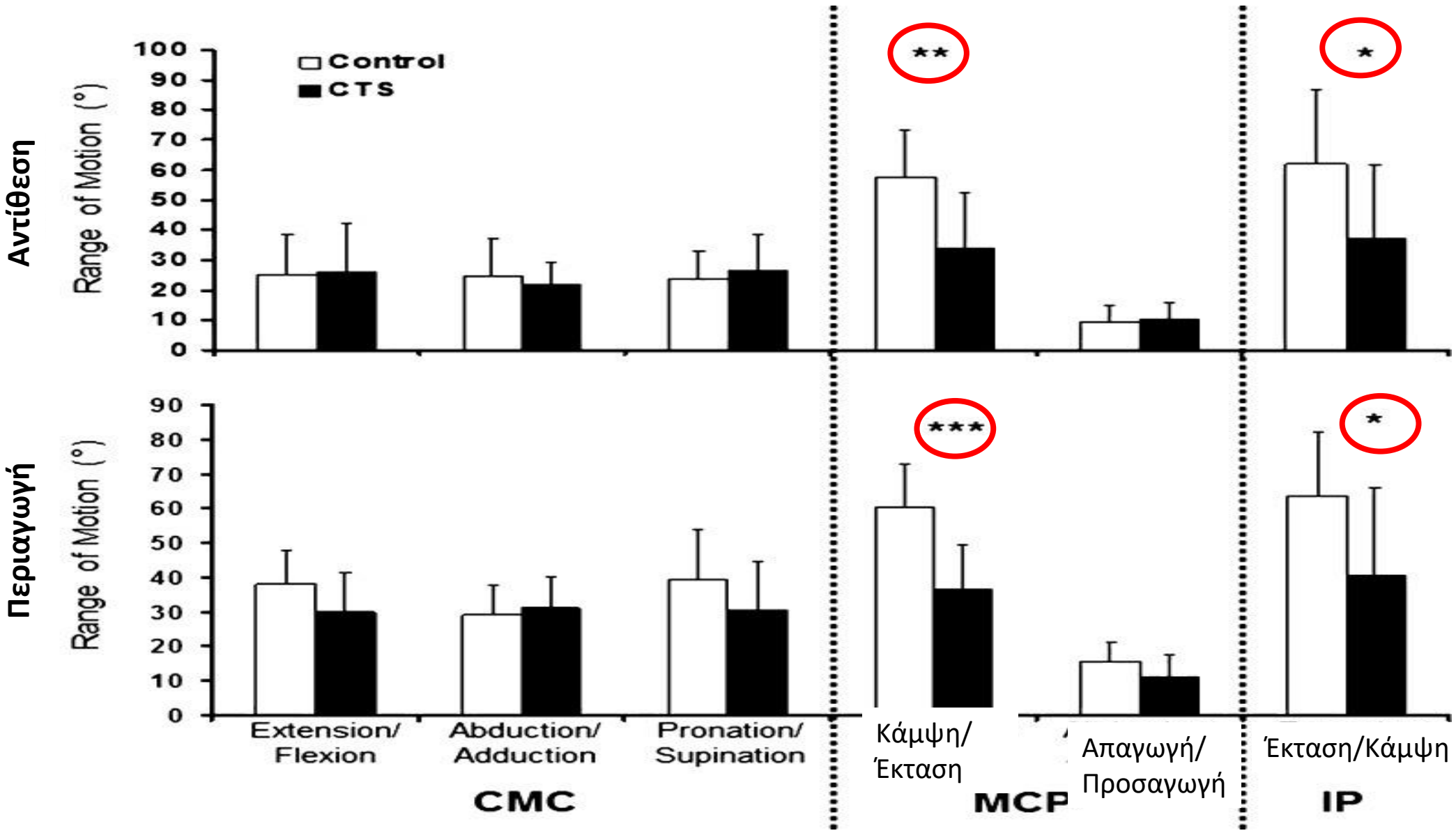

Το ROM αντίχειρα σε αντίθεση και περιαγωγή για υγιείς και ασθενείς με (CTS) στις 3 αρθρώσεις CMC = καρπομετακάρπια; MCP = μετακαρποφαλαγγική; IP = μεσοφαλαγγική . Στατιστική σημαντικότητα *p < 0.05; **p < 0.01; ***p < 0.001; *Marquard 2014*

Το CTS επιδεινώνει την αντίδραση του δείκτη σε απρόσμενες μεταβολές βάρους

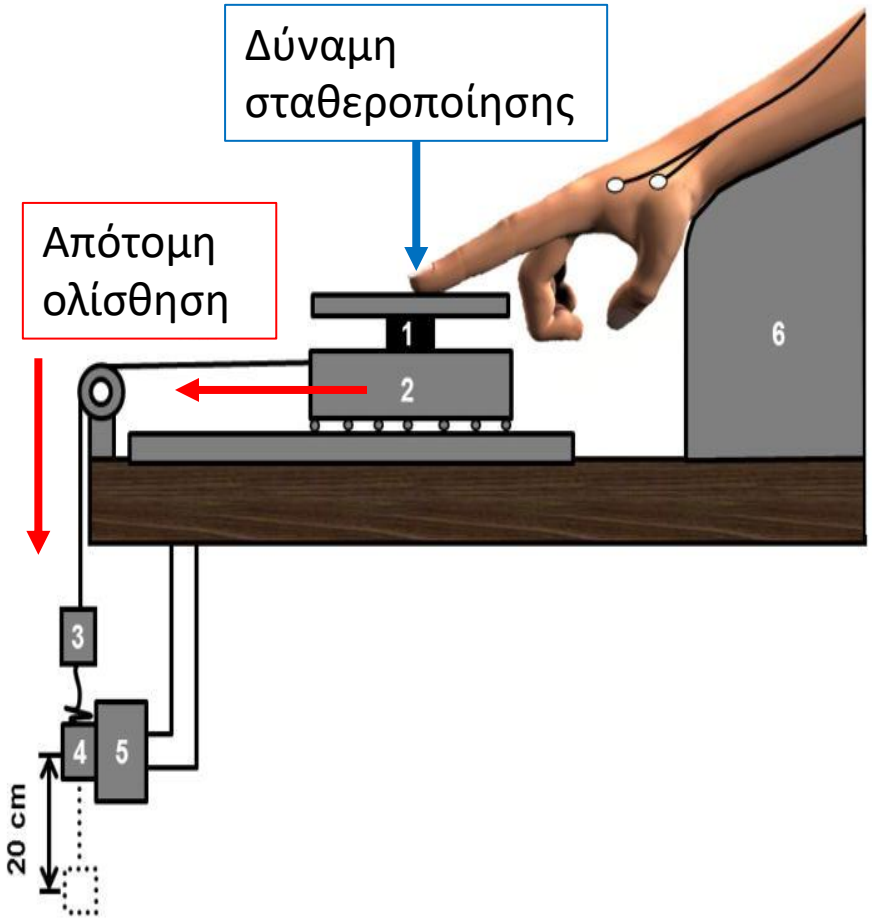

Σκοπός η μελέτη της δύναμης αντίδρασης αλλά και της μυϊκής δύναμης του δείκτη σε ολισθαίνον μεταβαλλόμενο βάρος CTS.

Έγινε καταγραφή της ηλεκτρικής δραστηριότητας του πρώτου ραχιαίου μεσόστεου και της δύναμης του δείκτη

Αποτελέσματα:

- 20.9% μεγαλύτερη καθυστέρηση στη μυϊκή αντίδραση (EMG) και 12.0% στη δύναμη αντίδρασης δείκτη σε σχέση με τους υγιείς.
- Ο χρόνος για την σταθεροποίηση της ολισθαίνουσας βάσης ήταν μεγαλύτερος στους CTS ασθενείς.

Συμπέρασμα:

- Αυτό σημαίνει πως υπάρχουν αισθητικοκινητικά ελλείμματα που αφορούν πολλαπλά επίπεδα περιφερικού και κεντρικού νευρικού συστήματος.
- Επομένως με αυτό τον τρόπο εξηγείται η πτώση αντικειμένων από τους CTS ασθενείς.

Grandy et al 2016

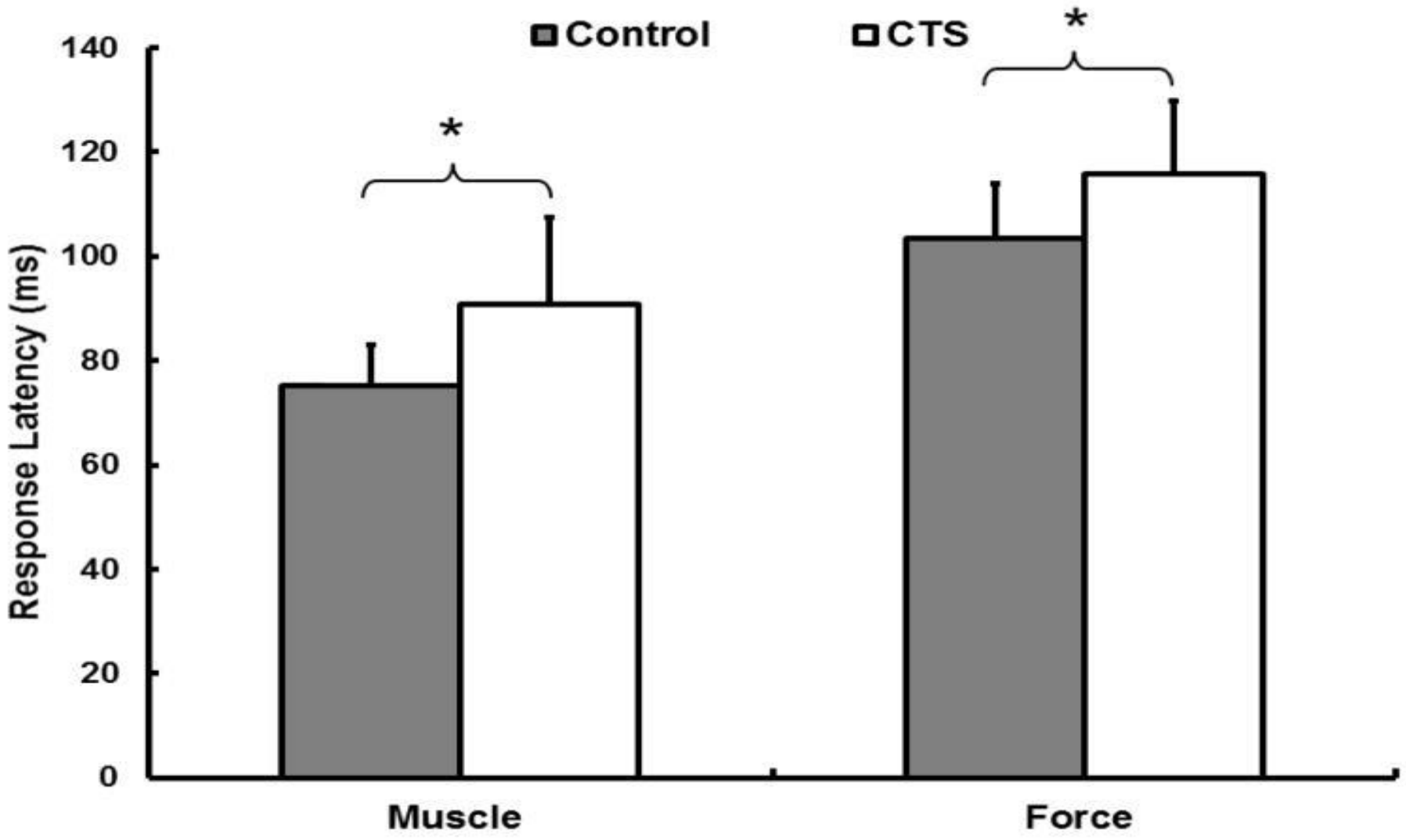

Καθυστέρηση σε μυϊκή αντίδραση και ανάπτυξη δύναμης (ms) για υγιείς και CTS (* $p < 0.05$)

Φυσιολογική λειτουργία των δακτύλων

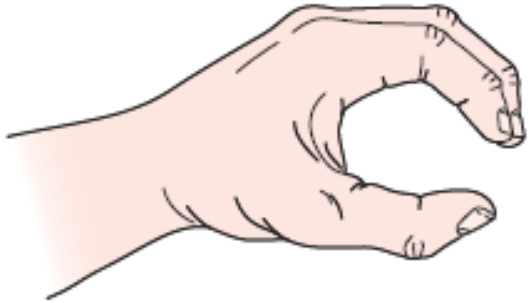

A

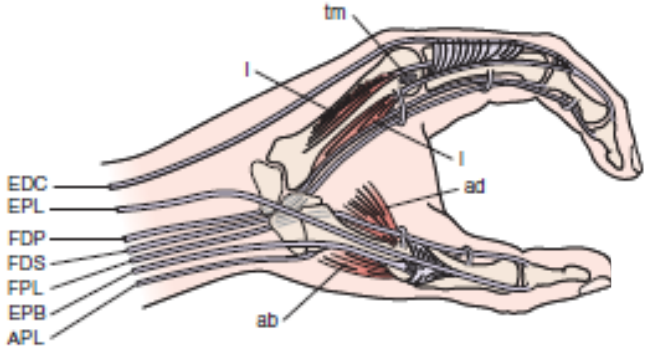

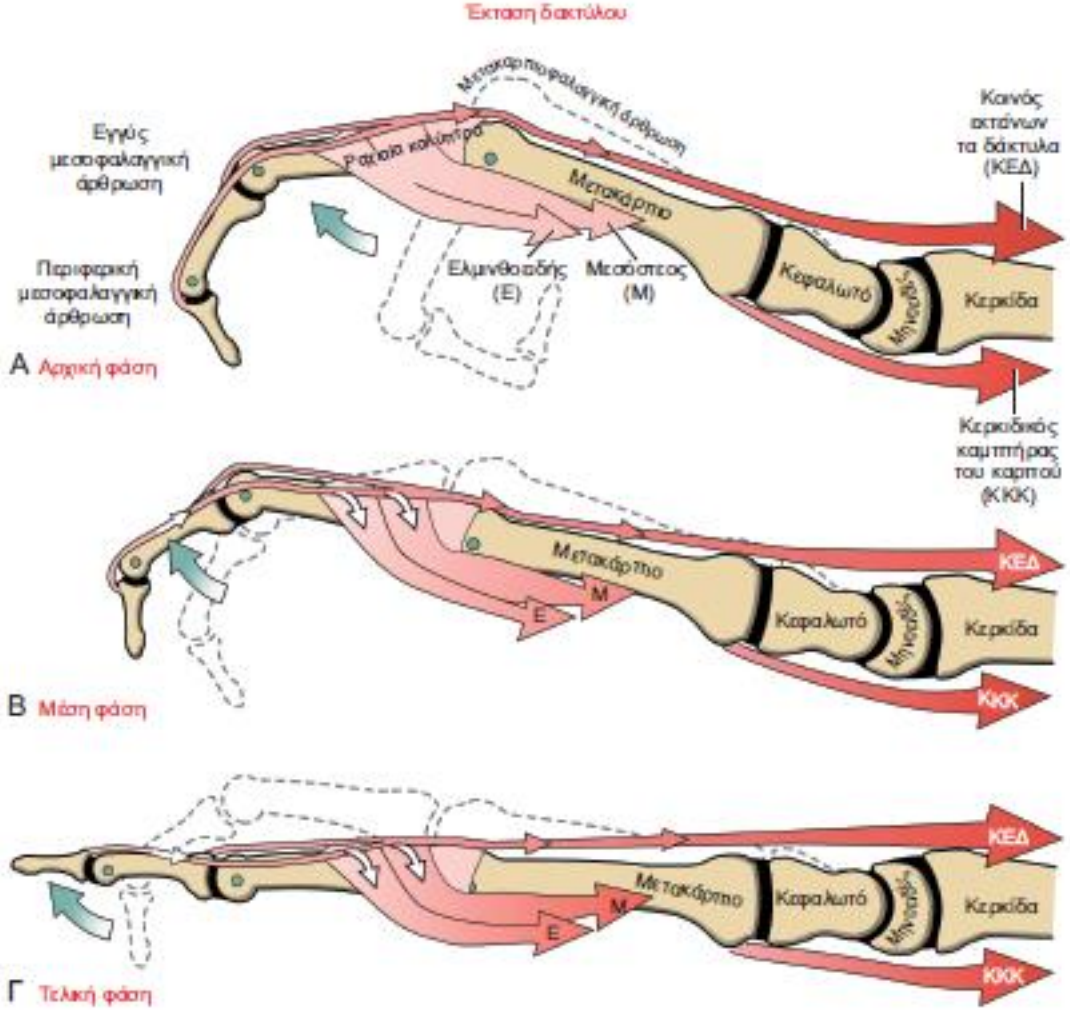

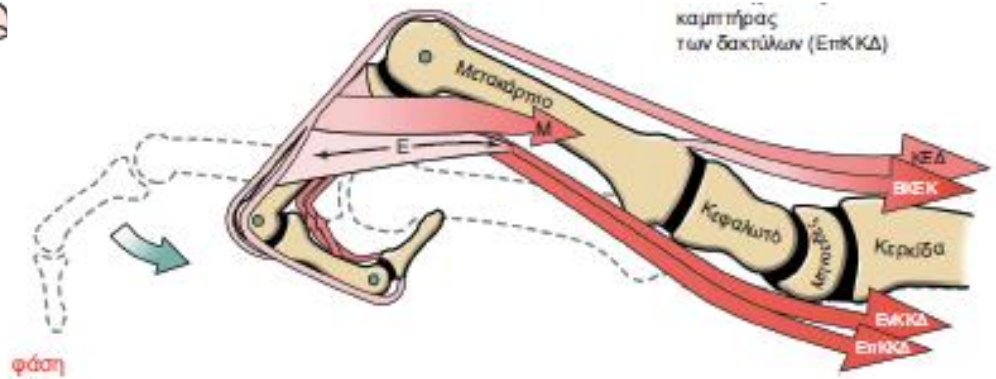

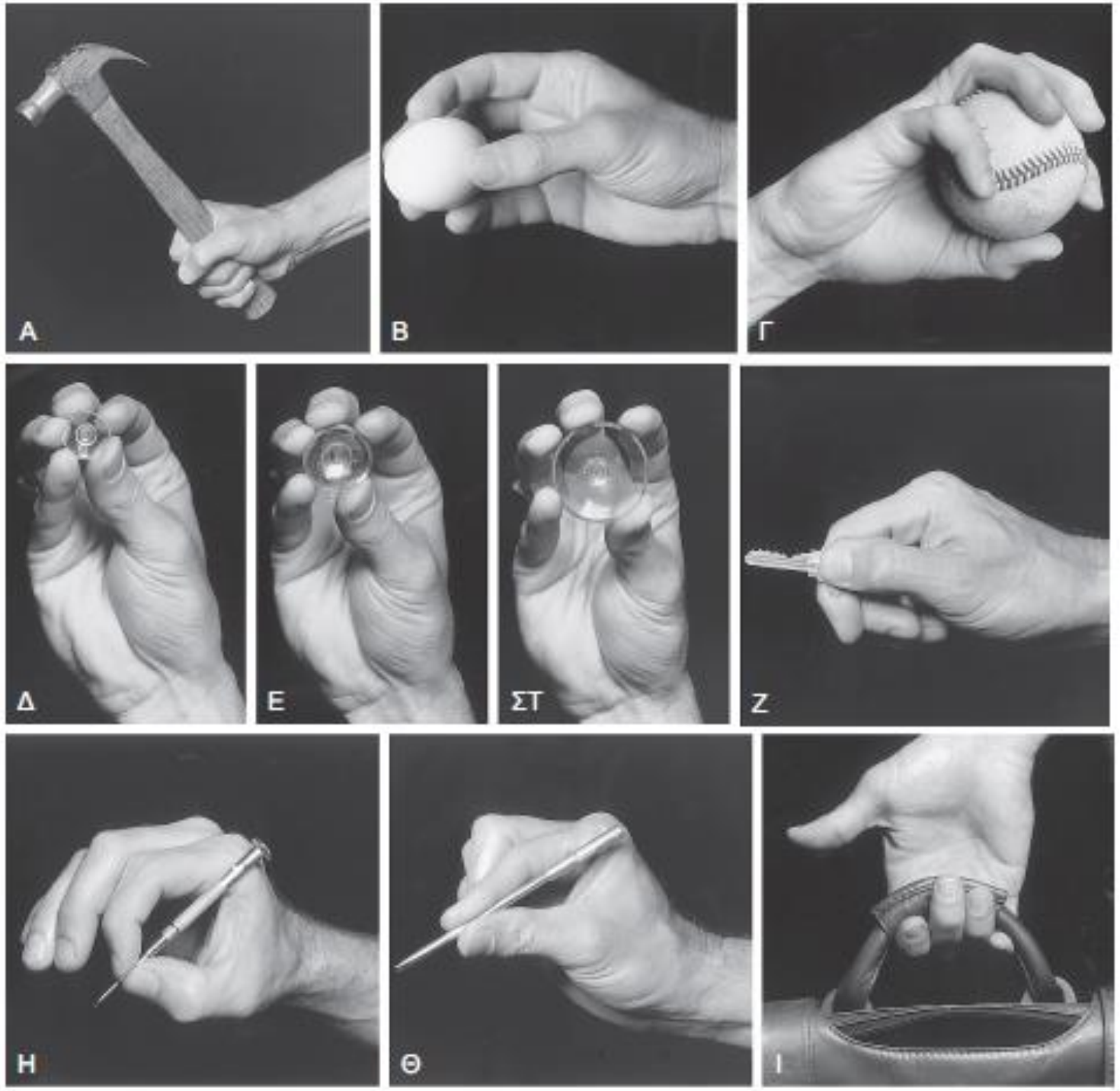

Φυσιολογική λειτουργία χεριού-δακτύλων σε λαβές και σύλληψη αντικειμένων

(Α) Λαβή δύναμης.
(Β) Λαβή ακριβείας για το κράτημα ενός αβγού.
(Γ) Λαβή ακριβείας για τη ρίψη μιας μπάλας μπέιζμπολ.
(Δ-ΣΤ) Τροποποιήσεις της λαβής ακριβείας, μέσω της μεταβολής της κοιλότητας της περιφερικής
εγκάρσιας καμάρας.
(Ζ) Πλάγια λαβή δύναμης για κλειδί.
(Η) Λαβή δίκην τσιμπίδας με τα ακροδάκτυλα.
(Θ) Λαβή
δίκην τσιμπίδας με τον πολφό.
(Ι) Αγκιστρωτή λαβή.

ΚΑΡΠΟΣ ΚΑΙ ΔΑΚΤΥΛΑ

Συνεργασία εκτεινόντων καρπού – καμπτήρων δακτύλων

Διαταραχή

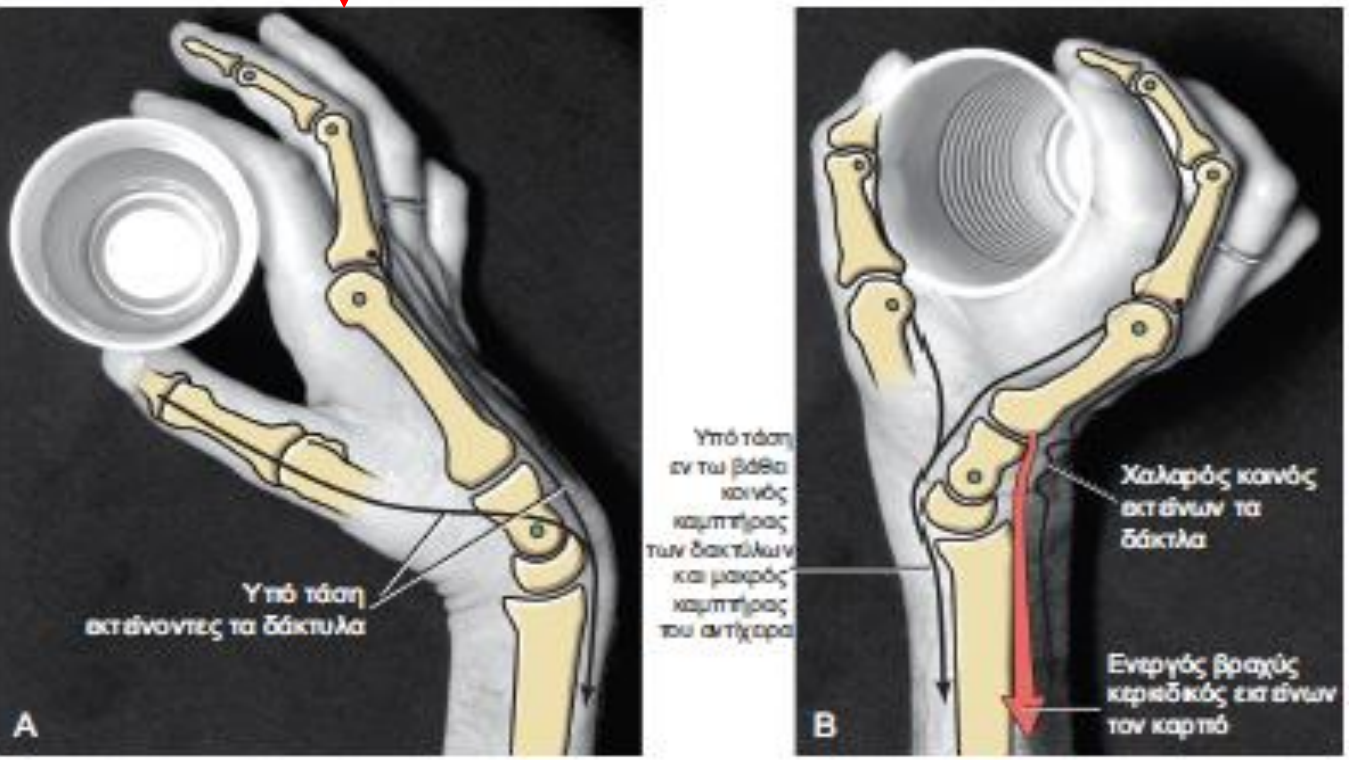

ΣΧ. 8.37 Η «ενέργεια της τενοντόδεσης» των καμπτήρων των δακτύλων σε ένα υγιές άτομο. Καθώς εκτείνεται ο καρπός, ο αντίχειρας και τα δάκτυλα κάμπτονται αυτόματα, λόγω της διάτασης που εφαρμόζεται στους ετερόχθονες καμπτήρες των δακτύλων. Η κάμψη λαμβάνει χώρα παθητικά, χωρίς την καταβολή προσπάθειας από το άτομο.

ΣΧ. 8.38 Ένα άτομο με τετραπληγία επιπέδου Α6 χρησιμοποιεί την «ενέργεια της τενοντόδεσης», για να πιάσει ένα ποτήρι με νερό. (Α) Η επαγόμενη από την βαρύτητα κάμψη του καρπού προκαλεί το άνοιγμα του χεριού. (Β) Η ενεργητική έκταση καρπού, μέσω της συστολής του νευρωμένου βραχύ κερκιδικού εκτείνοντα τον καρπό (κόκκινο χρώμα), παράγει αρκετή παθητική τάση στους παράλυτους καμπτήρες των δακτύλων για το κράτημα του ποτηριού με νερό. Βλέπε πλήρη περιγραφή παραπάνω.

Εκτινασσόμενος Δάκτυλος ή στενωτική τενοντοελυτρίτιδα των καμπτήρων

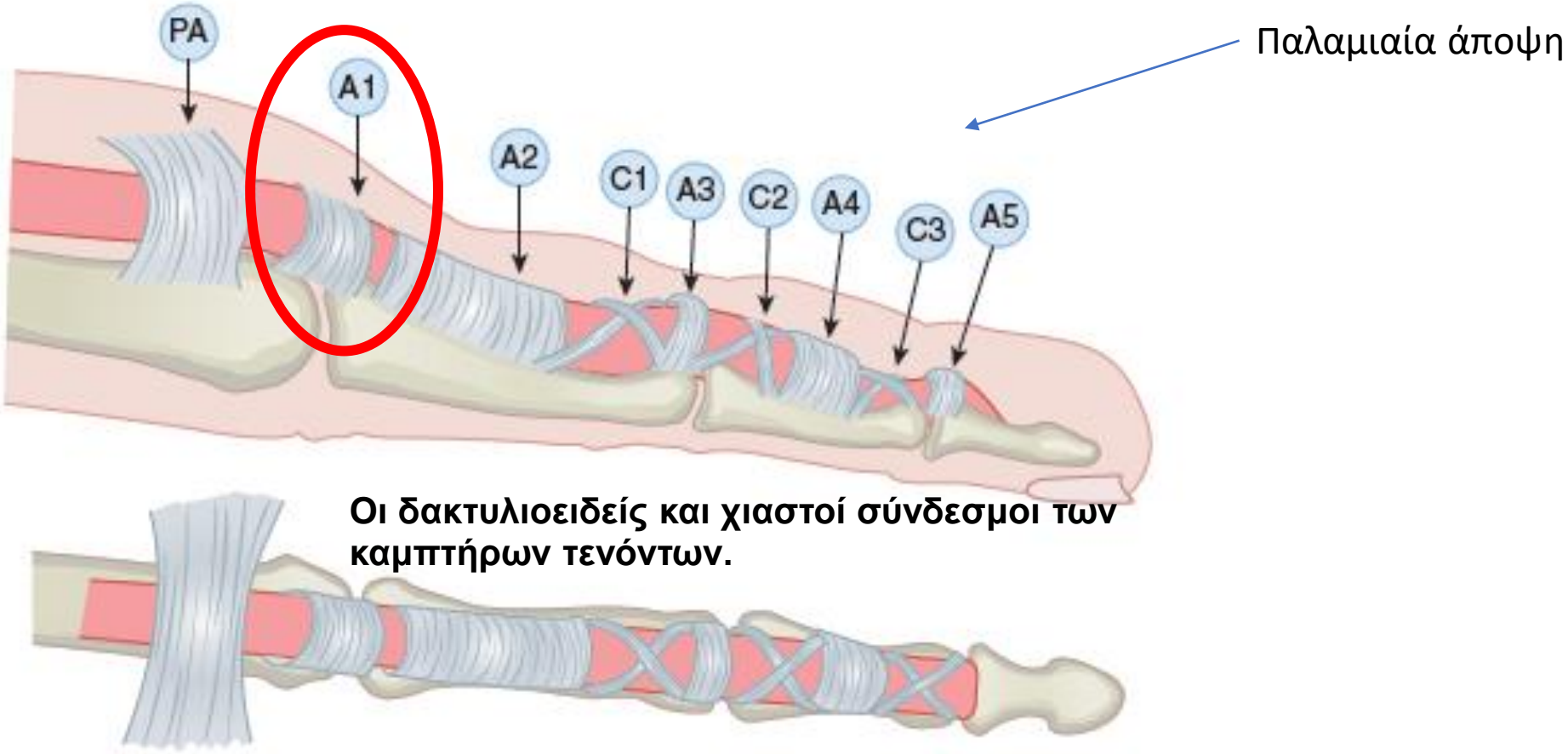

Εκτινασσόμενος δάκτυλος = δυσαναλογία μεγέθους μεταξύ του τένοντα και του Α1 δακτυλιοειδούς συνδέσμου. Το δυσανάλογο αυτό μέγεθος δεν επιτρέπει την ομαλή ολίσθηση του καμπτήρα τένοντα εντός του ελύτρου. Αυτό μπορεί να προκαλέσει πόνο, «αναπήδηση» ή ακόμη και εμπλοκή του δακτύλου σε κάμψη.

ΤΡΑΥΜΑΤΙΣΜΟΙ ΚΑΙ ΑΔΥΝΑΜΙΑ ΕΚΤΕΛΕΣΗΣ ΚΙΝΗΣΕΩΝ ΣΤΟ ΧΕΡΙ

Σφυροδακτυλία. Η παραμόρφωση αυτή είναι αποτέλεσμα της ρήξης των εκτεινόντων στην κατάφυσή τους Στην περιφερική φάλαγγα του δακτύλου, οπότε η τελική φάλαγγα παραμένει σε κάμψη

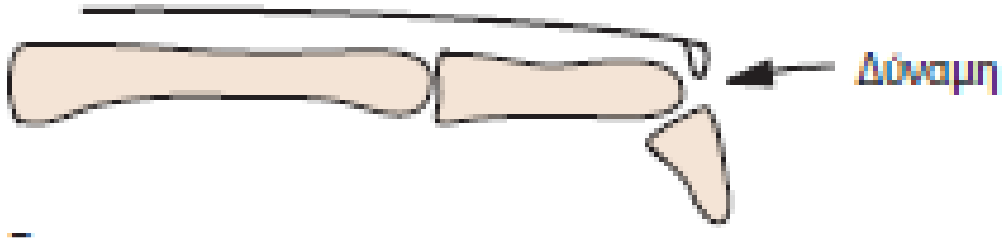

Το χέρι του πιθήκου. Η αδυναμία του θέναρος είνα αποτέλεσμα της πάρεσης του μέσου νεύρου, οπότε ο αντίχειρας βρίσκεται πίσω από τη γραμμή των δακτύλων ως αποτέλεσμα της έλξης των εκτεινόντων μυών. Ο πάσχων δεν είναι σε θέση να φέρει σε αντίθεση με τα άλλα δάκτυλα τον αντίχειρα

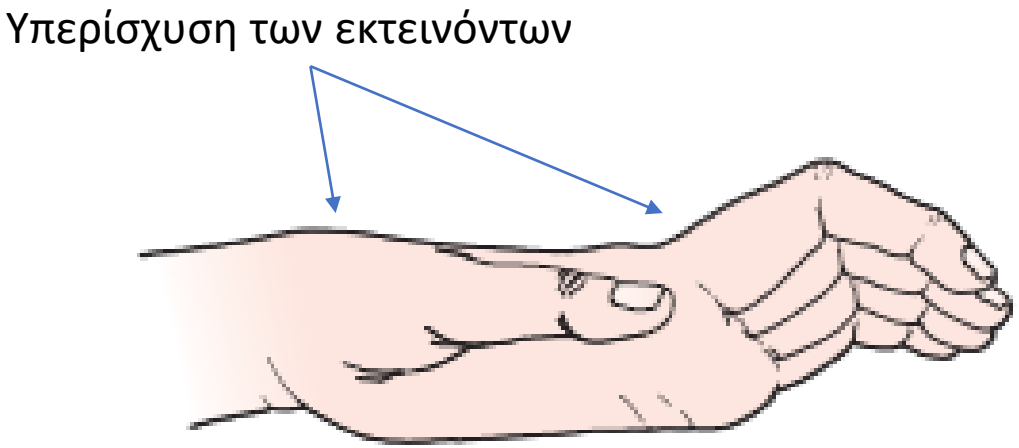

Το χέρι του Επισκόπου. Η παραμόρφωση αυτή οφείλεται σε αδυναμία των μεσόστεων μυών και των δύο έσω ελμινθοειδών μυών, λόγω πάρεσης των ωλένιου νεύρου
Η παραμόρφωση κάμψης του τέταρτου και πέμπτου δακτύλου είναι η πιο έκδηλη αλλαγή.

Παραμόρφωση δίκην λαιμού κύκνου. Κάμψη των μετακαρποφαλαγγικών και των άπω μεσοφαλαγγικών αρθρώσεων Έκταση των εγγύς μεσοφαλαγγικών αρθρώσεων. Το αποτέλεσμα προκύπτει συνήθως από την ρήξη των παλαμιαίων ινοχόνδρινων δίσκων σε πάσχοντες από ρευματοειδή αρθρίτιδα ή μετά από κάκωση

Μετακίνηση του τένοντα των καμπτήρων στην εκτατική πλευρά λόγω απώλειας συγκράτησης

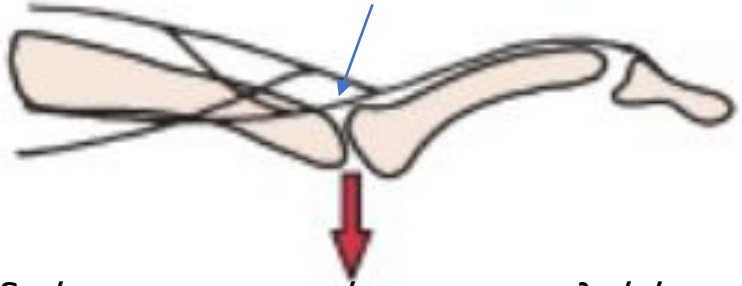

Η δράση των καμπτήρων προκαλεί έκταση

Παραμόρφωση τύπου «κομβιοδόχης». Έκταση των μετακαρποφαλαγγικών και άπω μεσοφαλαγγικών αρθρώσεων με ταυτόχρονη κάμψη των εγγύς μεσοφαλαγγικών αρθρώσεων (πρωτοπαθής δυσμορφία). Αποτέλεσμα της ρήξης του καλυπτήρα των εκτεινόντων και παρατηρείται συχνότερα μετά από κάκωση ή στη ρευματοειδή αρθρίτιδα

Τεθλασμένες παραμορφώσεις των δακτύλων

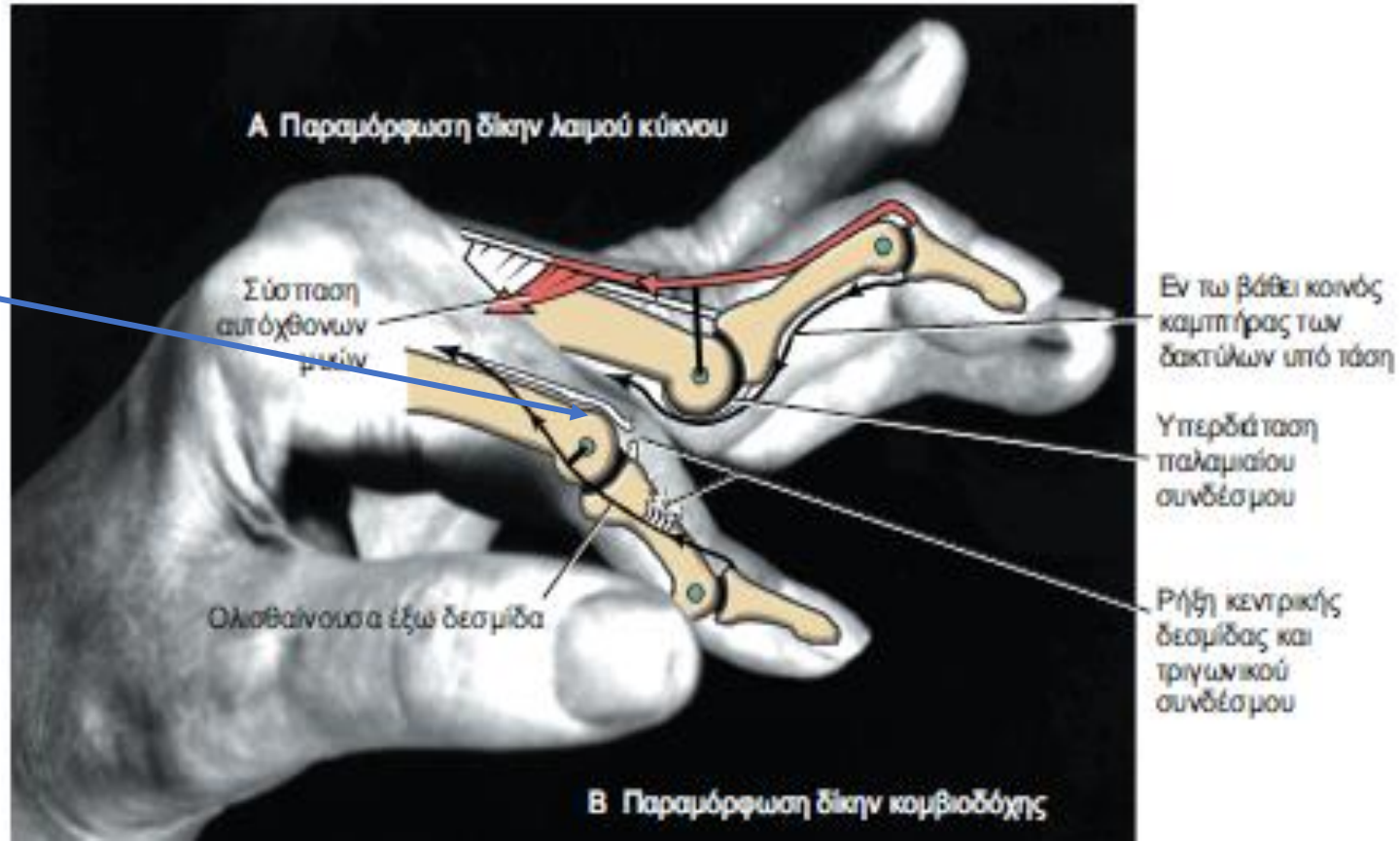

Γαμψοδακτυλία. Η παραμόρφωση είναι το αποτέλεσμα της απώλειας της λειτουργίας των αυτοχθόνων μυών και της υπερλειτουργίας των ετεροχθόνων (μακρών) εκτεινόντων μυών στη μέση φάλαγγα των δακτύλων.
Οι μετακαρποφαλαγγικές αρθρώσεις υπερεκτείνονται και οι μέσες και άπω μεσοφαλαγγικές αρθρώσεις φέρονται σε κάμψη. Λόγω της παραμόρφωσης, το χέρι δε μπορεί να αγκαλιάσει ένα αντικείμενο, αφού υπάρχει απώλεια τόσο του επιμήκους όσο και του εγκάρσιου τόξου του χεριού. Προκαλείται συνήθως από συνδυασμένη κάκωση του μέσου και ωλένιου νεύρου.

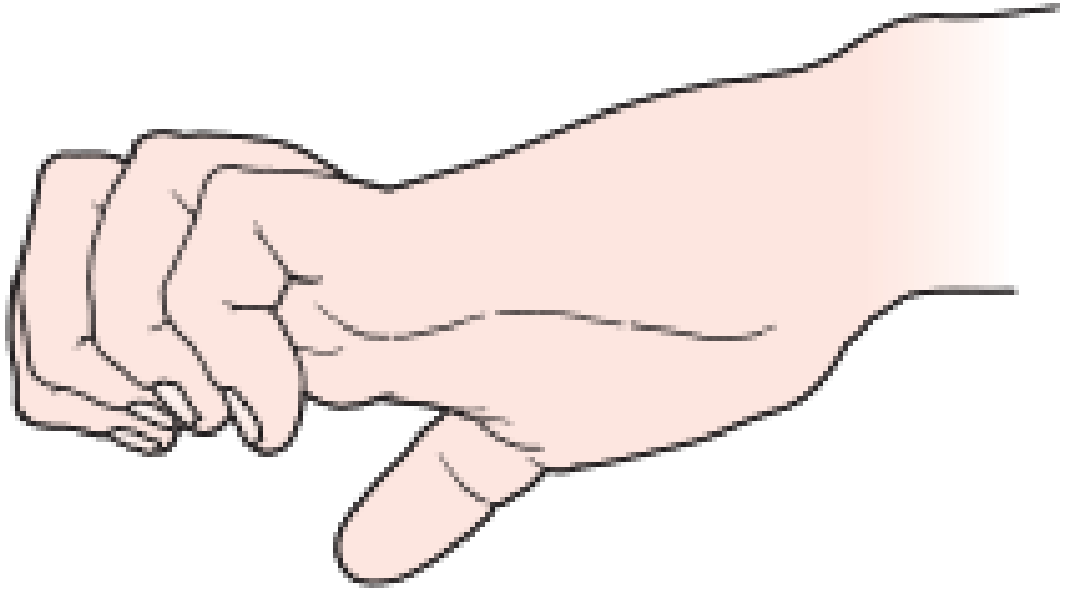

Δοκιμασία εν τω βάθει καμπτήρα των δακτύλων. Σε ρήξη του η Κάμψη της άπω φαλαγγοφαλαγγικής είναι αδύνατη

ΡΕΥΜΑΤΟΕΙΔΗΣ ΑΡΘΡΙΤΙΔΑ ΚΑΙ ΕΠΙΠΤΩΣΕΙΣ ΣΤΟ ΧΕΡΙ

ΣΧ. 8.81 (Α) Σε έναν ιδανικό, ή φυσιολογικό καρπό, οι τένοντες του κοινού εκτείνοντα τα δάκτυλα διατηρούνται σε κεντρική θέση πάνω, ή κοντά στη ραχιαία πλευρά των μετακαρπιοφαλαγγικών (ΜΚΦ) αρθρώσεων. (Β) Λόγω της φυσιολογικής ωλένιας κλίσης του άπω πέρατος της κερκίδας, οι συμπιεστικές δυνάμεις που διατρέχουν έναν αποδυναμωμένο καρπό μπορούν τελικά να επιφέρουν τη μετατόπιση του καρπού προς μια ωλένια κατεύθυνση. Αυτή η μεταβολή της συχνά προκαλεί τη στροφή του άπω καρπού και των μετακαρπίων προς μια κερκιδική κατεύθυνση. (Γ) Η παθομηχανική του καρπού επιφέρει τελικά υπερβολική ωλένια παρέκκλιση των ΜΚΦ αρθρώσεων. Απεικονίζονται ο άξονας στροφής και ο αυξημένος μοχλοβραχίονας ροπής για την ωλένια απόκλιση στον δείκτη. (Από Bielefeld TB, Neumann DA: The unstable metacarpophalangeal joint in rheumatoid arthritis: anatomy, pathomechanics, and physical rehabilitation considerations. *J Orthop Sports Phys Ther* 35:502, 2005.)

Τεθλασμένη παραμόρφωση του αντίχειρα

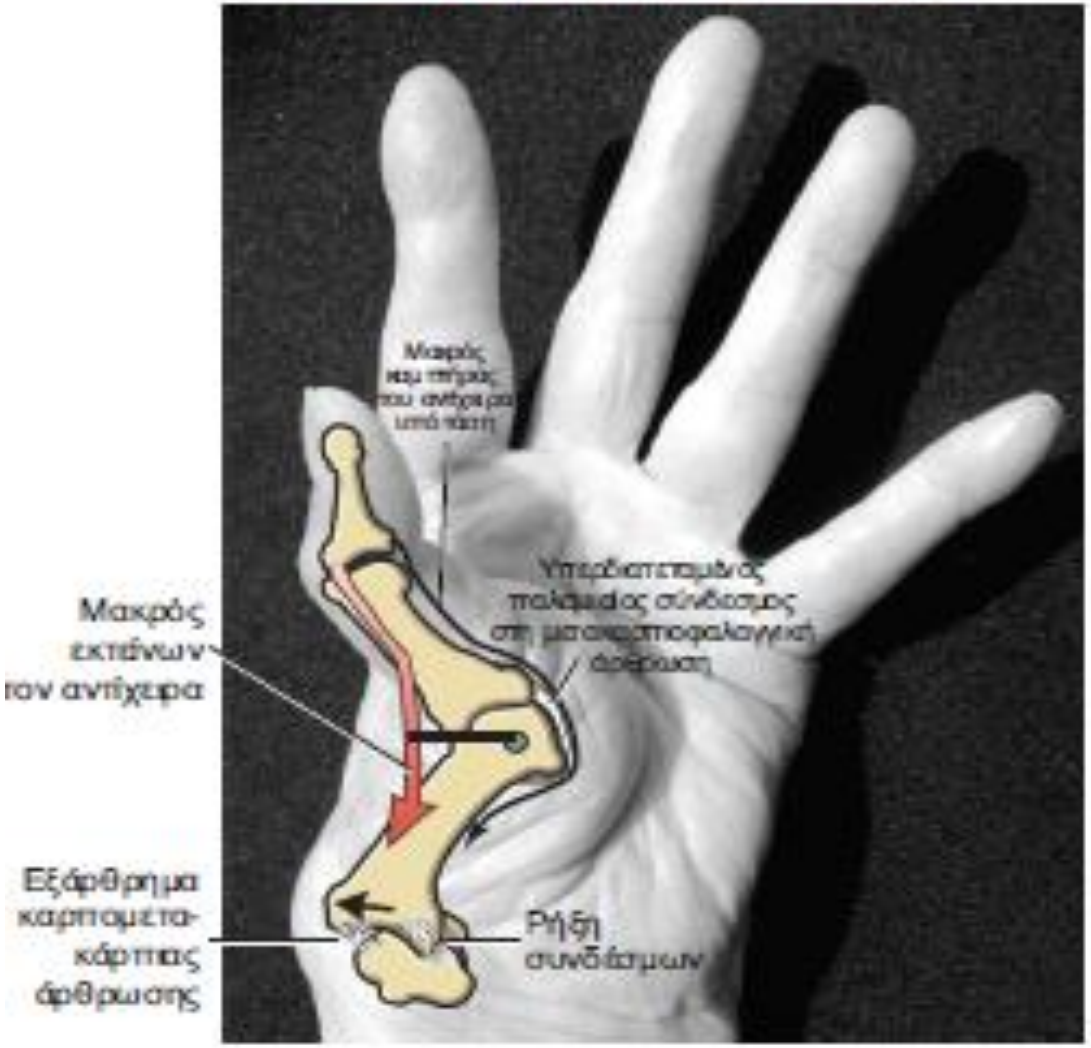

ΣΧ. 8.68 Παλαμιαία άποψη της παθομηχανικής μιας τεθλασμένης παραμόρφωσης του αντίχειρα, λόγω ρευματοειδούς αρθριτίδας. Η βάση του μετακαρπίου του αντίχειρα εξαρθρώνεται γενικά προς κερκιδική κατεύθυνση στην καρπομετακάρπια άρθρωση (βέλος), οπότε εκλύεται μια σειρά συμβάντων, που οδηγούν στην υπερέκταση της μετακαρπιοφαλαγγικής άρθρωσης. Η μεσοφαλαγγική άρθρωση παραμένει σε μερική κάμψη, λόγω της παθητικής τάσης στον διατεταμένο και υπό τάση μακρό καμπτήρα του αντίχειρα.

ΣΧ. 8.67 Ένα χέρι με παραμορφώσεις, λόγω σοβαρής ρευματοειδούς αρθριτίδας. Ιδιαίτερα προφανείς είναι οι παρακάτω: *παλαμιαίο εξάρθρημα της μετακαρπιοφαλαγγικής άρθρωσης, ωλένια παρέκκλιση, παραμόρφωση δίκην λαιμού κύκνου* και *παραμόρφωση δίκην κομβιοδόχης*. Βλέπε κείμενο για περισσότερες λεπτομέρειες. (Ευγενική παραχώρηση από Teri Bielefeld, PT, CHT: Zablocki VA Hospital, Milwaukee, WI.)