



**Ιδιαίτερες νοσολογικές οντότητες
στα λεμφώματα
υψηλού βαθμού κακοηθείας**

**Απαρτιωμένη διδασκαλία
στην Αιματολογία 2023**
Αργύρης Σ. Συμεωνίδης




Οντότητες μη Hodgkin λεμφωμάτων που θα αναφερθούν

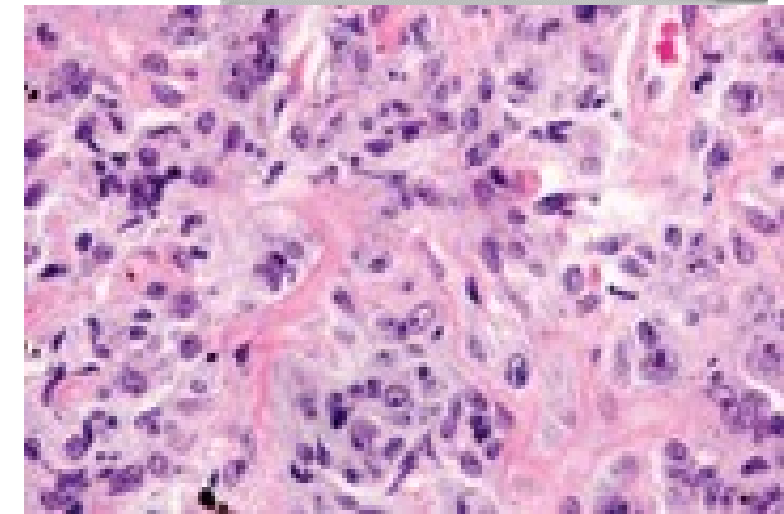
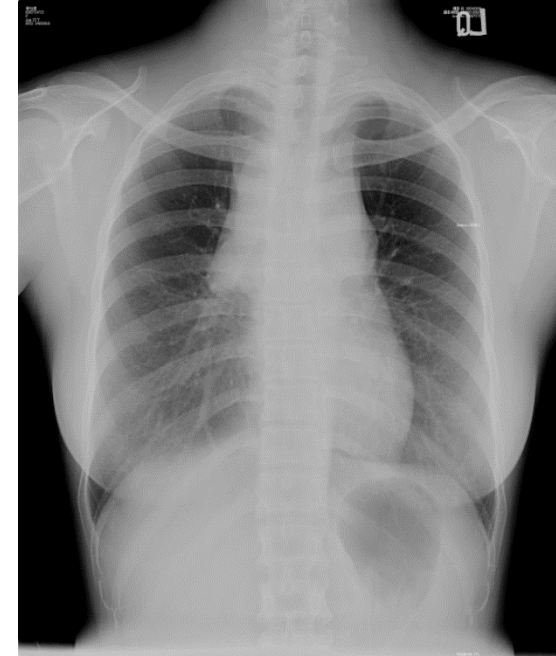

- Πρωτοπαθές Β-λέμφωμα του μεσοθωρακίου
- Λέμφωμα από κύτταρα του μανδύα
- Λέμφωμα Burkitt
- Ki-1+ (CD30+) αναπλαστικό λέμφωμα
- Τ-λεμφοβλαστικό λέμφωμα
- Λευχαιμία/λέμφωμα ενηλίκων από ιό HTLV-1
- NK/T ρινικό λέμφωμα
- Τύπου υποδερματικής αγγειΐτιδος Τ-λέμφωμα

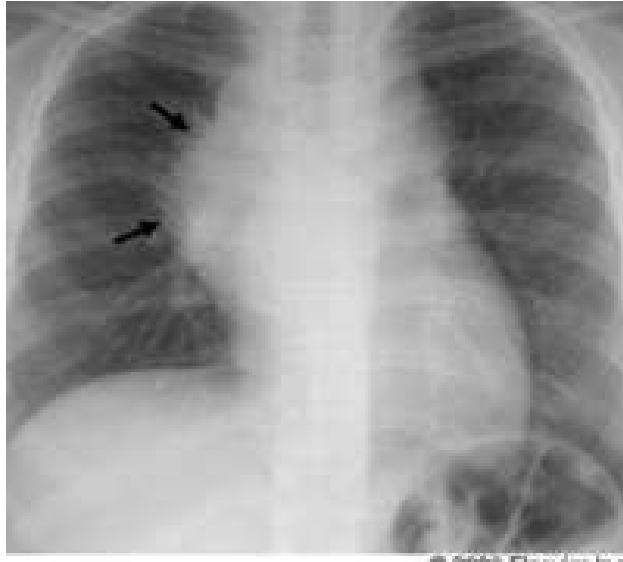
Ιδιαίτερες νοσολογικές οντότητες στα NHL υψηλής κακοηθείας: **Πρωτοπαθές Β-λέμφωμα μεσοθωρακίου**



- Πρωτοπεριγράφηκε το 1980 (Lichtenstein)
- Προέρχεται από Β-λεμφοκύτταρα υπολειμμάτων του θυμικού ιστού. **Όχι εμπλοκή του EBV.**
- 3-5% του συνόλου των λεμφωμάτων αλλά το 15-20% των λεμφωμάτων ασθενών <40 ετών
- Συχνότερο στις γυναίκες (♀ : ♂ = 2.5 : 1)
- Μέση ηλικία εμφάνισης 28 έτη, το 75% των περιπτώσεων εμφανίζεται μέχρι το 35^ο έτος
- Ιστολογικά **διάχυτο από μεγάλα διαυγή κύτταρα** με μεγάλες περιοχές **ίνωσης** που δημιουργούν **ψευδοοζώδη ανάπτυξη**
- Συνήθως πολύ αυξημένη LDH
- Καλή ανταπόκριση στην θεραπεία (Π.Υ. ~80%)

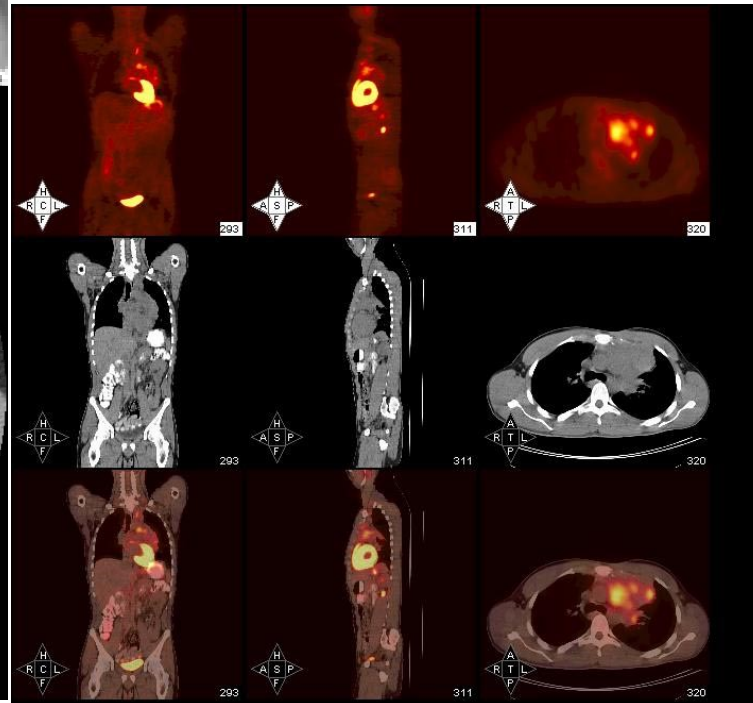
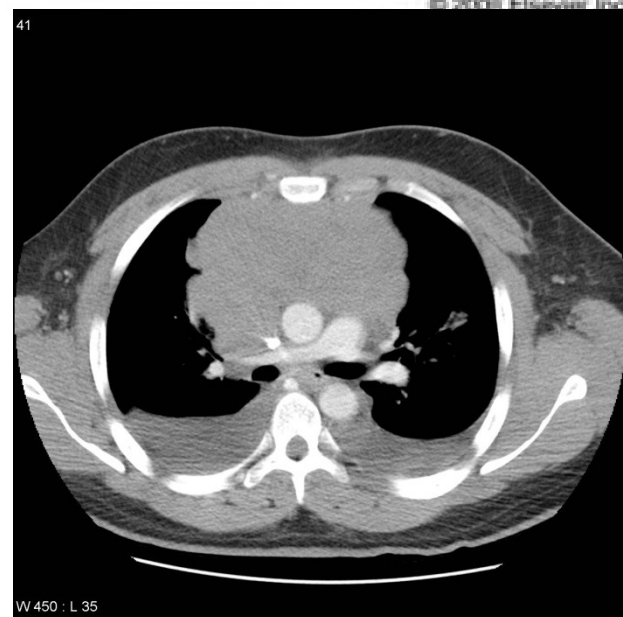
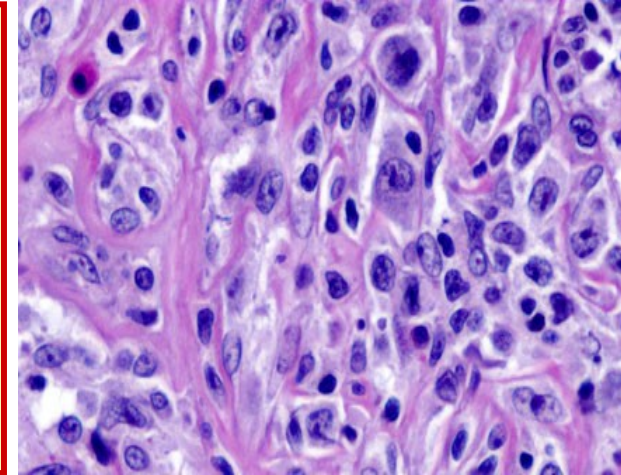


Πρωτοπαθές Β-λέμφωμα μεσοθωρακίου




Συμπτωματολογία

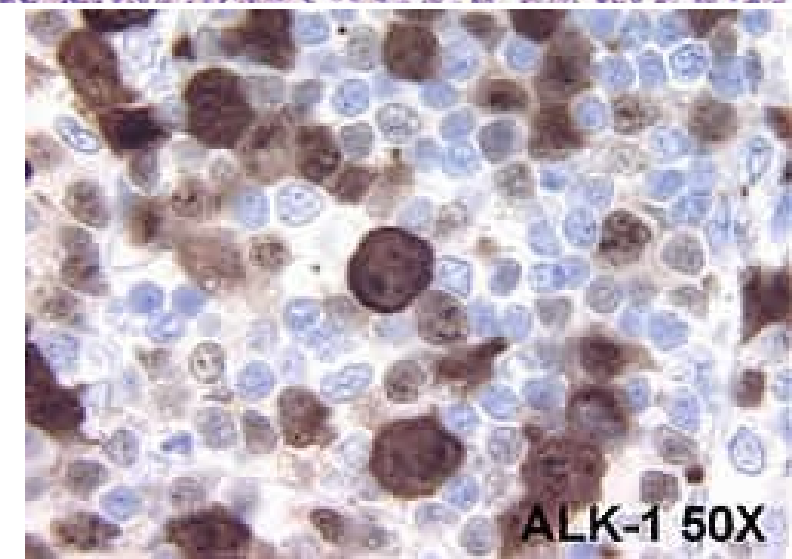
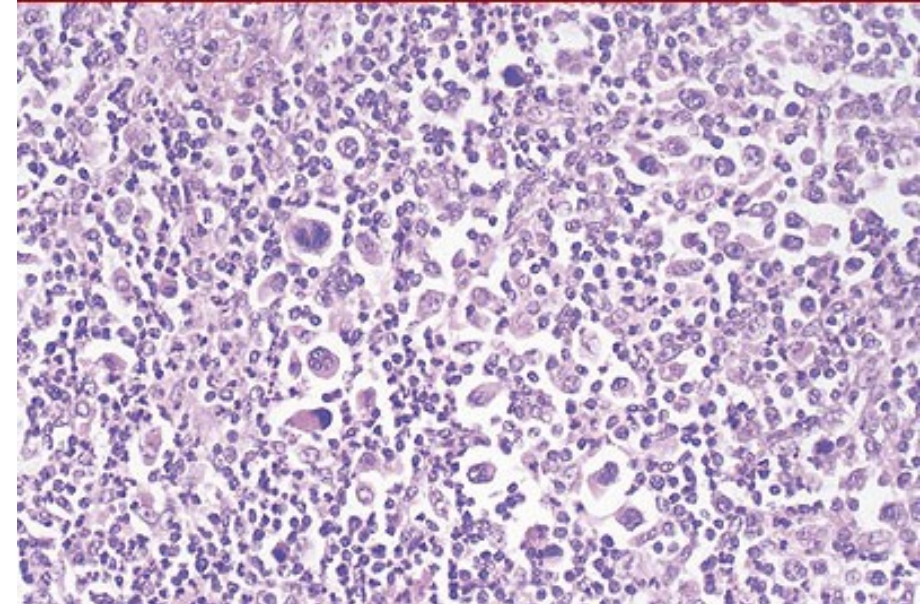
- Επίμονος ξηρός βήχας
- Δύσπνοια
- Θωρακικός πόνος
- Σύνδρομο άνω κοίλης
- Β-συμπτώματα 20-30%



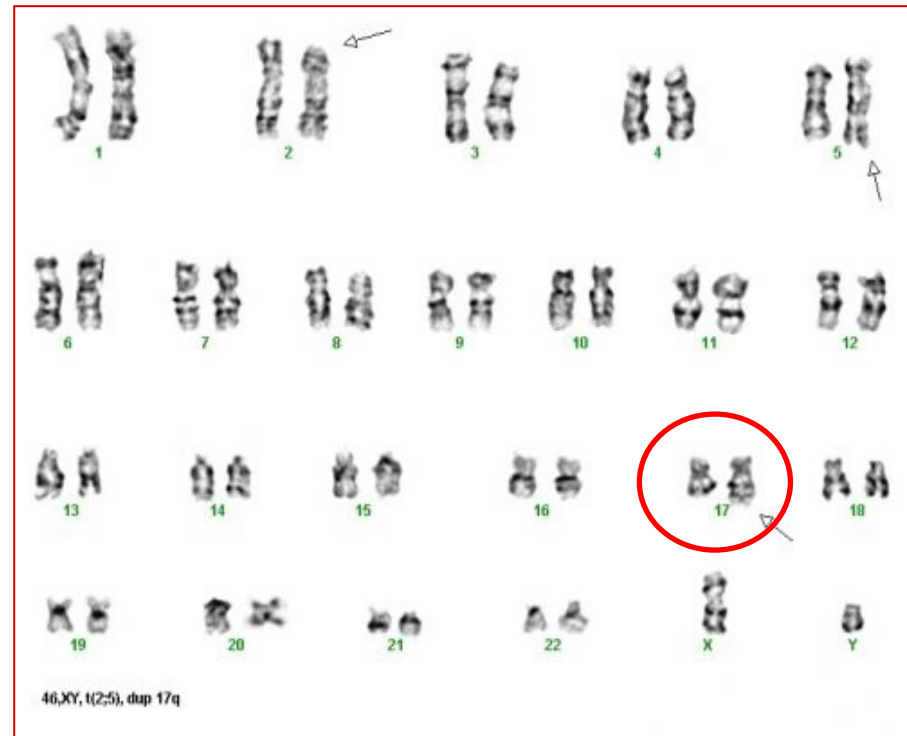
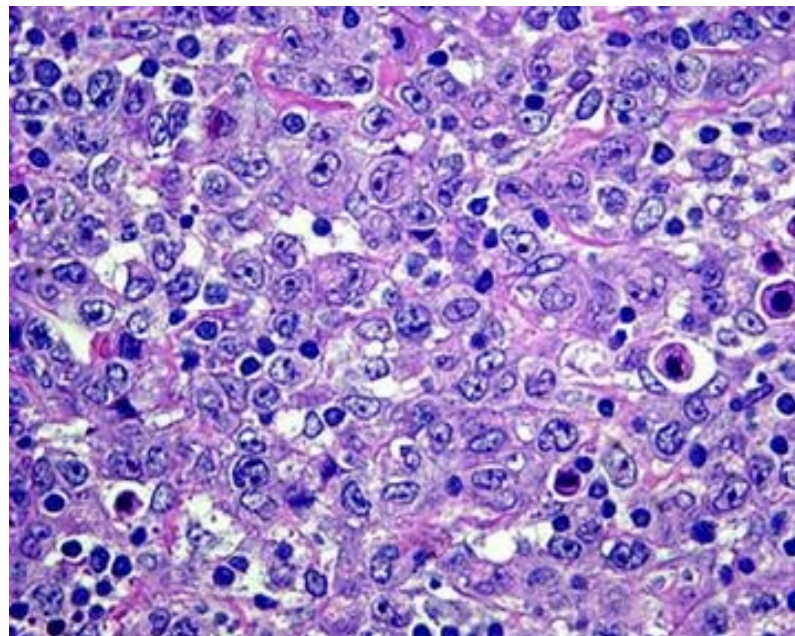
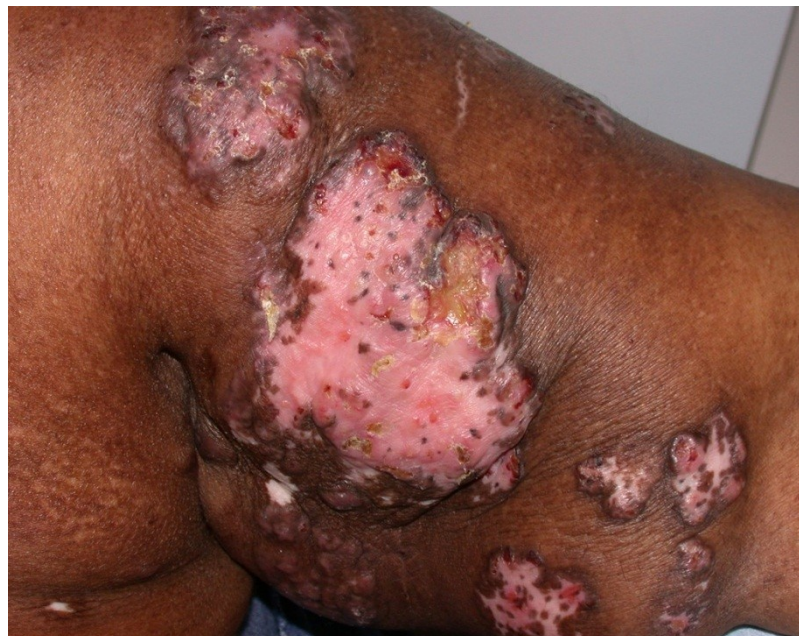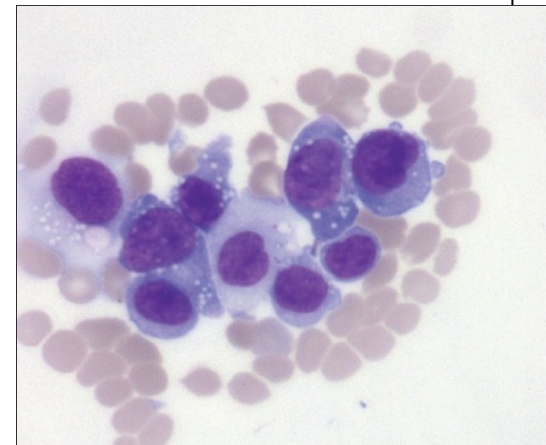

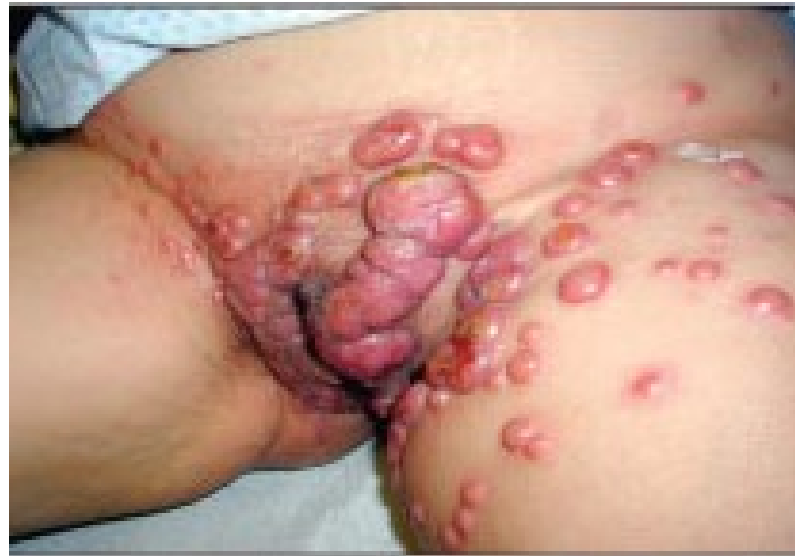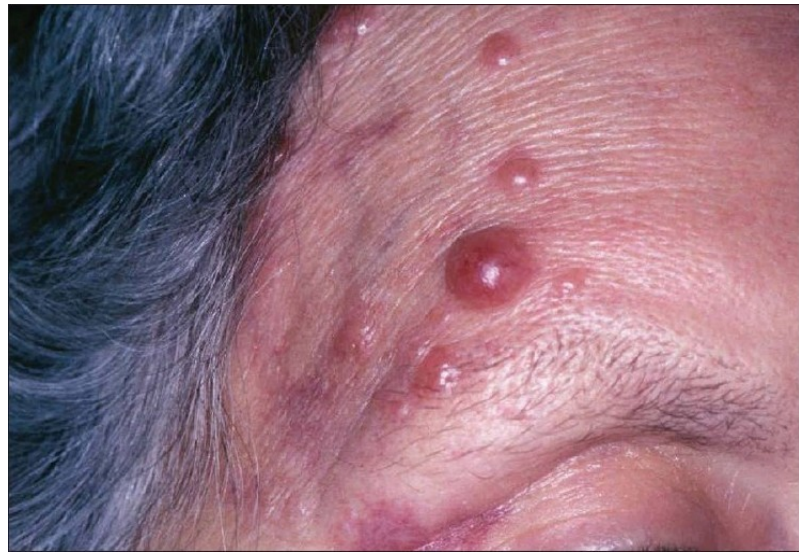Ιδιαίτερες νοσολογικές οντότητες στα NHL υψηλής κακοηθείας: **Ki-1+ αναπλαστικό λέμφωμα**

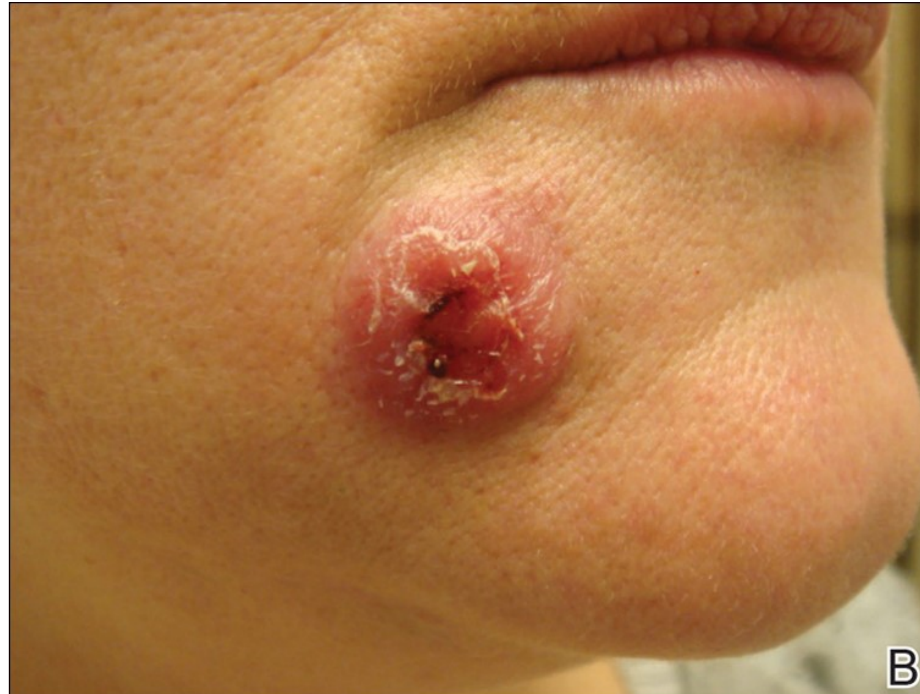
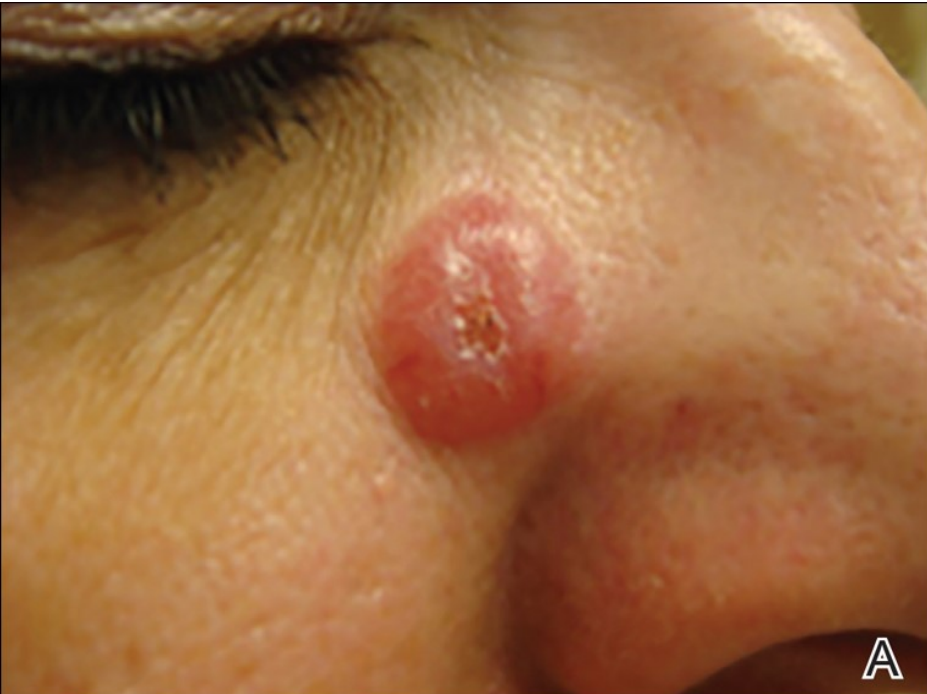
- Λέμφωμα από μεγάλα κύτταρα με ανοσοβλαστικούς χαρακτήρες, που **εκφράζει το αντιγόνο Ki-1 (CD30)**
- Σε μεγάλο ποσοστό ανευρίσκεται η **t(2;5) αντιμετάθεση** και **εκφράζεται η πρωτεΐνη alk**
- Τα λεμφωματικά κύτταρα εκφράζουν κυρίως T- και NK-τύπου επιφανειακούς δείκτες
- Είναι **πιο συχνό σε παιδιά και νεαρούς ενήλικες** και έχει **δικόρυφη κατανομή** συχνότητας όπως το λέμφωμα Hodgkin
- Συνήθως εμφανίζεται σε **προχωρημένο στάδιο** με εξωλεμφαδενική επέκταση και επιθετική πορεία αλλά ανταποκρίνεται στην χημειοθεραπεία
- Η πρόγνωση είναι πολύ **καλύτερη στις alk+ περιπτώσεις**

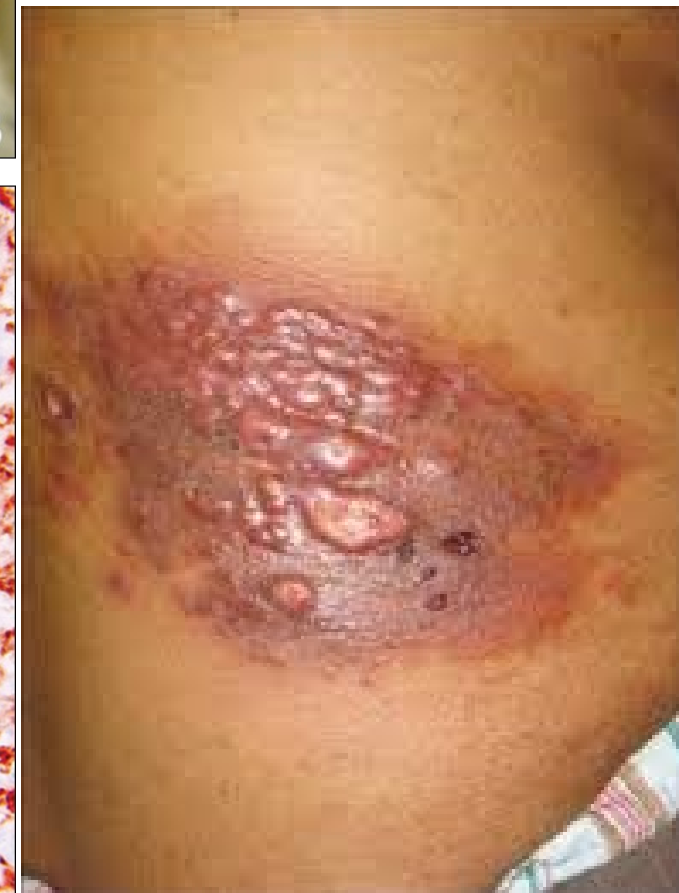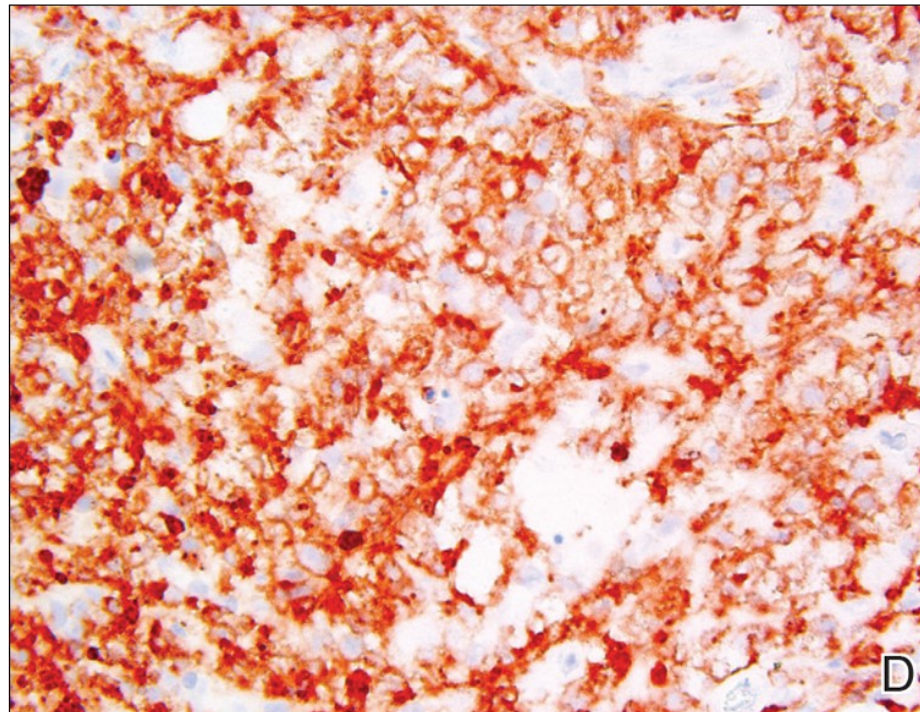
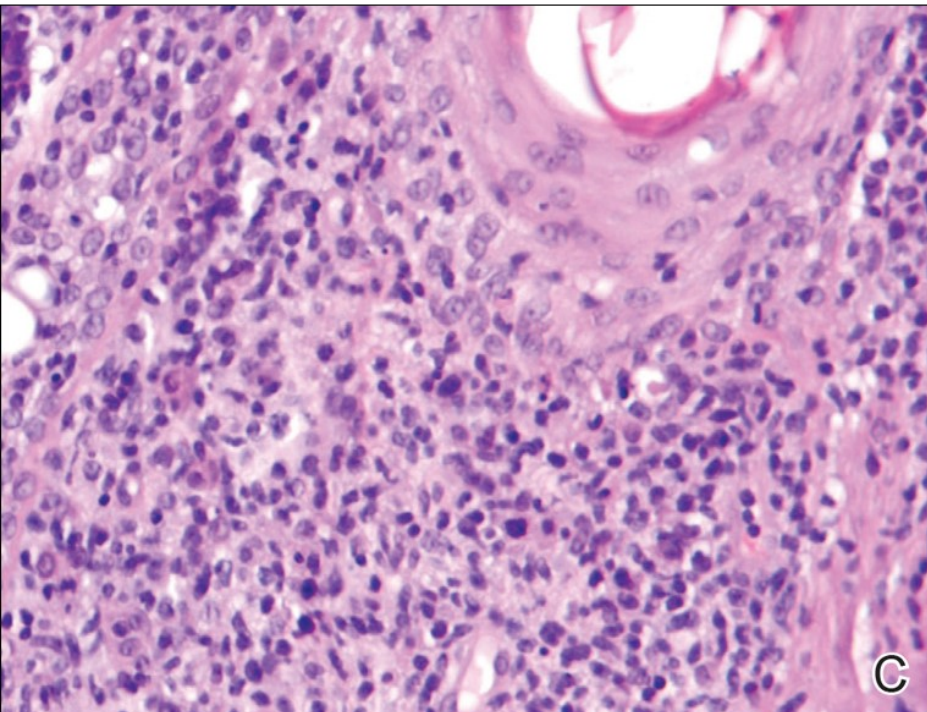


Δερματικό Ki-1+ (CD30+) αναπλαστικό Λέμφωμα






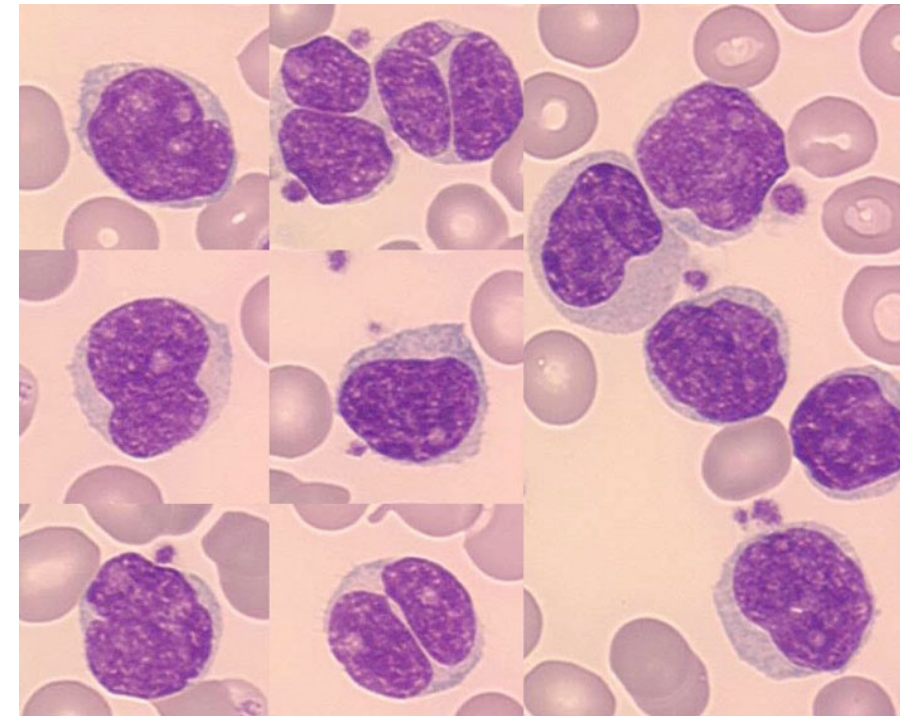
Άλλες περιπτώσεις
Ki-1+ ALK+
αναπλαστικού
N.H. Λεμφώματος



Ιδιαίτερες νοσολογικές οντότητες στα NHL υψηλής κακοηθείας: **Λέμφωμα από κύτταρα του μανδύα**



- **B-κυτταρικής προέλευσης** λεμφαδενικό λέμφωμα, που προέρχεται από τα κύτταρα της ζώνης του μανδύα
- Νόσος με κλινική και ιστολογική ετερογένεια, διακρίνονται 3 υπότυποι
- Χαρακτηρίζεται από την **αντιμετάθεση t(11;14)**, που ενεργοποιεί το ογκογονίδιο bcl-1 και την παραγωγή **κυκλίνης D1**, που ωθεί τα κύτταρα στην επόμενη φάση του κυτταρικού κύκλου
- **Απουσία έκφρασης CD23**
- Συνήθως ανταποκρίνεται στην χημειο-ανοσοθεραπεία αλλά **εμφανίζει πολύ συχνά υποτροπές** και δεν ιάται



Β-Λέμφωμα από κύτταρα του μανδύα

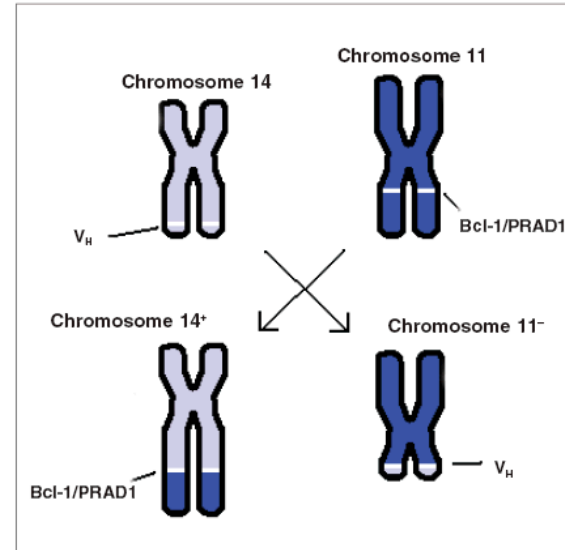
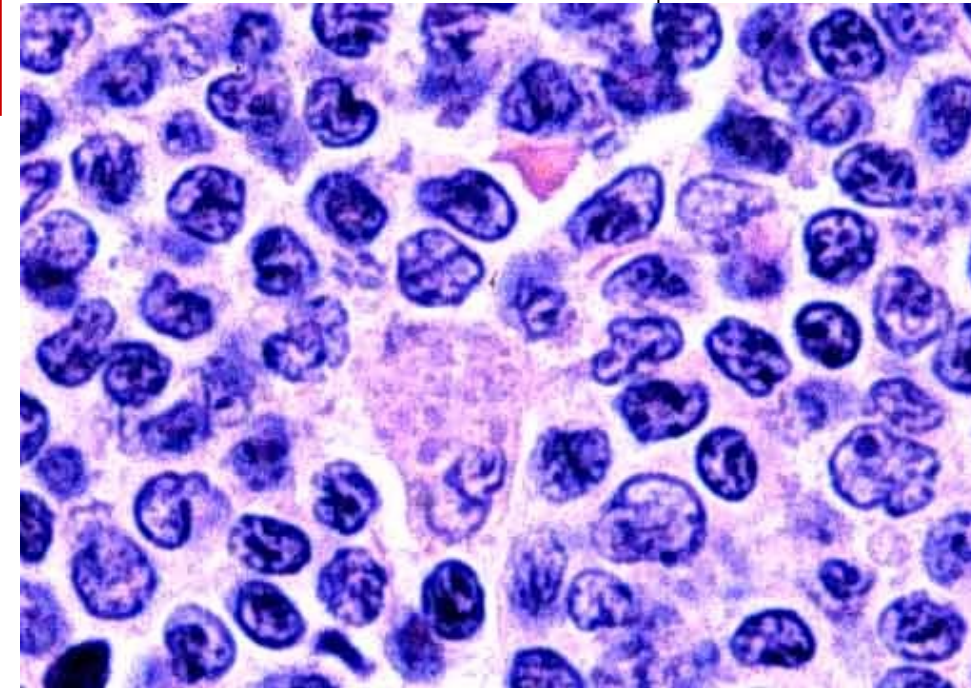
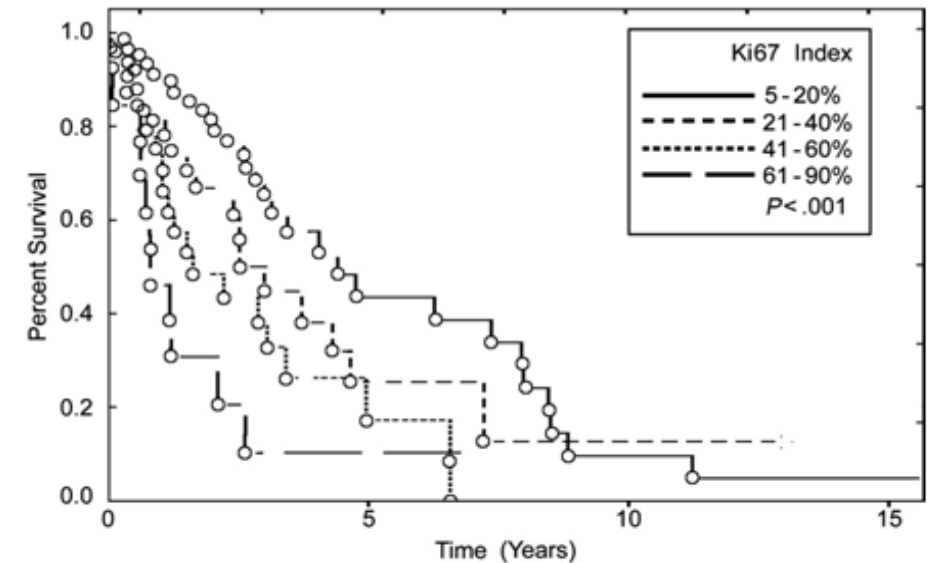
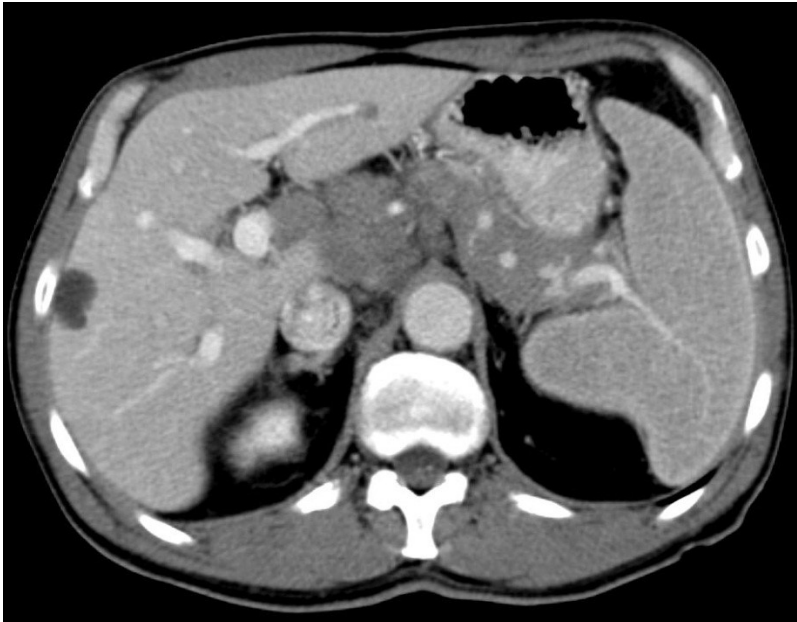
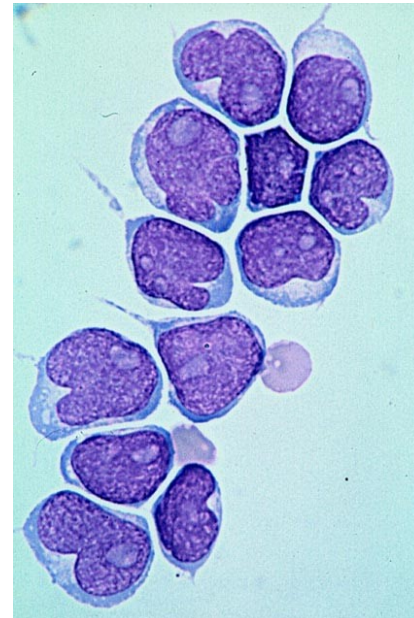

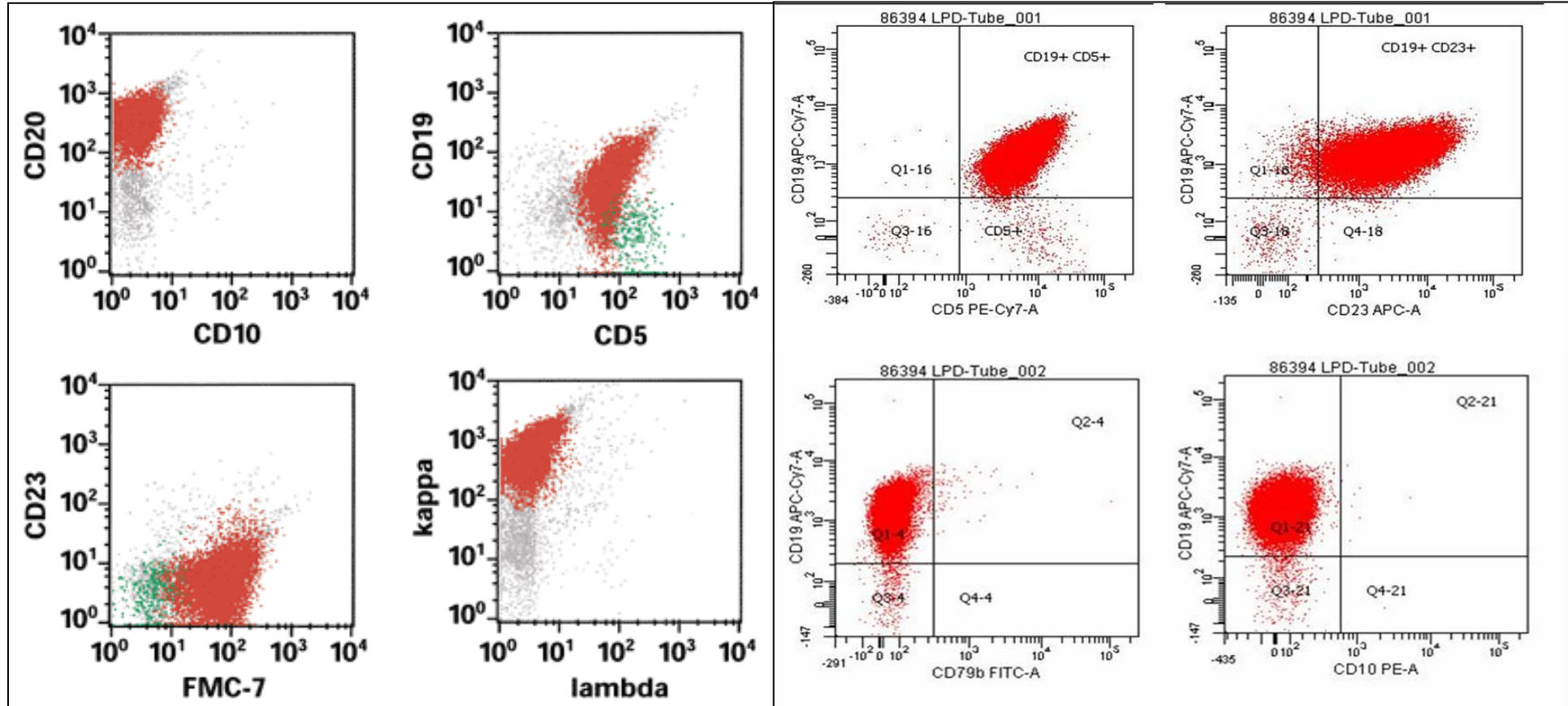
Figure 3: Cytogenetics—The t(11;14)(q13;q32) translocation is a characteristic alteration in mantle cell lymphoma.



Katzenberger T et al. *Blood*. 2006;107:3407.

- 90% σταδίου III/IV στην διάγνωση
- “B” συμπτωματολογία στο 25%
- σπληνομεγαλία (>50% περίπου) μη οζώδους τύπου +/- λεμφαδενοπάθεια
- Λεμφοκυττάρωση 10-30000 (CLL, CLL/PL, B-PLL)
- Διήθηση του Μυελού στο 60%
- Εξωλεμφαδενικές εστίες 20% (λόγω έκφρασης μορίων προσκόλλησης γ/ε βλεννογόνου α4β7)






Διαφορική Διάγνωση Λεμφοκυττάρωσης με βάση το ανοσοφαινοτυπικό προφίλ

Table 1. Immunophenotype in the differential diagnosis of CLL*†

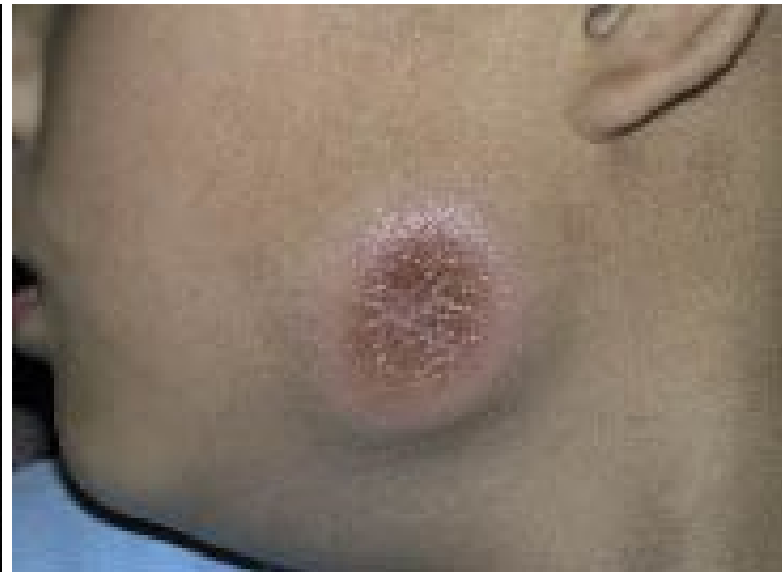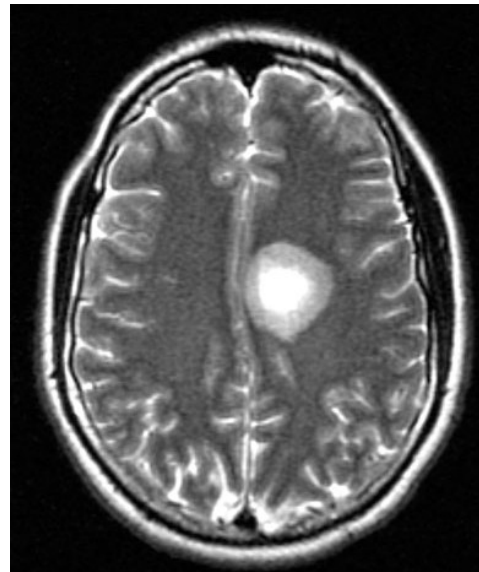
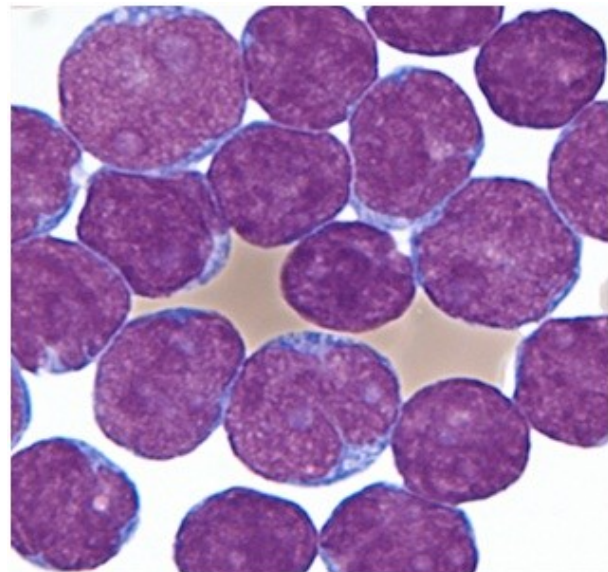
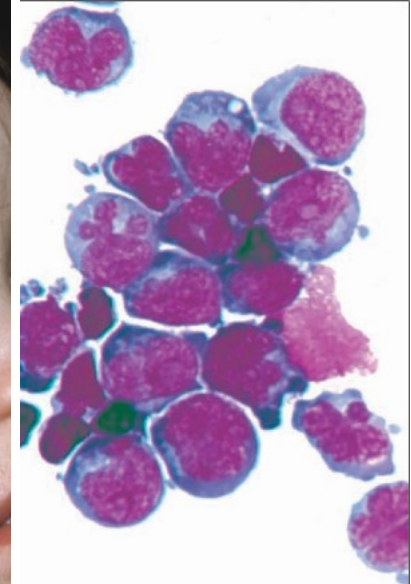

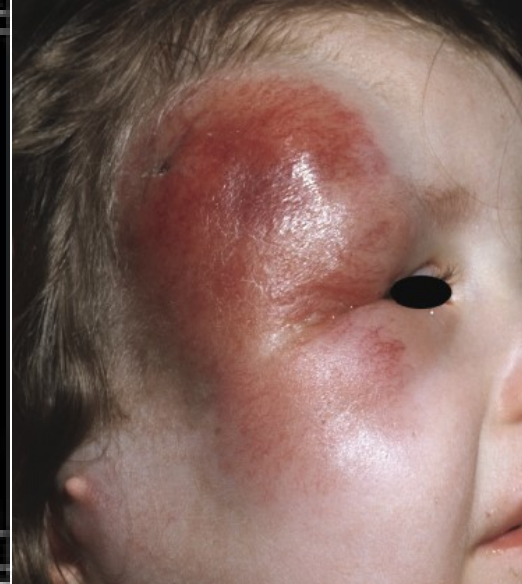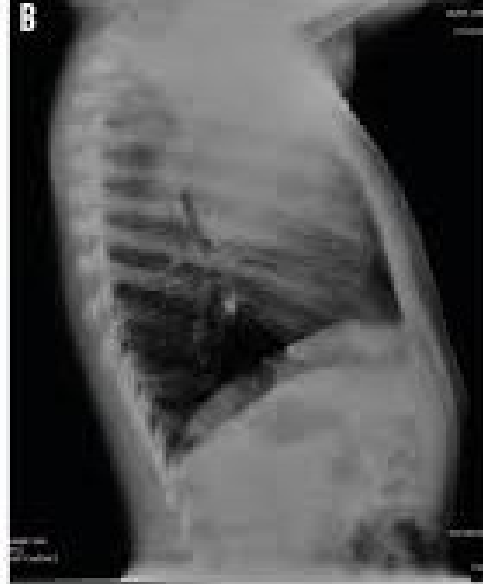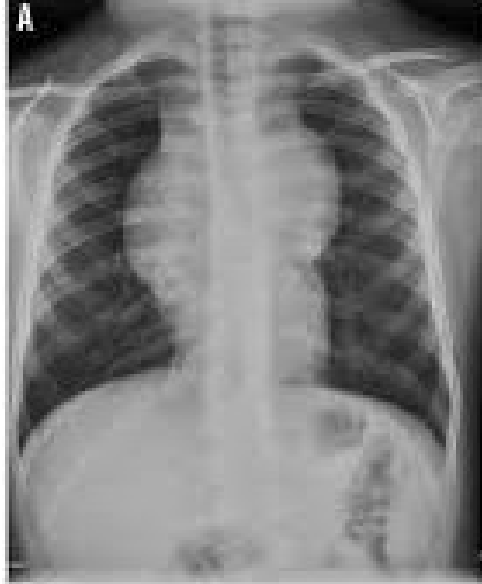Disease	slg	CD5	CD23	CD10	CD11c	CD43	CD103	FMC7	CD25	Cyclin D1
CLL	-/+	+	+	-	-/+	+	-	-	-	-
PLL	++	-/+	-/+	-	+/-	-/+	-	+	-	-
HCL/v	++	-	-	-	+	+/-	+	+	++	-
MCL	+	+	-	-/+	-	+	-	+/-	-	+
FL-L	+	-	-	+/-	-	-	-	+	-	-
LPL	+	-	-	-/+	+	-/+	-	+	-/+	-

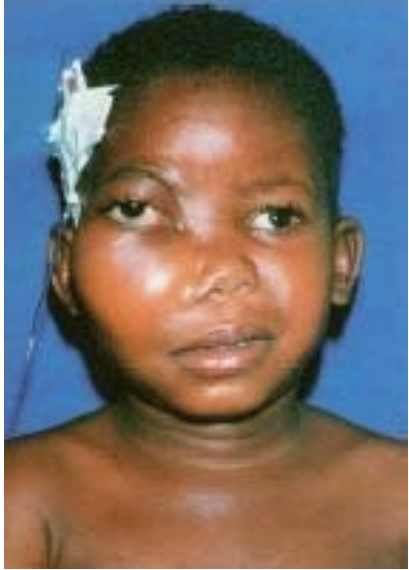Ιδιαίτερες νοσολογικές οντότητες στα NHL υψηλής κακοηθείας – **T-λεμφοβλαστικό λέμφωμα**




- **Ιστικό ισοδύναμο της T-οξείας λεμφοβλαστικής λευχαιμίας.**
- Το 70% των ασθενών εμφανίζει **διεύρυνση μεσοθωρακίου** όχι όμως τόσο εκτεταμένη όση στο πρωτοπαθές B-NHL μεσοθωρακίου.
- **Σχεδόν πάντοτε** υπάρχει και **διήθηση μυελού** και σε υψηλό ποσοστό και **προσβολή του ΚΝΣ**. Σπληνομεγαλία ~ 50% των περιπτώσεων
- Τα κύτταρα αναπτύσσονται διάχυτα και **έχουν άωρους χαρακτήρες και υψηλό δείκτη πολ/σμού.**
- Οι ασθενείς λαμβάνουν **θεραπεία ακριβώς ίδια με αυτήν που εφαρμόζεται επί T-ΟΛΛ** η οποία περιλαμβάνει και προφυλακτική θεραπεία του ΚΝΣ.
- Επί υποτροπής της νόσου, κάτι που συμβαίνει συχνά, ένα ποσοστό ασθενών μπορεί να επιβιώσει μακράν χωρίς νόσο αν υποβληθεί σε **αλλογενή μεταμόσχευση αιμοποιητικών κυττάρων.**

Τ-λεμφοβλαστικό λέμφωμα

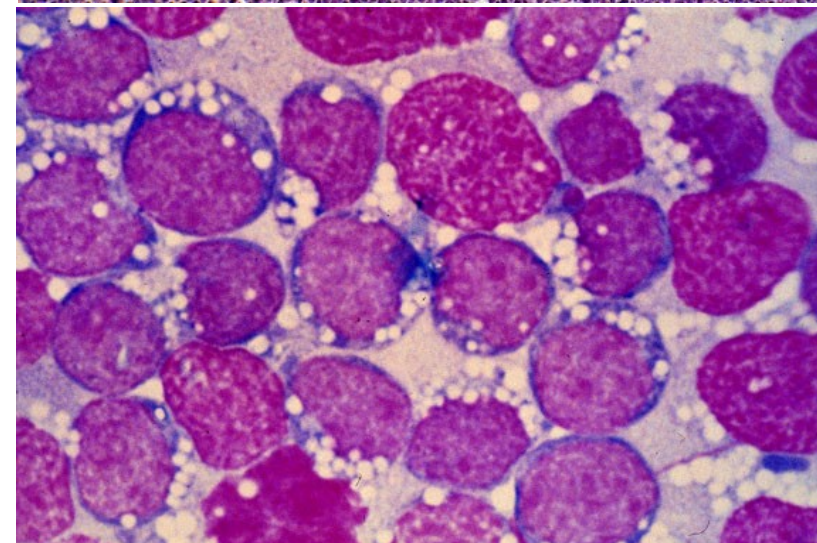
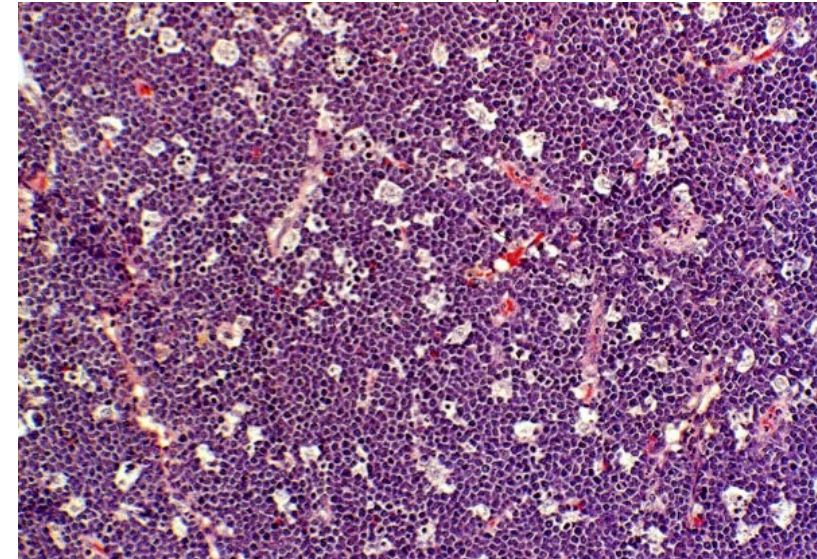




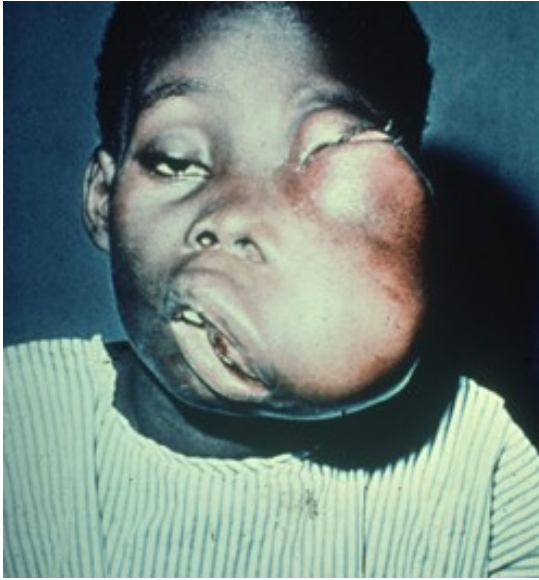
Ιδιαίτερες νοσολογικές οντότητες στα NHL υψηλής κακοηθείας – **Λέμφωμα Burkitt**



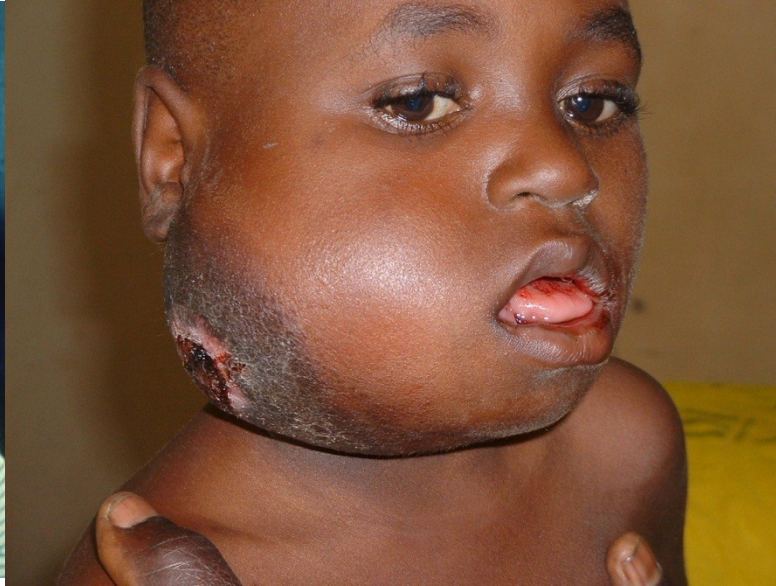- Πιο συχνό σε **παιδιά και νεαρούς ενήλικες**.
- Στην **Αφρική εμφανίζεται ως ενδημικός τύπος** σε ορισμένες περιοχές, ενώ στον υπόλοιπο κόσμο με **σποραδικές περιπτώσεις**
- **Σαφής ο παθογενετικός ρόλος του EBV και του ογκογονιδίου c-myc.**
- Ιστολογικά τα κύτταρα είναι μικρά, με στρόγγυλο πυρήνα, διάχυτο μοντέλο ανάπτυξης και παρουσία αρκετών μακροφάγων / δενδριτικών κυττάρων που δίνει εικόνα **έναστρου ουρανού**
- Το πλέον ταχέως αναπτυσσόμενο λέμφωμα με **δείκτη πολλαπλασιασμού των κυττάρων 100%**
- Απαιτεί **εντατικοποιημένο πρόγραμμα θεραπείας** ανάλογο της οξείας λεμφοβλαστικής λευχαιμίας



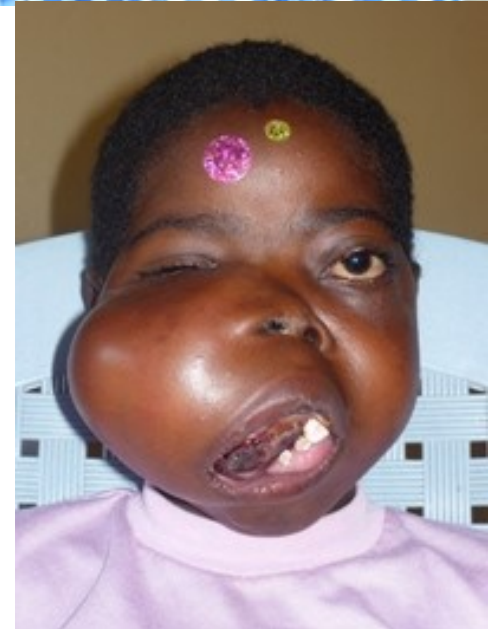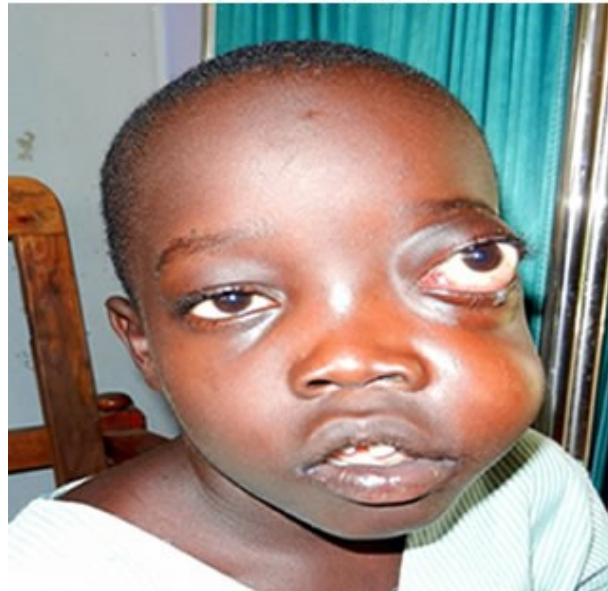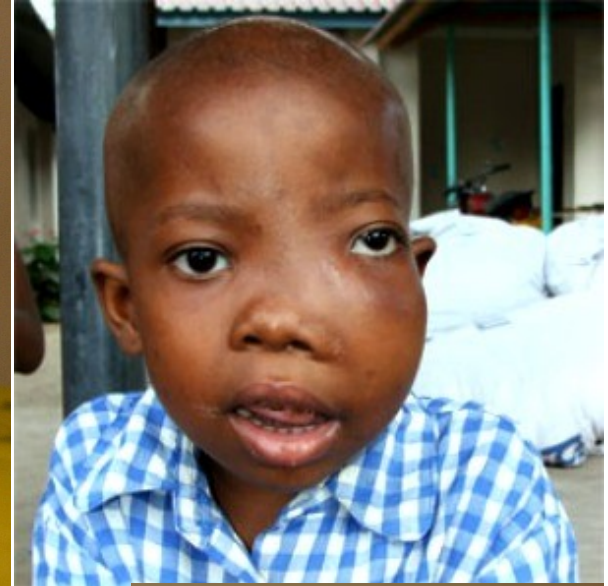Ενδημικό λέμφωμα Burkitt



Before.....

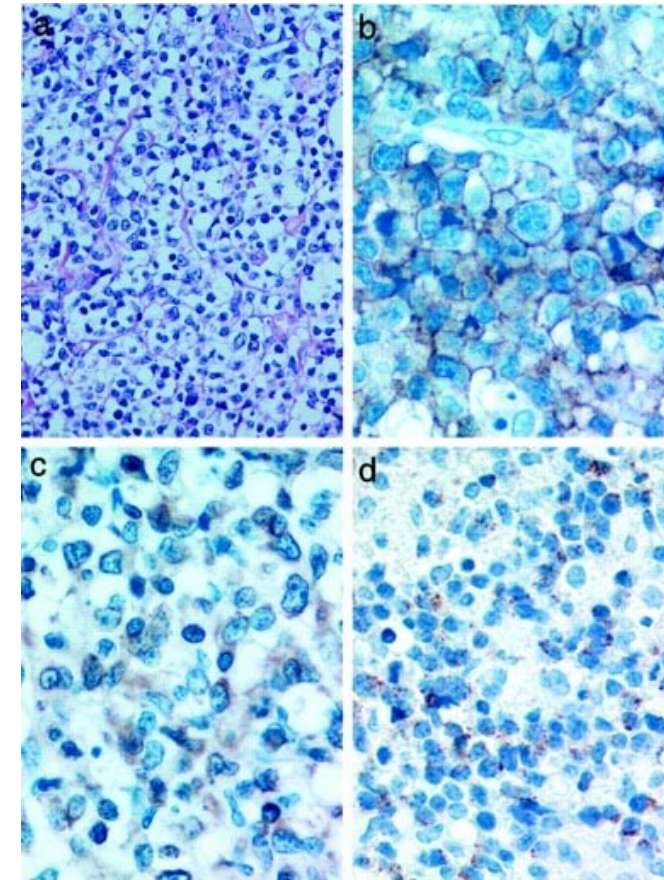
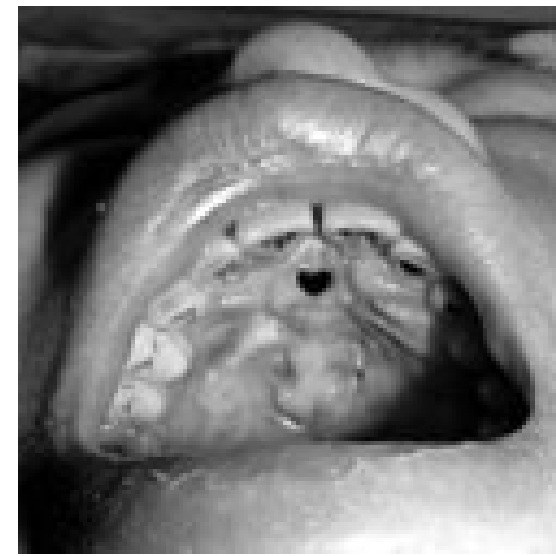


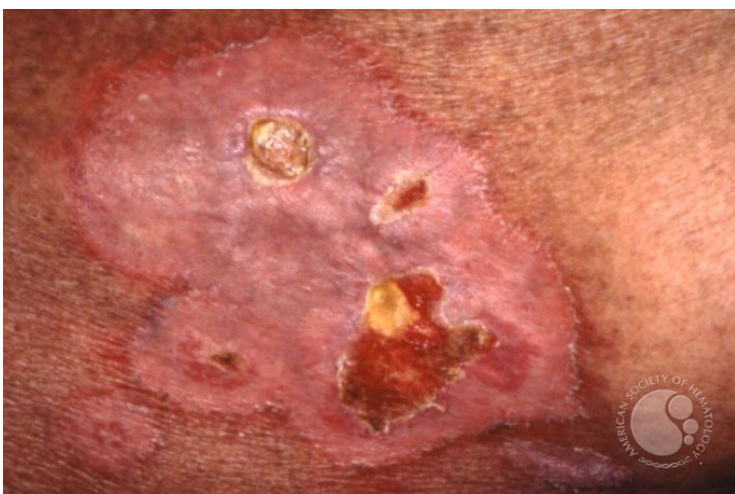After.....



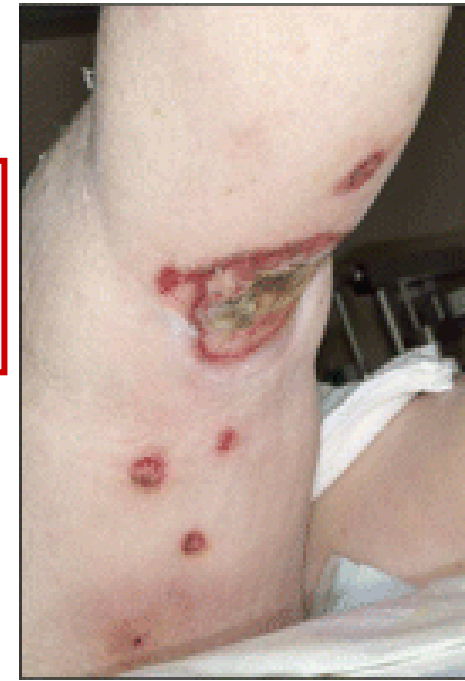Εξωλεμφαδενικό T/NK λέμφωμα

- Πολύ επιθετικής εισβολής λέμφωμα που εμφανίζεται στο σπλαχνικό κρανίο την ρινικές κοιλότητες και τα παραρίνια.
- Εκφράζει T- και NK επιφανειακούς δείκτες CD2, CD3, CD7, CD56, περφορίνη και granzyme B. Δεν ανευρίσκονται αναδιατάξεις του TCR.
- Πολύ πιθανά σχετίζεται παθογενετικά με τον ιό EBV και έχει αναφερθεί εμφάνισή του σε μικρο-αθροίσεις περιπτώσεων.
- Ιστολογικά έχει μορφολογική πλειομορφία, διάχυτη ανάπτυξη και μεγάλο δείκτη πολλαπλασιασμού.
- Μέση ηλικία εμφάνισης 50-55 έτη.
- Η ανταπόκριση στην θεραπεία δεν είναι καλή και η μέση συνολική επιβίωση μικρή ~14 μήνες.

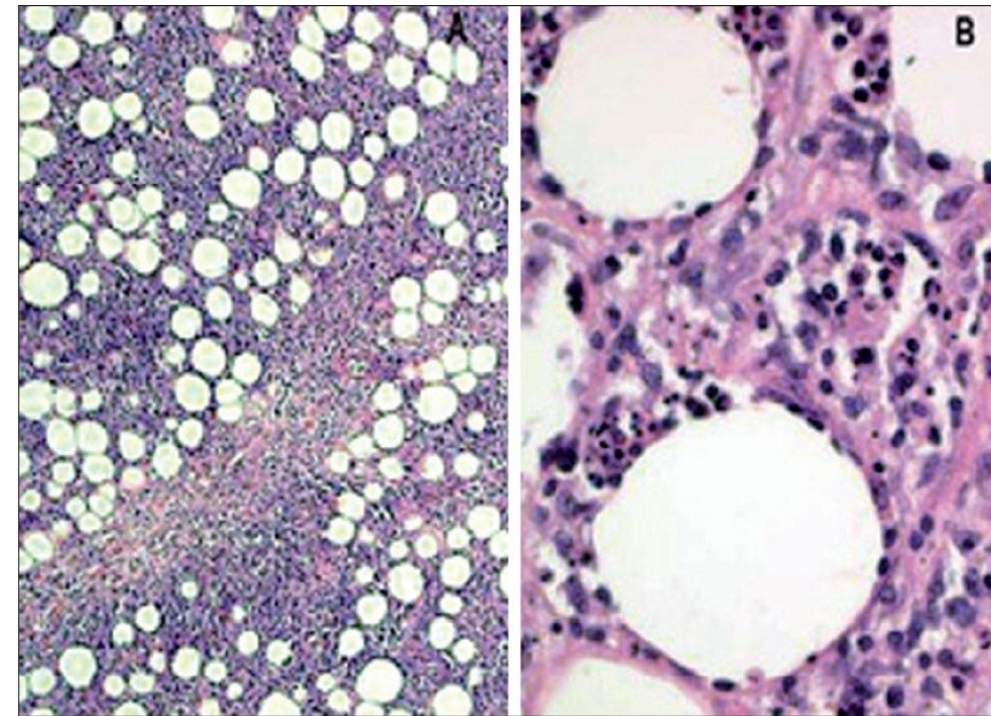




Τύπου υποδερματικής αγγειΐτιδος T-περιφερικό λέμφωμα




- Σπάνιο νόσημα με επιθετική προσβολή και ταχεία ανάπτυξη
- Η προσβολή περιορίζεται στο δέρμα και τα εξαρτήματά του
- Δεν υπάρχει αποτελεσματική θεραπεία
- Η πρόγνωση είναι δυσμενής
- Αντοχή στη χημειοθεραπεία
- Προσωρινές ανταποκρίσεις με μη διεισδυτική β-ακτινοβολία
- Μέση επιβίωση 12-14 μήνες



Μη Hodgkin Λεμφώματα υψηλού βαθμού κακοηθείας

Σύνοψη παρουσίας



- Ετερογενής ομάδα από άποψη κλινική, προγνωστική και κυτταρικής προέλευσης.
- Η μεγαλύτερη σε συχνότητα κατηγορία είναι το **διάχυτο λέμφωμα από μεγάλα Β-κύτταρα (~50%)**
- Εντός αυτής υπάρχουν μερικές **σαφώς αφοριζόμενες κλινικές οντότητες όπως το Τ-λεφοβλαστικό, το λέμφωμα από κύτταρα του μανδύα το λέμφωμα Burkitt, το Β-λέμφωμα του μεσοθωρακίου και το ρινικό Τ/ΝΚ λέμφωμα.**
- **Ο διεθνής προγνωστικός δείκτης IPI έχει μεγάλη αξία στους περισσότερους τύπους λεμφωμάτων**
- Οι χειρισμοί πλήρους σταδιοποίησης και προγνωστικής αξιολόγησης πρέπει να γίνονται σε όλους τους ασθενείς προ θεραπείας
- Σε ωρισμένες σπάνιες κατηγορίες δεν υπάρχει αποτελεσματική θεραπεία