

**ΑΣΘΕΝΗΣ ΜΕ
ΠΑΓΚΥΤΤΑΡΟΠΕΝΙΑ
ΚΑΙ ΠΥΡΕΤΟ**



**Απαρτιωμένη διδασκαλία
στην Αιματολογία
2023**

Ιστορικά ασθενών με σύνδρομο μυελικής ανεπάρκειας

- ◆ **1^ο ιστορικό:** Άνδρας 65 ετών με ήπιο σακχαρώδη διαβήτη από 5-ετίας παρουσιάζει πυρετό, μετά από μικροεπέμβαση εξαγωγής δοντιού.
 - Σε αιματολογικό έλεγχο διαπιστώνεται αναιμία, λευκοπενία-ουδετεροπενία και θρομβοπενία.
 - Σε ερώτηση του γιατρού παραδέχεται ευκολότερη κόπωση το τελευταίο 6-μηνο.
 - Στην κλινική εξέταση μικρή ωχρότητα δέρματος και μικρού βαθμού συμμετρικά οιδήματα κάτω άκρων. Άλλως ουδέν.
 - Hb: 10.3 g/dl, Λευκά: $3.15 \times 10^9/l$, με Π.28%, Λ. 61%, Μ. 10%, Η.1%, ΑΜΠ: $79 \times 10^9/l$, υπόλοιπες εξετάσεις κ.φ.
 - MCV 106.5 fl, MCH: 39.2 pg.
 - Εκτίμηση περιφερικού αίματος: **μακροκυττάρωση, ποικιλοκυττάρωση, ελαττωματική κοκκίωση ουδετεροφίλων.**

Ιστορικά ασθενών με σύνδρομο μυελικής ανεπάρκειας

◆ 2^ο ιστορικό:

- Νεαρός μαθητής 17 ετών εμφανίζει αιμορραγικό εξάνθημα στα κάτω άκρα. Δεν αναφέρει τραυματισμό.
- Τον τελευταίο μήνα παραπονιέται για εύκολη κόπωση και δύσπνοια στην προσπάθεια και δεν μπορεί να κάνει γυμναστική.
- Επίσης το τελευταίο 6-μηνο έχει παρουσιάσει 3 εμπύρετα επεισόδια που χαρακτηρίστηκαν από τον γιατρό του γρίπη και ιγμορίτιδα.
- Στην κλινική εξέταση διαπιστώνεται σημαντική ωχρότητα και μικροπετεχειώδες εξάνθημα κυρίως στα κάτω άκρα. Κανένα άλλο παθολογικό εύρημα.
- Hb: 8.6 g/dl, MCV 93.5, MCH: 30.9, Λευκά $1.9 \times 10^9/l$, με Π. 18%, Λ. 67%, Μ.12%, Η.3%, ΑΜΠ: $16 \times 10^9/l$.
- Μορφολογία περιφερικού αίματος: Φυσιολογική

ΚΟΙΝΟΣ ΠΑΡΟΝΟΜΑΣΤΗΣ ΤΩΝ ΔΥΟ ΠΕΡΙΠΤΩΣΕΩΝ

- ⇒ Πυρετός
- ⇒ Πανκυτταροπενία

Βασικά ερωτήματα της αρχικής προσέγγισης ασθενούς με παγκυτταροπενία

- Ποια είναι η ηλικία, το επάγγελμα και οι συνήθειες του ασθενούς ?
- Ο ασθενής είναι συμπτωματικός ή πρόκειται για τυχαία διαπίστωση παθολογικών ευρημάτων σε έλεγχο ρουτίνας ?
- Υπάρχει οικογενειακό ιστορικό για παγκυτταροπενία ή θρομβοπενία ή ύποπτα συμπτώματα σε γονείς ή αδέρφια ?
- Ποιό είναι το νοσολογικό υπόστρωμα του ασθενούς ?

Αρχική προσέγγιση του ασθενούς με παγκυτταροπενία

Βασικά ερωτήματα της αρχικής προσέγγισης ασθενούς με παγκυτταροπενία (συνέχεια)

- Έχει εκτεθεί στο παρελθόν σε κάποιο δυνητικά μυελοτοξικό παράγοντα ή σε κάποιες τοξικές ουσίες?
- Από πόσο καιρό είναι γνωστή αιματολογική διαταραχή?
- Έχει ο ασθενής πυρετό, ηπατομεγαλία, σπληνομεγαλία ή λεμφαδενοπάθεια ?
- Ποια φάρμακα λαμβάνει ο ασθενής και από πότε?
- Ποια είναι η κατάσταση ικανότητας του ασθενούς?
- Ποια είναι τα ευρήματα από την κλινική εξέταση ?

ΤΟ ΚΛΙΝΙΚΟ ΠΡΟΒΛΗΜΑ

ΠΑΓΚΥΤΤΑΡΟΠΕΝΙΑ ΚΑΙ ΠΥΡΕΤΟΣ

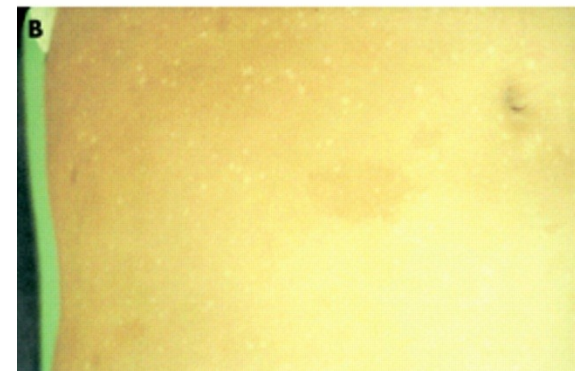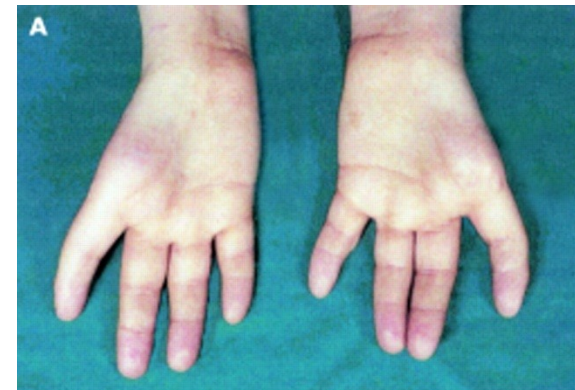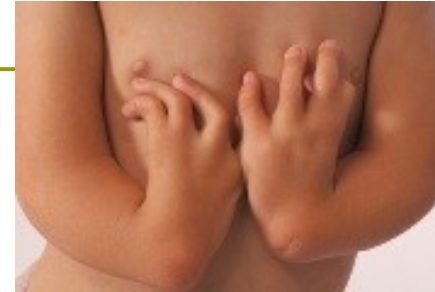- ◆ Πιο συχνό σε ήδη πάσχοντες που υποβάλλονται σε χημειοθεραπεία
- ◆ Όχι σπάνιο και ως πρώτη εκδήλωση αιματολογικού νοσήματος
- ◆ Πριν ληφθούν αποφάσεις διερεύνησης καλό είναι να επιβεβαιωθούν τα ευρήματα και δεύτερη φορά
- ◆ *Υψηλός πυρετός σε ουδετεροπενικό ασθενή είναι ένδειξη άμεσης εισαγωγής σε τριτοβάθμιο Νοσοκομείο*

Ευρήματα από την κλινική εξέταση I.

- ◆ Σκελετός-δυσμορφίες ?
- ◆ Δέρμα (χρoιά, πετέχειες, εκχυμώσεις, εξανθήματα)
- ◆ Στοματική κοιλότητα (αιμορραγίες, ούλα, κατάσταση οδόντων κλπ)
- ◆ Βυθοσκόπηση ? Οστική ευαισθησία ?
- ◆ Λεμφαδένες - ηπατοσπληνομεγαλία

ΙΣΤΟΡΙΚΟ 1ο

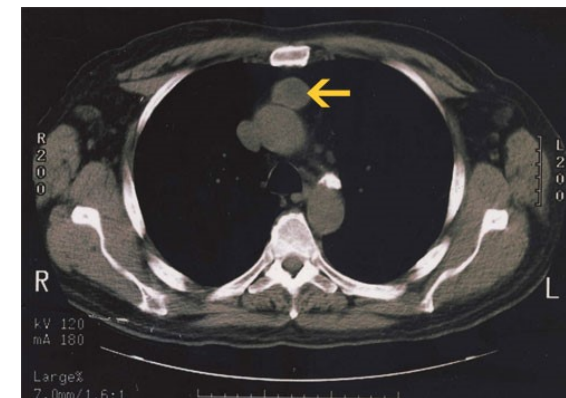
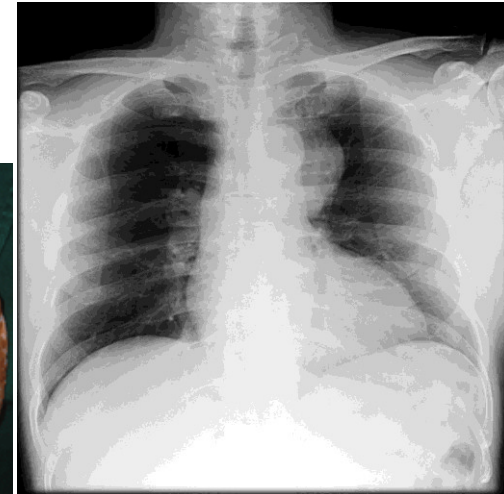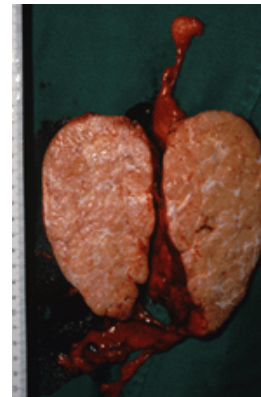
- ⇒ Ωχρότητα δέρματος και βλεννογόνων
- ⇒ Ταχυκαρδία και ταχύπνοια
- ⇒ Πυρετικά κύματα $>38^{\circ}\text{C}$
- ⇒ Ήπια ηπατοσπληνομεγαλία - Όχι λεμφαδένες
- ⇒ Τρίζοντες στην αριστ. βάση του πνεύμονα
- ⇒ Ακτινογραφία θώρακος παθολογική



Ευρήματα από την κλινική εξέταση II.

ΙΣΤΟΡΙΚΟ 2ο

- ⇒ Ωχρότητα
- ⇒ Αιμορραγικό εξάνθημα
- ⇒ Εύκολη κόπωση
- ⇒ Ταχυκαρδία, ταχύπνοια
- ⇒ Πυρετός υψηλός με ρίγος
- ⇒ Όχι ηπατοσπληνομεγαλία - Όχι λεμφαδένες
- ⇒ Ακτινογραφία θώρακος κφ (παθολογική?)



Παθοφυσιολογική κατάταξη παγκυτταροπενίας

Κεντρική ανεπάρκεια

Σύνδρομα μυελικής ανεπάρκειας

Πρωτοπαθής ανεπάρκεια μυελού

Απλαστική αναιμία

Παροξυσμική νυκτερινή
αιμοσφαιρινουρία

*Αντικατάσταση μυελού από κακοήθη
κύτταρα*

Πρωτοπαθείς νεοπλασίες αιμοποιητικού

Οξεία λευχαιμία

Πολλαπλούν μυέλωμα

Μεταστατικά κακοήθη νεοπλάσματα

Μη αποδοτική αιμοποίηση

Μυελοδυσπλαστικά σύνδρομα

Μεγαλοβλαστική αναιμία

*Αντικατάσταση μυελού από
παθολογικούς ιστούς*

Οστεοπέτρωση / Νόσος Gaucher

Μυελοϊνωση

Περιφερική καταστροφή

Υπερσπληνισμός

κίρρωση

αυτοάνοσα νοσήματα

N.H. λεμφώματα

Λέμφωμα Hodgkin

νόσος Gaucher

Χρόνιες λοιμώξεις

*Παροξυσμική νυκτερινή
αιμοσφαιρινουρία*

Μικτής αιτιολογίας

SLE, άλλες κολλαγονώσεις

HIV λοίμωξη

Σηψαιμία

Φυματίωση

Διαγνωστική προσέγγιση του ασθενούς με παγκυτταροπενία Ι.

- ➔ Αξιολόγηση παραμέτρων γενικής αίματος
- ➔ Προσεκτική εκτίμηση περιφερικού αίματος
- ➔ Μέτρηση δικτυοερυθροκυττάρων (↑ ΔΕΚ = περιφερική καταστροφή, ↓ ΔΕΚ = κεντρική μυελική ανεπάρκεια)
- ➔ Άξιολόγηση δεικτών αιμόλυσης (χολερυθρίνη, LDH, απτοσφαιρίνη, αιμοσφαιρινουρία, ουροχολινογόνο ούρων)
- ➔ Έλεγχος ηπατικής και νεφρικής λειτουργίας
- ➔ Δείκτες λοίμωξης – φλεγμονής (ΤΚΕ, CRP, φερριτίνη, απτοσφαιρίνη ηλεκτροφόρηση λευκωμάτων)
- ➔ Απεικόνιση σπληνός με υπερήχους ή αξονική τομογραφία για αξιολόγηση μεγέθους και υφής

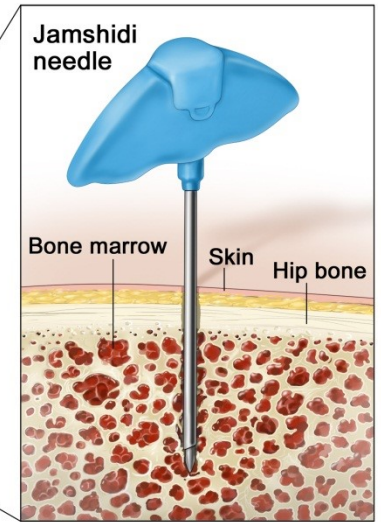
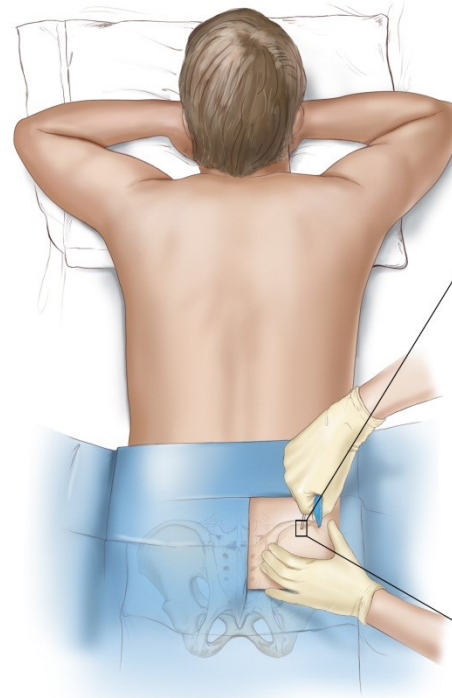
Διαγνωστική προσέγγιση του ασθενούς με παγκυτταροπενία II.

- Έλεγχος αντισωμάτων ιών που προκαλούν μυελοκαταστολή όπως HBV, HCV, CMV, HIV, Parvo-B19 κλπ.
- Αυτοάνοσο profile (RF, ANA, αντι-DNA, αντι-ENA κλπ)
- Διακοπή κάθε ύποπτου φαρμάκου και αιματολογική επανεκτίμηση
- Εξέταση μυελού με αναρρόφηση και μελέτη επιχρίσματος, οστεομυελική βιοψία, και τυποποίηση κυτταρικών πληθυσμών με κυτταροχημικές χρώσεις ή ανοσοχρώσεις ή κυτταρομετρία ροής
- Έλεγχος της κατάστασης των λεμφοκυτταρικών υποπληθυσμών του περιφερικού αίματος

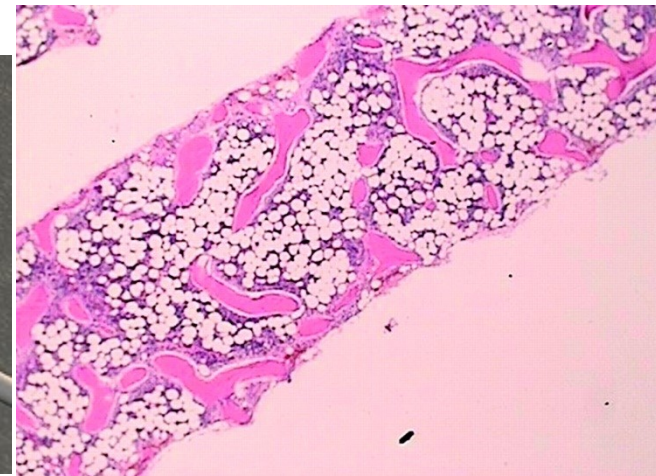
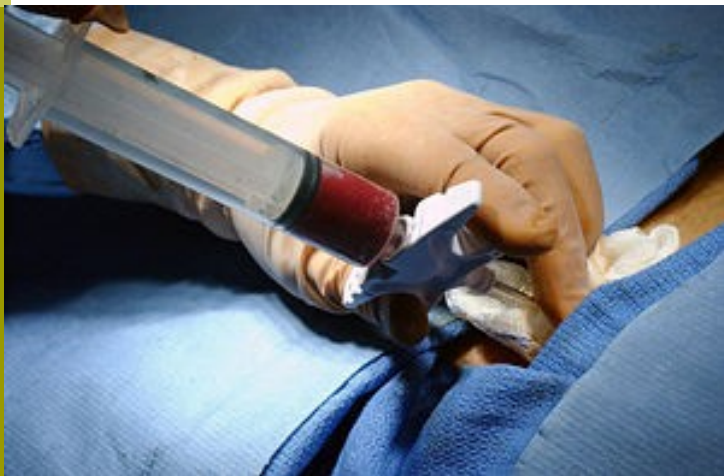
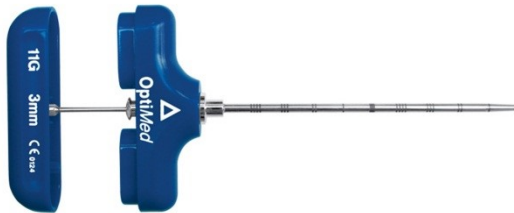Διαφορική διάγνωση ουδετεροπενίας

- ➔ Φαρμακευτική αναστολή ωρίμανσης κοκκιδώδους σειράς
- ➔ Συγγενή-κληρονομικά νοσήματα και ανοσοανεπάρκειες
- ➔ Υπερσπληνισμός
- ➔ Χρόνιος αιθυλισμός
- ➔ Χρόνιες λοιμώξεις
- ➔ Κοκκιωματώδεις νόσοι
- ➔ Νοσήματα του ερειστικού ιστού
- ➔ Διηθητικές νόσοι του μυελού
- ➔ Τοξική επίδραση ουσιών στον μυελό
- ➔ Μυελοδυσπλαστικά σύνδρομα / Οξεία μυελογενής λευχαιμία
- ➔ Ιδιοπαθής ουδετεροπενία

Παρακέντηση μυελού και οστεομυελική βιοψία



© 2007 Terese Winslow
U.S. Govt. has certain rights



Διερεύνηση κυτταροπενίας με χαμηλό αριθμό ΔΕΚ

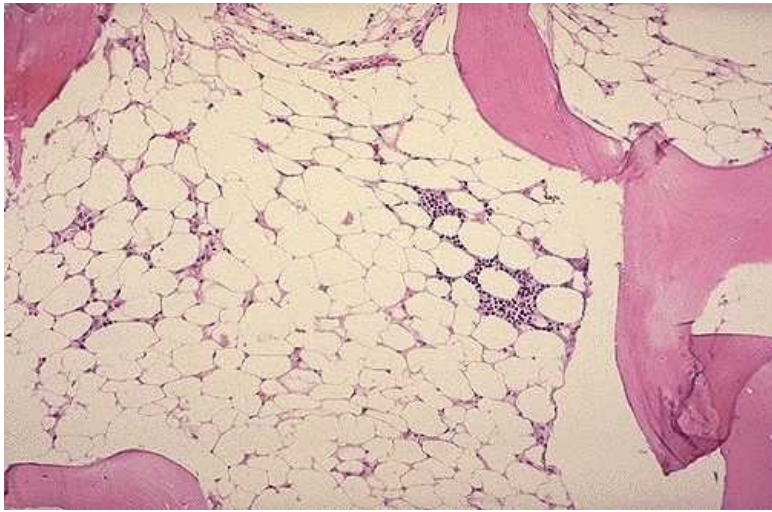
Μυελόγραμμα + βιοψία μυελού

Μειωμένη κυτταροβρίθεια μυελού με μείωση όλων των αιμοποιητικών σειρών

Άπλαστική αναιμία

ιδιοπαθής, δευτεροπαθής

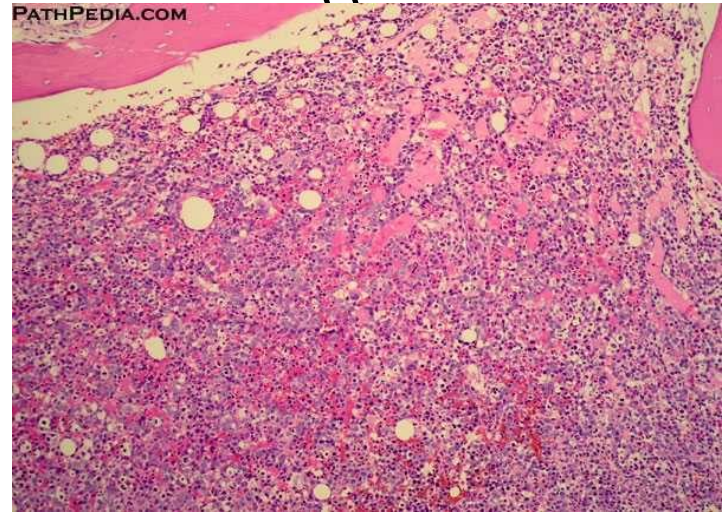
Παροξυσμική νυκτερινή αιμοσφαιρινουρία



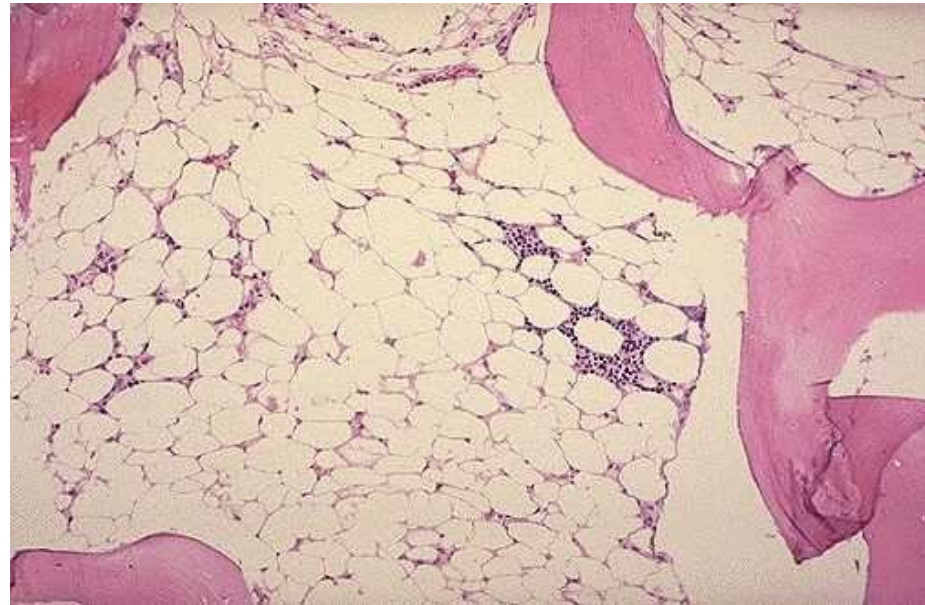
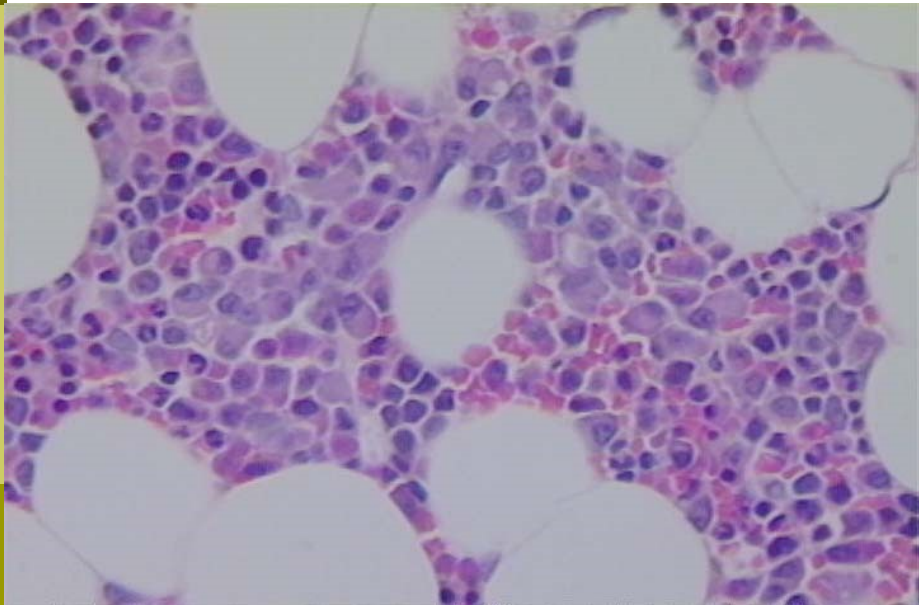
Μυελόγραμμα + βιοψία μυελού

Αυξημένη κυτταροβρίθεια στον μυελό οφειλόμενη σε μείωση όλων των αιμοποιητικών σειρών

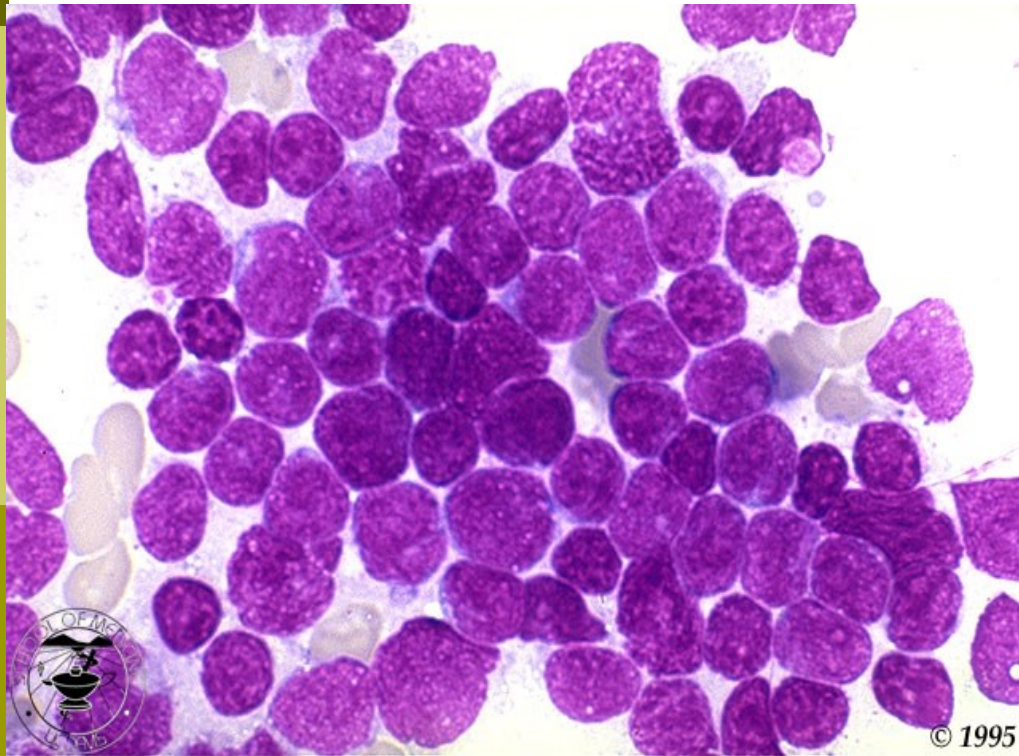
- ➔ Μυελοδυσπλαστικά σύνδρομα
- ➔ Μεγαλοβλαστική αναιμία
- ➔ Διήθηση μυελού από νεοπλα-



Απλαστική αναιμία



Αντικατάσταση μυελού από αιματολογική κακοήθεια



Αντικατάσταση στον
μυελό όλων των
αιμοποιητικών κυττάρων
από το νεοπλασματικό
κύτταρο
Πανκυτταροπενία στην
περιφέρεια

Αντικατάσταση μυελού από μεταστατικό καρκίνο

Νευρογλοίωμα

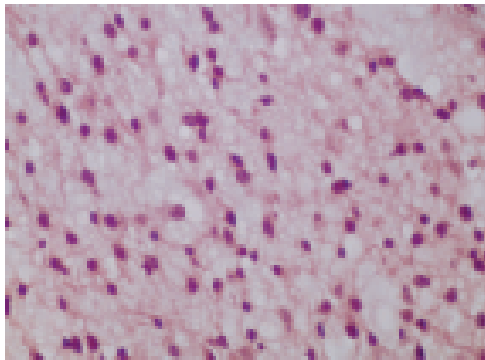


Fig. 6. The neoplasm is of moderate cellularity and composed of relatively uniform cells with round nuclei. Mitotic figures or pleomorphism is not identified.

Καρκίνος πνεύμονα

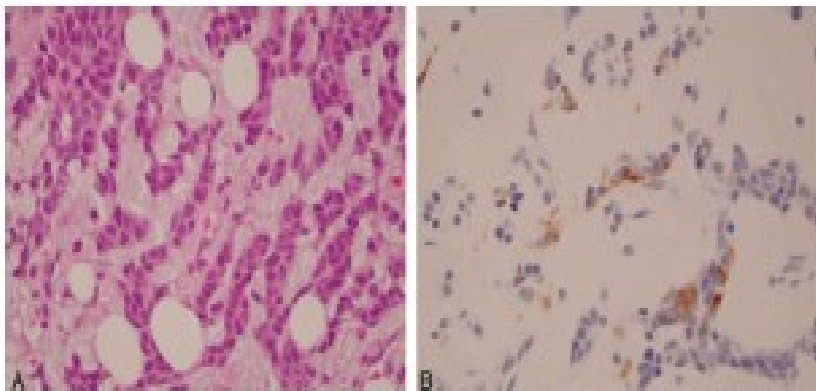
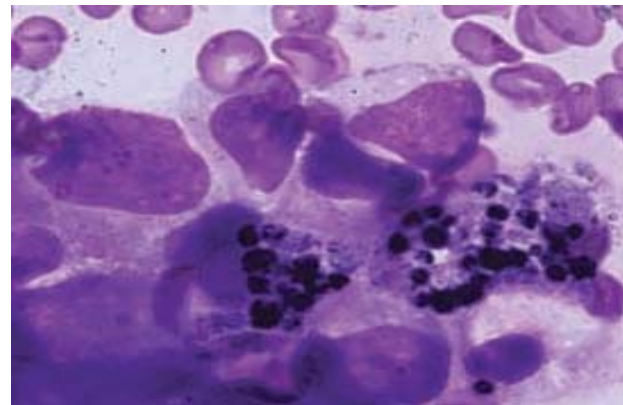
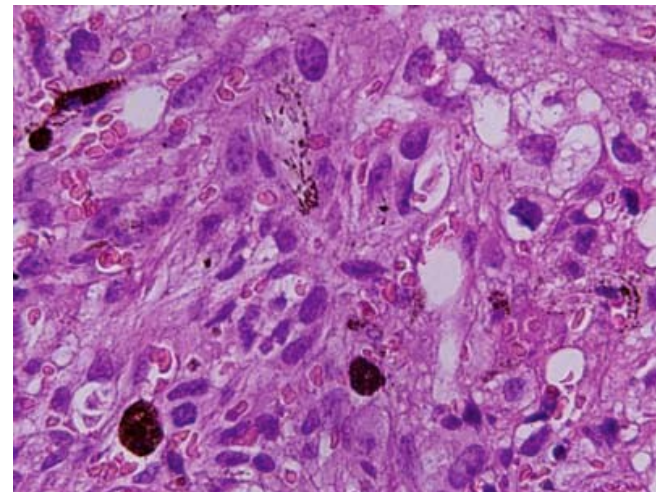
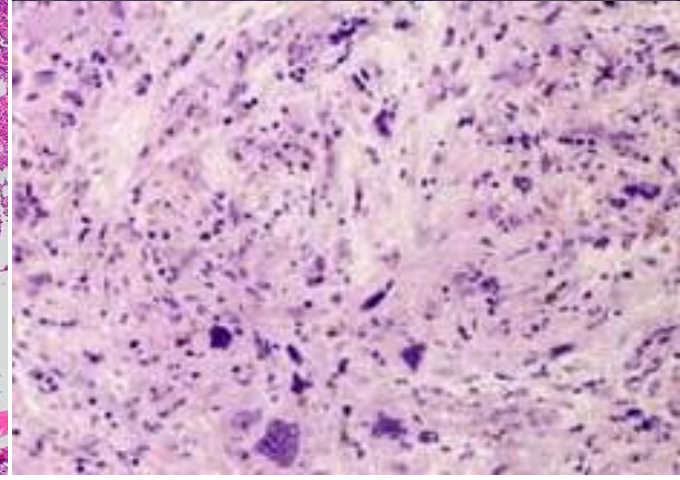
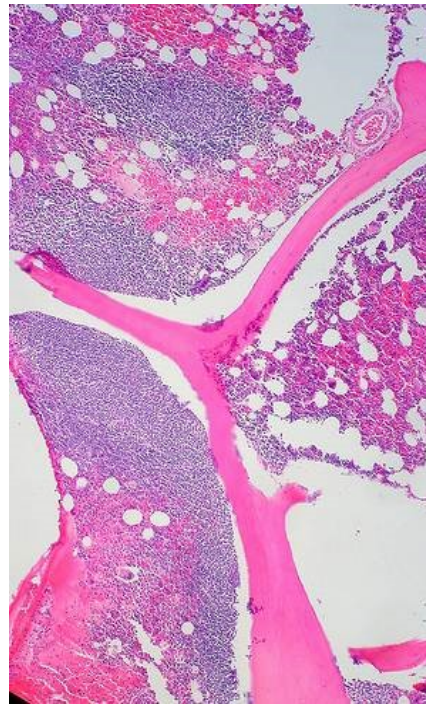
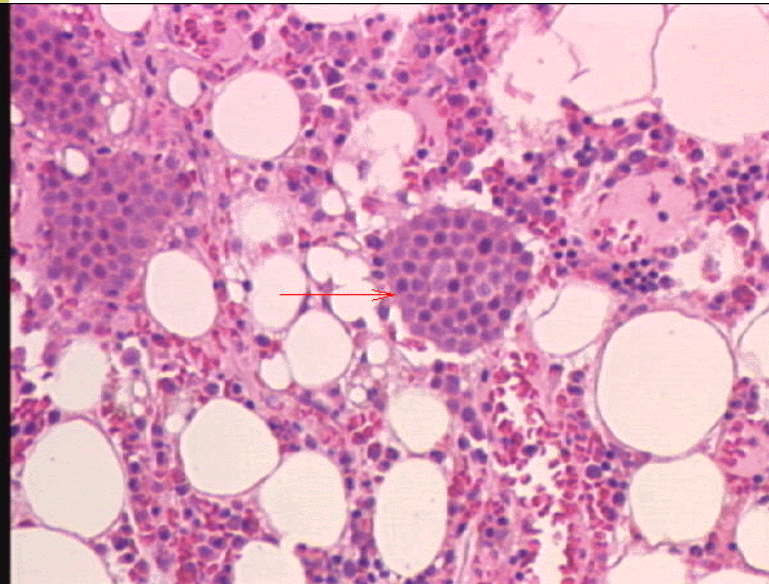
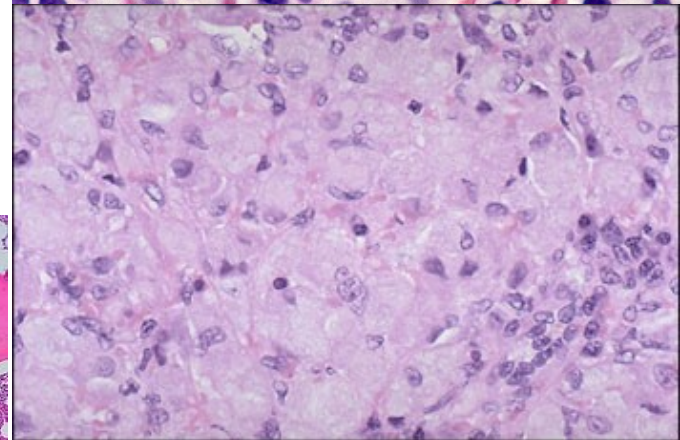
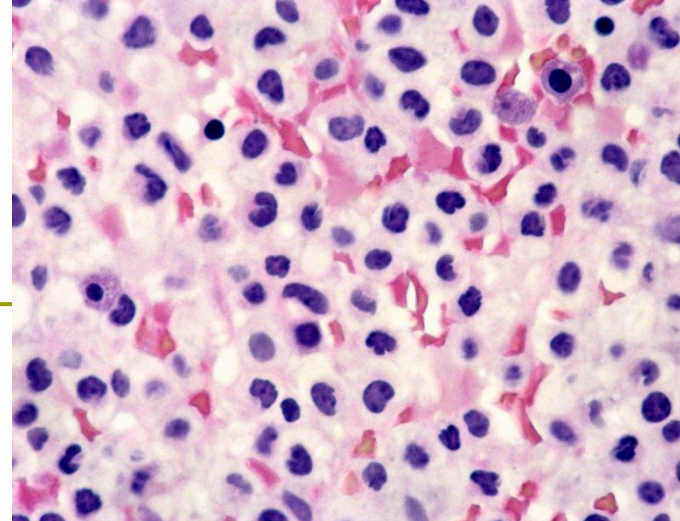
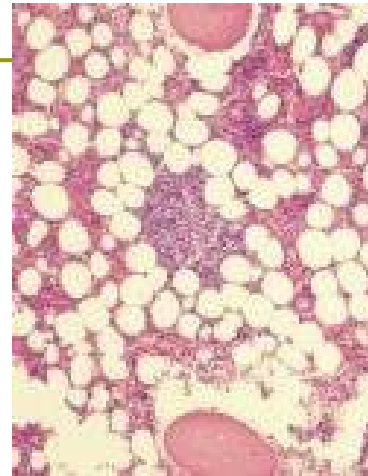
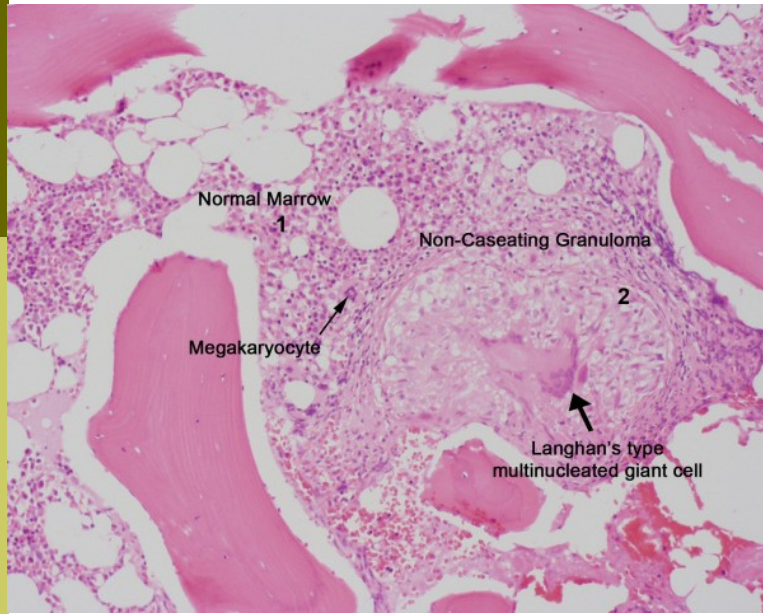


Fig. 7. Metastatic poorly differentiated mesoplasm in the bone marrow with scant cytoplasm and large hyperchromatic nuclei (A). The same specimen shows cytoplasmic staining for glial fibrillary acidic protein in tumor cells in the bone marrow (B).

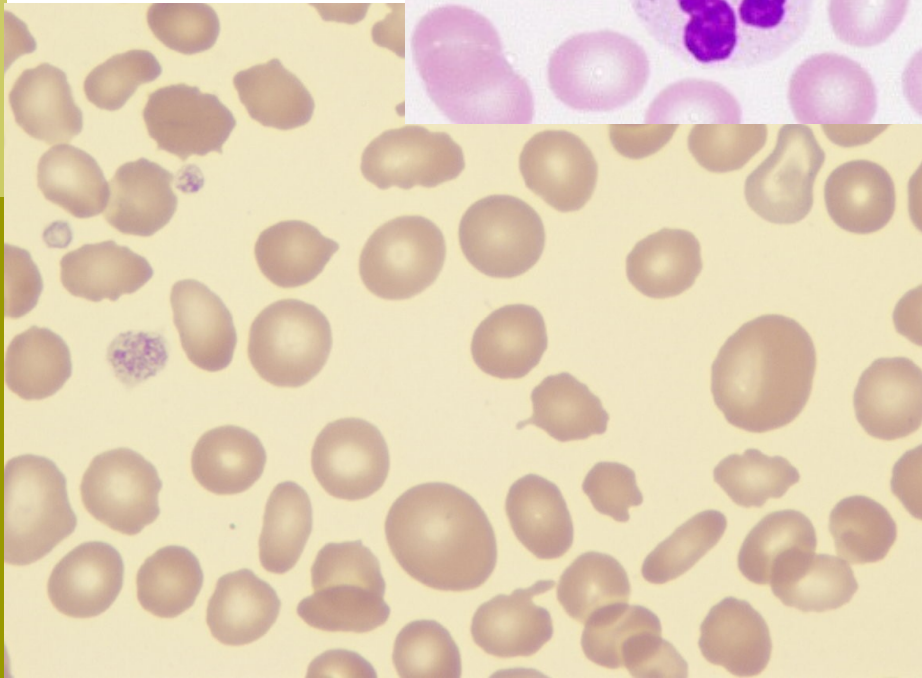
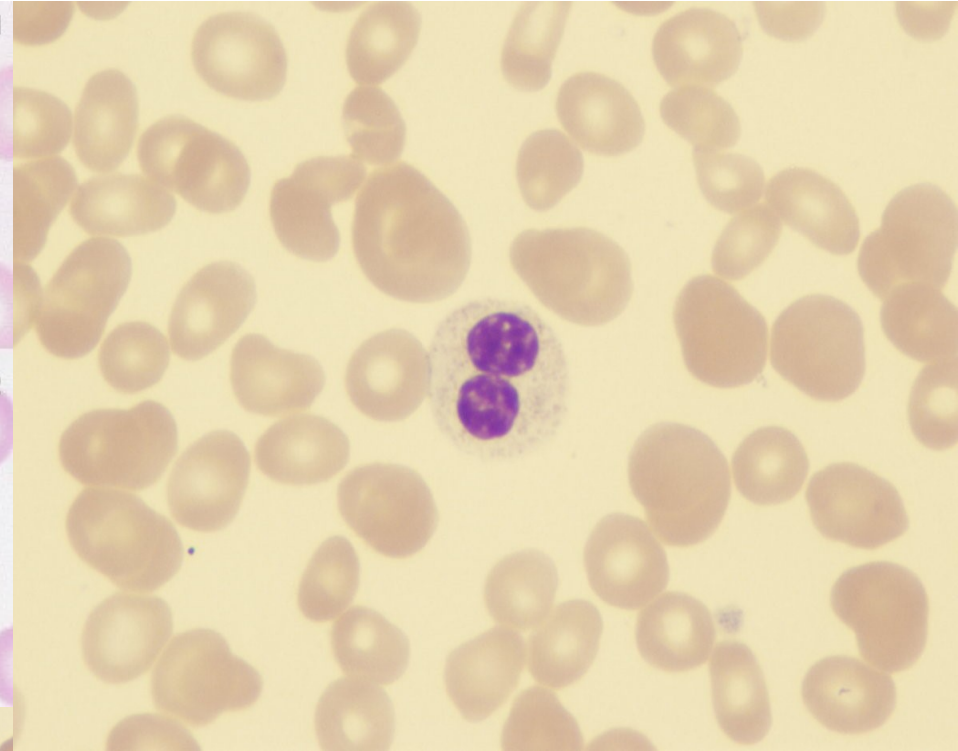
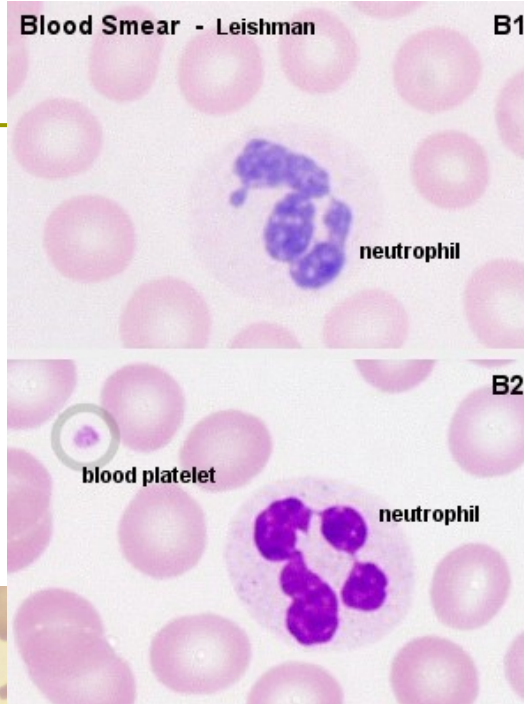


Αντικατάσταση του μυελού από άλλους ιστούς



Εικόνα περιφερικού αίματος του ασθενούς

Επίχρισμα
αίματος
φυσιολογικού
ατόμου



Προσοχή: ΠΜΝ τύπου Pelger μπορεί να εμφανιστούν παροδικά και σε άλλα νοσήματα και δεν είναι απόλυτα ειδικά των ΜΔΣ .

ΔΙΑΓΝΩΣΕΙΣ

□ ΙΣΤΟΡΙΚΟ ΠΡΩΤΟ

- Μυελοδυσπλαστικό Σύνδρομο

□ ΙΣΤΟΡΙΚΟ ΔΕΥΤΕΡΟ

- Απλαστική αναιμία