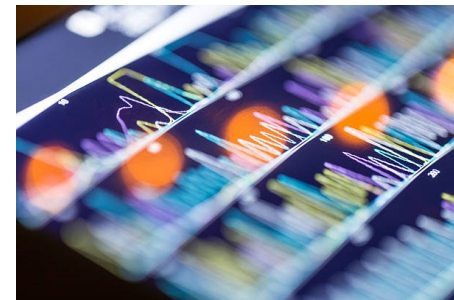
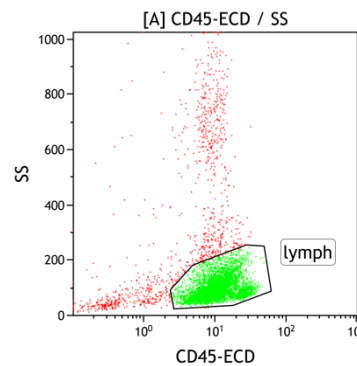
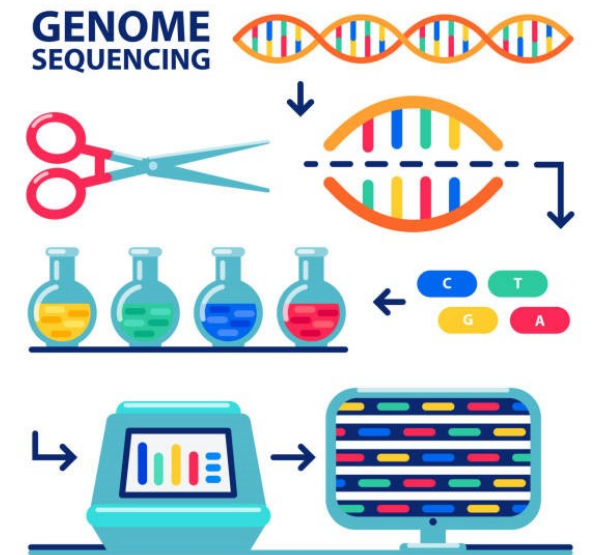
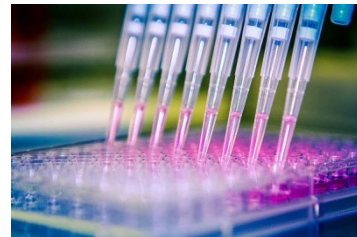
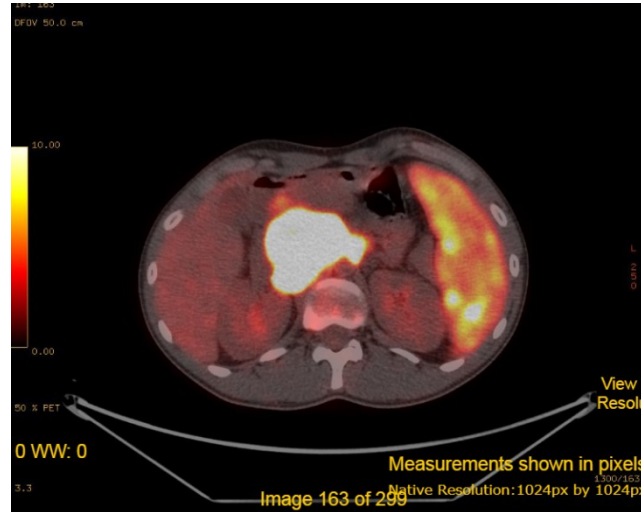


Σύγχρονες μέθοδοι διερεύνησης αιματολογικών νοσημάτων

Απαρτιωμένη διδασκαλία αιματολογίας 2023

Ευγενία Βερίγου

Αιματολόγος – Επικουρική Επιμελήτρια
Αιματολογικού τμήματος ΠΓΝΠ



Εκπαιδευτικοί στόχοι

- Απαρίθμηση των νεότερων διαγνωστικών εργαλείων που χρησιμοποιεί ο αιματολόγος (*Κυτταρομετρία ροής, Καρυότυπος, FISH, PCR, RT-PCR, NGS, PET scan*)
- Κατανόηση των βασικών τεχνικών που χρησιμοποιούν αυτά τα εργαλεία
- Εφαρμογές στην καθ'ημέρα κλινική πράξη
- Μειονεκτήματα και πλεονεκτήματα

Gold standard

Ασθενής
Παρούσα νόσος/ Φυσική εξέταση/ Ιστορικό

Αιματολόγος

Μορφολογία

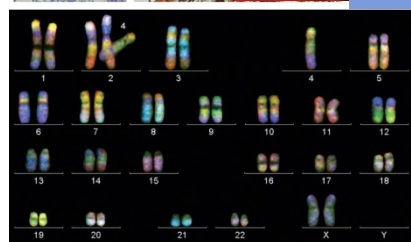
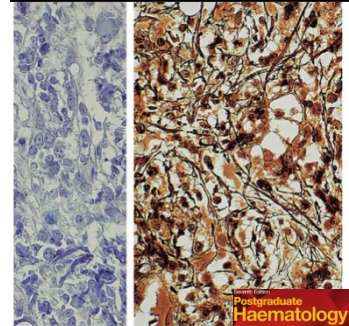
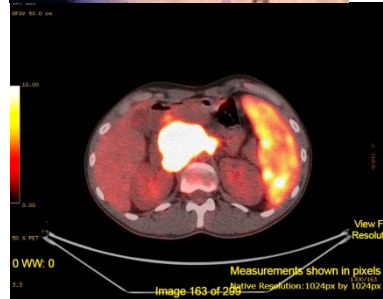
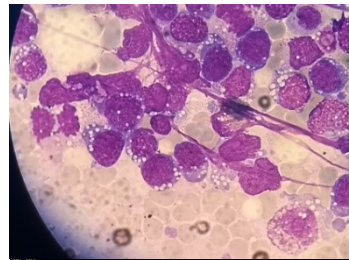Εργαστήρια
Αιματολογικό
Βιοχημικό
Ανοσολογικό
Πυρηνική
Ακτινολογικό
Μικροβιολογικό
Ιστοπαθολογοανατομικό

**Μοριακής
βιολογίας και
κυτταρογενετικής**

Πρακτικές παράμετροι που επηρεάζουν την εργαστηριακή διάγνωση

- Οι πληροφορίες που συνοδεύουν το δείγμα πρέπει να είναι λεπτομερείς, σαφείς και ακριβείς
- Η καταλληλότητα του δείγματος (αίμα, μυελός των οστών, ορός, πλάσμα ή ιστός)
- Η ορθή συντήρηση, μεταφορά και επεξεργασία των δειγμάτων

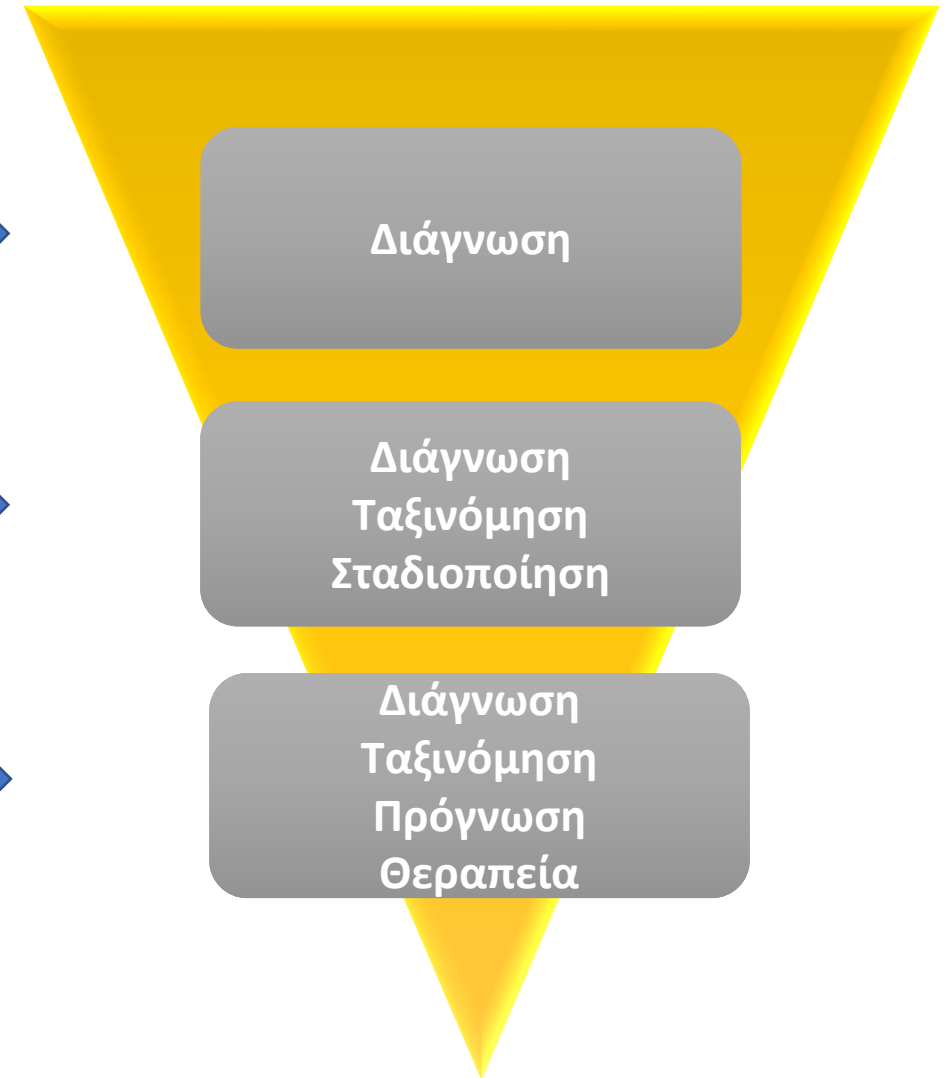
Διαγνωστικός αλγόριθμος



Γενική αίματος
Μορφολογία

Απεικόνιση
Κυτταρομετρία ροής
Βιοψία

Κυτταρογενετική
Μοριακός έλεγχος



Καλοήθη νοσήματα

Αιμοσφαιρινοπάθειες, Μembrανοπάθειες,
Ενζυμοπάθειες, Αιμολυτικές αναμίες,
Συγγενή/Οικογενή σύνδρομα, Διαταραχές πήξης και
αιμοπεταλίων, Ανοσοανεπάρκειες, Απλαστική αναιμία,
PNH, Διαταραχές αποθήκευσης, Άνοσης αρχής
κυτταροπενίες

Νεοπλασματικά νοσήματα

Λεμφοϋπερπλαστικά νοσήματα, Μυελοϋπερπλαστικά
νοσήματα, λευχαιμίες, πολλαπλό μύελωμα

Εργαστηριακή διερεύνηση

Λειτουργικές
δοκιμασίες πήξης
Δοκιμασία Coombs
Ηλεκτροφορήσεις
Ανοσοκαθήλωση
Ανοσοϊστοχημεία

Elisa

Western/southern blot

Flow cytometry

Καρυότυπος

FISH

PCR

NGS

[...]

Απεικονιστικός έλεγχος

Ακτινογραφικός έλεγχος

Υπέρηχος

Αξονικός τομογράφος

Μαγνητικός τομογράφος

Σπινθηρογράφημα

Εξειδικευμένος έλεγχος

(φλουραγγειογραφία,
SAP scan κλπ..)

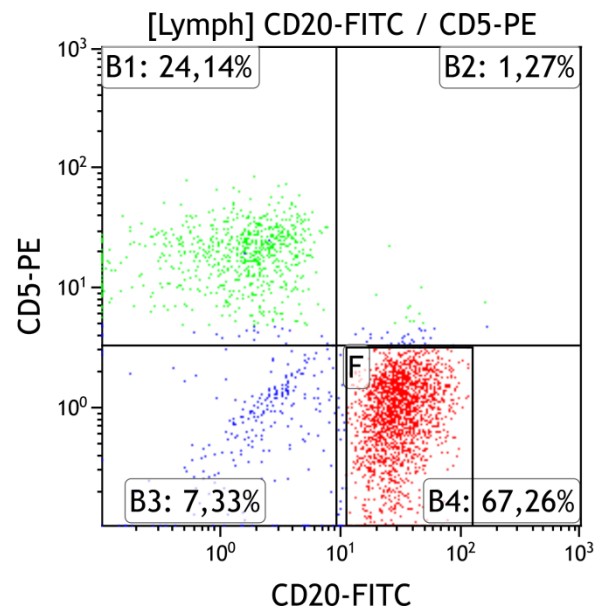
PET scan

[...]

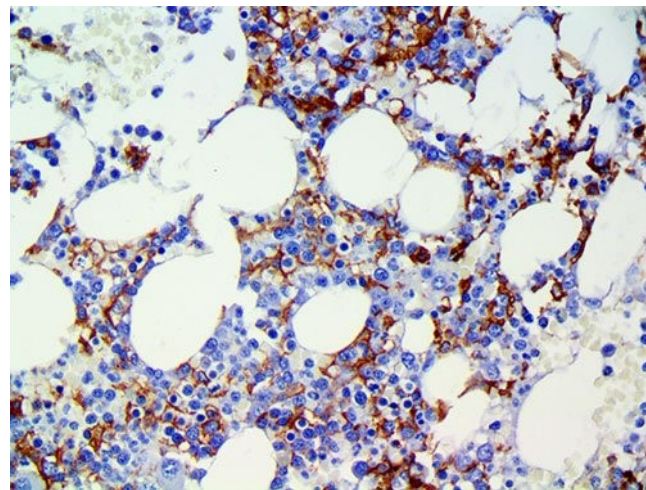
Ανοσοφαινότυπος

- Η φαινοτύπηση (= απεικόνιση μέσω χρώσης με ειδικές χρωστικές) μορίων/δεικτών/αντιγόνων στην επιφάνεια ή το εσωτερικό του κυττάρου

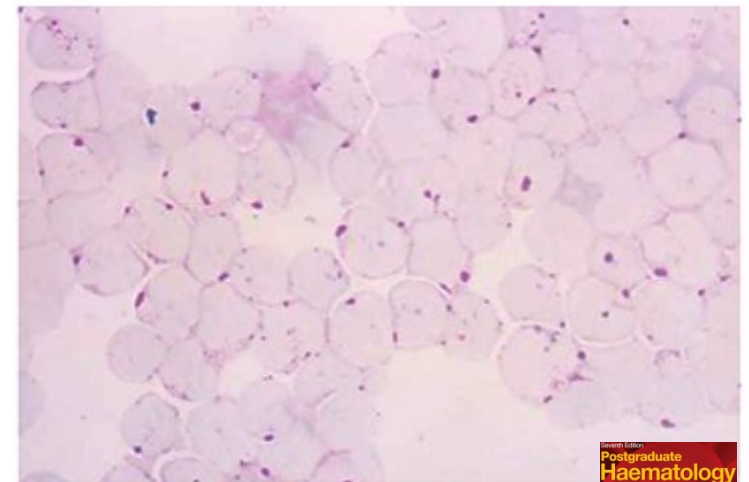
Κυτταρομετρία ροής



Ανοσοϊστοχημεία

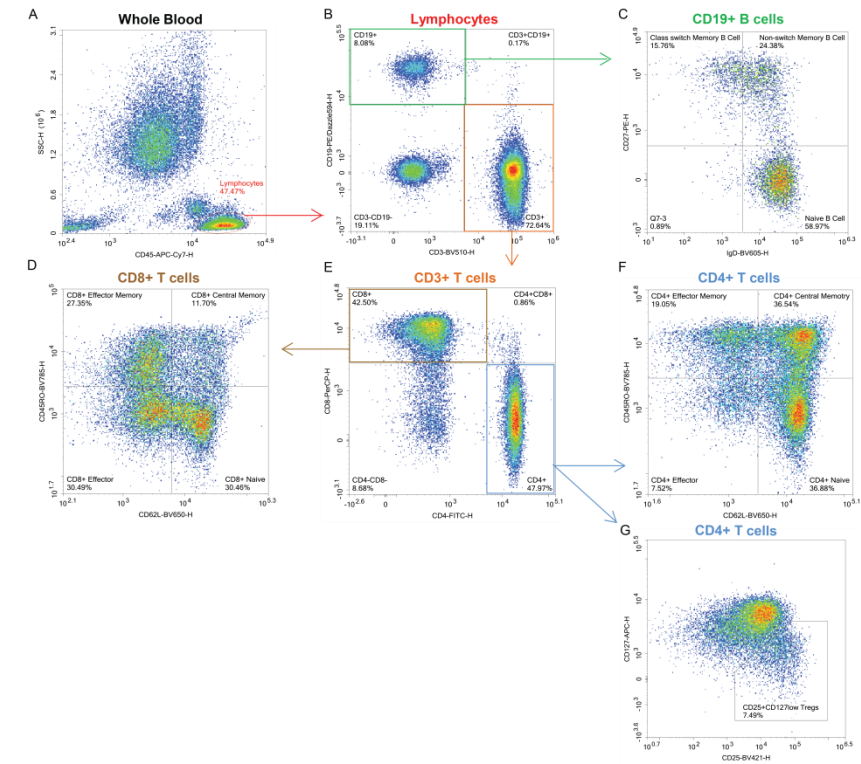
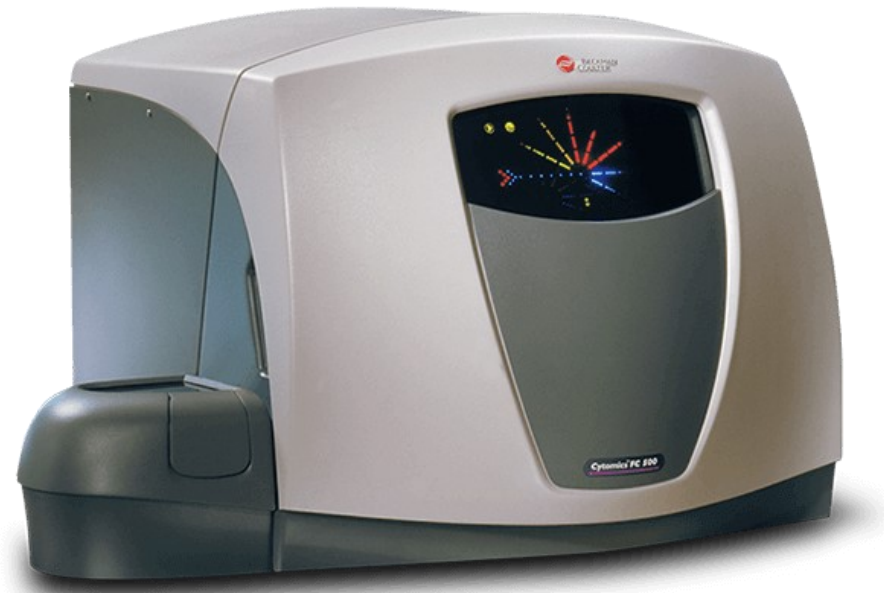
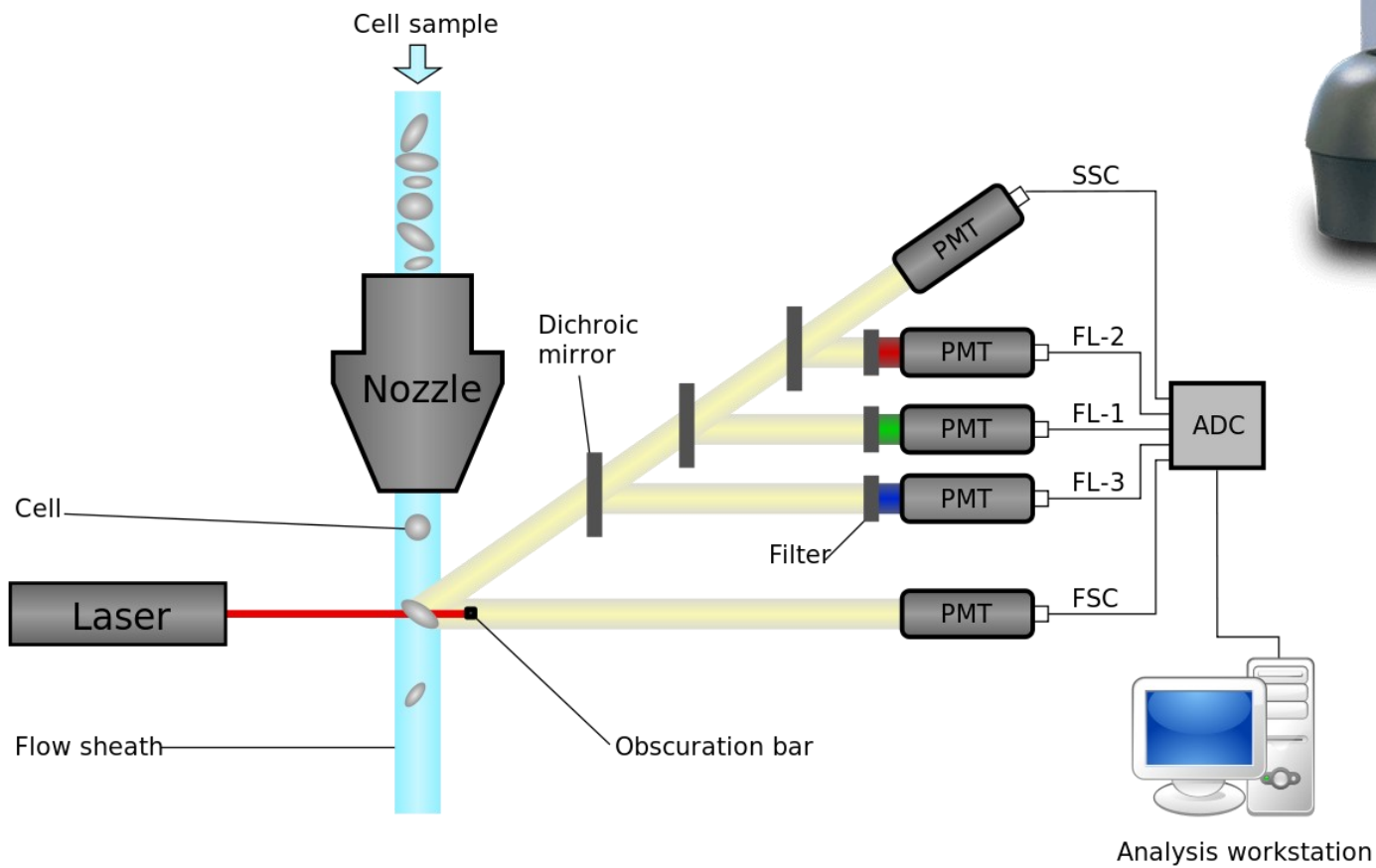


Ανοσοκυτταροχημεία



Acute lymphoblastic leukaemia showing block positivity to periodic acid-Schiff (PAS) stain. Cytospin preparation of cerebrospinal fluid, PAS stain.

Κυτταρομετρία Ροής



Εφαρμογές

Αίμα, Μυελός των οστών,
άλλα βιολογικά υγρά και
ιστοί με κατάλληλη
προετοιμασία

Εμπύρηνια και
απύρηνια έμμορφα
κυτταρικά στοιχεία

Μικροσωματίδια

Αντισώματα
σημασμένα με
φθορίζουσες
χρωστικές

Βιωσιμότητα

Ανοσοφαινοτυπική
ταυτότητα

Λειτουργικότητα

Κυτταρικός κύκλος

Οξειδωτικό stress
κλπ..

Ανίχνευση και
ποσοτικοποίηση
φυσιολογικού
έναντι παθολογικού

Κλωνικότητα

Κυτταρομετρία ροής - Διάγνωση

Οξεία
Λεμφοβλαστική
λευχαιμία

Οξεία
μυελογενής
λευχαιμία

Χρόνια
λεμφοκυτταρική
λευχαιμία

PNH

Τριχωτή
λευχαιμία

Σπληνικό
Λέμφωμα
οριακής ζώνης

Κλωνικότητα
TCR υποδοχέα

Μοριακή βάση αιματολογικών νοσημάτων

- Accumulation of mutations
 - Can lead to cancer

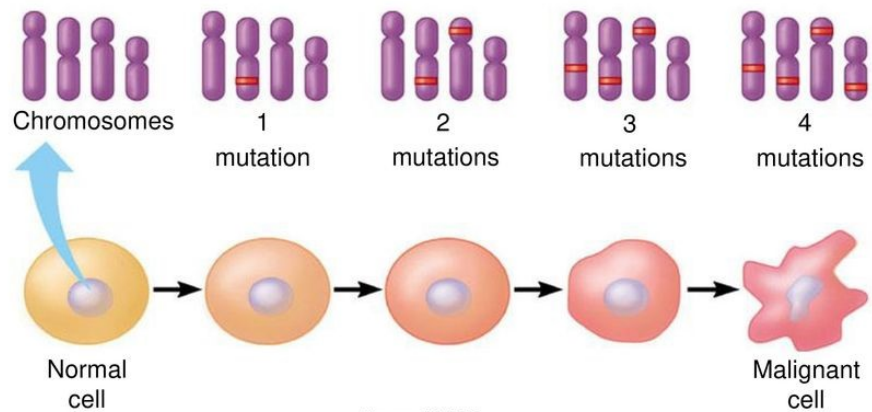
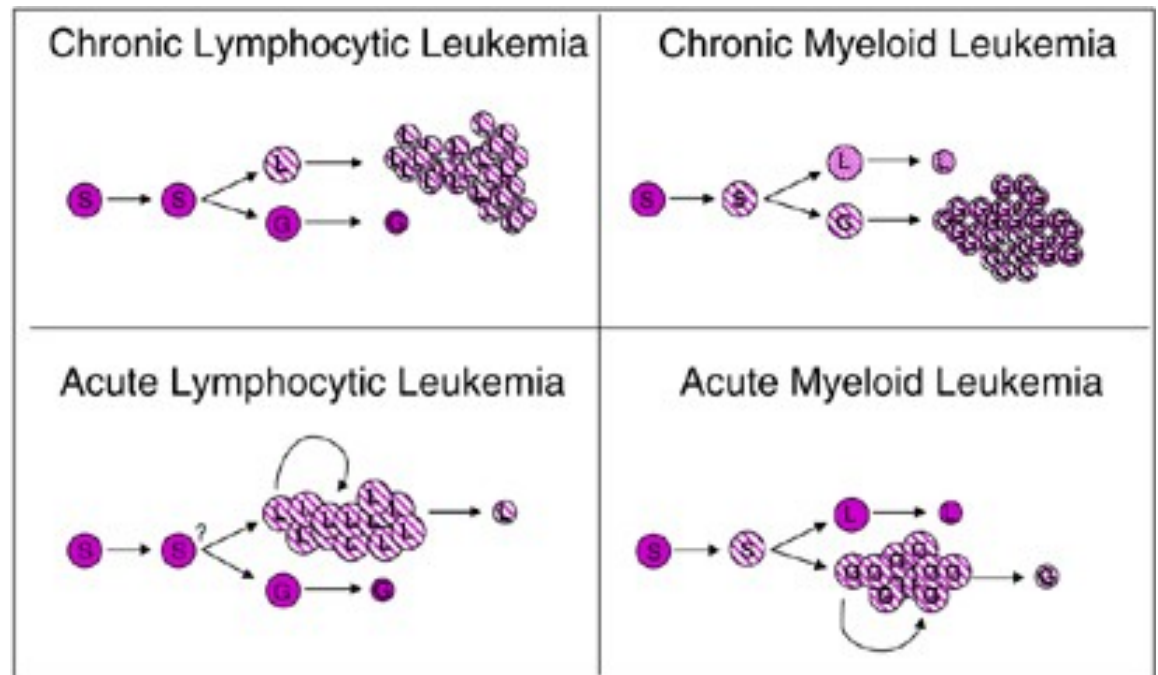


Figure 11.18B



Κυτταρογενετική (Καρυότυπος και FISH)

Παρέχει στοιχεία **κλωνικότητας** - **επιβεβαίωση νεοπλασίας** (π.χ. χρόνια ηωσινοφιλική λευχαιμία, μυελοϋπερπλαστικά νοσήματα, NK λευχαιμία/λέμφωμα)

Επιβεβαιώνει την διάγνωση (π.χ. ΧΜΛ, ΟΜΛ με επαναλαμβανόμενες διαμεταθέσεις ή λέμφωμα Burkitt) και

Παρέχει **προγνωστικές πληροφορίες** (π.χ. ΧΛΛ, ΟΜΛ, ΟΛΛ, ΜΔΣ, πολλαπλό μυέλωμα) ή υποδεικνύει αν ένα νόσημα είναι **σχετιζόμενο με θεραπεία** (t-AML και t-MDS).


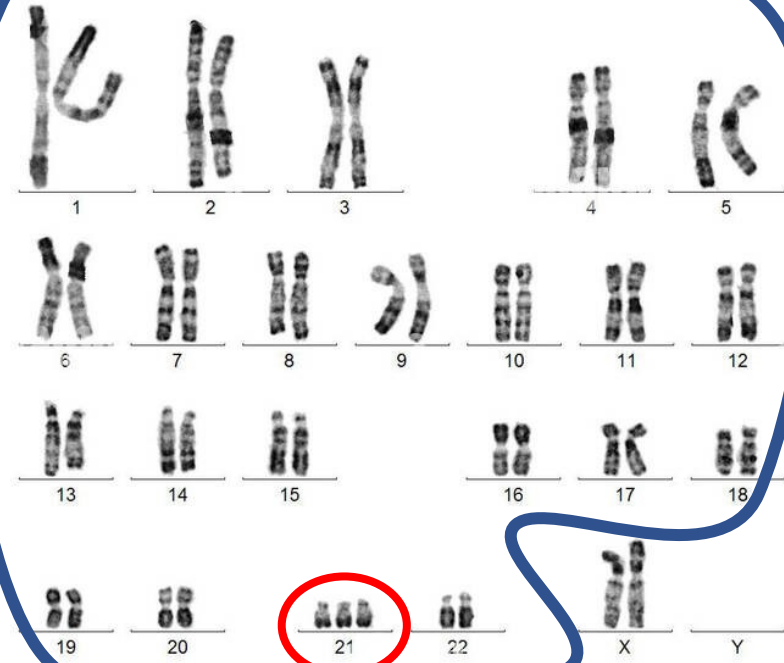
Καρυότυπος

- Λήψη δείγματος
- Κυτταροκαλλιέργειες
- Υπολογισμός κυτταρικού κύκλου (αναζήτηση μεταφάσεων)
- Απομόνωση χρωσωμάτων
- Μελέτη χρωσωμάτων

- Ο συγκριτικός γενωμικός υβριδισμός με μικροσυστοιχίες –array CGH ή ΜΟΡΙΑΚΟΣ ΚΑΡΥΟΤΥΠΟΣ, εφαρμόζεται για την ανίχνευση μικρών χρωμοσωματικών ανωμαλιών, ελλείψεων και ανακατατάξεων που δεν ανιχνεύονται με τις τεχνικές της κλασικής Κυτταρογενετικής.

Καρυότυπος

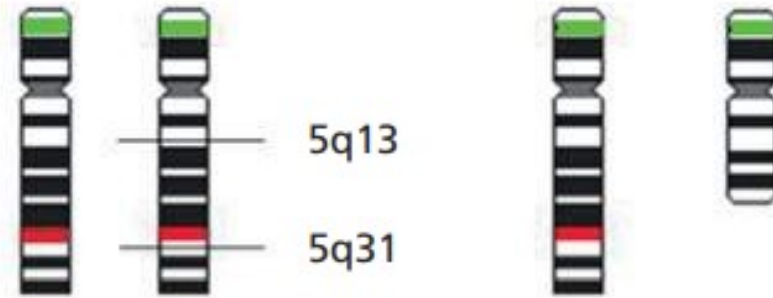47, XX, +21



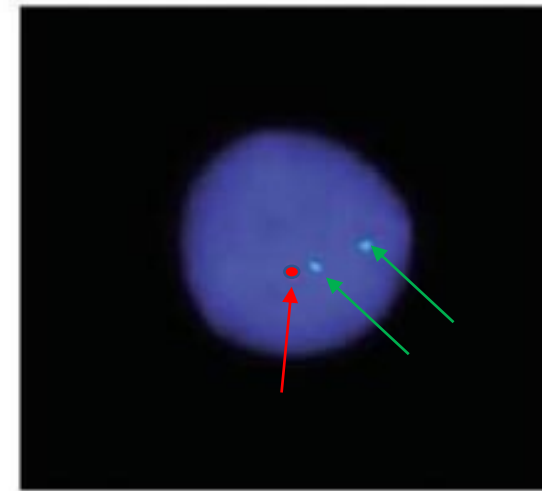
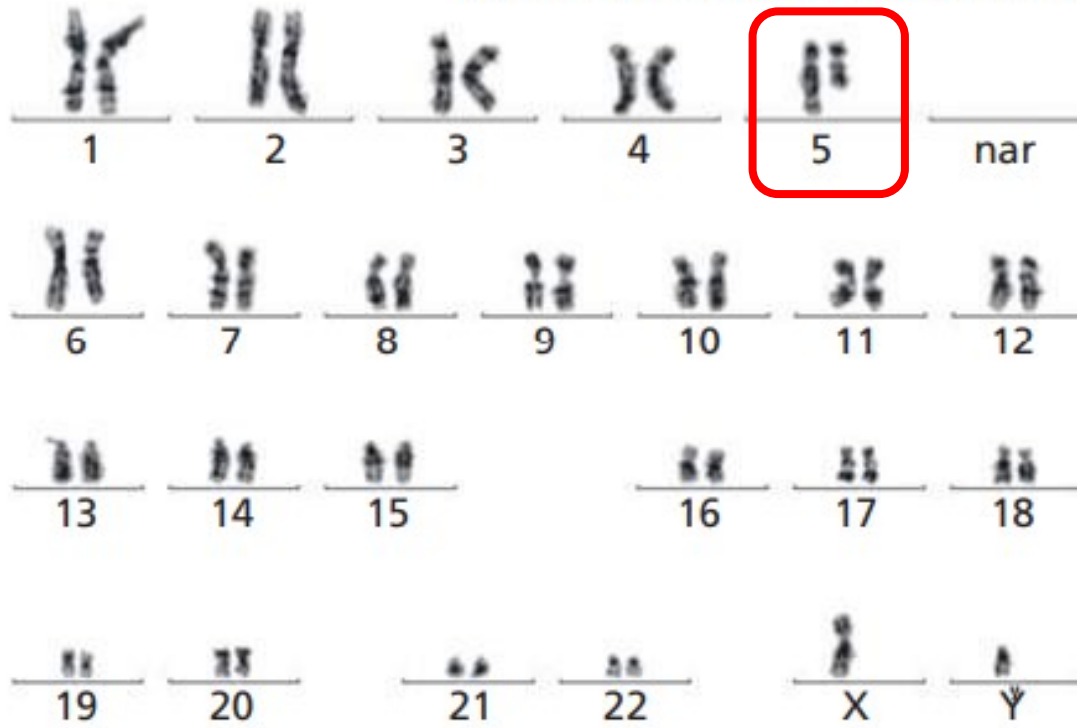
Fluoresence in situ hybridization - FISH

- Σημασμένες ολιγονουκλεοτιδικές αλληλουχίες (**ανιχνευτές**) που προσδένονται στο DNA.
- Ανιχνευτές καθορισμένων επιτόπων (π.χ. ογκογνιδίων ή αγκοκατασταλτικών γονιδίων)
- Ανιχνευτές κεντρομεριδίου (μονοσωμίες, τρισωμίες)
- Ανιχνευτές τελομεριδίου
- Ολοχρωμοσωματικές χρώσεις

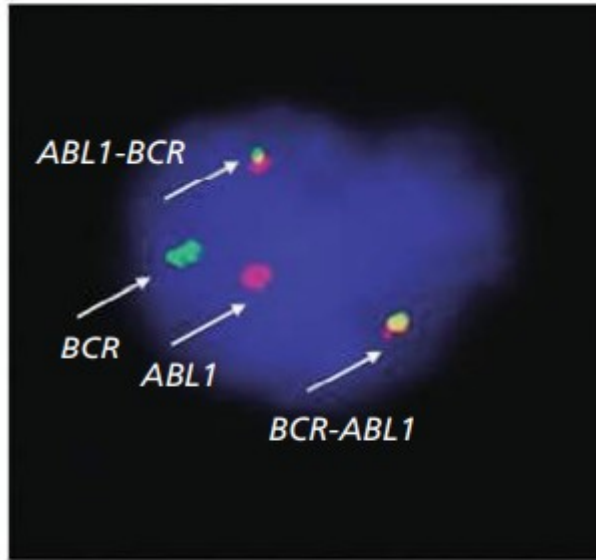
Χρησιμοποιώντας δύο φθοριοχρώματα με δύο διαφορετικούς ανιχνευτές στο ίδιο test μπορούμε να ανιχνεύσουμε δύο γονίδια που εμπλέκονται σε μία διαμετάθεση που οδηγεί σε παραγωγή ενός παθολογικού προϊόντος.



nuc ish 5p15 (D5S315 × 2), 5q30 (EGR1 × 1)



Interphase



Metaphase

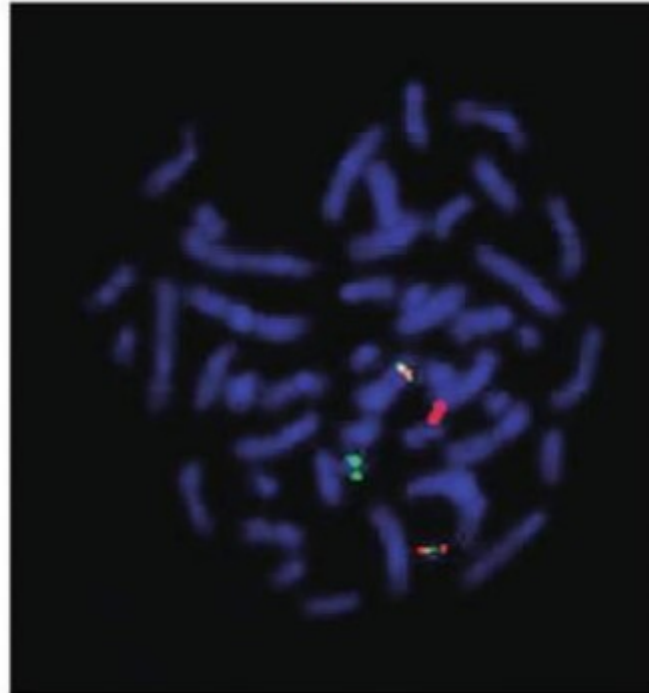
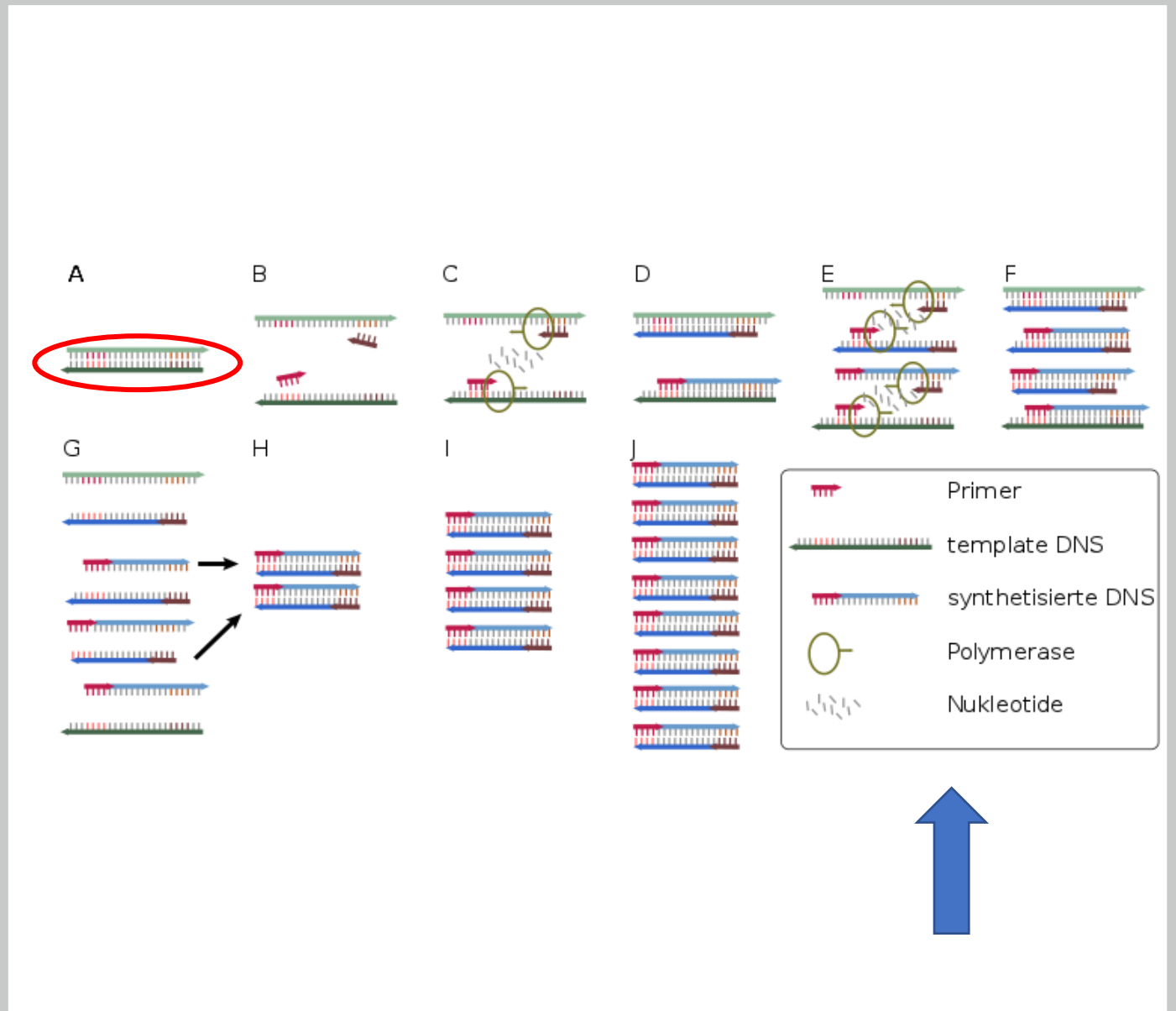


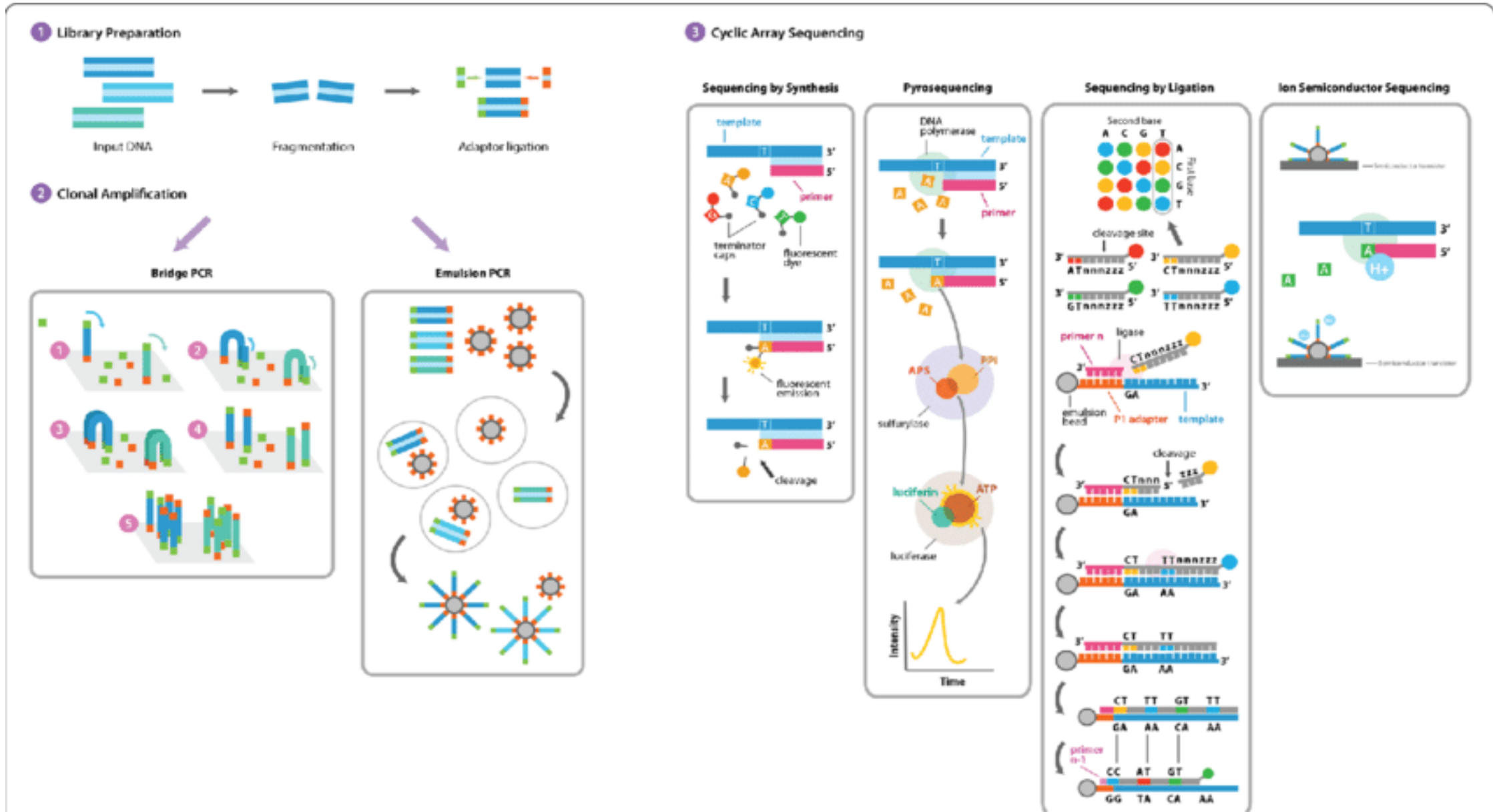
Figure 19.29 Locus-specific probes for *BCR* (green) and *ABL1* (red) applied to an interphase cell and to a metaphase of a patient with chronic myelogenous leukaemia after hybridization with probes for *ABL1* (red) and *BCR* (green) showing *BCR-ABL1* co-localization signals (yellow) on the Philadelphia chromosome and *ABL1-BCR* co-localization signals on derivative chromosome 9.

PCR

- Αλυσιδωτή αντίδραση πολυμεράσης/ Polymerase chain reaction
- Qualitative
- quantitative
- Real time PCR
- Reverse transcriptase PCR (messenger RNA – cDNA)



Next generation sequencing NGS



PCR και NGS - εφαρμογές


Ανίχνευση μεταλλάξεων *ογκογονιδίων, ογκοκατασταλτικών γονιδίων, γονιδίων που εμπλέκονται στην σηματοδότηση ή την ρύθμιση, μεταγραφή, επιδιόρθωση του DNA*

Έλεγχος *υπολειμματικής νόσου* (και κατασκευή primer specific primer)

Πρώιμη διάγνωση *υποτροπής*

Προγνωστική/ προβλεπτική αξία

Προσδιορισμός *γενωμικού προφίλ κλώνου* (μεταλλάξεις που προσδίδουν χαρακτηριστικά *επιθετικής ή δευτεροπαθούς νόσου, κλωνική μη νεοπλασματική αιμοποίηση, επιλογή υποκλώνου σε ανθεκτική/ υποτροπιάζουσα νόσο*)

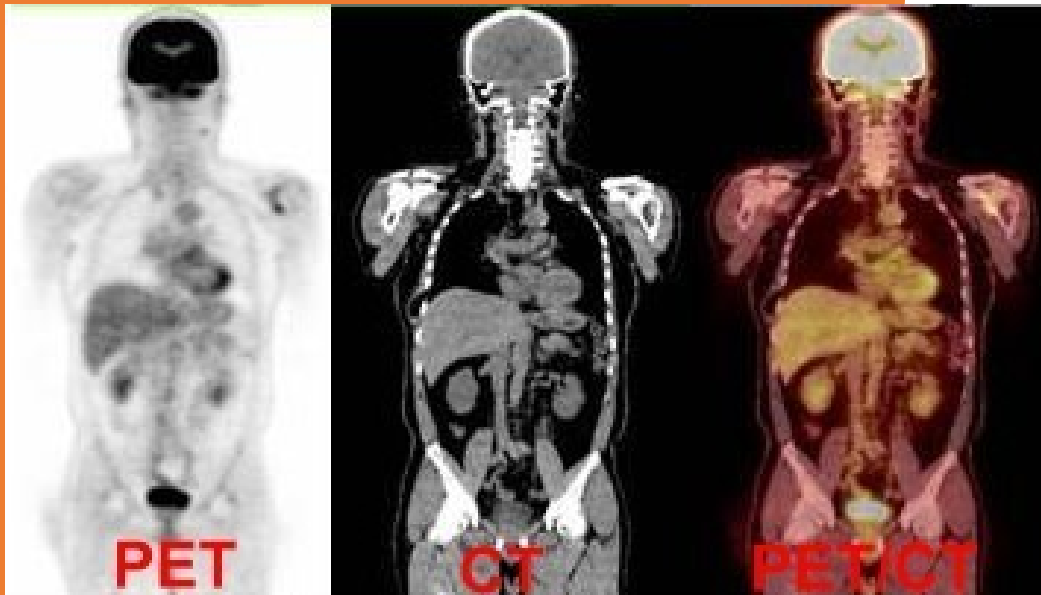

Παράδειγμα

“the guardian of the genome”

- **Ογκοκατασταλτικό γονίδιο TP53**
- Εδράζεται στο βραχύ σκέλος του χρωμοσώματος 17 (17p) και απώλεια ή/και μετάλλαξη του αποτελεί “καθολικό” δείκτη κακής πρόγνωσης.
- Μετάλλαξη: **PCR, NGS**
- Απώλεια γονιδίου: **FISH**
- Απώλεια χρωμοσώματος: **καρυότυπος, FISH**

PET scan



Τομογραφία εκπομπής ποζιτρονίων (positron emission tomography) – πρακτικά PET/CT

Χορήγηση ^{18}F - FDG (fluorodeoxyglucose)

Ανίχνευση υπερμεταβολικών εστιών

Πληρέστερη/ ακριβέστερη σταδιοποίηση

Παρακολούθηση και βαθμονόμηση ανταπόκρισης

Όχι για όλα τα νοσήματα ίδιας αξίας

Μειονεκτήματα

Κόστος! (ξέρω τι
ζητάω..)

Χρόνος

Αμφιλεγόμενη κλινική
αξία

Πλεονεκτήματα

Θεραπευτικοί στόχοι. Από την χημειοθεραπεία στους νεότερους αναστολείς

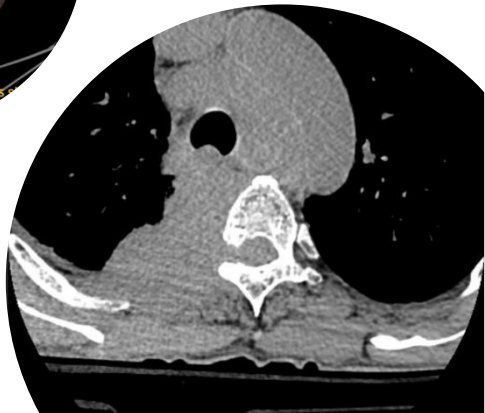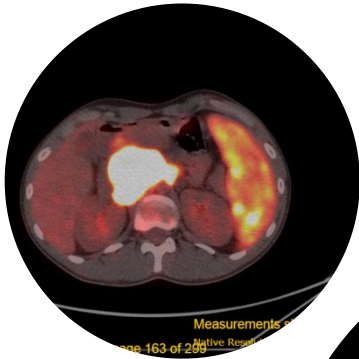
Ακρίβεια διάγνωσης (επιβεβαίωση ή διαλεύκανση δύσκολων διαφοροδιαγνωστικών προβλημάτων)

Προγνωστική/ Προβλεπτική αξία

Αξιολόγηση ανταπόκρισης
Πρωιμότερη διάγνωση υποτροπής

Η ιατρική του αύριο

Διαγνωστικός αλγόριθμος



Φυσική εξέταση –
Ιστορικό

Γενική
Αίματος/Μορφολογία

ΠΑΡΑΜΕΤΡΟΣ	ΑΙΤΕΛΕΣ	ΚΥΡ.
Λευκά αιμοσφαίρια	55,77	K ₁₀
Ουδετερόφιλα	4	%
Λιμφοκύτταρα	83	%
ΜΟΝΟ	12	%
ΕΩΣ		%
ΒΑΣΟ		%
ΜΧΔ		%
RBC	5,48	M ₁₀
HGB	11,50	g/dL
HCT	34,60	%
MCV	63,10	fL
MCH	20,60	pg
MCHC	32,70	g/dL
RDW-CV	18,70	%
RDW-SD	40	fL
PLT	251,00	K ₁₀
MPV	10,0	fL
PCT	0	%

ΕΚΤΡΑΧΡΩΜΑΤΟΓΡΑΦΙΑ
 ΗΜΑΤΟΛΟΓΙΚΑ ΚΑΙ ΛΟΙΠΑ ΕΛΕΓΧΙΜΕΝΑ
 ΜΕΤΡΗΣΕΙΣ ΕΝΔΕΙΚΝΟΜΕΝΕΣ
 ΜΕΤΡΗΣΕΙΣ ΕΝΔΕΙΚΝΟΜΕΝΕΣ
 ΜΕΤΡΗΣΕΙΣ ΕΝΔΕΙΚΝΟΜΕΝΕΣ
 ΜΕΤΡΗΣΕΙΣ ΕΝΔΕΙΚΝΟΜΕΝΕΣ
 ΜΕΤΡΗΣΕΙΣ ΕΝΔΕΙΚΝΟΜΕΝΕΣ

Κλινικό: Β-ομάζου μεσογειακή αναιμία. Σπληνεκτομή. WBC 17.000 (Γ: 28, Λ: 44, Μ: 27), Ηt 30%, PLTs 438.000. ↑ B-λεμφοκύτταρα CD11c(+) → SMZL(!)

Απεικονιστικός
έλεγχος)

Μυελόγραμμα
Κυτταρομετρία Ροής

ΑΝΑΛΥΣΗ

... με σημαση με μονοκλωνικά αντισώματα και λύση ερω...
 ... με χρησιμοποίηση του προγράμματος CP Software.

CDL [CD45, CD3, CD4, CD8, CD20, CD5, CD23, CD22, FMC-7, C...
 Lambda.]
 Καλή

ΑΠΟΤΕΛΕΣΜΑ

Α/Α/ΔΙΑΓΝΩΣΗ:
 ...ατα συμβατά με Λέμφωμα Μανδύα.

ΠΕΡΙΓΡΑΦΗ ΑΝΑΛΥΣΗΣ:
 1,7% λεμφοκύτταρα εκ των οποίων 79% μονοκλωνικός (Lambda skewing) B-λεμφοκυτταρικός πληθ...
 CD19+/CD20+ με aberrant έκφραση CD5(+)/CD23(+).
 CD22(-)/CD79b(+).
 FMC-7(+), CD38(-).

Έλεγχος νόσου:
 CLL

Κλινική Διάγνωση: [Απόλυτη λεμφοκυττάρωση, ↑ B-λεμφοκύτταρα Πιθανό B-NHL (SMZL)]

Παθολογοανατομική διάγνωση
 Διήθηση μυελού από λεμφοϋπερπλαστικό νόσημα, μορφολογικά περισσότερο συμβατό με λεμφοβλαστικό λέμφωμα.
 Υποπλασία της κοκκιοκύτταρης και ερυθράς σειράς. Αιμοχρωμάτωση και δυσπλαστικά χαρακτηριστικά μυελού.

Υπογραφή
 Ιατρός: Αναπλ. [Redacted]

Μακροσκοπική Περιγραφή
 Οστικός κύλινδρος μήκους 1,3εκ. Ελήφθη όλος (X1)

Μικροσκοπική Περιγραφή
 ...ολογικά οι μυελοκύτταροι εμφανίζουν >95% κυτταροβρίθεια. Τα μεγακαρυοκύτταρα είναι ήπια αυξημένα (10 MK/ MOP)
 ...εμφανίζουν έντονα δυσπλαστικά χαρακτηριστικά. Η κοκκιοκύτταρη σειρά αφορά ~10% των εμπύρηνων κυττάρων του
 ...ύ και ωριμάζει επαρκώς. Η ερυθρά σειρά αφορά σε ~20% των εμπύρηνων κυττάρων και εμφανίζει έντονα
 ...αστικά χαρακτηριστικά. Παρατηρείται σημαντική αύξηση των αποθεμάτων σιδήρου.
 ...ζέται ανάπτυξη μεγάλου μεγέθους, ασαφώς αφοριζόμενου όζου και διαμέσου τύπου διήθησης από μικρά και
 ...μεγέθους λεμφοειδή κύτταρα με ωριμότητα ή ελαφρώς ανώμαλου σχήματος πυρήνες και αρκετό ποσό
 ...σματος, τα οποία αποτελούν ~40% των εμπύρηνων κυττάρων του μυελού και ανοσοιστοχημικά εκφράζουν
 ...CD23, bcl-6 (όζοι) LMO2(1+) και FOXP1 (2+) ενώ είναι αρνητικά για τους υπόλοιπους δείκτες.
 ~30% T-λεμφοκύτταρα τα οποία εκφράζουν CD5/CD5/CD43 και ~5% πλάσμακύτταρα λ μονοκλωνική

Παθολογοανατομία

Κυτταρογενετική /
Μοριακός έλεγχος

