Γενική αίματος

Αθανασία Μουζάκη, Καθηγήτρια Εργαστηριακής Αιματολογίας-Αιμοδοσίας,
Εργαστήριο Αιματολογίας, Αιματολογικό Τμήμα, Παθολογική Κλινική,
Τμήμα Ιατρικής, Παν/ο Πατρών

Αίμα και ιστοί

Ερυθροκύτταρα (red blood cells, RBC)
Αιμοπετάλια

Λευκοκύτταρα (white blood cells, WBC)
Πολυμορφοπύρηνα λευκοκύτταρα
Μονοκύτταρα
Λεμφοκύτταρα

Ερυθροκύτταρα

Απύρηνοι κυτταρικοί σάκοι
Δεν παίζουν ρόλο στην ανοσία
αλλά
Μπορεί να είναι
ανοσογόνα

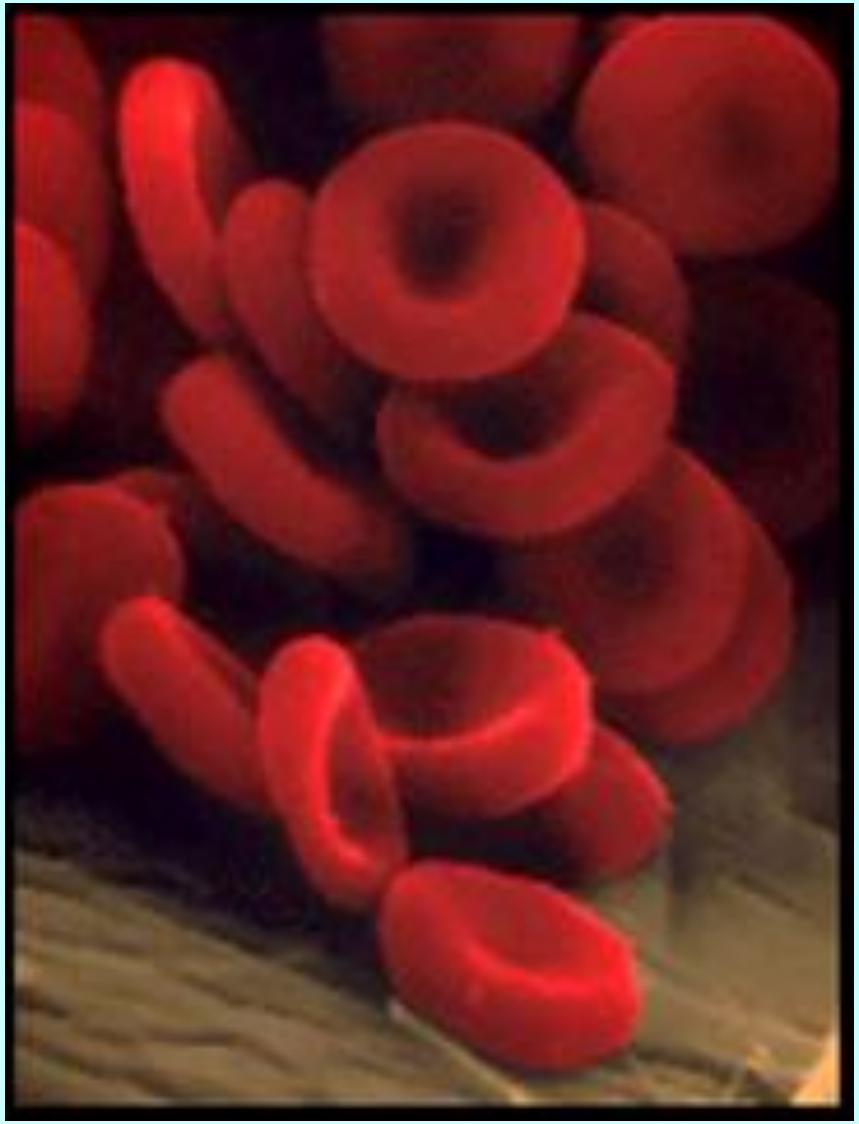

Αιμοπετάλια

Είναι τμήματα των μεγακαρυοκυττάρων στο αίμα
Εμπλέκονται στην πήξη του αίματος και στην φλεγμονή
Μπορεί να είναι **ανοσογόνα**

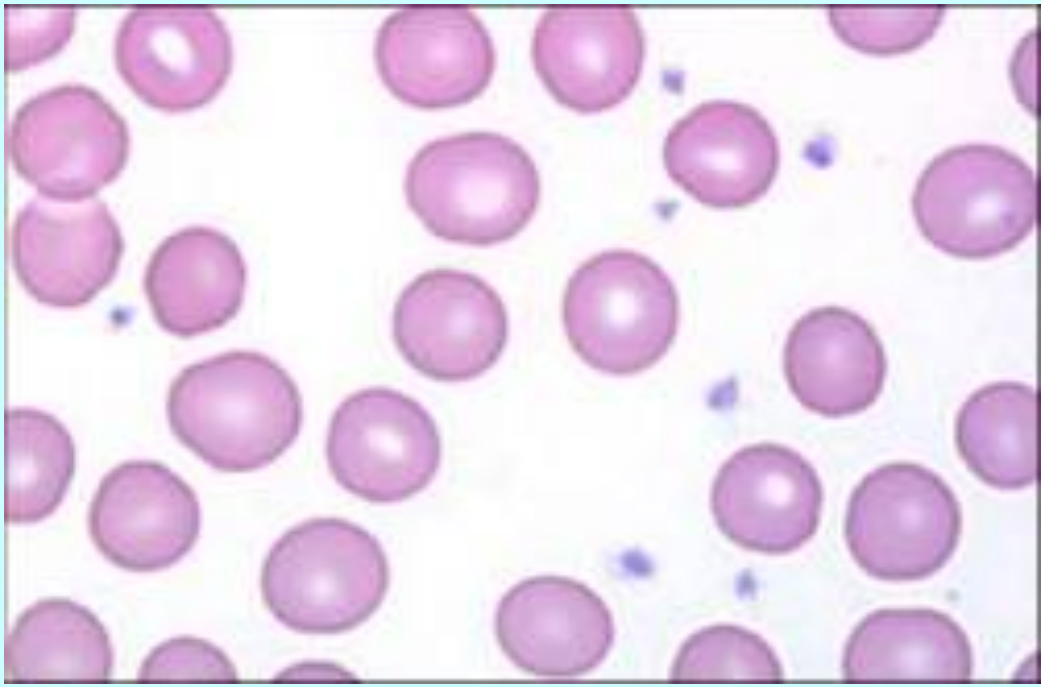

Πολυμορφοπύρηνα λευκοκύτταρα

Βασεόφιλα
Ηωσινόφιλα
Ουδετερόφιλα

Ονομάζονται και κοκκιοκύτταρα
επειδή περιέχουν κοκκία

Βασεόφιλα

Βάφονται με βασικές χρωστικές
Μεσολαβούν στις αντιδράσεις αλλεργίας και φλεγμονής
Εκκρίνουν ισταμίνη και άλλους παράγοντες της φλεγμονής από τα κοκκία τους
Αποτελούν μόνο το 0.5% των WBC της κυκλοφορίας

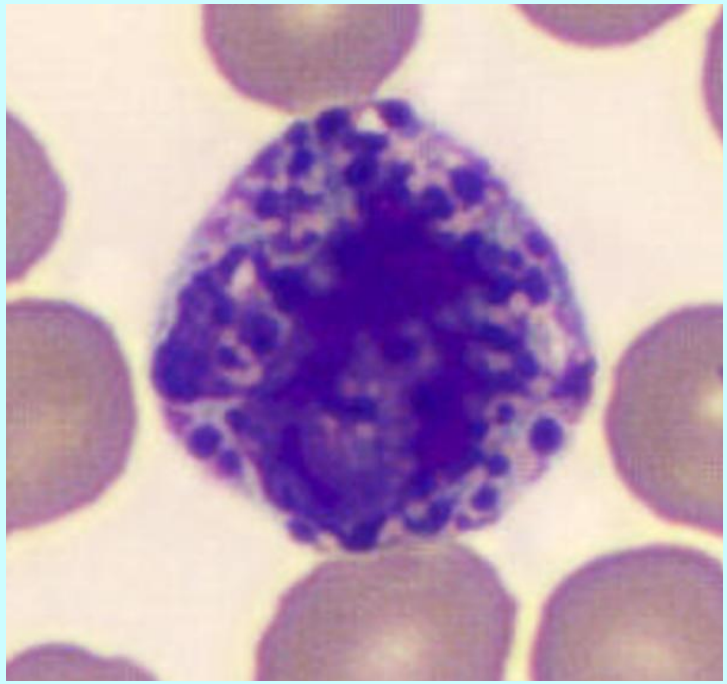

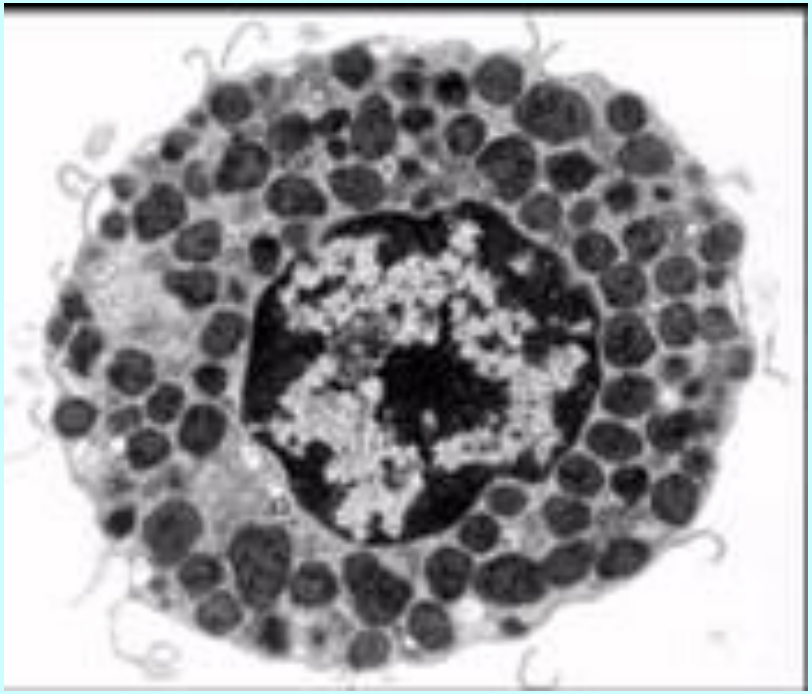

Ηωσινόφιλα

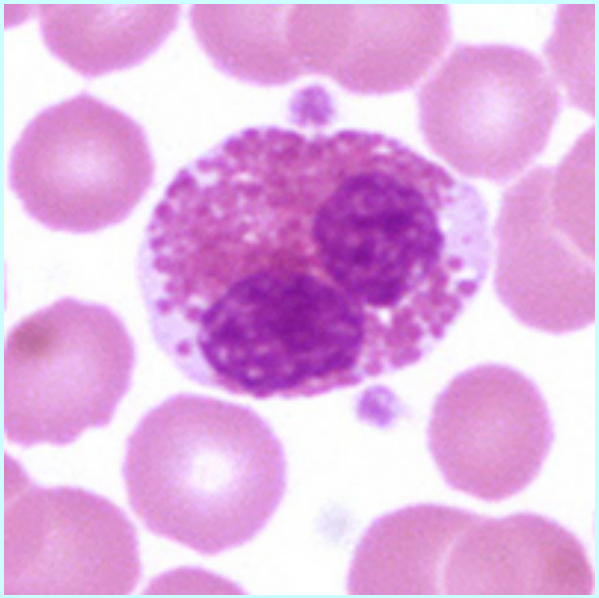

Βάφονται με την όξινη χρωστική, ηωσίνη
Δρουν σε παρασιτικές λοιμώξεις και στην αλλεργία
Φαγοκυττάρωση
1-3% των κυκλοφορούντων WBC

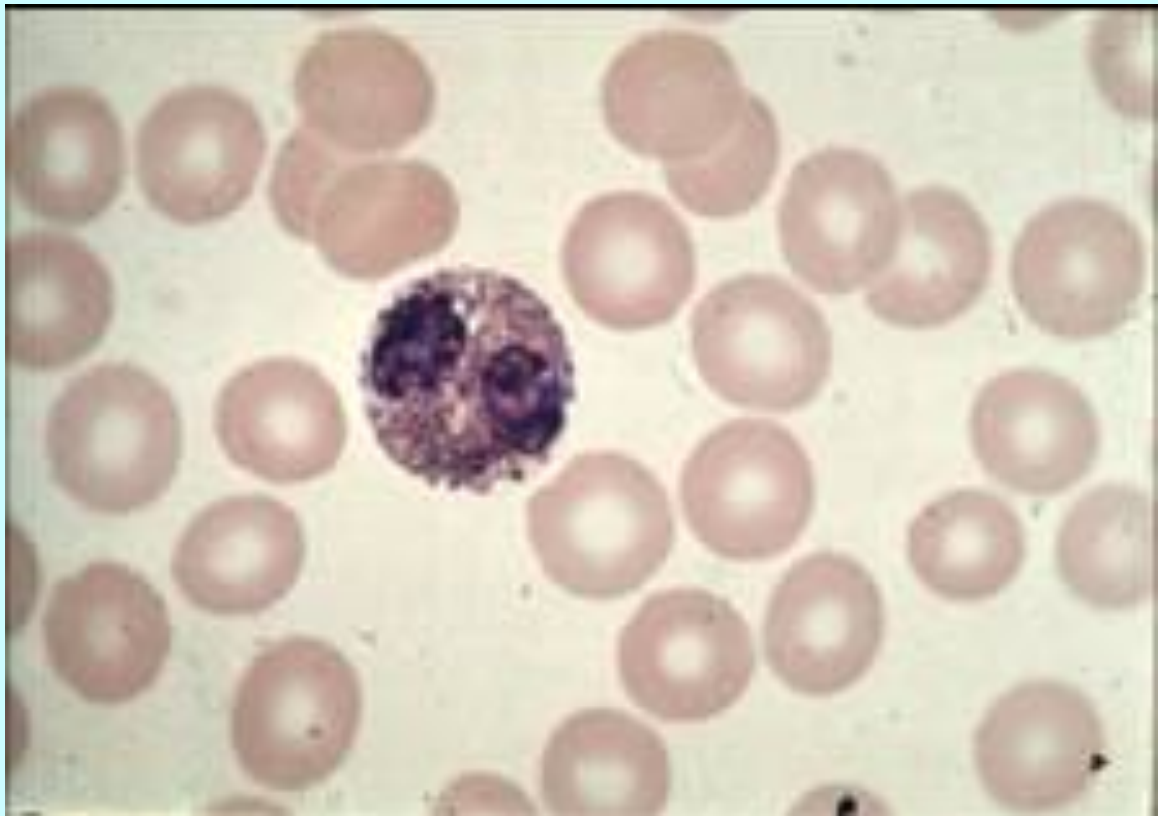

Ουδετερόφιλα

Βάφονται με βασικές και όξινες χρωστικές
Φαγοκύτταρα της φυσικής ανοσίας
Φτάνουν πρώτα στο σημείο φλεγμονής
Αποδόμηση των φαγοκυτταρομένων υλικών από τα κοκκία
50-70% των κυκλοφορούντων WBC

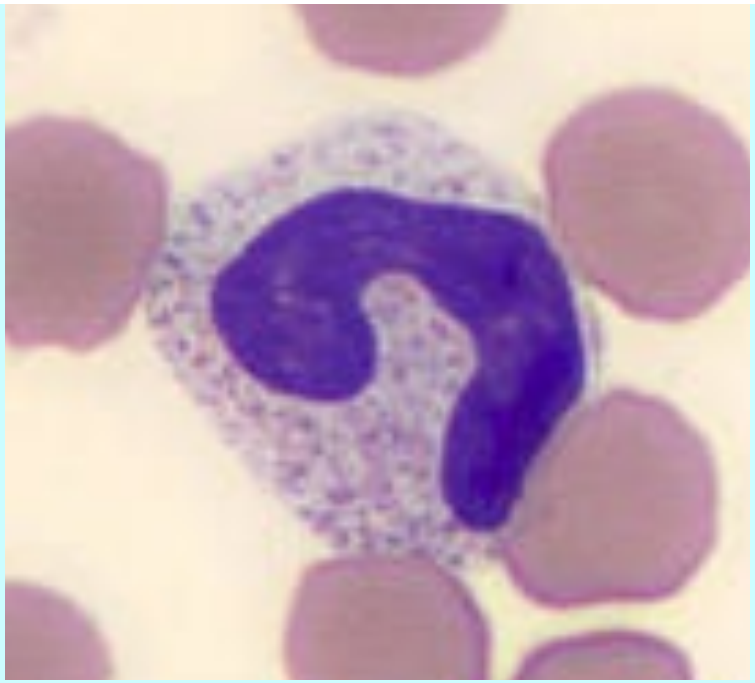

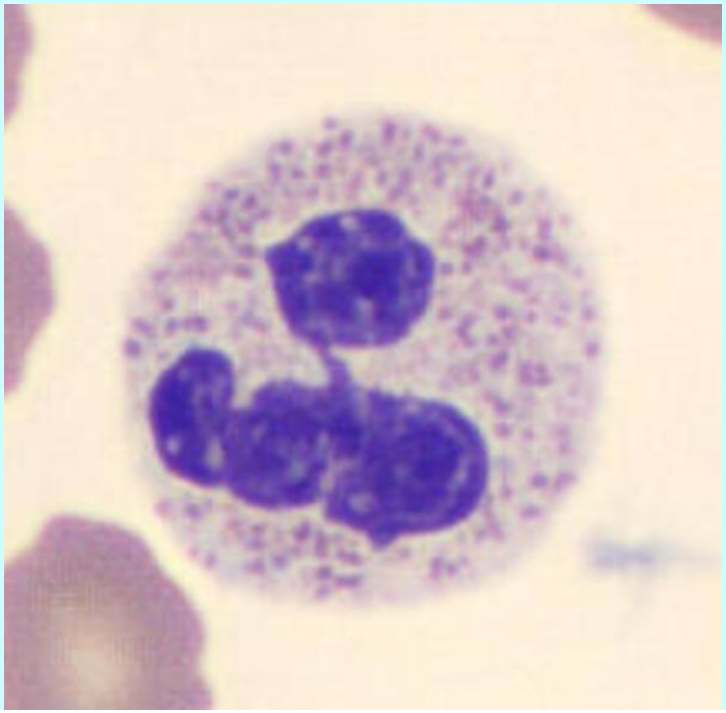

Μονοκύτταρα

Φαγοκυττάρωση
Μικρός χρόνος ζωής στο αίμα
Μεταναστεύουν και εγκαθίστανται σε ιστούς όπου διαφοροποιούνται σε μακροφάγα
3-7% των κυκλοφορούντων WBC

Φυσικά φονικά κύτταρα (NK cells)

Τύπος μεγάλων κοκκιωδών λεμφοκυττάρων (large granular lymphocytes, LGL)
Σημαντικά στην ανοσία έναντι του καρκίνου και των ιών
Κυρίως αναγνωρίζουν κύτταρα που έχουν έλλειψη του MHC τάξης I

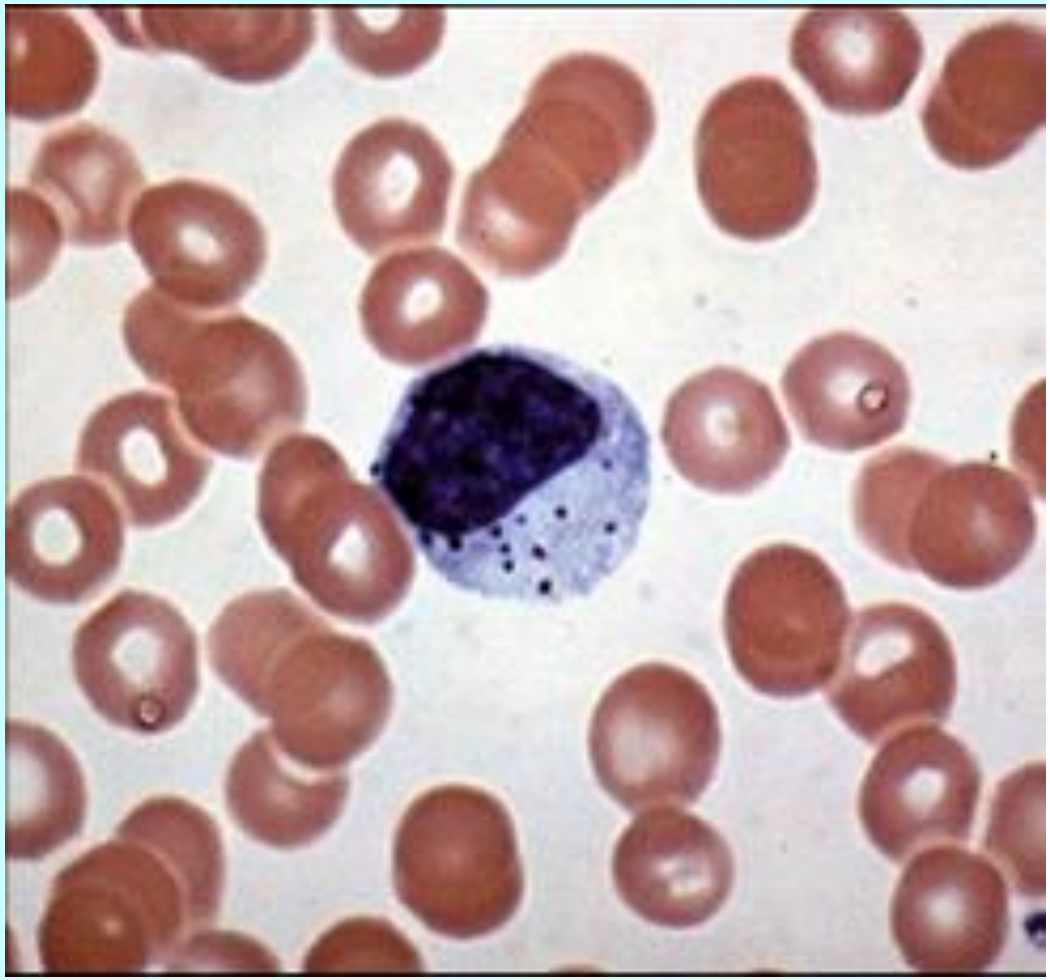

Λεμφοκύτταρα

Τ ή Β

Η δράση τους είναι απαραίτητη για την επίκτητη ανοσία

<u>20-35% των κυκλοφορούντων WBC</u>

Μικρό & μεγάλο λεμφοκύτταρο

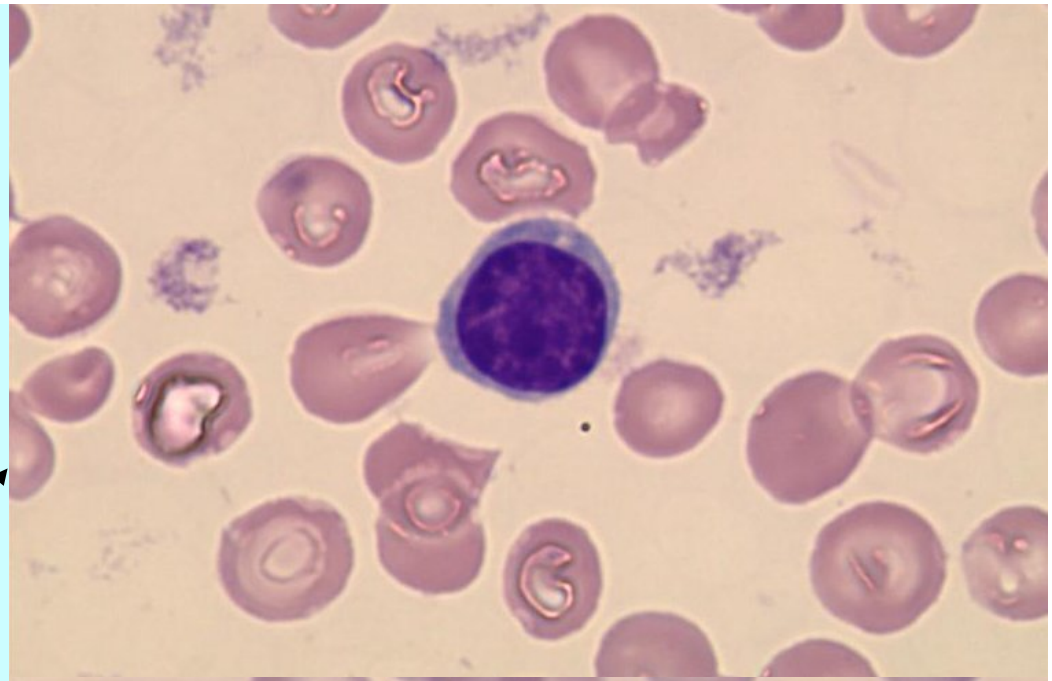

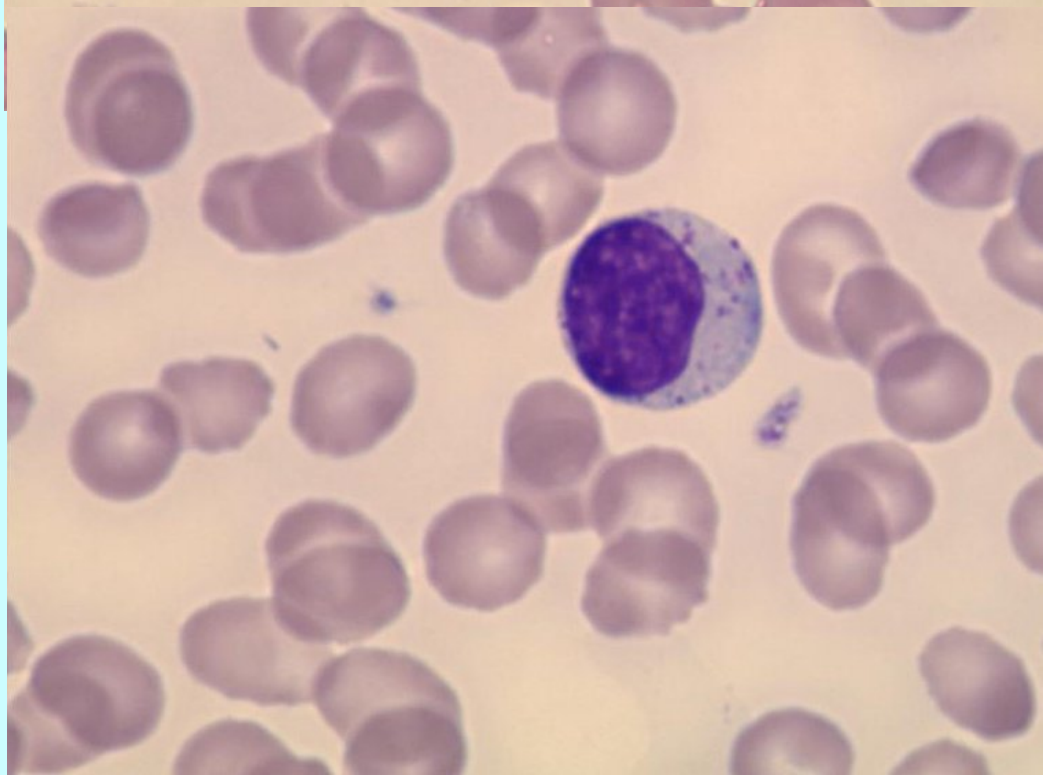

Λεμφοβλάστες

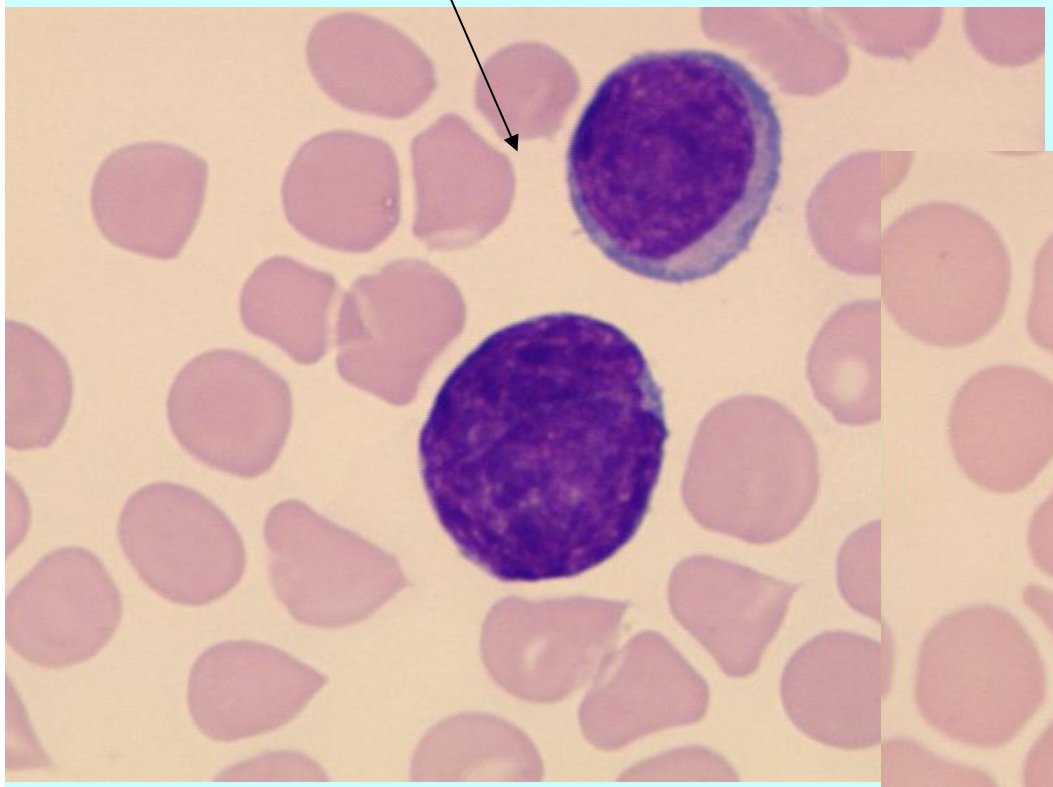

Προλεμφοκύτταρο

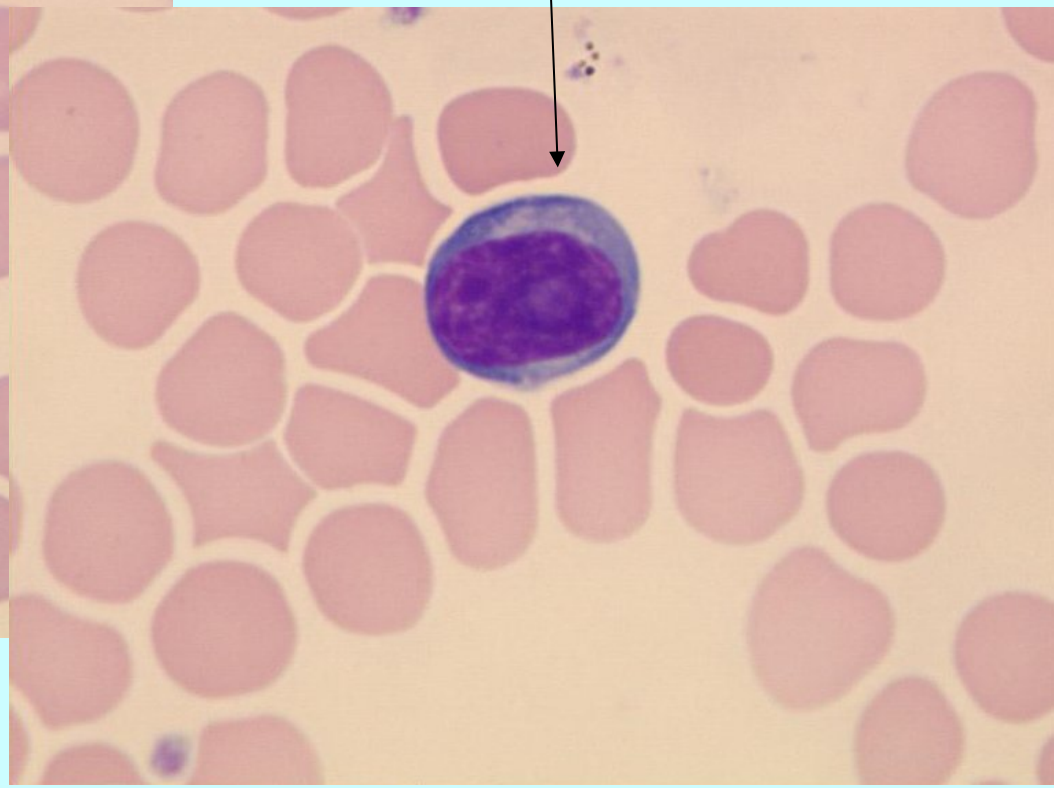

Πλασματοκύτταρο

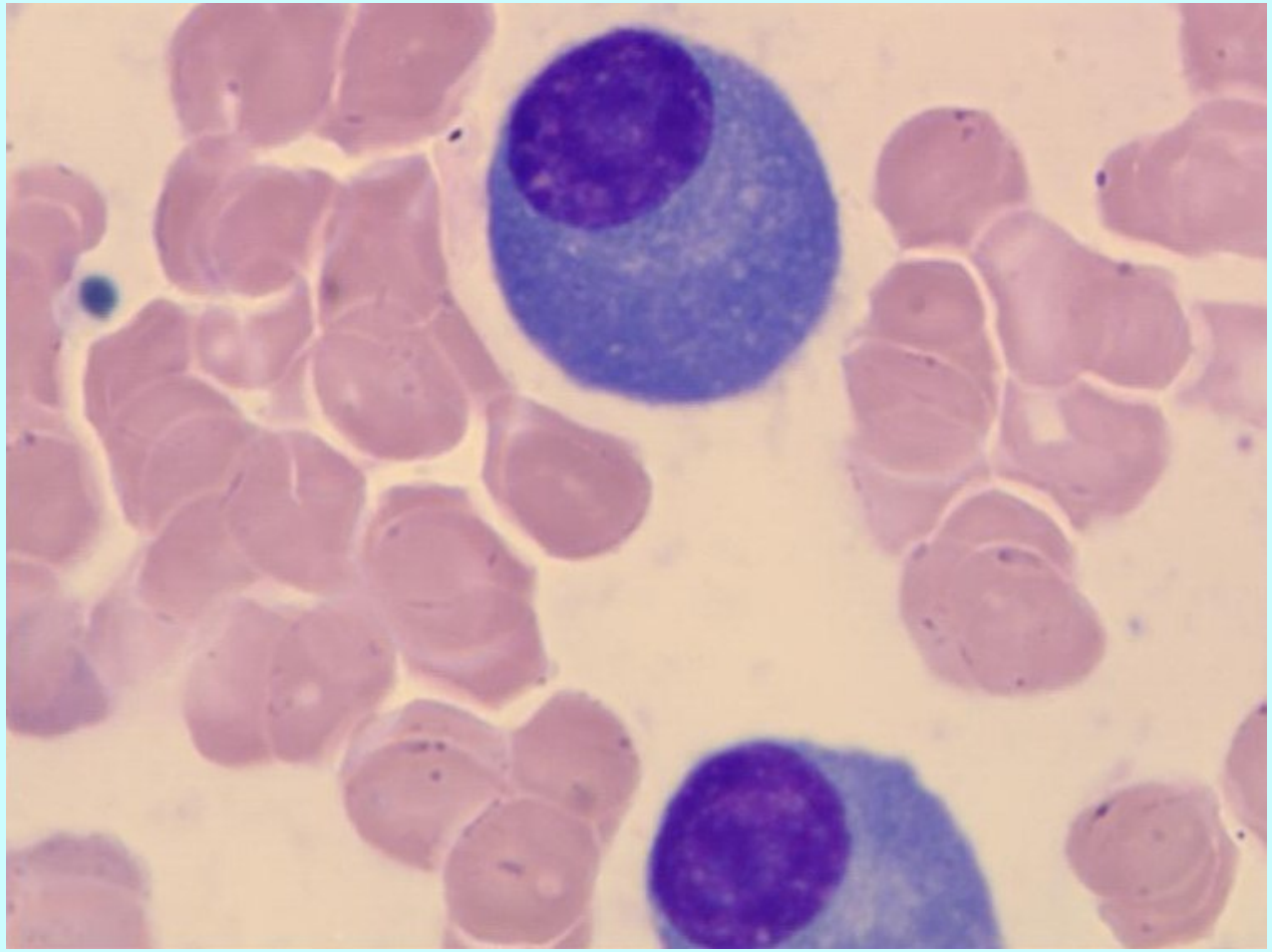

Κυτταρομετρία ροής:
Χρησιμοποιούμε αντισώματα έναντι επιφανειακών μορίων των κυττάρων σημασμένα με φλουοροχρώματα για να ξεχωρίσουμε περαιτέρω κυτταρικούς πληθυσμούς κυρίως λεμφοκυττάρων
NK κυττάρων
μονοκυττάρων
αρχέγονων αιμοποιητικών κυττάρων

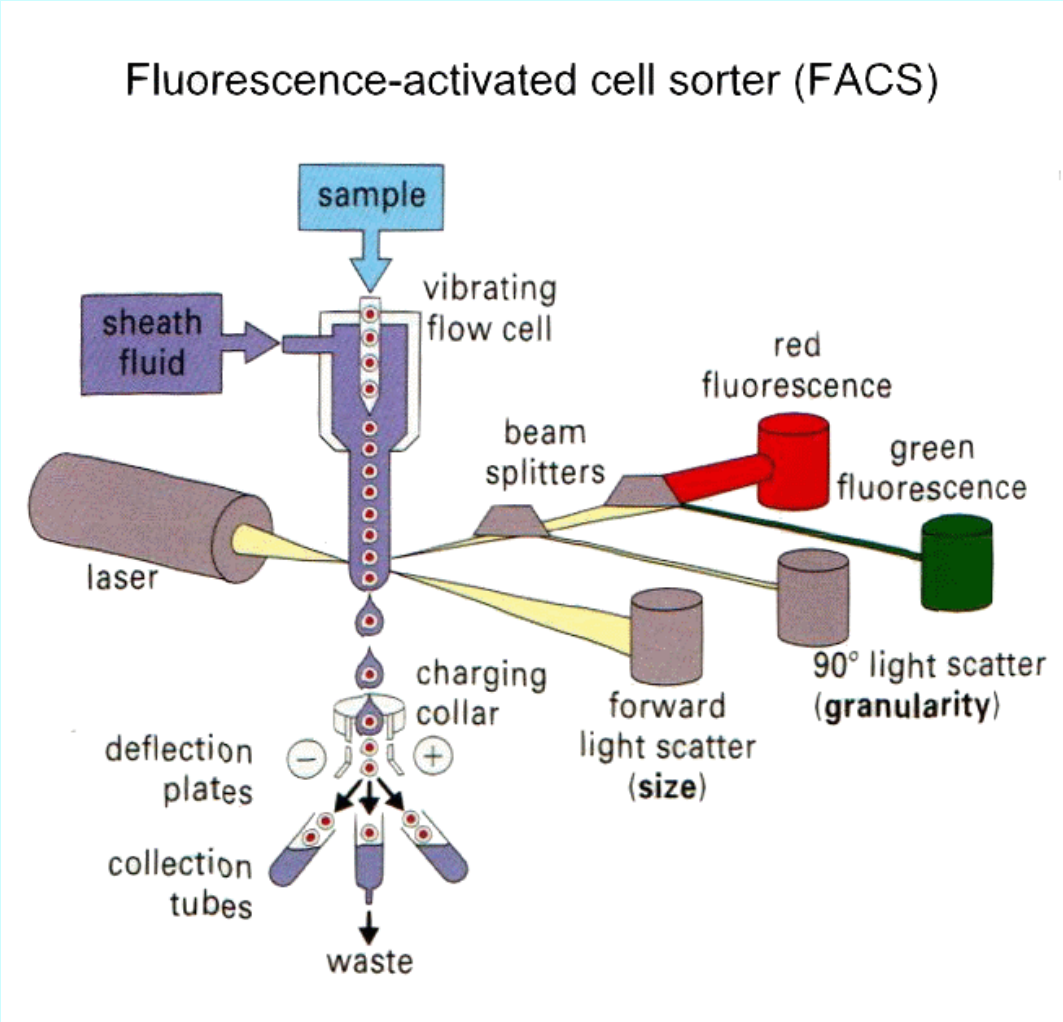

Κοινοί φαινοτυπικοί δείκτες μονοπύρηνων κυττάρων περιφερικού αίματος

Τ κύτταρα	Φυσικά φονικά κύτταρα (NK)	Β κύτταρα	Μονοκύτταρα
CD2	CD16	CD19	CD14
CD3	CD56	CD20	CD31
CD4		CD21	CD32
CD8		CD40	CD36
$CD4^-CD8^-$			
CD25			
CD69			
CD45RO			
CD45RA			

Γενική Αίματος

Σε σωληνάκι με μωβ πώμα που έχει EDTA* αντιπηκτικό.

*Ethylenediaminetetraacetic acid

CELL-DYN 3700

Γενική Αίματος

Μέτρηση του αριθμού των λευκοκυττάρων (WBC) ($x10^9$/L)

Μέτρηση ερυθροκυττάρων (RBC) ($x10^{12}$/L)

Συγκέντρωση αιμοσφαιρίνης (Hgb) (g/L)

Αιματοκρίτης (σχετικός όγκος ερυθροκυττάρων) (Hct) (L/L)

Μέσος όγκος ερυθροκυττάρων (MCV) (fL)

Μέση περιεκτικότητα αιμοσφαιρίνης (MCH) (pg)

Μέση πυκνότητα αιμοσφαιρίνης (MCHC) (g/L)

Μέτρηση αιμοπεταλίων (Plt) ($x10^9$/L)

- Μέτρηση αιματοκρίτη (Ht) (%)

  Η ποσοστιαία αναλογία της μάζας των ερυθρών σε σχέση με τον συνολικό όγκο αίματος

Ερυθροκυτταρικοί δείκτες

Δείκτες που περιγράφουν μορφολογικά χαρακτηριστικά των ερυθρών

- MCV
- MCH
- MCHC
- RDW

MCV (Mean corpuscular volume)
Μέσος όγκος ερυθρών (90±5 fl)



MCH
(Mean corpuscular hemoglobin)
μέση περιεκτικότητα Hb, 30±2 pg

MCH=Hb/RBC

MCHC
(Mean corpuscular hemoglobin concentration)
μέση πυκνότητα Hb, 30±4 %

MCHC=Hb/Ht

RDW (Red Cell Distribution Width): Εύρος κατανομής ερυθρών

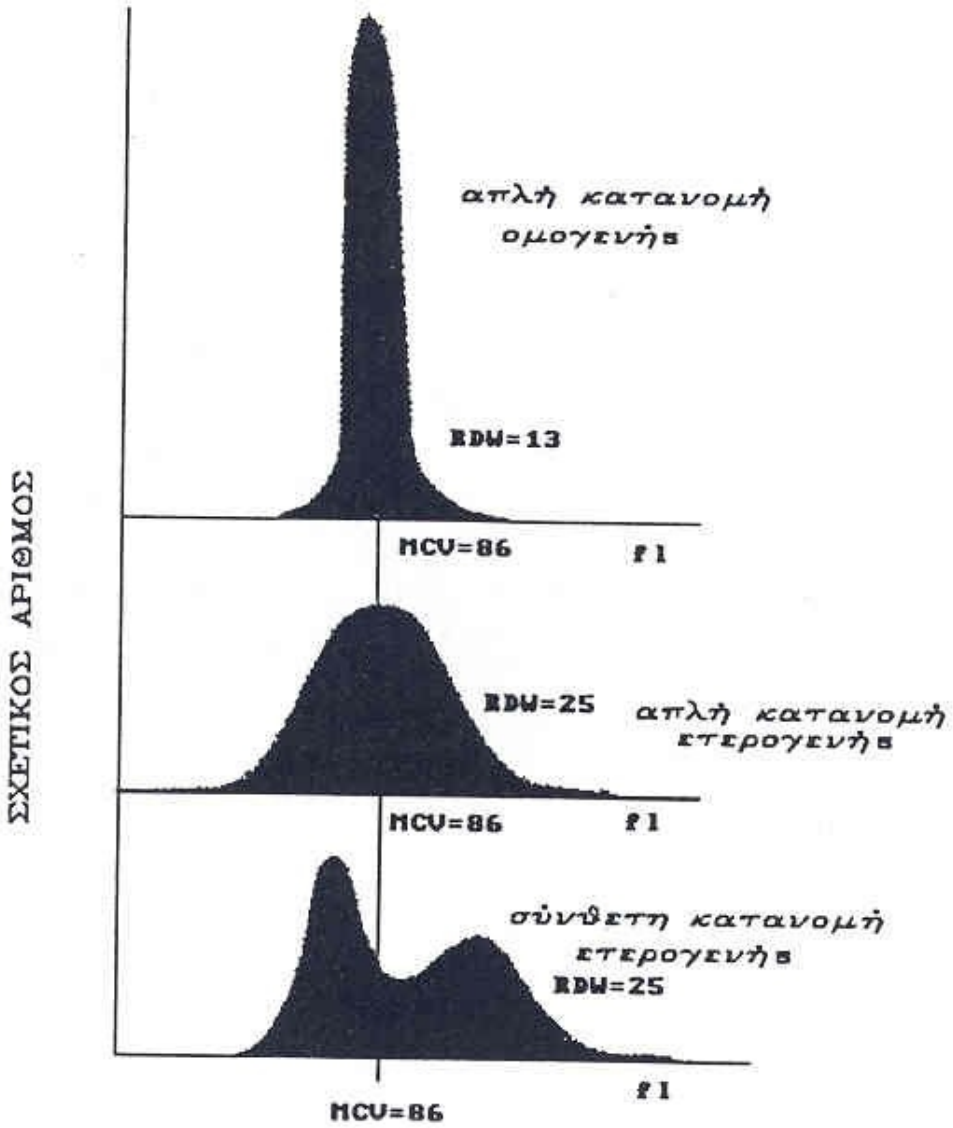

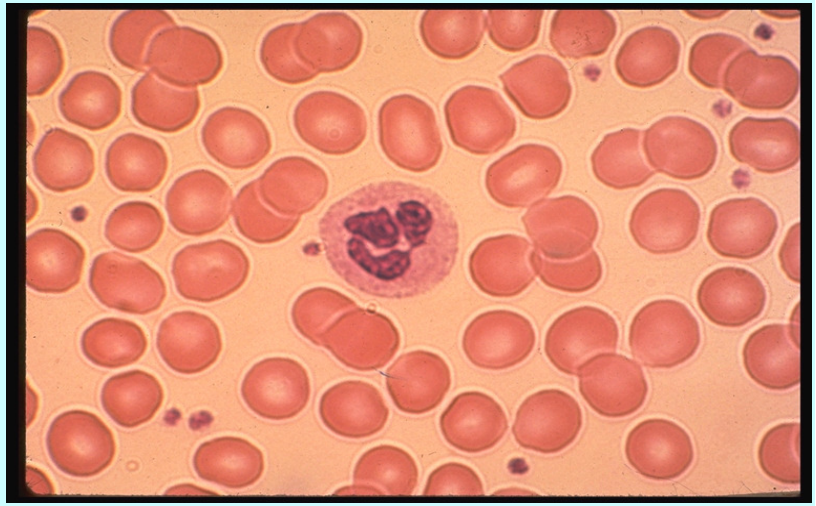

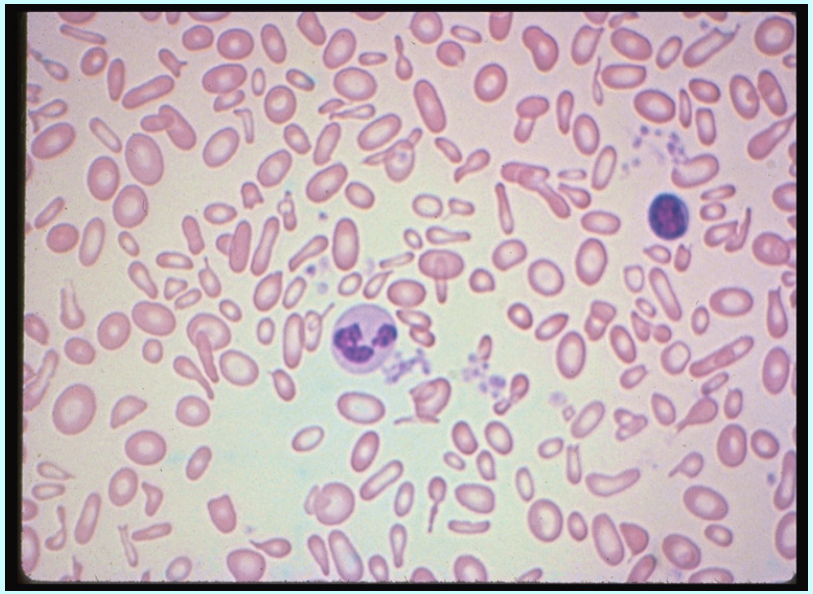

Φυσιολογικές τιμές από μέτρηση περιφερικού αίματος σε αυτόματο αναλυτή. Συμπεριλαμβάνει και την μέτρηση των διαφορετικών τύπων WBC.

Άνδρας, 35 ετών

Τ.Κ.Ε 1η ώρα — **Φ.Τ.** : 0 - 10

Α Ι Μ Ο Δ Ι Α Γ Ρ Α Μ Μ Α

	ΠΑΡΑΜΕΤΡΟΣ	ΑΠΟΤΕΛΕΣΜΑ		ΦΤ	ΑΠΟΛΥΤΩΣ	
WBC	**Λευκά αιμοσφαίρια**	5,97	K/μl	4,0 - 11		
NEUT	Ουδετερόφιλα	51,10	%	50 - 70	3,05	*1000
LYMPH	Λεμφοκύτταρα	40,50	%	20 - 40	2,42	*1000
MONO	Μονοκύτταρα	5,20	%	0 - 8	0,31	*1000
EOS	Ηωσινόφιλα	3,00	%	0 - 6	0,18	*1000
BASO	Βασεόφιλα	0,20	%	0 - 1	0,01	*1000
RBC	**Ερυθρά Αιμοσφαίρια**	5,20	M/μl	4,2 - 6,2		
HGB	**Αιμοσφαιρίνη**	15,60	g/dL	11,8 - 17,0		
HCT	**Αιματοκρίτης**	46,20	%	36,0 - 52,0		
MCV	Μέσος όγκος RBC	88,80	fL	79,0 - 98,0		
MCH	Μέση περιεκτικ. Hb	30,00	pg	26,0 - 32,0		
MCHC	Μέση πυκνότητα Hb	33,80	g/dl	31,4-38,5		
RDW-CV	Εύρος καταν.RBC	13,10	%			
PLT	**Αιμοπετάλια**	142,00	K/μl	150 - 400		
PDW	Εύρος κατανομής PLT	23,60	fL	9,0 - 17,0		
MPV	Μέσος όγκος PLT	14,6	fL	9,0 - 13,0		
PCT`	Αιμοπεταλιοκρίτης	0,21				
NRBC	**Εμπύρηνα Ερυθρά**		%			
RET	**ΔΕΚ**		%	0,0 - 2,0		

ΜΙΚΡΟΣΚΟΠΙΚΕΣ ΚΑΙ ΑΛΛΕΣ ΕΚΤΙΜΗΣΕΙΣ

ΜΟΡΦΟΛΟΓΙΑ ΕΡΥΘΡΩΝ	ΛΕΥΚΟΚΥΤΤΑΡΙΚΟΣ ΤΥΠΟΣ
Υποχρωμία	Βλαστοκύτταρα
Μικροκυττάρωση	Προμυελοκύτταρα
Ανισοκυττάρωση	Μεταμυελοκύτταρα
Μακροκυττάρωση	Μυελοκύτταρα
Ποικιλοκυττάρωση	Ραβδοπύρηνα
Στοχοκυττάρωση	Διεγ.Λεμφοκύτταρα
Βασεόφιλη στίξη	Εμπ.Ερυθρ.
Πολυχρωματοφιλία	Ατυπα
Σφαιροκυττάρωση	ΣΧΟΛΙΑ



Παρατηρήσεις:

Ο/Η υπογράφων

Δικτυοερυθροκύτταρα (ΔΕΚ): 25-100.000/μl

Τελευταίο στάδιο διαφοροποίησης πριν το ώριμο ερυθροκύτταρο

Χρόνος ζωής στο περιφερικό αίμα 24 ώρες

Μέτρο της ερυθροποιητικής δραστηριότητας του μυελού των οστών

% ΔΕΚ επί του συνόλου των ερυθροκυττάρων

Ακριβέστερη μέτρηση η απόλυτη τιμή τους

ΤΚΕ: ταχύτητα καθίζησης ερυθρών (ESR=erythrocyte sedimentation rate)

05/07/20
1
2
3
4
gettyimages
BSIP
151047300

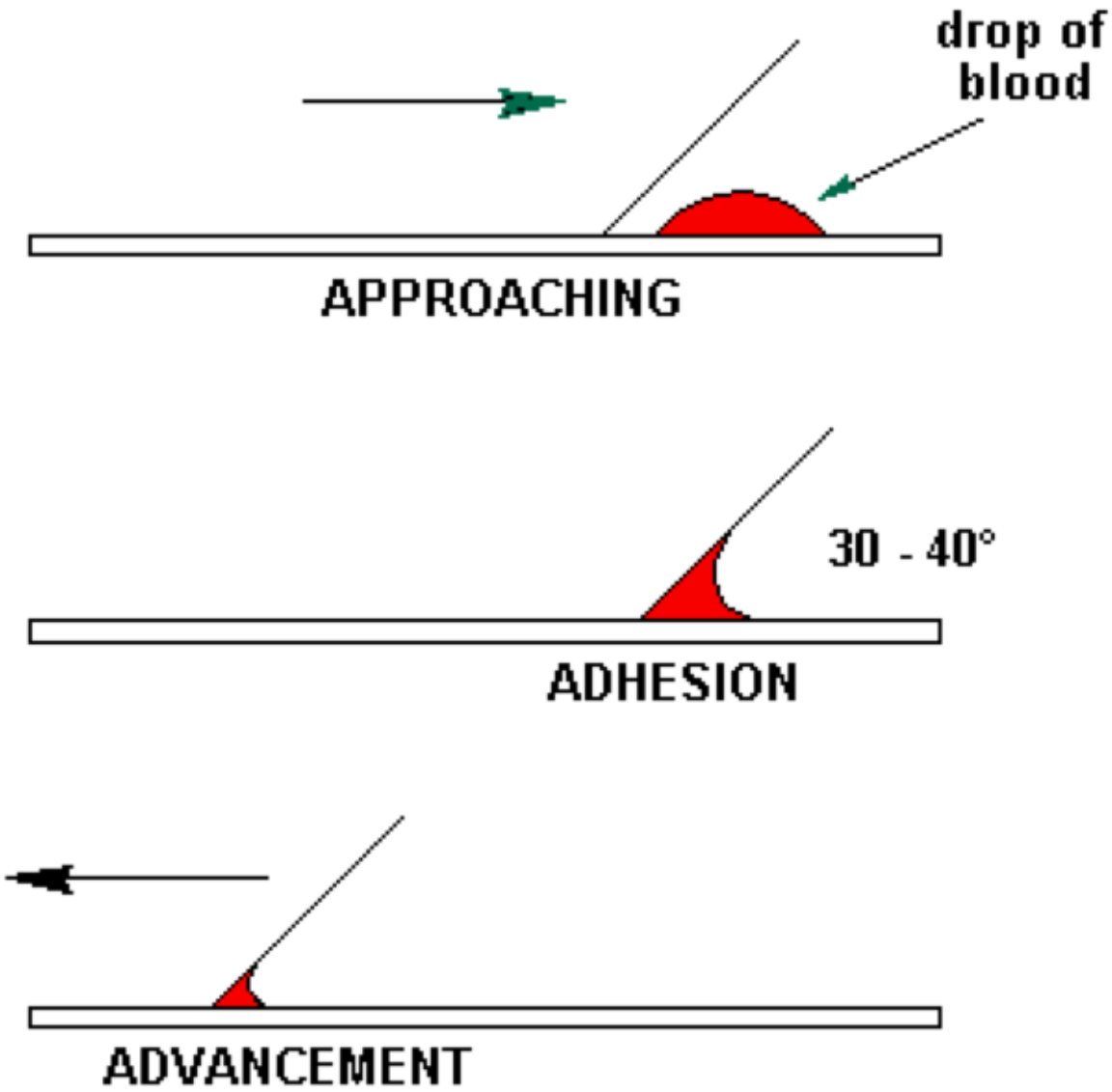

Fig. 7 - How to prepare a blood smear

Σωστή περιοχή μέτρησης: Σε αυτή την μικρή μεγέθυνση μπορούμε να επιλέξουμε μια καλή περιοχή για πιο λεπτομερή παρατήρηση της μορφολογίας σε μεγαλύτερη μεγέθυνση με βύθιση κεδρελαίου.

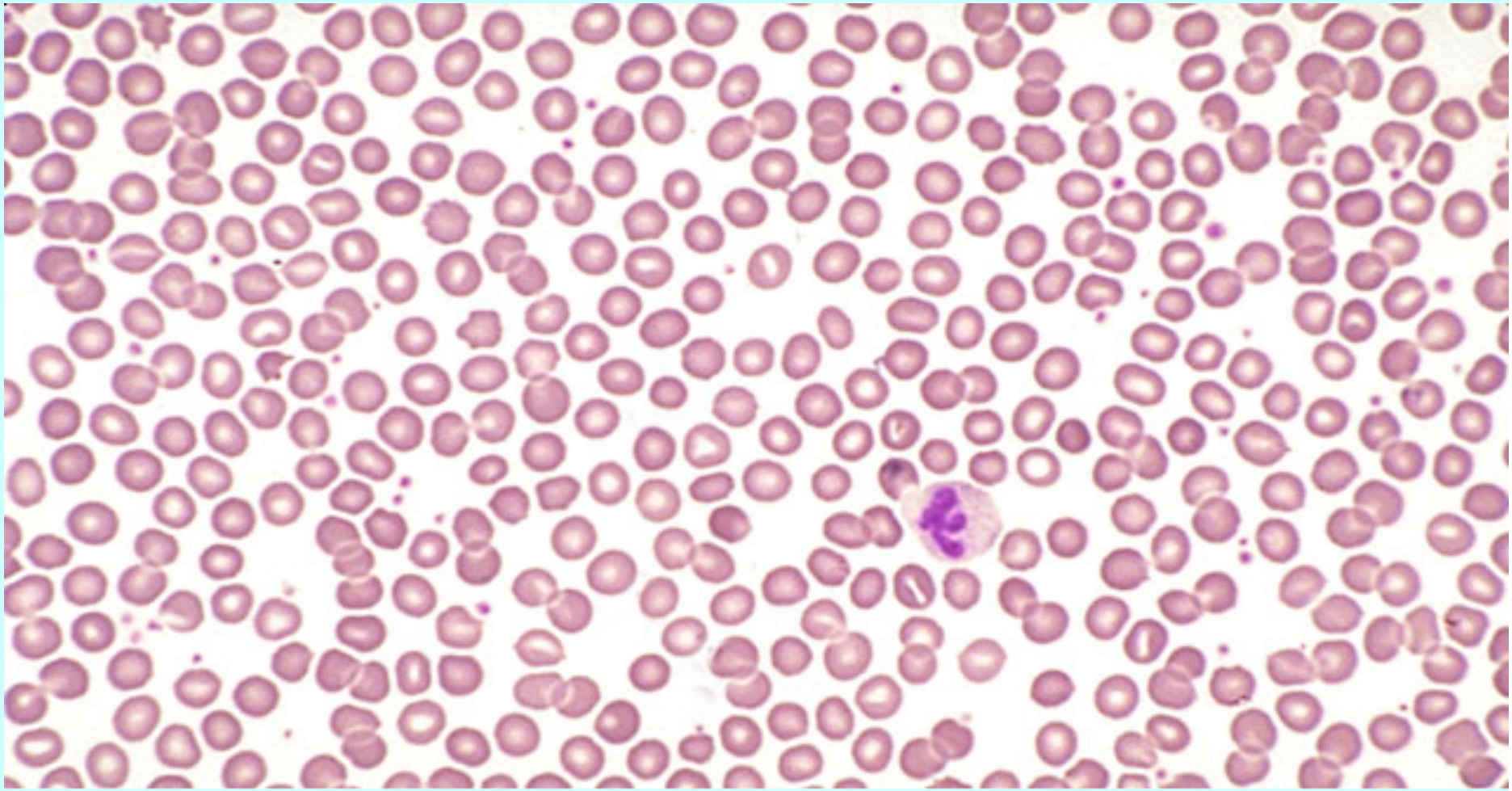

Πολύ λεπτή επίστρωση: τα ερυθροκύτταρα εμφανίζονται πεπλατισμένα με αλλιωμένη μορφολογία.

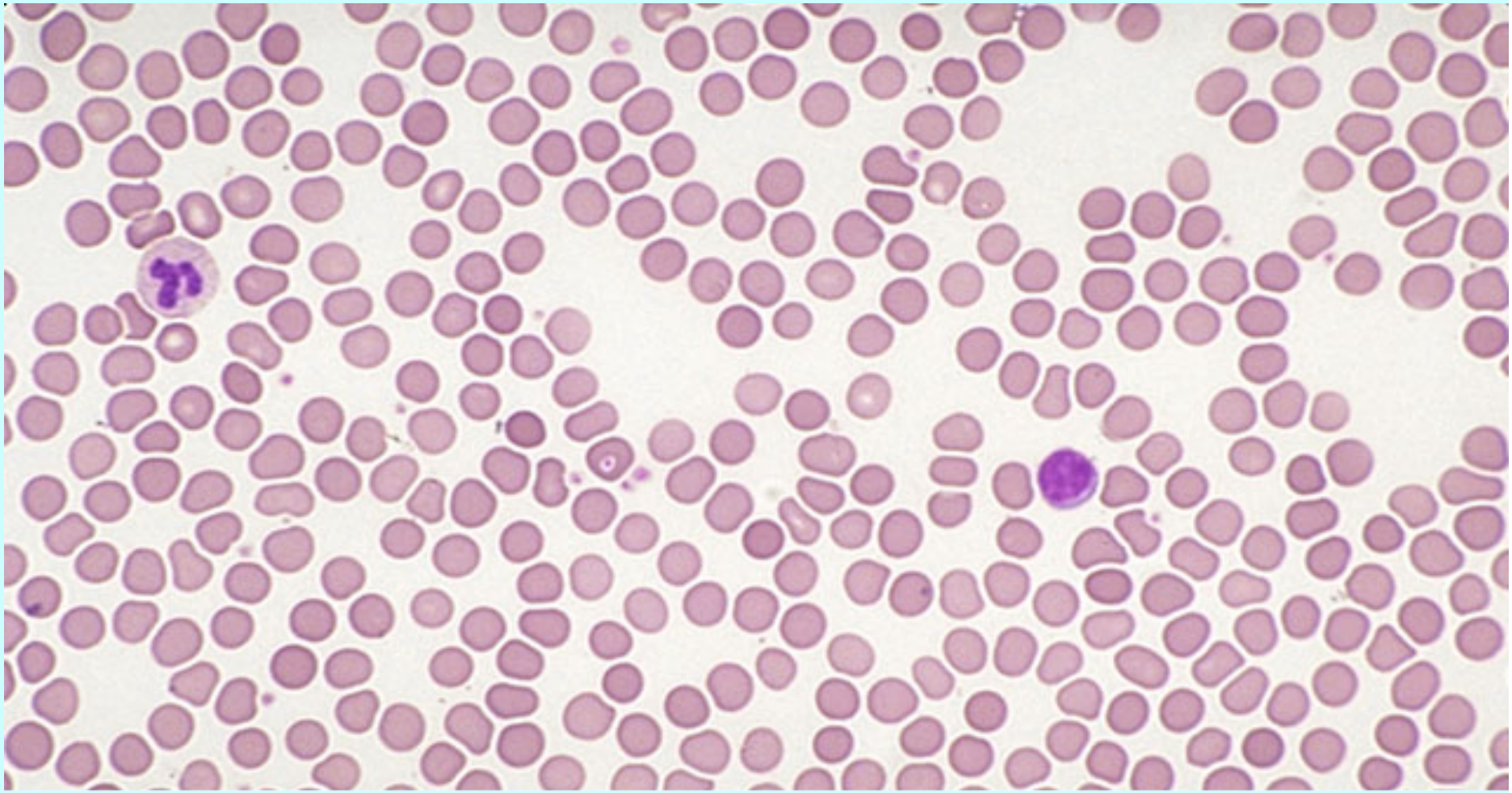

Πολύ παχιά επίστρωση: είναι δύσκολη η παρατήρηση της μορφολογίας μεμονωμένων ερυθροκυττάρων σε τέτοιες περιοχές, ενώ τα λευκοκύτταρα βρίσκονται στο εσωτερικό της στρώσης και είναι δύσκολο τα ταυτοποιηθούν.

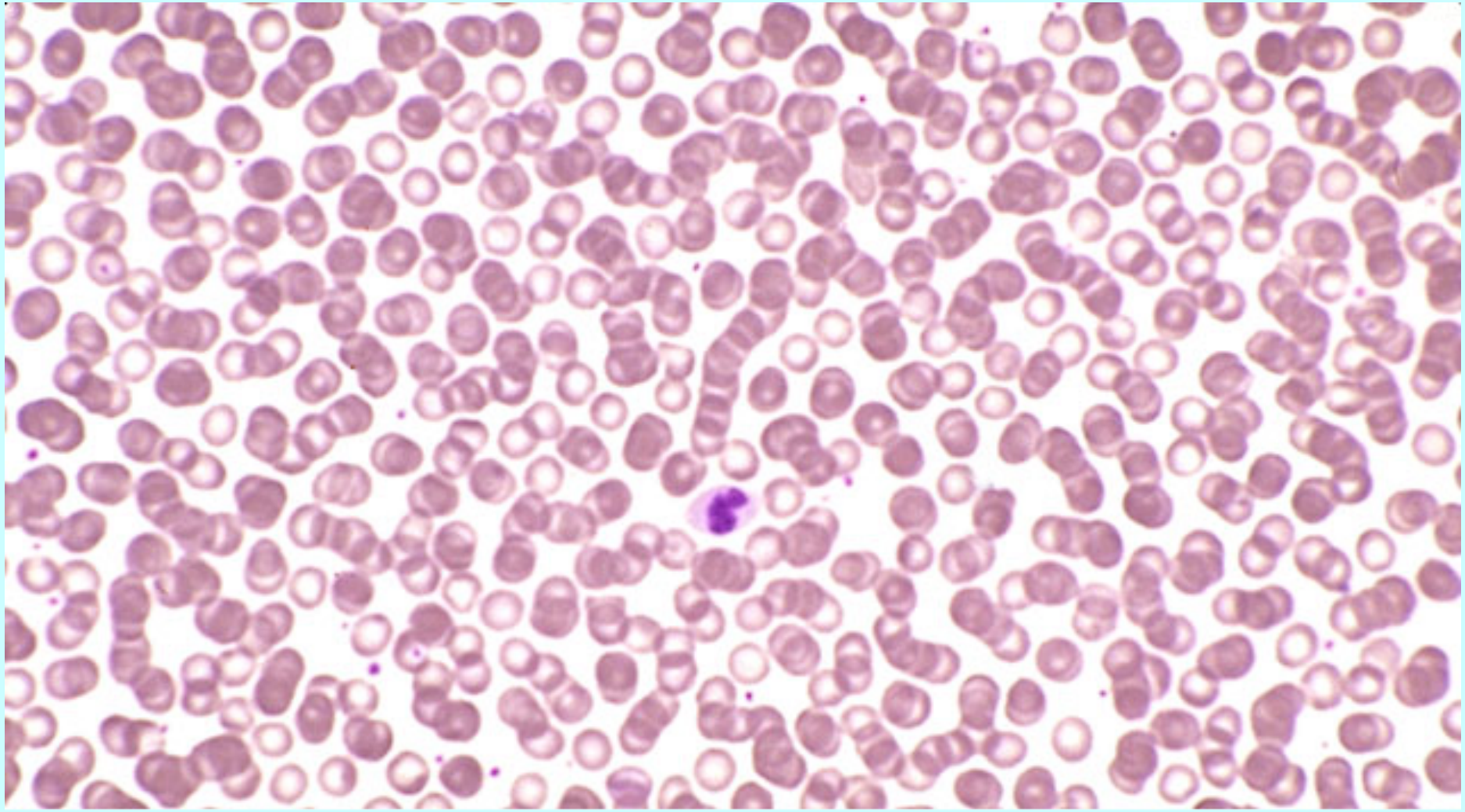

Καλή περιοχή παρατήρησης σε μεγάλη μεγέθυνση: αποκαλύπτει ένα μικρό λεμφοκύτταρο και ένα μονοκύτταρο.

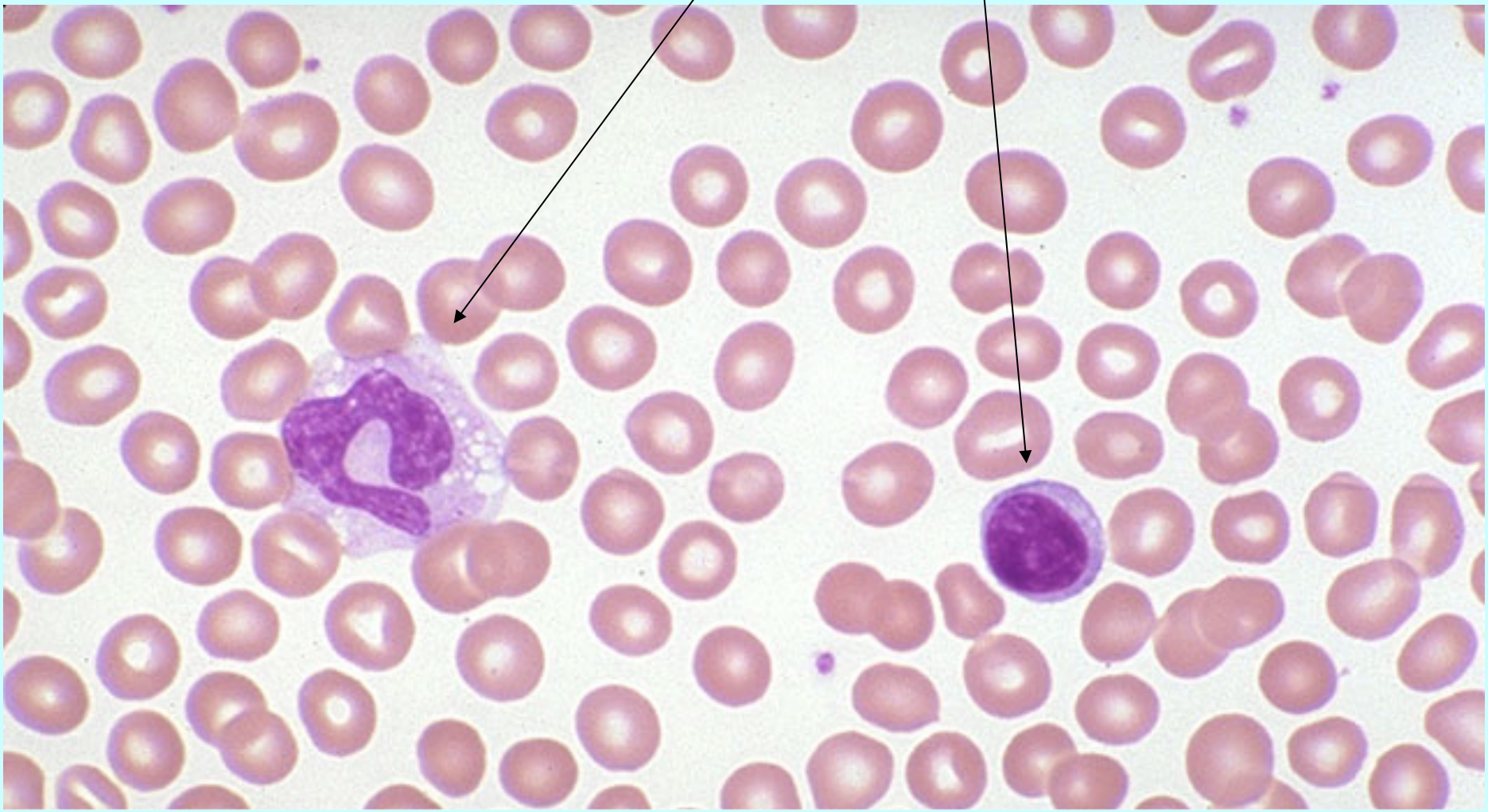

Επιχρίσματα αίματος

Φυσιολογικά RBC's:

Έχουν μια κεντρική ωχρή περιοχή στο 1/3 περίπου του μεγέθους τους. Τα RBC's παρουσιάζουν μια μικρή διακύμανση στο μέγεθος (ανισοκυττάρωση)

Και στο μέγεθος (ποικιλοκυττάρωση).

Παρατηρούνται κάποια μικρά ασαφή μπλε αιμοπετάλια. Στο κέντρο του οπτικού πεδίου αριστερά βρίσκεται ένα **band neutrophil** και στα δεξιά ένα κατάτμητο ουδετερόφιλο.

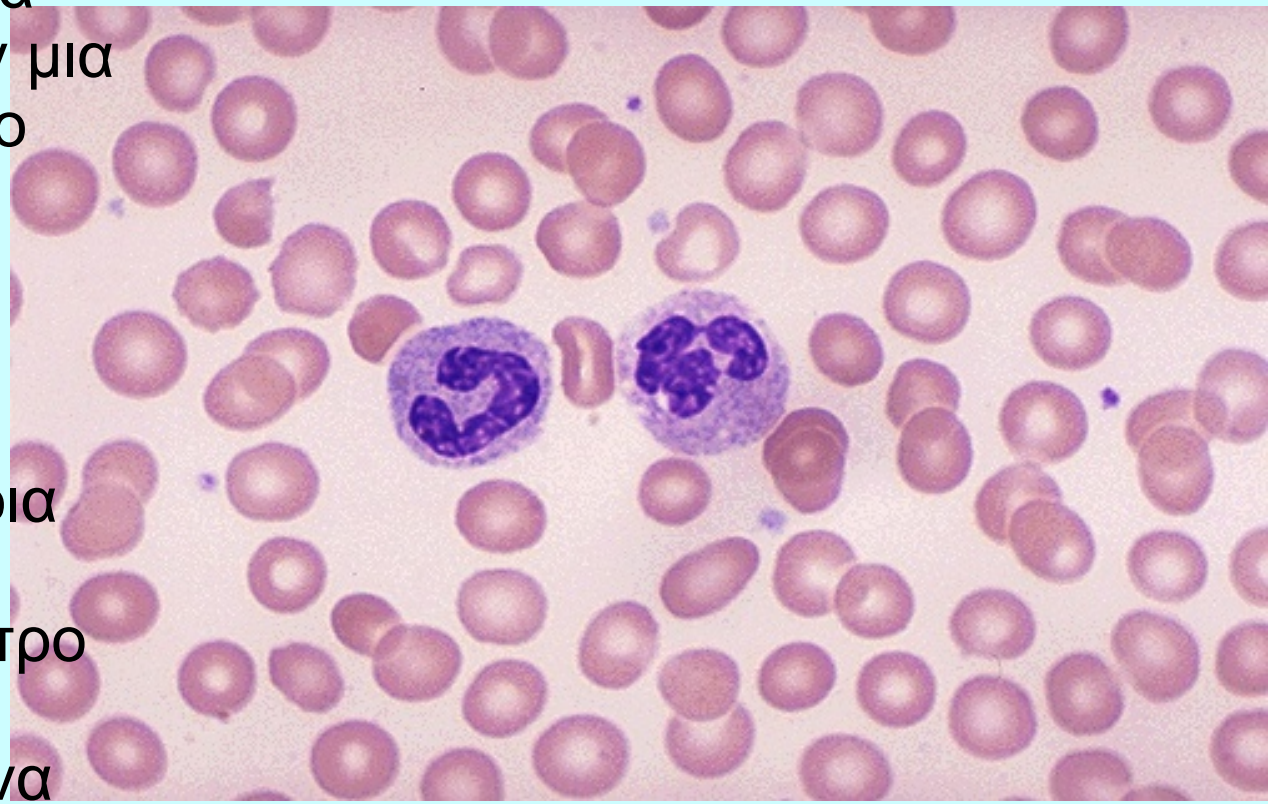

MCV, MCH, RDW OK

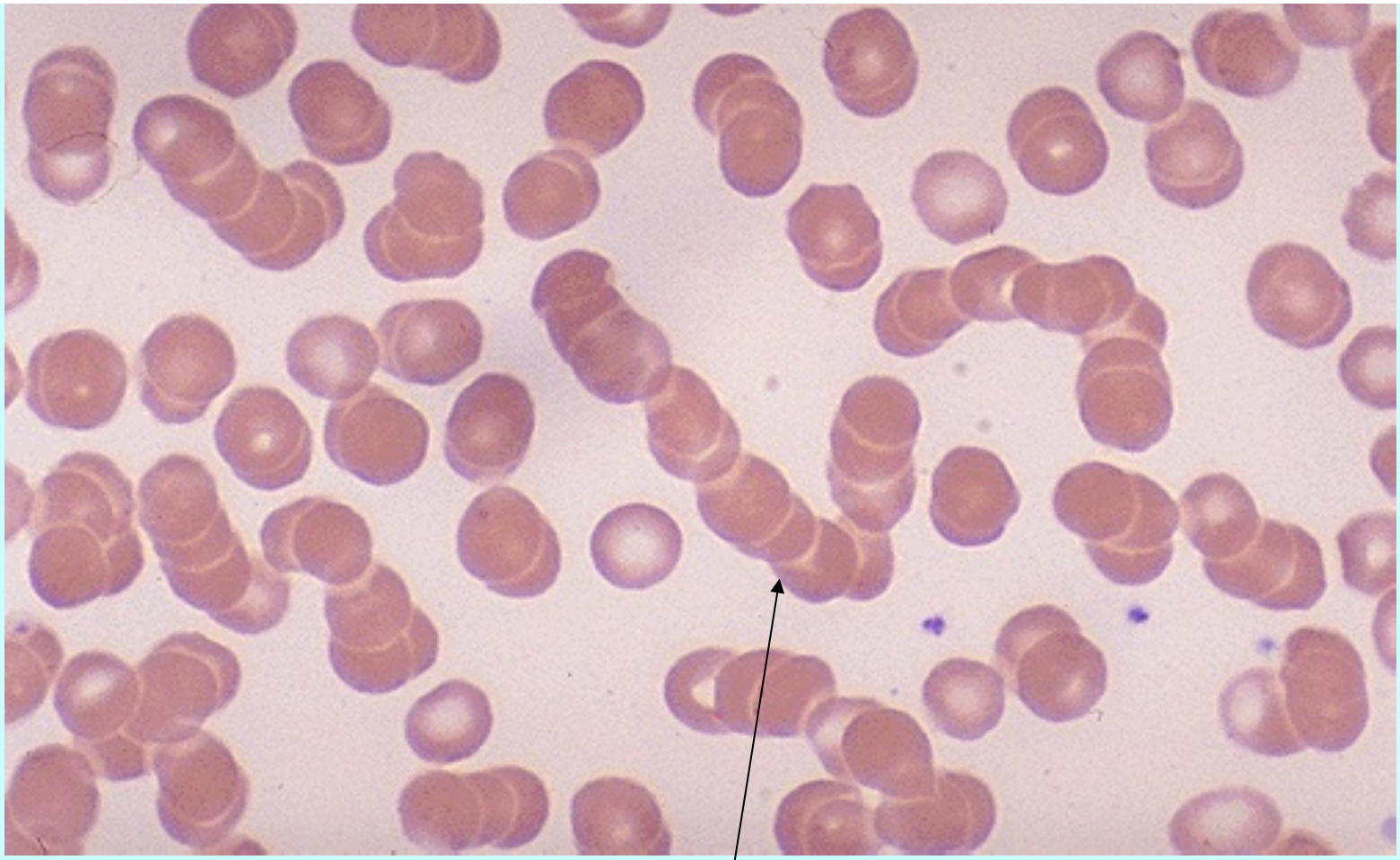

Τα RBC's στοιβάζονται μαζί σχηματίζοντας μακριές αλυσίδες. Ο σχηματισμός αυτός ονομάζεται σχηματισμός του «rouleaux» και εμφανίζεται παρουσία αυξημένων ποσών πρωτεϊνών του ορού, ιδιαίτερα ινωδογόνου και σφαιρινών. Τέτοιες μακριές αλυσίδες των RBC's καθιζάνουν πιο εύκολα. Αυτός είναι ο μηχανισμός για την ταχύτητα καθίζησης, η οποία αυξάνει μη-ειδικά με φλεγμονή και την ύπαρξη αυξημένων ποσών πρωτεϊνών «οξείας φάσης» στον ορό.

MCV ↓ MCH ↓

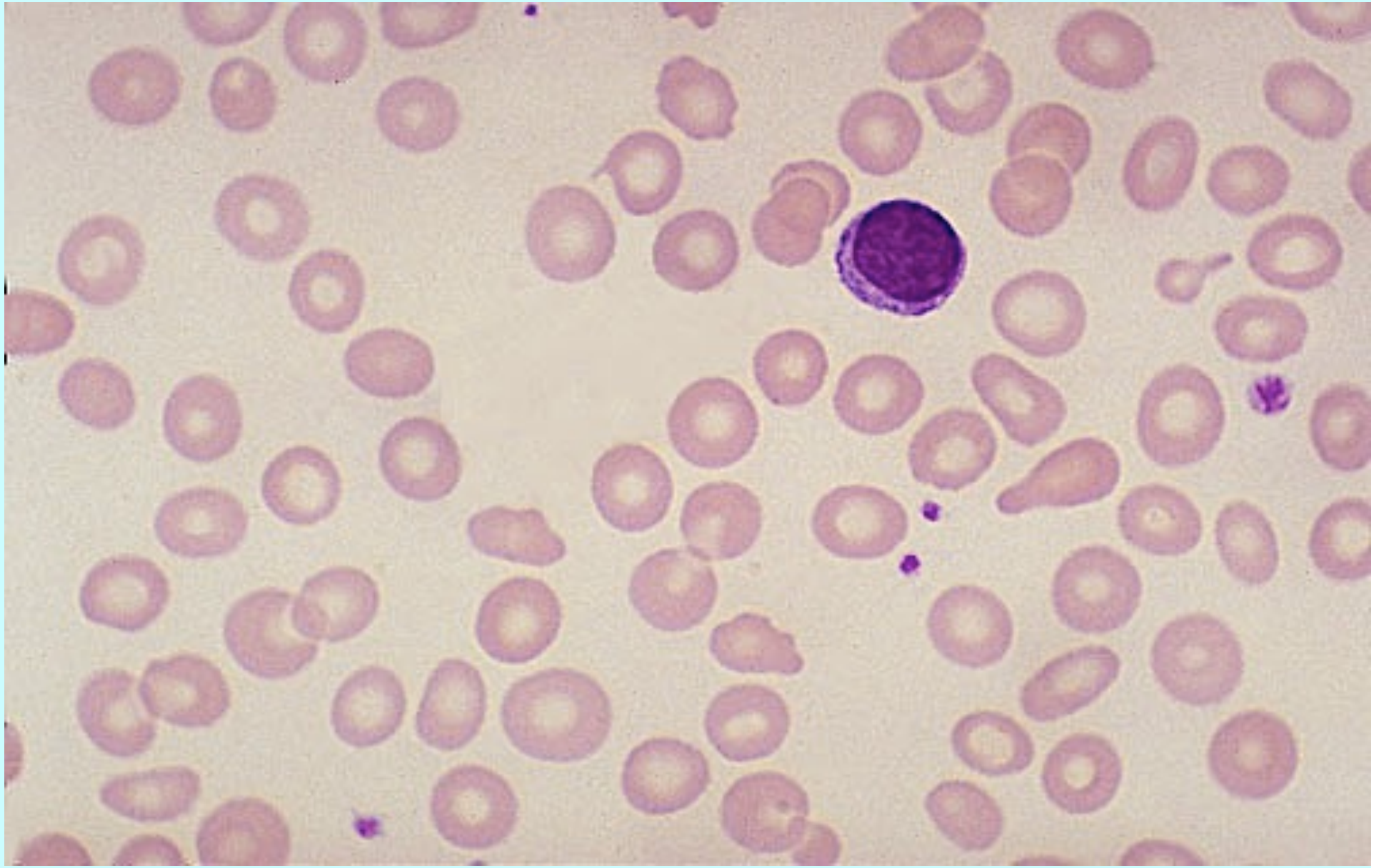

MCV ↓ MCH ↓

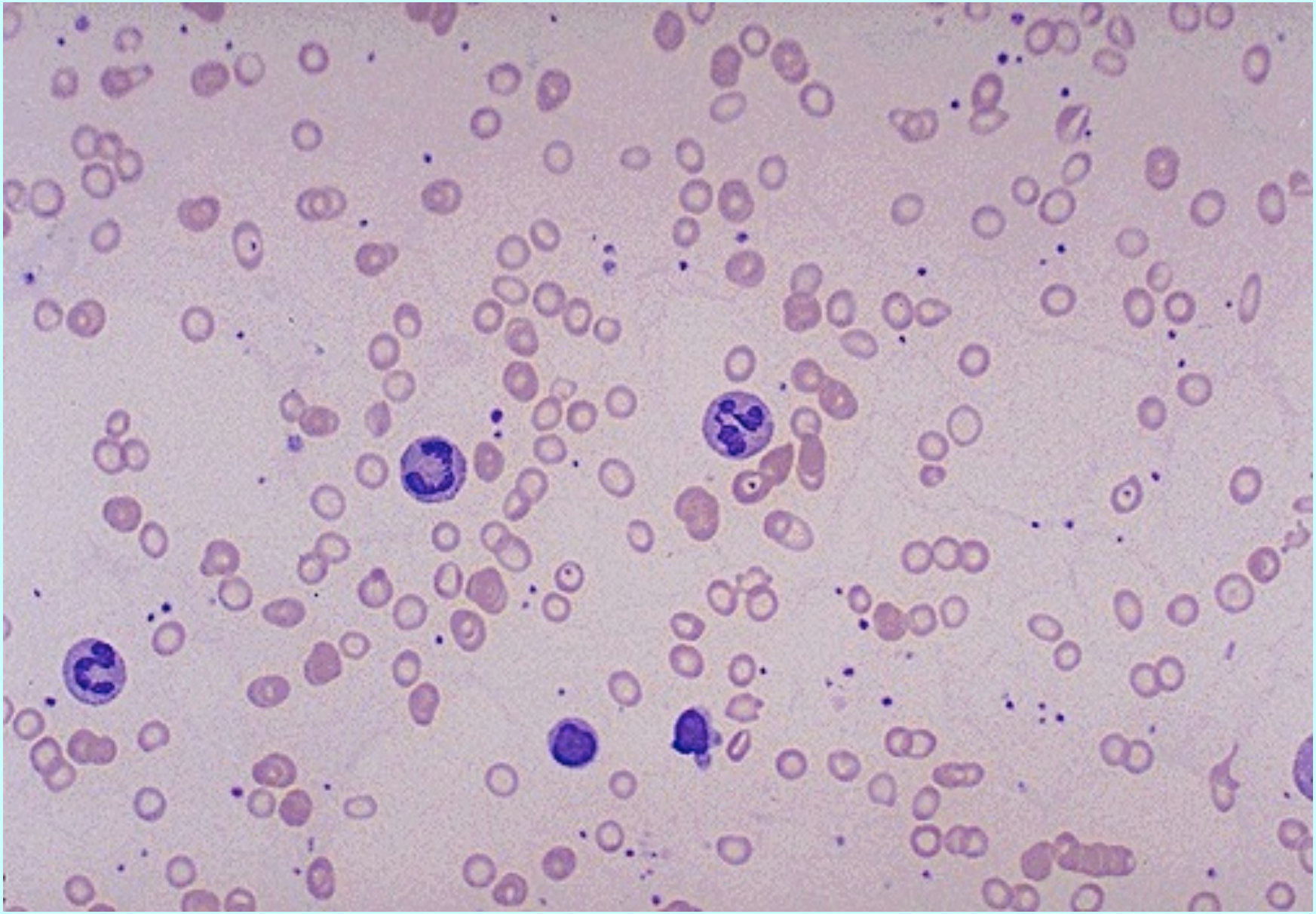

RDW ↑

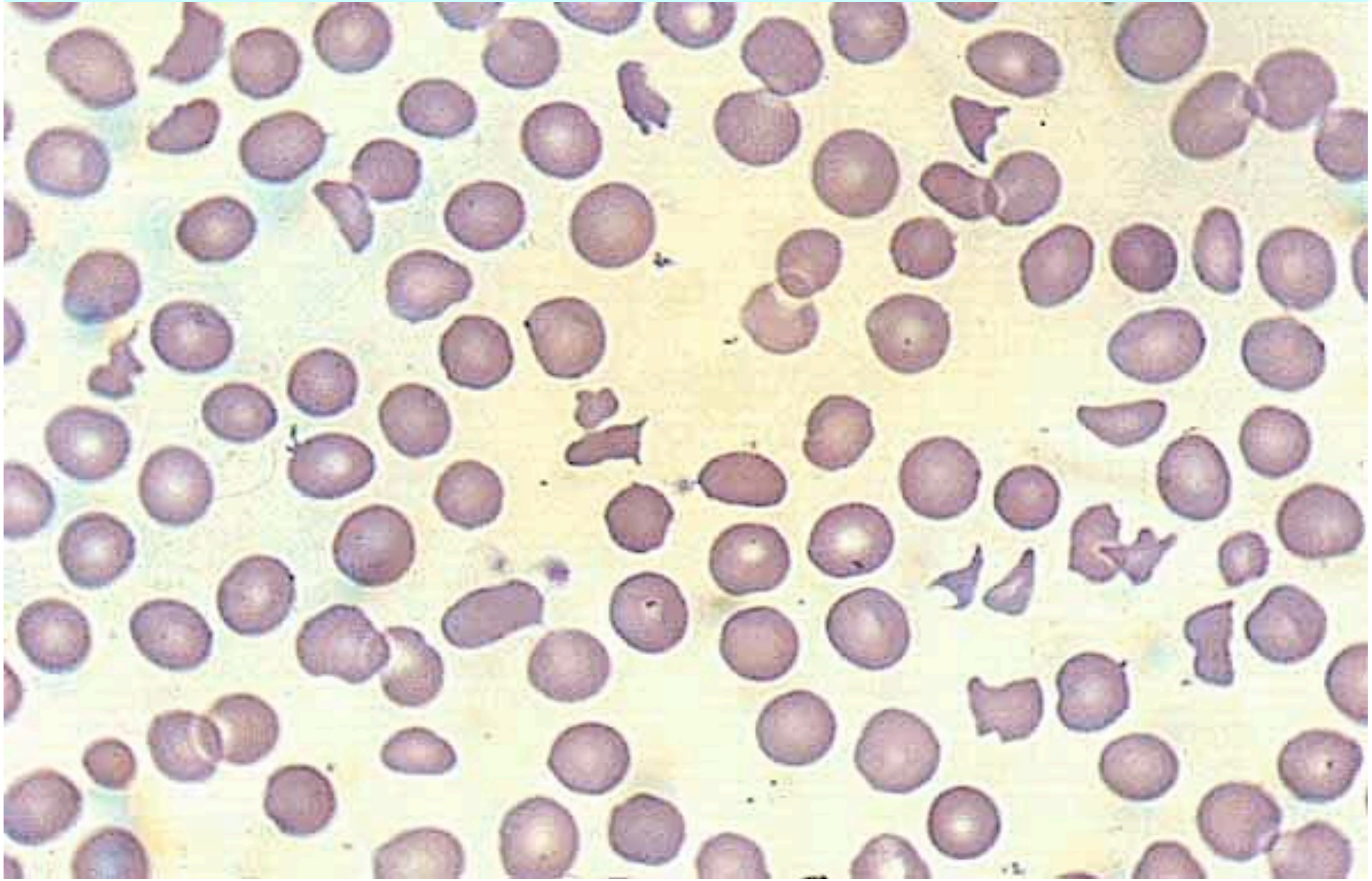

MCV ↑

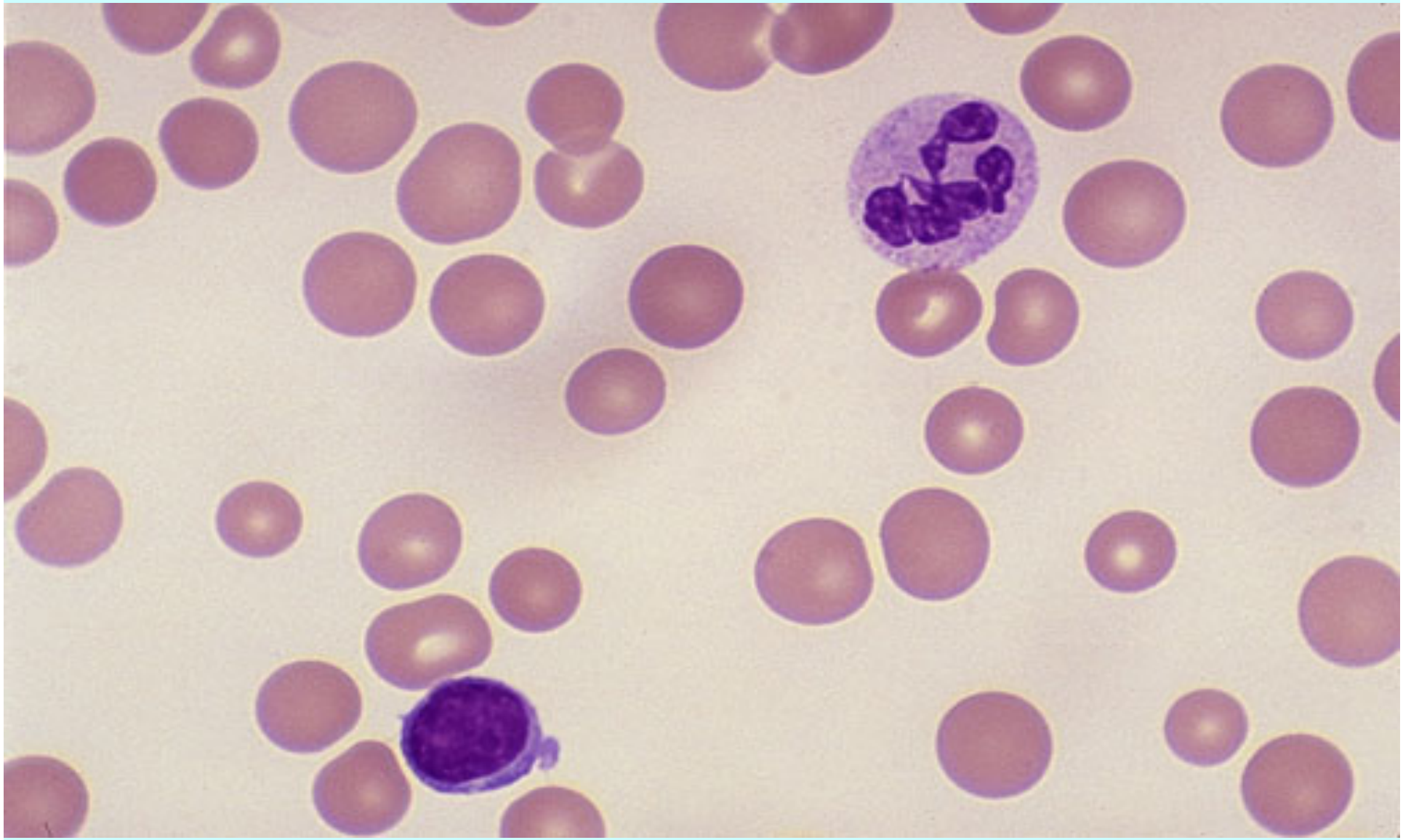

Σιδηροπενική αναιμία: (Αιμοσφαιρίνη <10 g/dL)
Παρατηρείται: μικροκυττάρωση, υποχρωμία, ποικιλοκυττάρωση

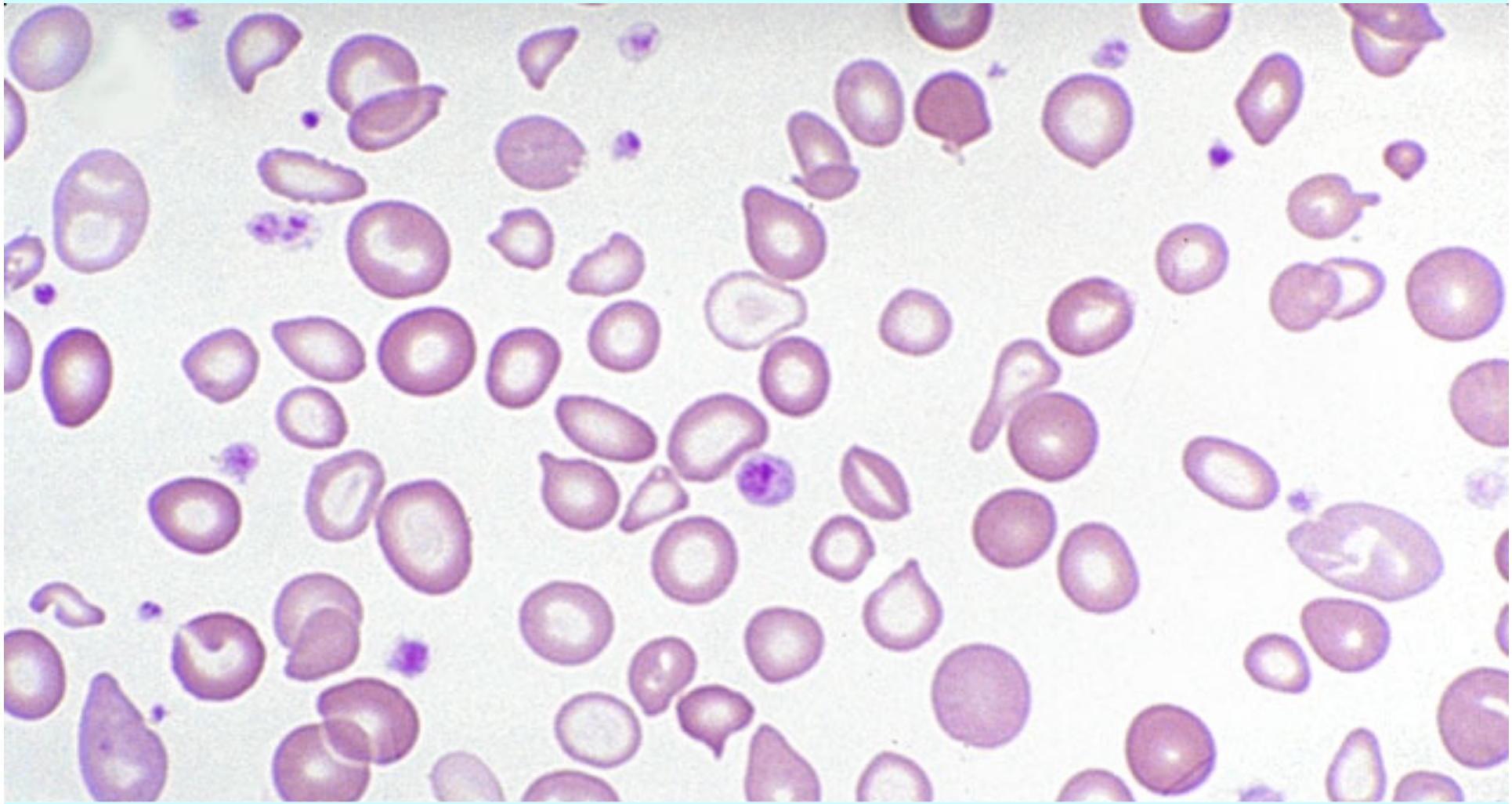

Σιδηροπενικά και φυσιολογικά ερυθροκύτταρα:
Δυο πληθυσμοί: (1) μικροκυτταρικός και υπόχρωμος και (2) νορμοκυτταρικός και νορμόχρωμος

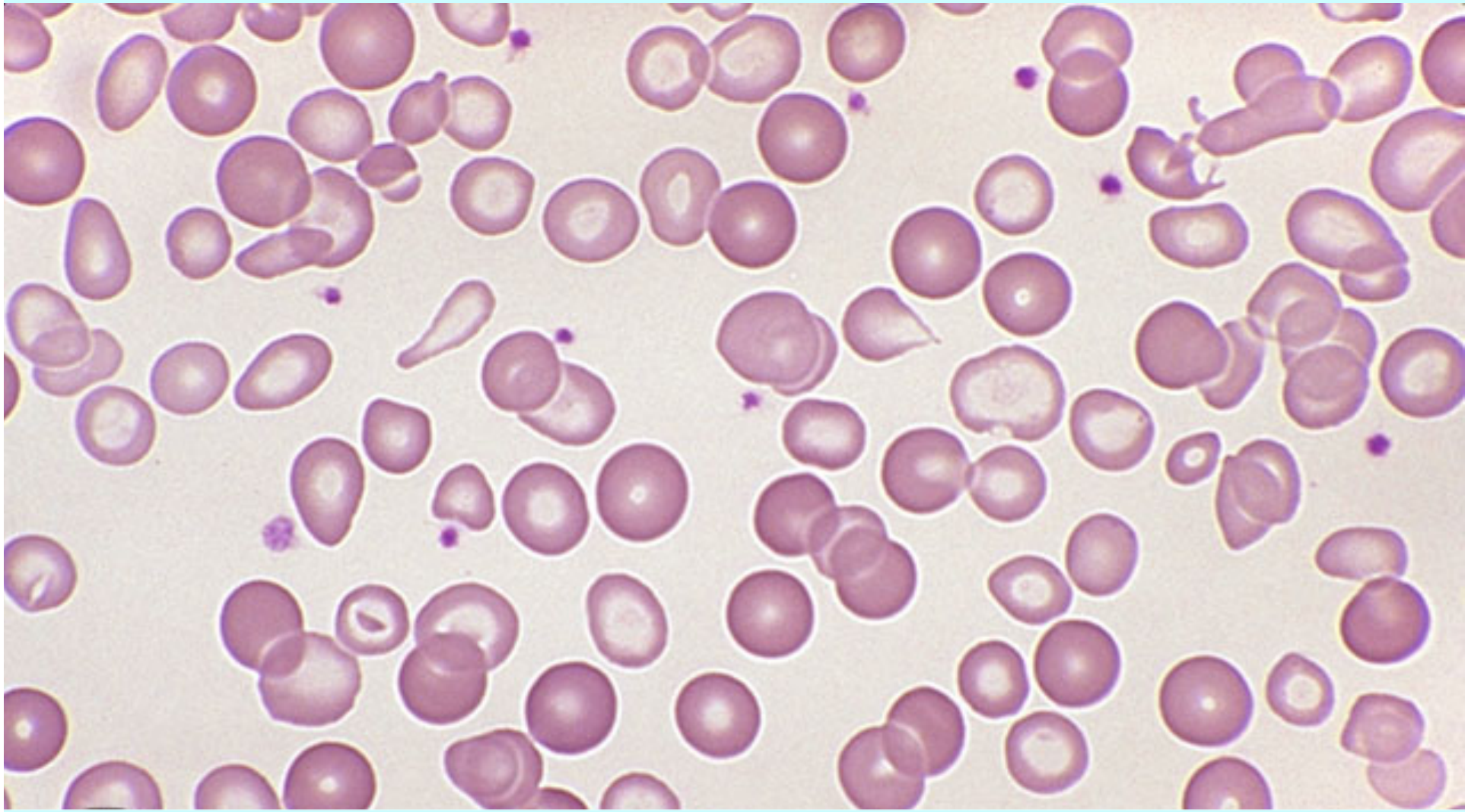

Σιδηροβλαστική αναιμία:
Δυο πληθυσμοί: ένας μικροκυτταρικός και υπόχρωμος και ένας νορμοκυτταρικός.

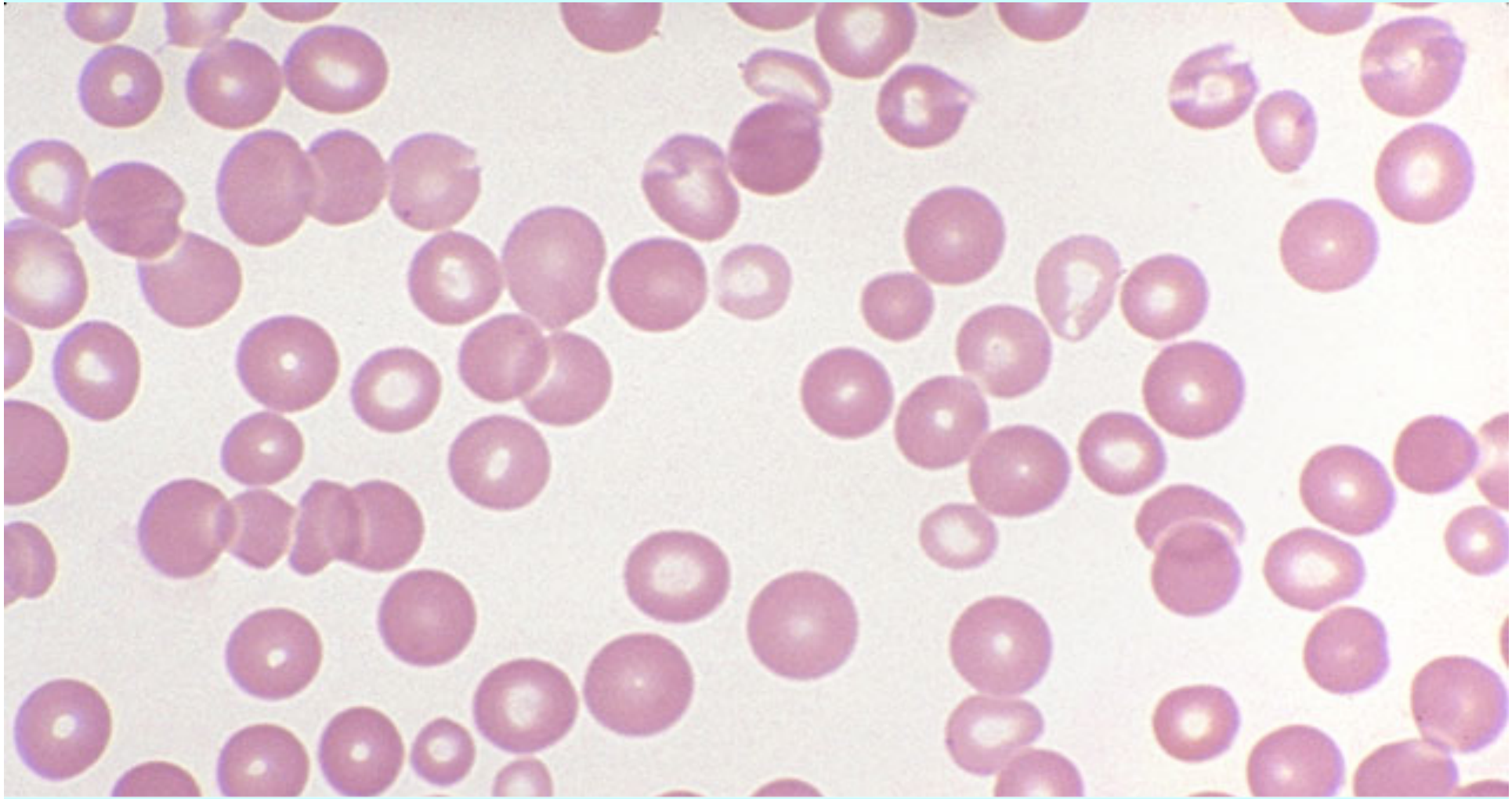

Β μείζων θαλασσαιμία: μικροκυττάρωση, παρουσία στοχοκυττάρων, βασεόφιλη στίξη.

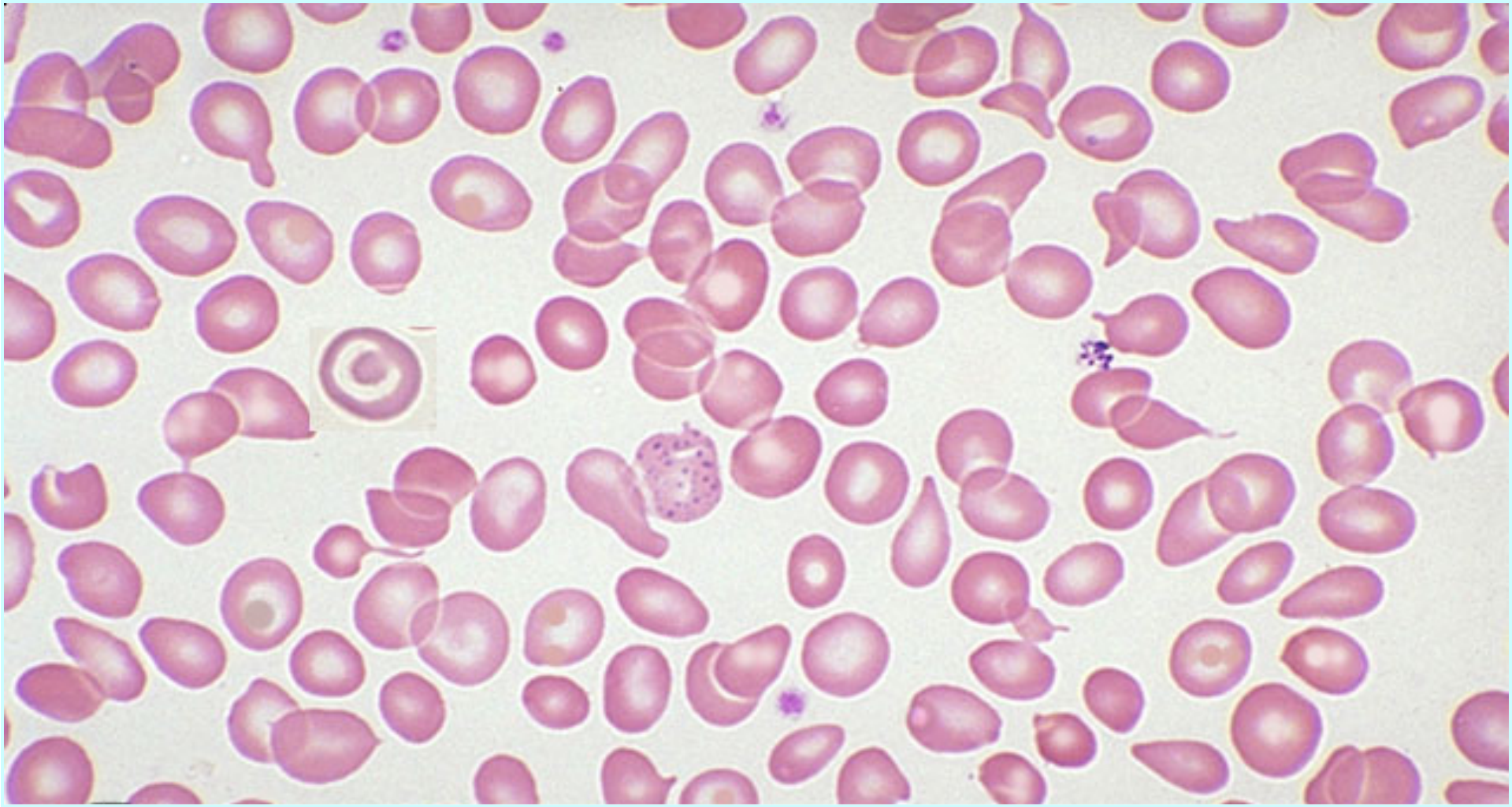

Σιδηροβλαστική Αναιμία: Παρατηρείται στο κέντρο του οπτικού πεδίου, ένα κυτταροπλασματικό έγκλειστο που ονομάζεται Pappenheimer body. Πρόκειται για ασυνήθιστη συσσώρευση σιδήρου στο κύτταρο. Όταν βάφεται με Prussian Blue, αναφέρεται και σαν σιδηρόσωμα.

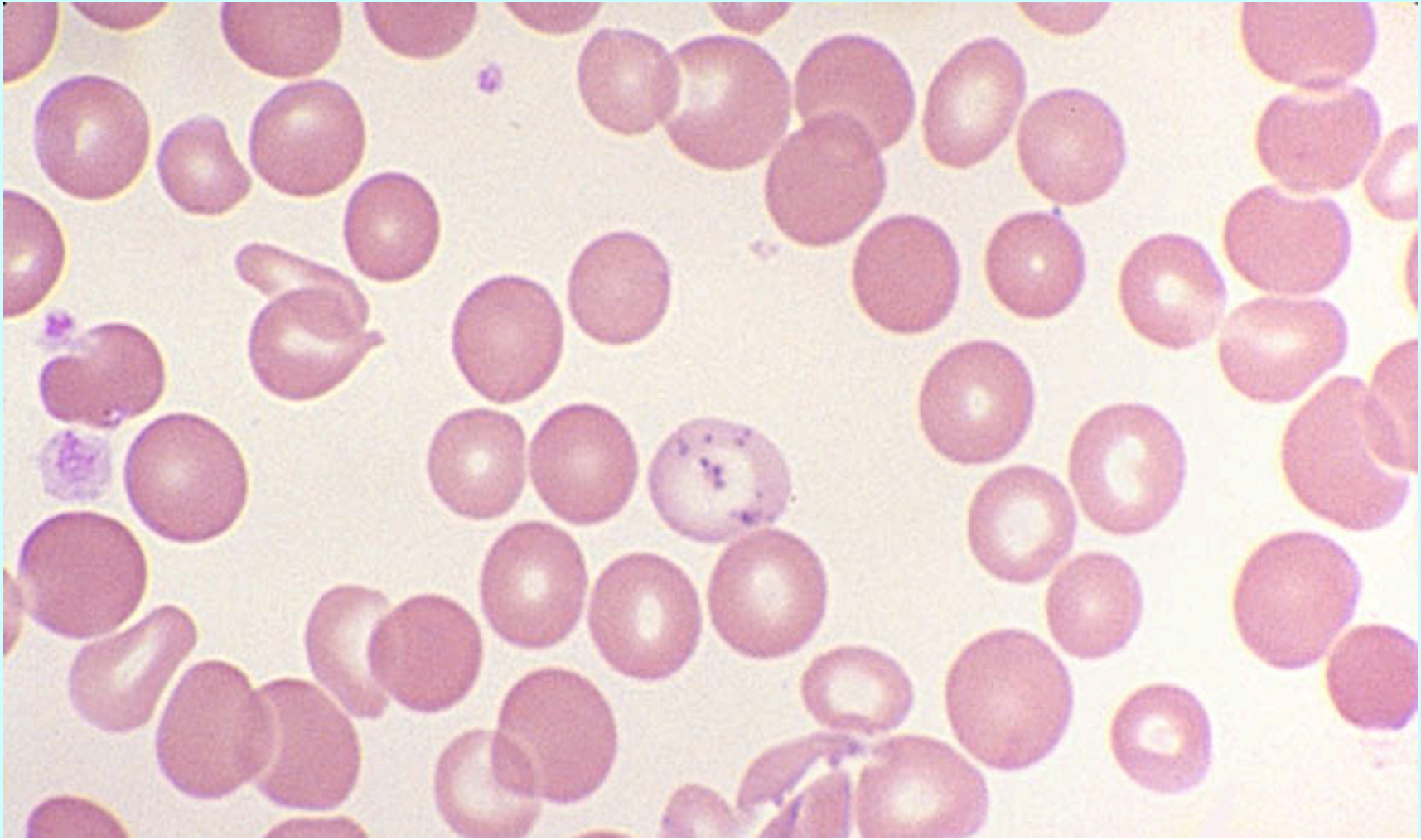

Anemia of Renal Disease: Burr cells.

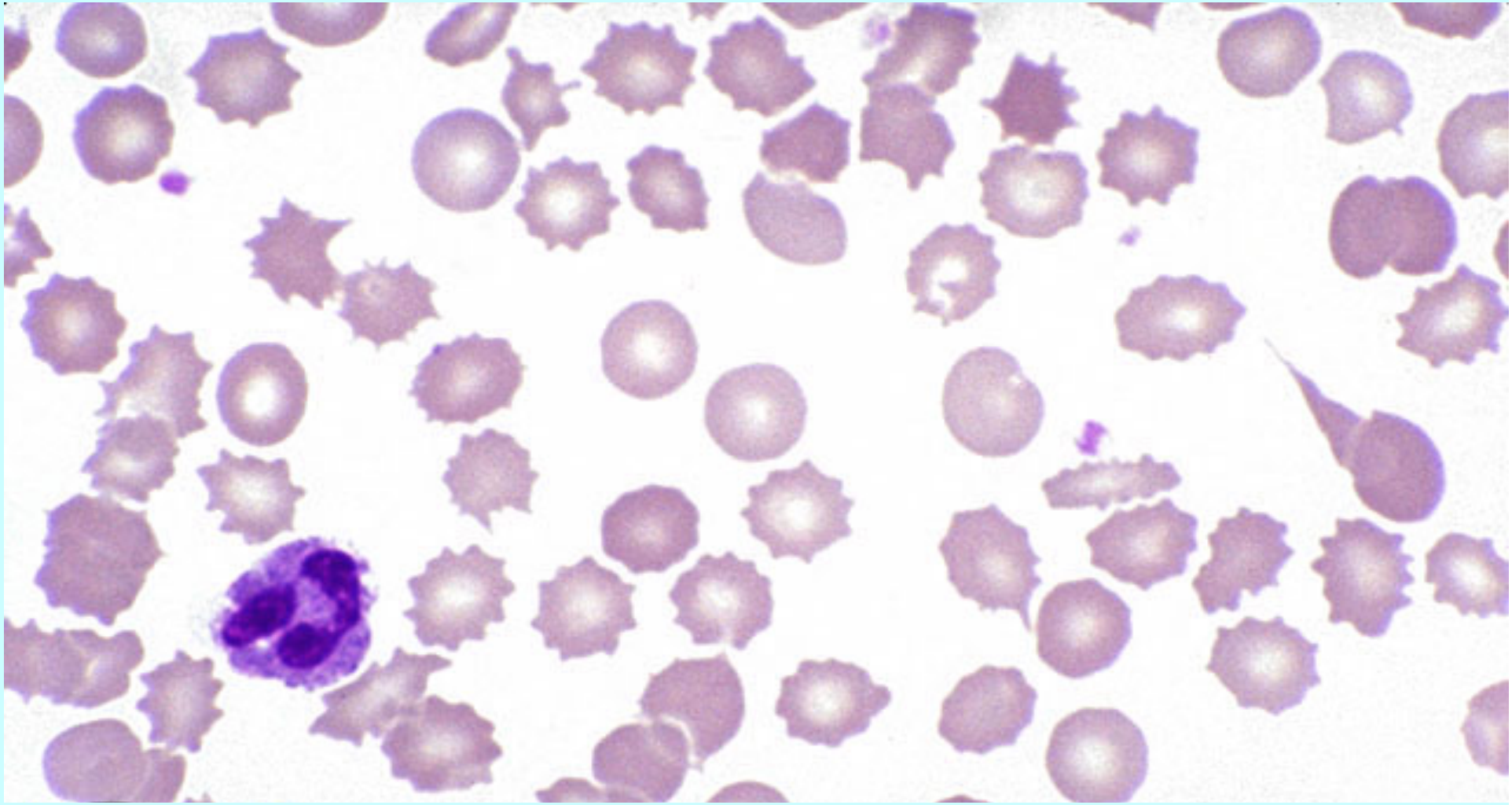

Ακανθοκύτταρα (spur cells)-κυρίως σε ασθενείς με ηπατική νόσο

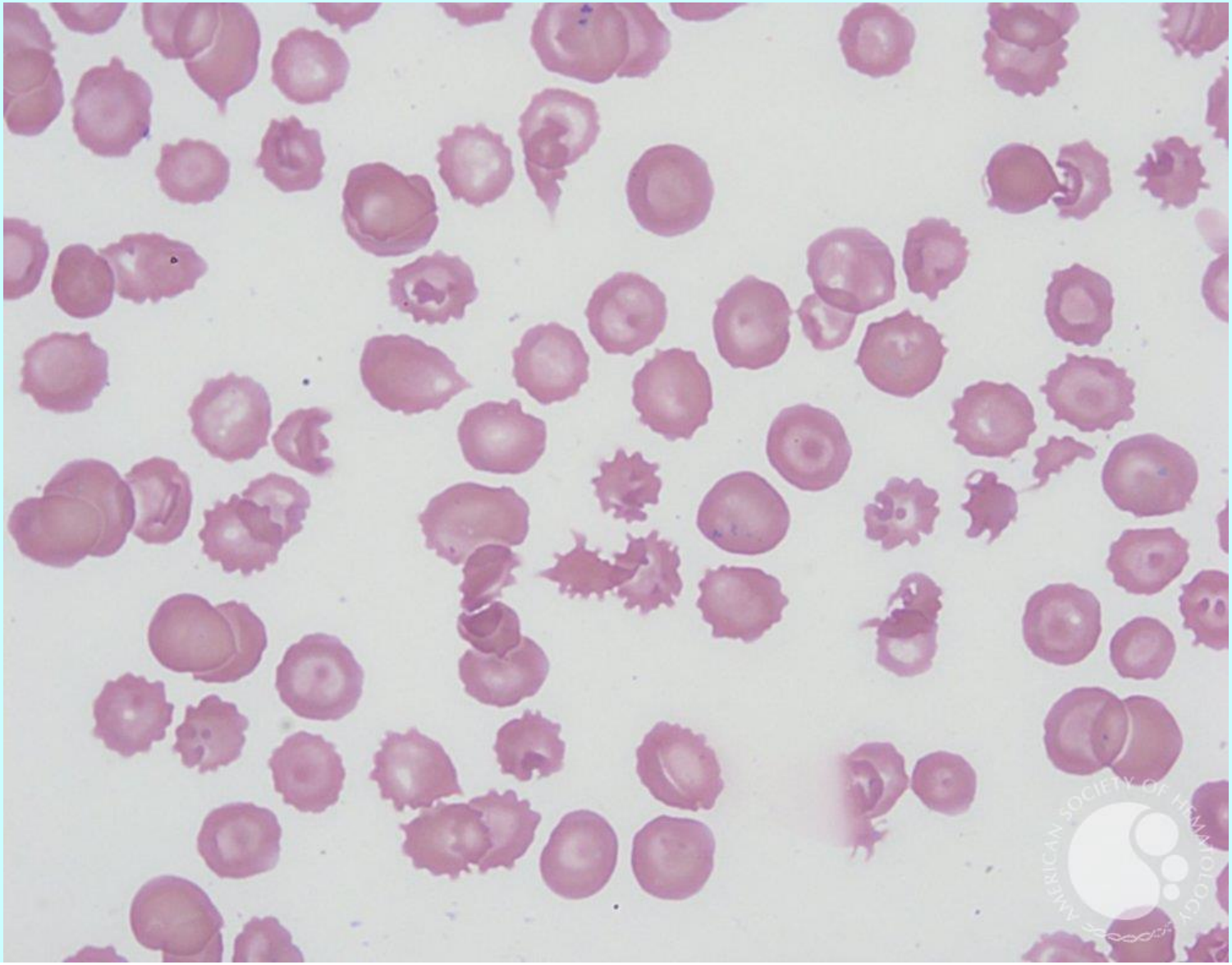

Αναιμία χρόνιας νόσου: φυσιολογική μορφολογία.

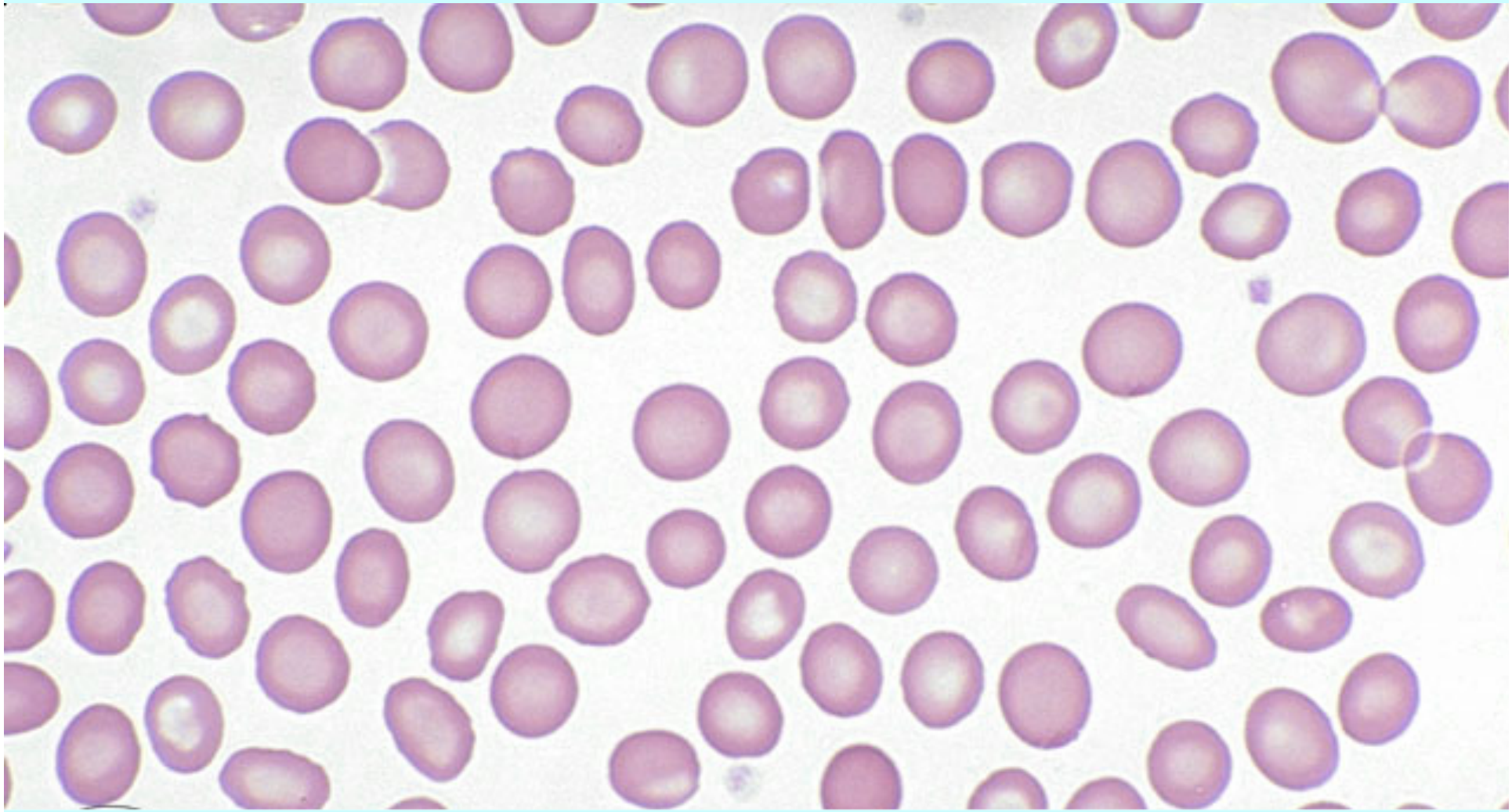

Απλαστική Αναιμία (400x): Παρατηρήστε την σοβαρή μείωση των αιμοπεταλίων και κοκκιοκυττάρων.

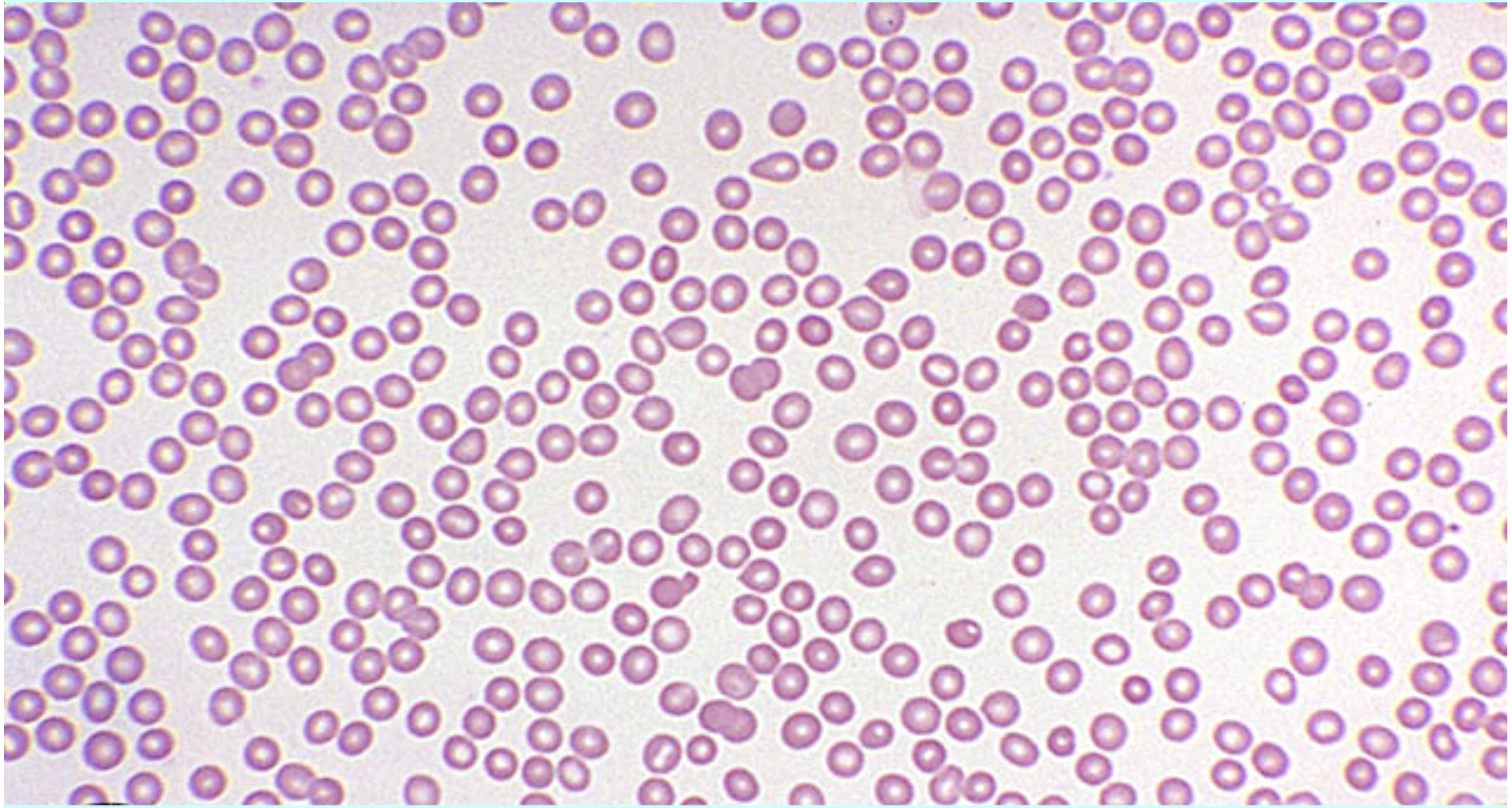

Απλαστική αναιμία (1000x): Τα RBC μορφολογικά είναι φυσιολογικά αλλά τα αιμοπετάλια απουσιάζουν.

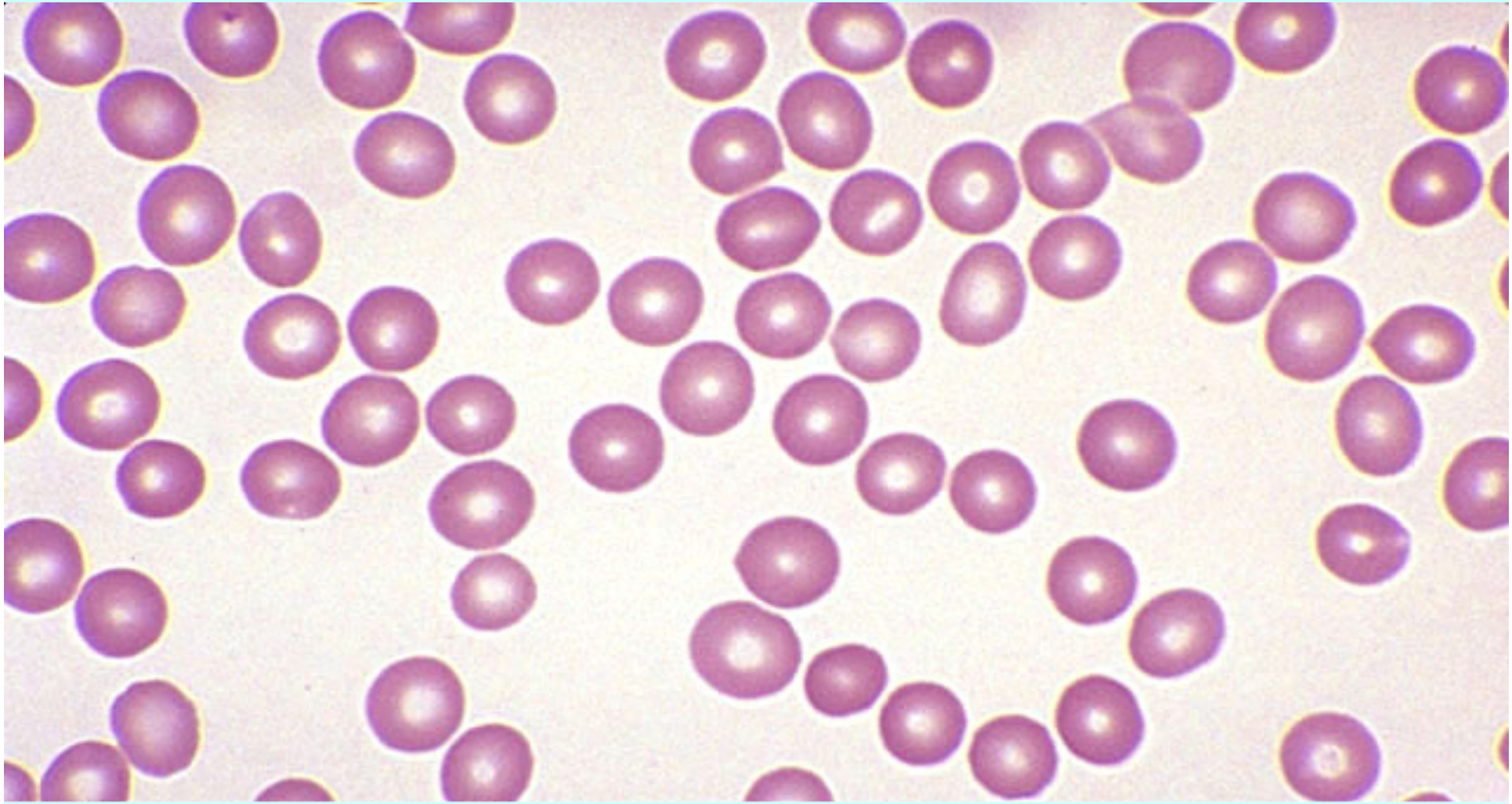

Ένα φυσιολογικό ώριμο λεμφοκύτταρο στα αριστερά και ένα διάστικτο **PMN** στα δεξιά. Όπως φαίνεται ένα RBC αντιστοιχεί στα 2/3 του μεγέθους ενός φυσιολογικού WBC.

Ενεργοποιημένο λεμφοκύτταρο (σε EBV ασθενή)

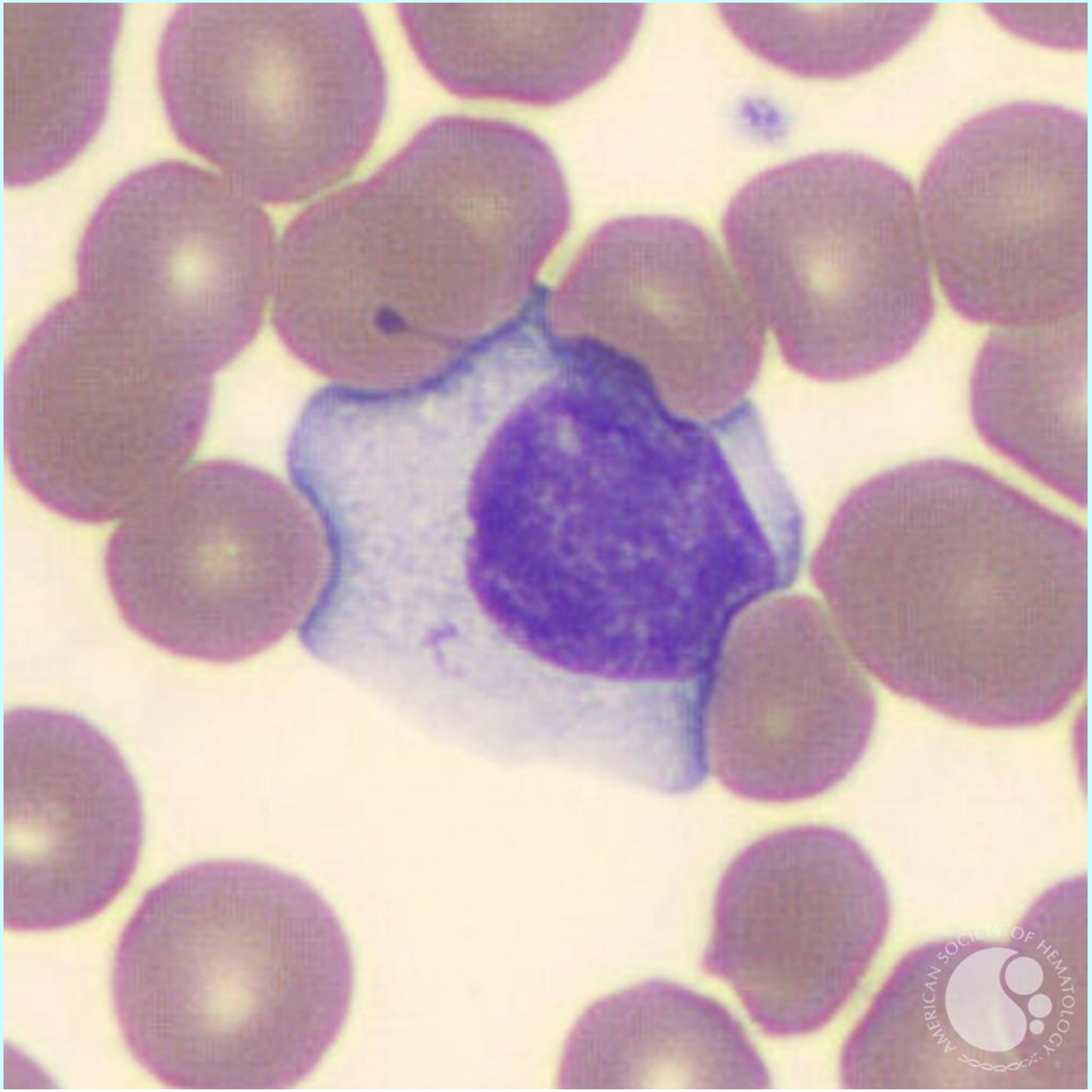

7 ετών αγόρι με EBV

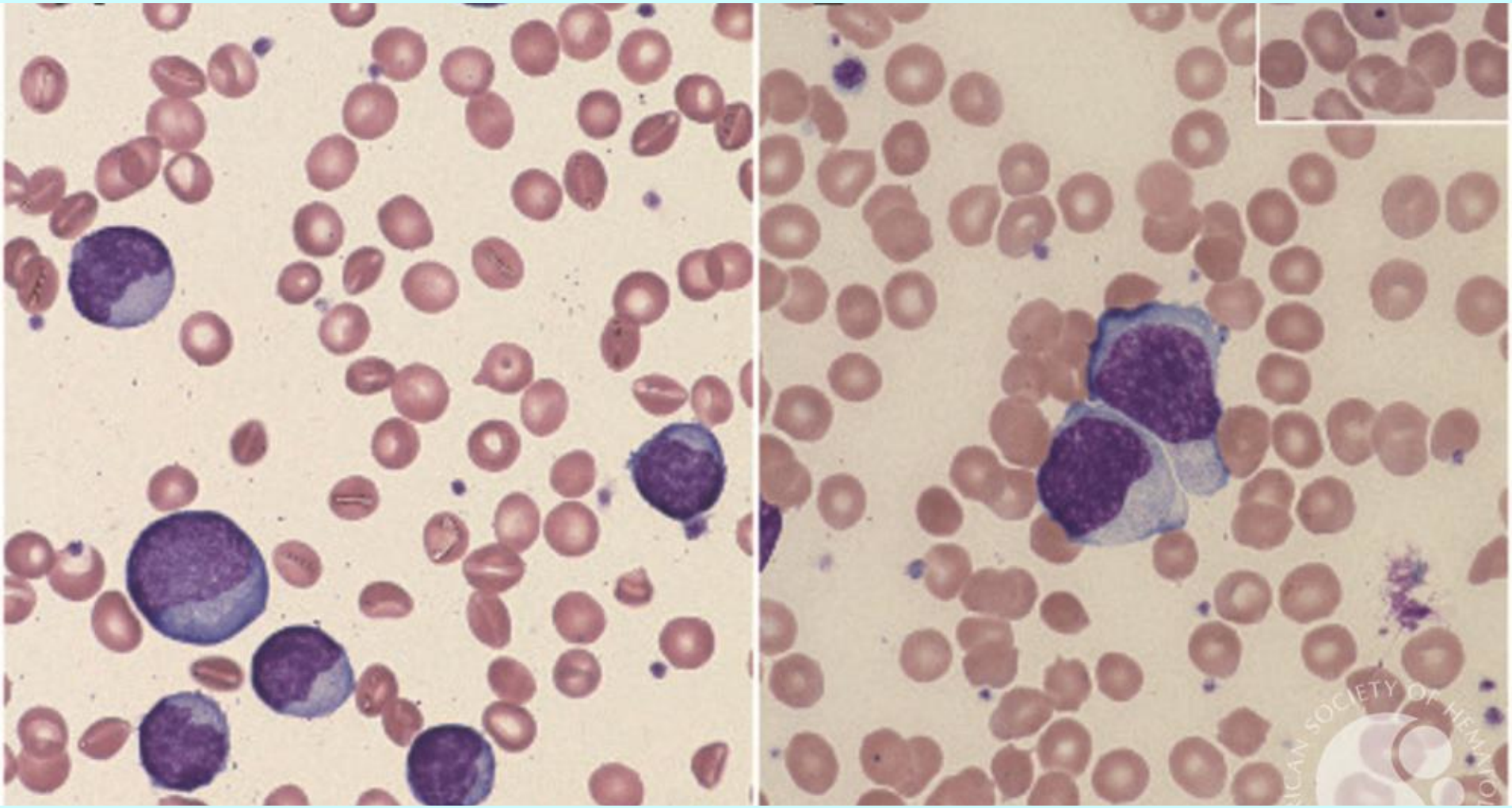

Εδώ βλέπουμε ένα **μονοκύτταρο**. Είναι πιο μεγάλο από ένα λεμφοκύτταρο και έχει διπλωμένο πυρήνα.Τα μονοκύτταρα μπορούν να μεταναστεύουν εκτός κυκλοφορίας και να διαφοροποιηθούν σε ιστικά μακροφάγα υπό την επίδραση των κυτοκινών.

Παρατηρήστε τα πολύ μικρά μπλε αιμοπετάλια μεταξύ των RBC's.

Στο κέντρο του οπτικού πεδίου υπάρχει ένα **ηωσινόφιλο** με δίλοβο πυρήνα και πολυάριθμα κοκκινόχρωμα κοκκία στο κυτταρόπλασμα. Ακριβώς από κάτω του βρίσκεται ένα μικρό λεμφοκύτταρο. Τα ηωσινόφιλα αυξάνονται σε αλλεργικές αντιδράσεις και παρασιτικές λοιμώξεις.

Στο κέντρο του οπτικού πεδίου υπάρχει ένα βασεόφιλο με έλλοβο πυρήνα (σαν PMN's) και πολλά μεγάλα, σκούρου μπλε χρώματος κοκκία στο κυτταρόπλασμα.

Είναι ασυνήθιστα σε επιχρίσματα φυσιολογικού περιφερικού αίματος, με αβέβαιη σημαντικότητα.

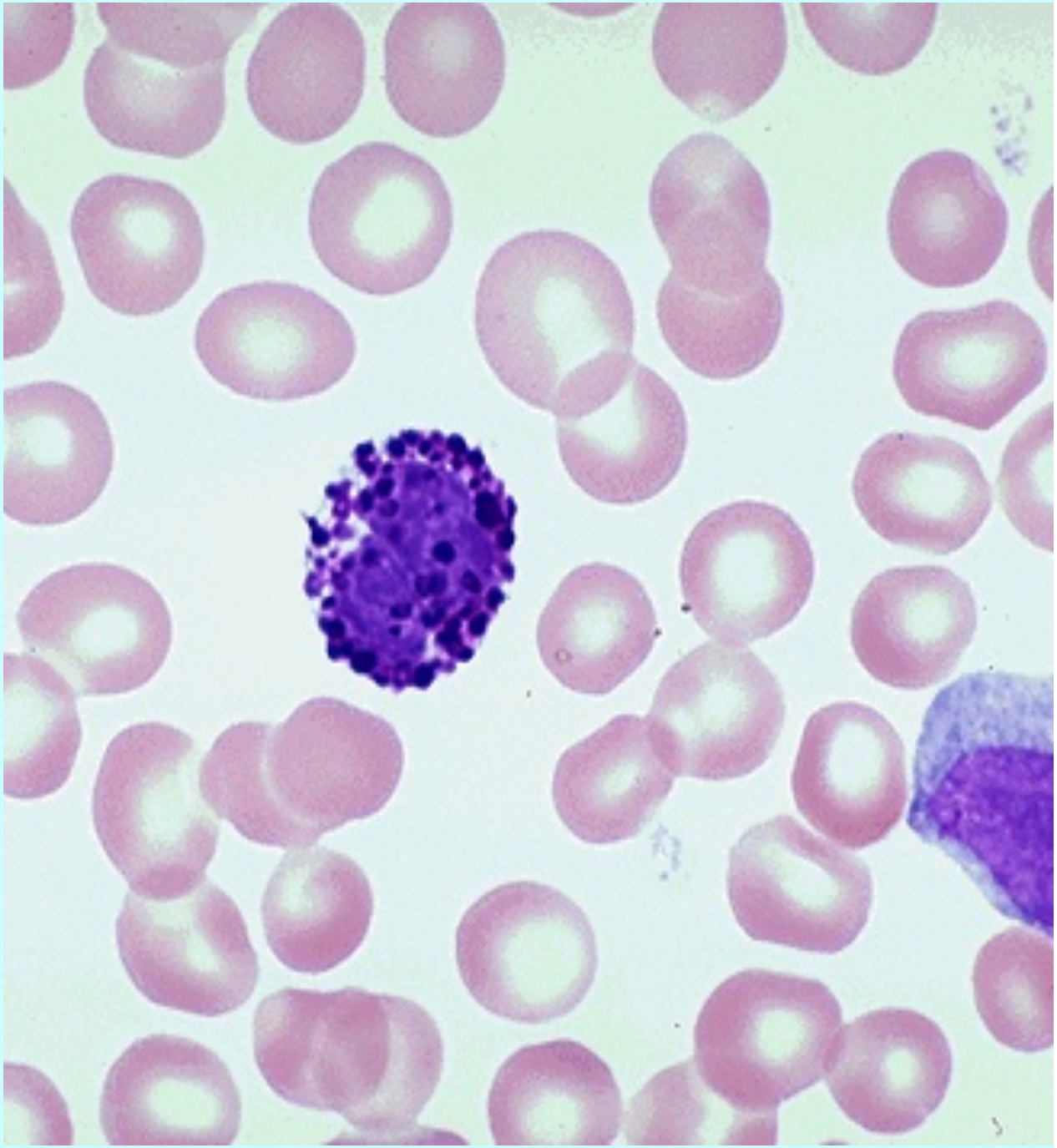

Τα ερυθρά εμφανίζονται φυσιολογικά.

Αλλά το σημαντικό εύρημα είναι η παρουσία πολλών PMN's.

Η μεγάλη τιμή των WBC μαζί με την παρουσία κυρίως πολλών ουδετερόφιλων

μας οδηγεί στο συμπέρασμα ότι μπορεί να υπάρχει κατάσταση φλεγμονής ή μόλυνσης.

Η πολύ υψηλή τιμή των WBC(>50,000), η οποία δεν είναι λευχαιμία είναι γνωστή σαν «**λευχαιμοειδής αντίδραση**».

Η αντίδραση αυτή μπορεί να διακρίνεται από κακοήθειες των WBC, από την παρουσία μεγάλων ποσοτήτων αλκαλικής φωσφατάσης των λευκοκυττάρων (LAP) στα φυσιολογικά ουδετερόφιλα.

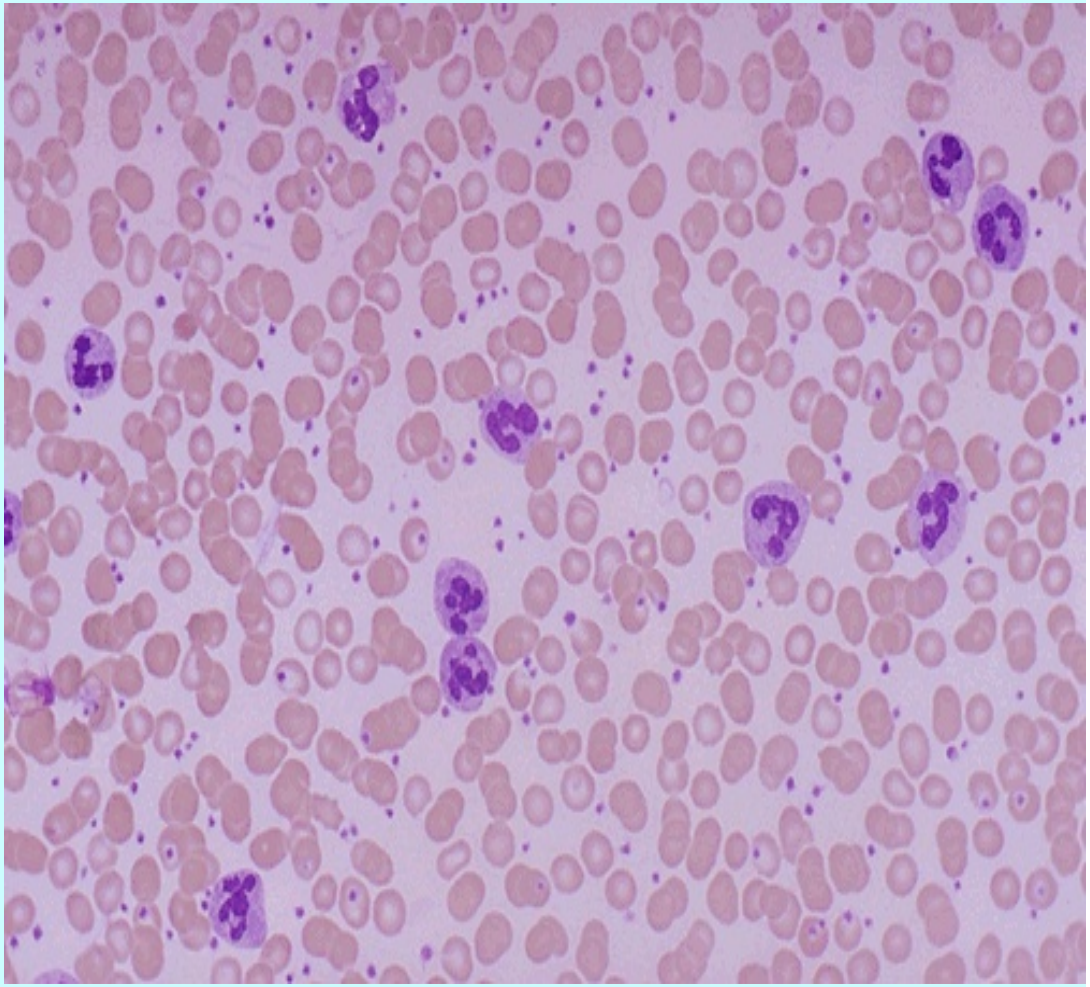

Χρόνια λεμφογενής λευχαιμία (CLL): Η μέτρηση των WBC δεν είναι τόσο υψηλή σε αυτή την περιπτώση όσο σε άλλες περιπτώσεις CLL. Παρατηρήστε τα μικρά λεμφοκύτταρα.

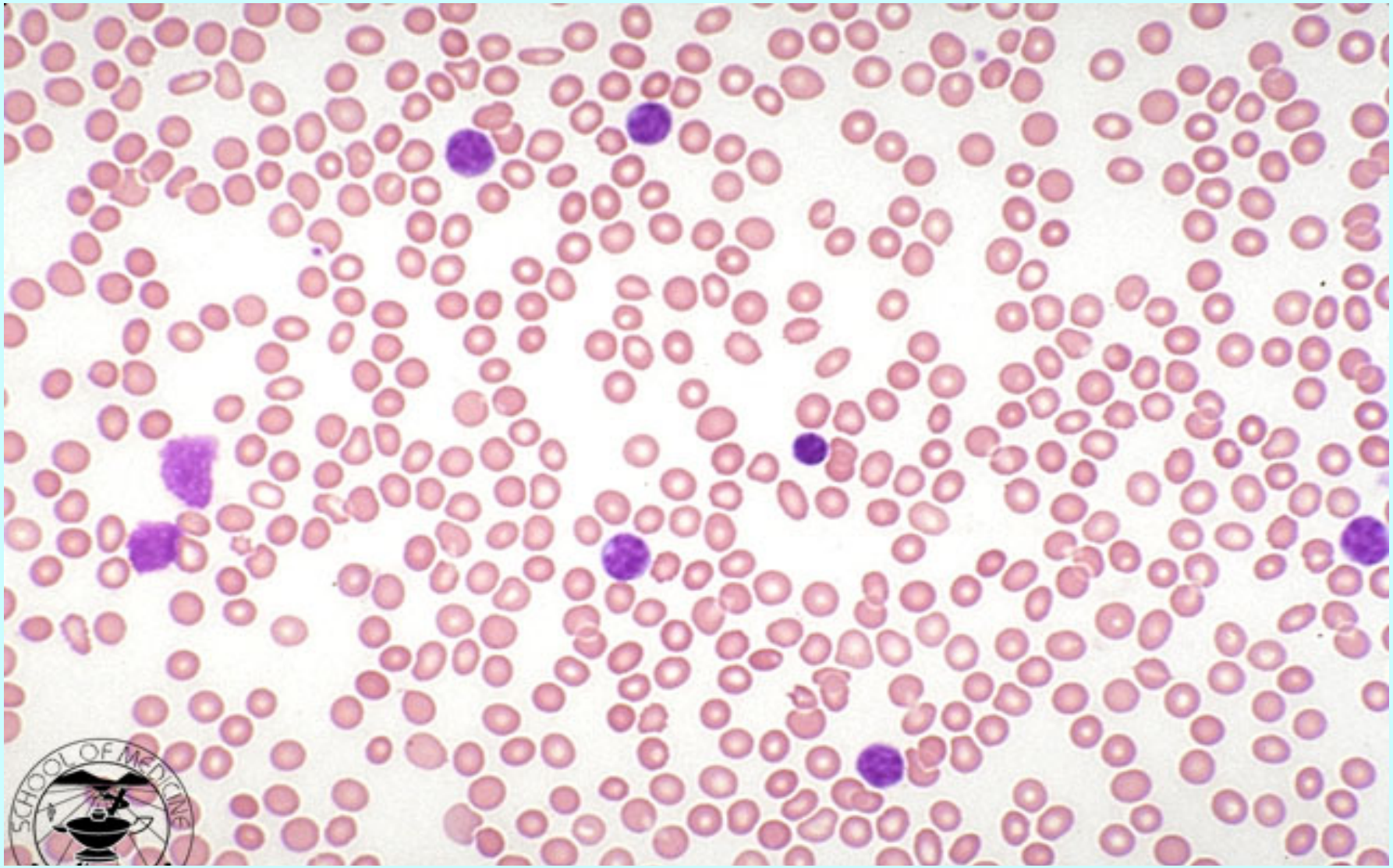

Λευχαιμία «τριχωτών κυττάρων»: παρατηρούμε τις κυτταροπλασματικές προεκβολές ενός «τριχωτού κυττάρου»

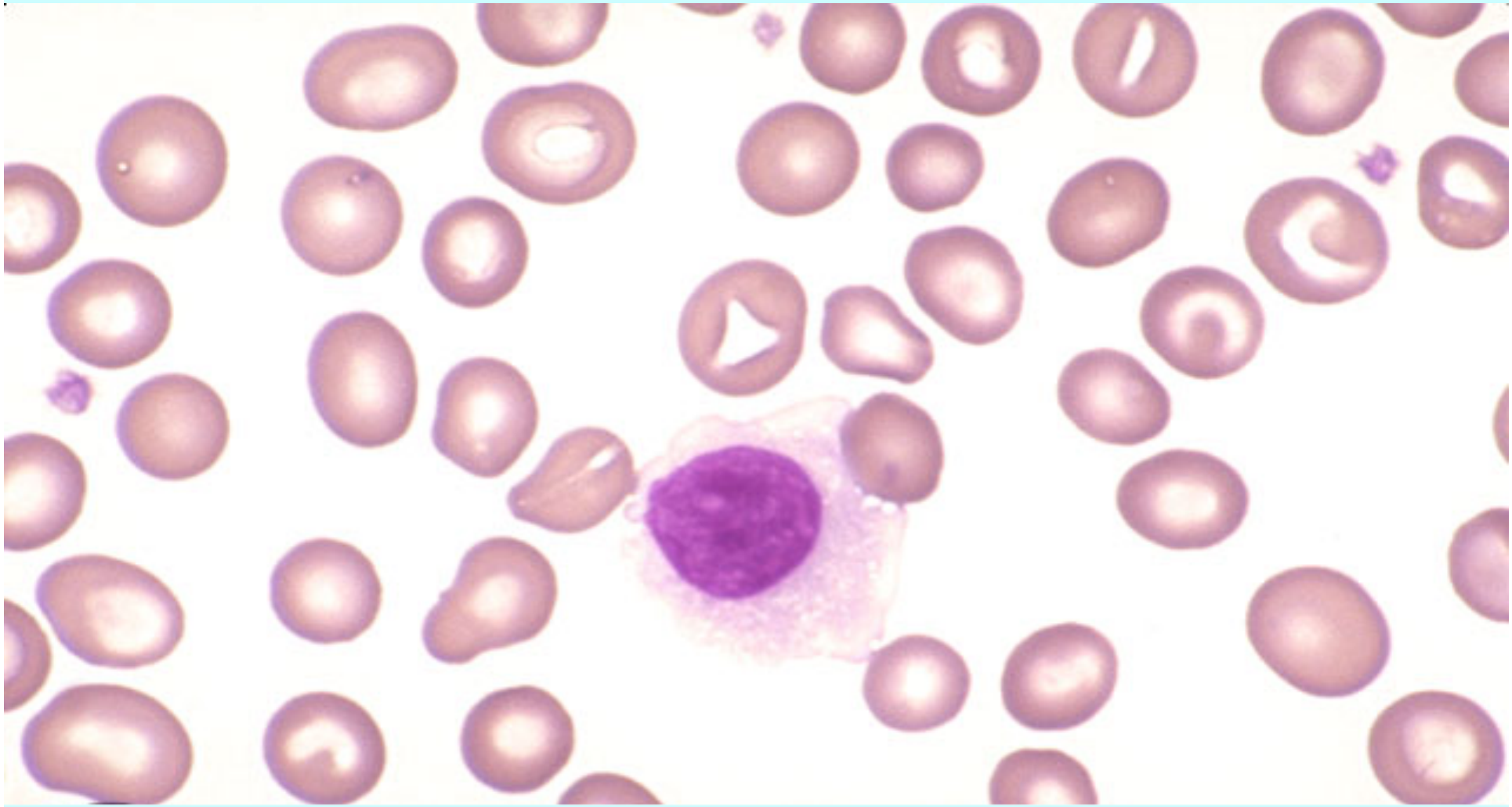

Πολλαπλό μυέλωμα: επίχρισμα περιφερικού αίματος.

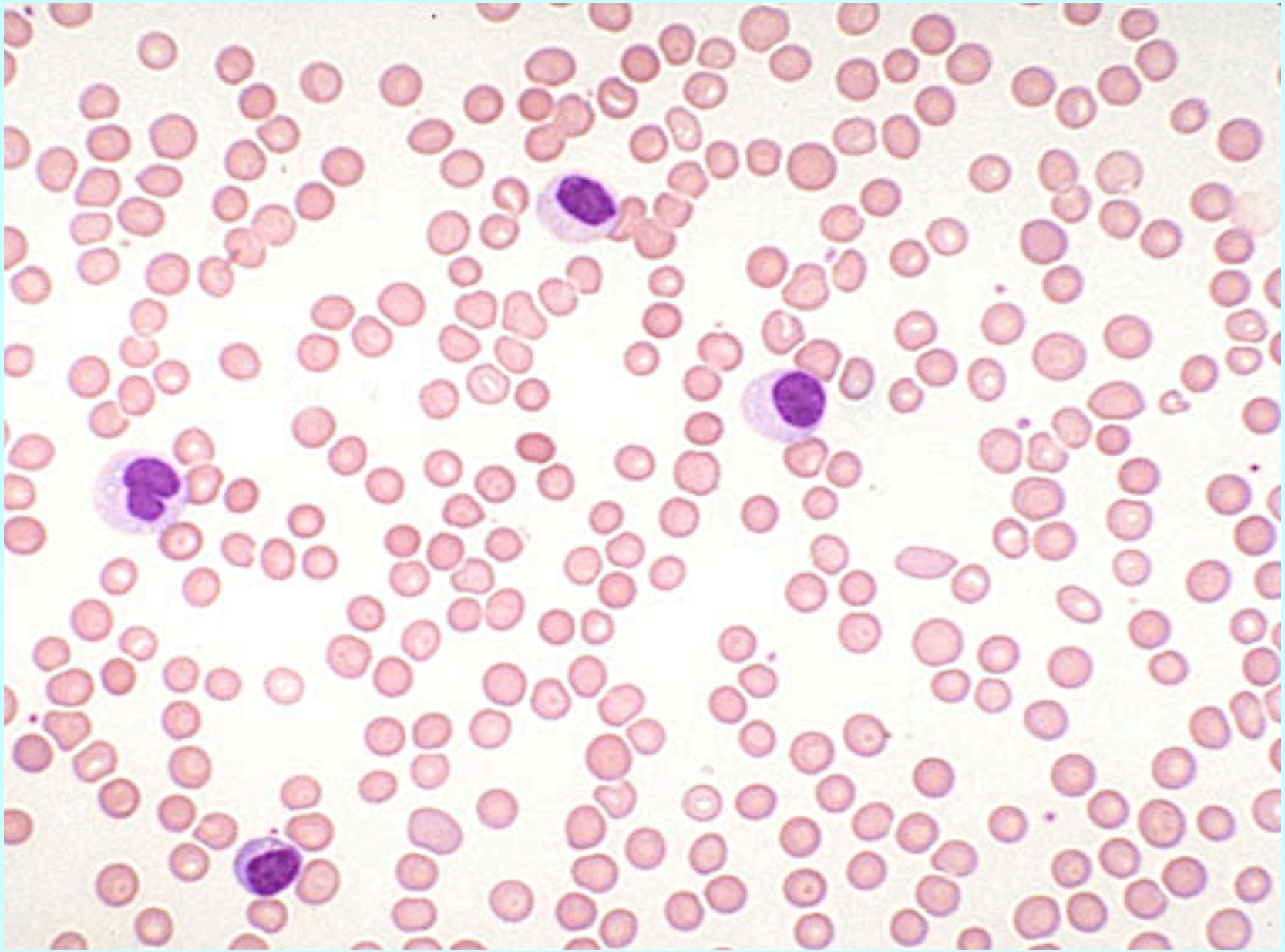

Πολλαπλό μυέλωμα: σχηματισμός του Roleaux (νομισματοειδείς στήλες).

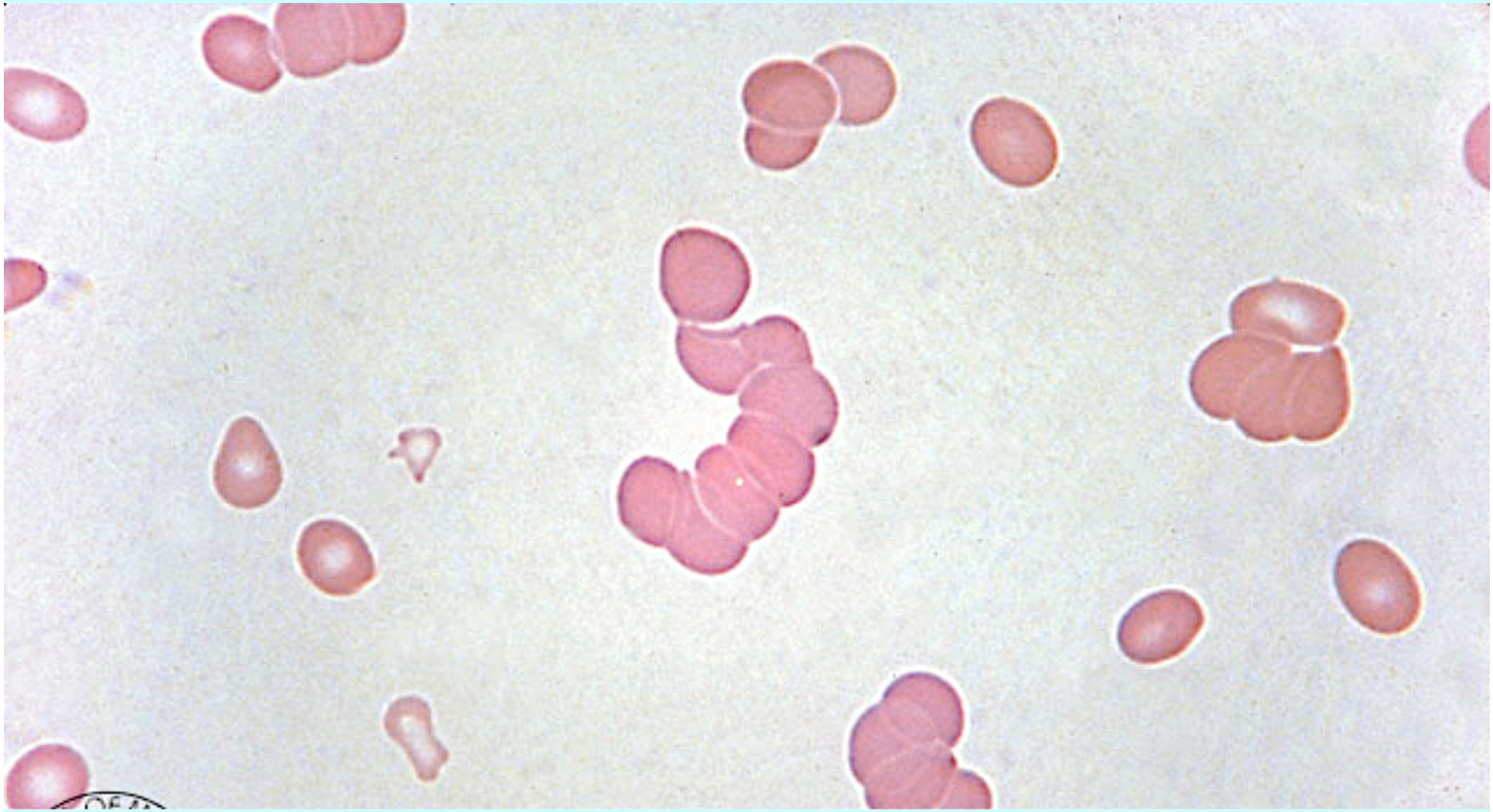
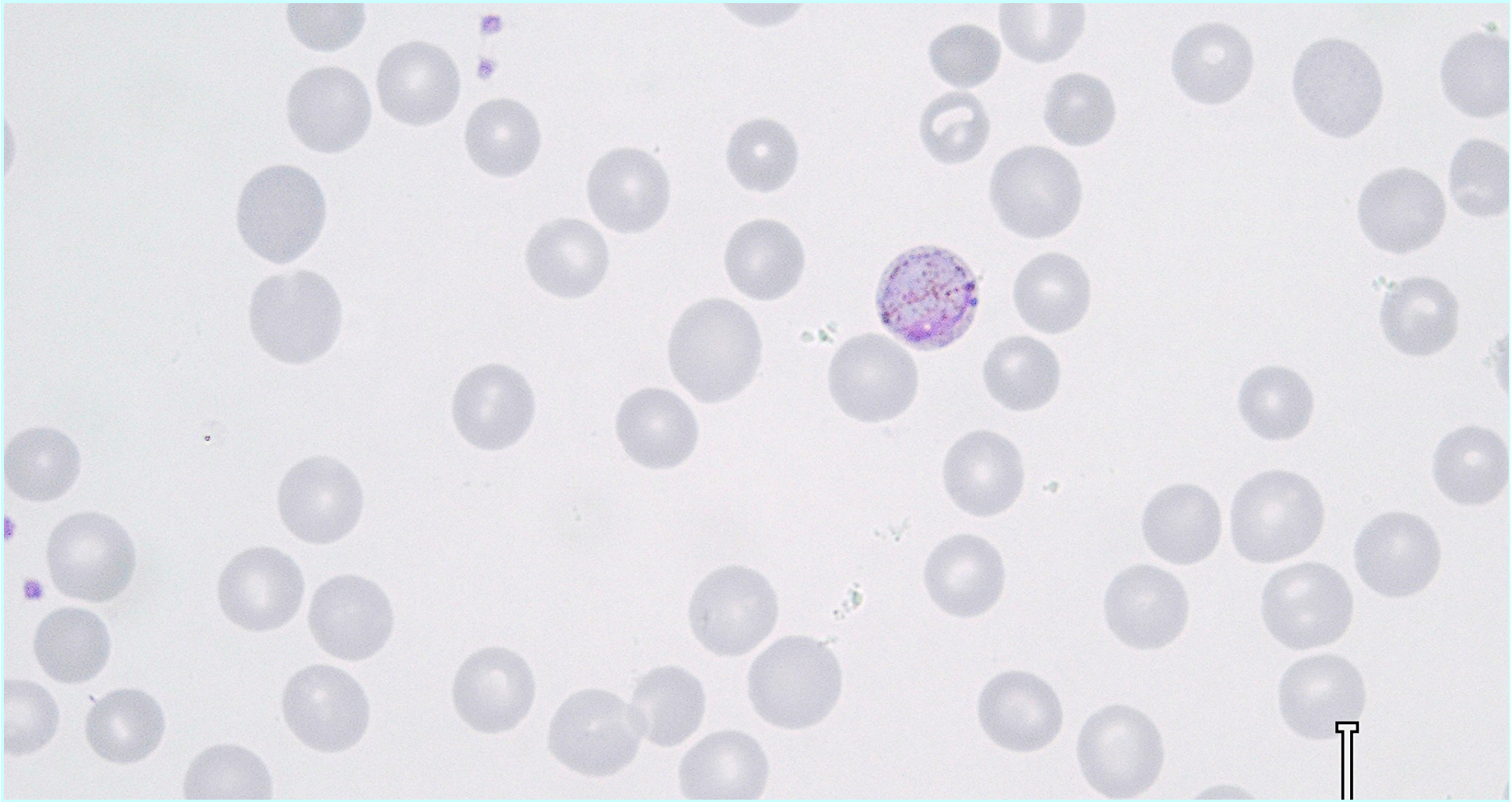
Plasmodium σε γενική αίματος ασθενούς του ΠΓΝΠ