

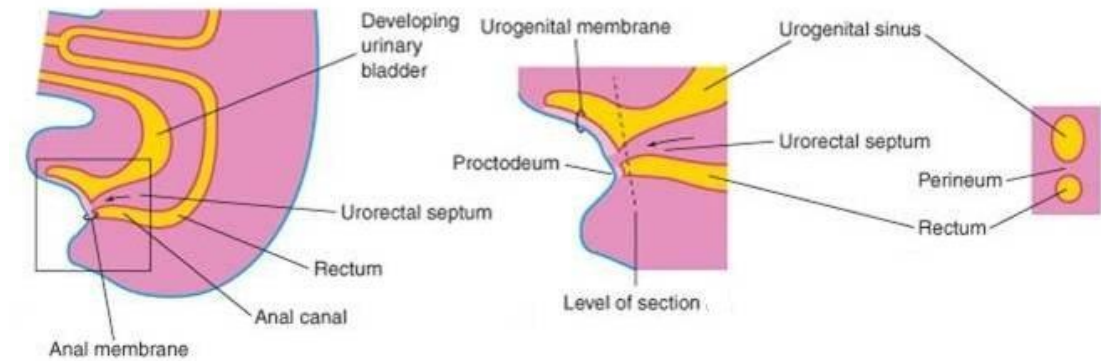
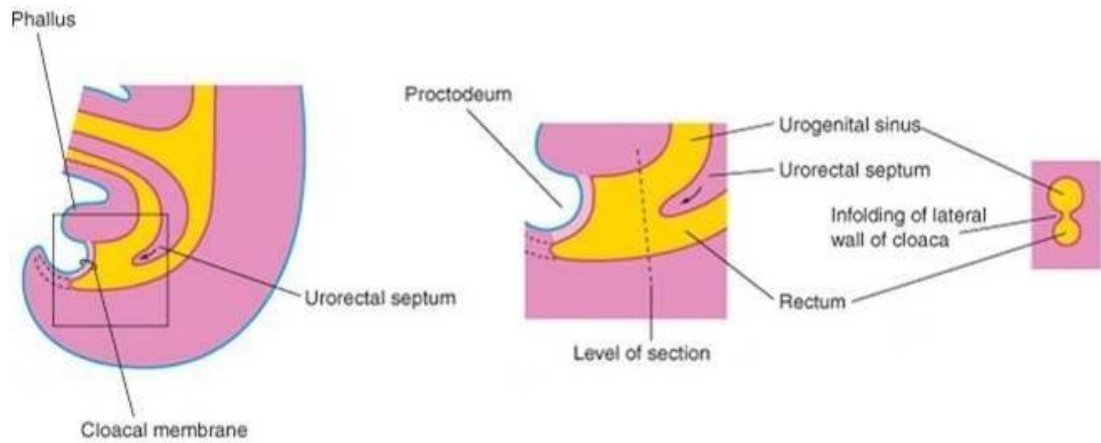
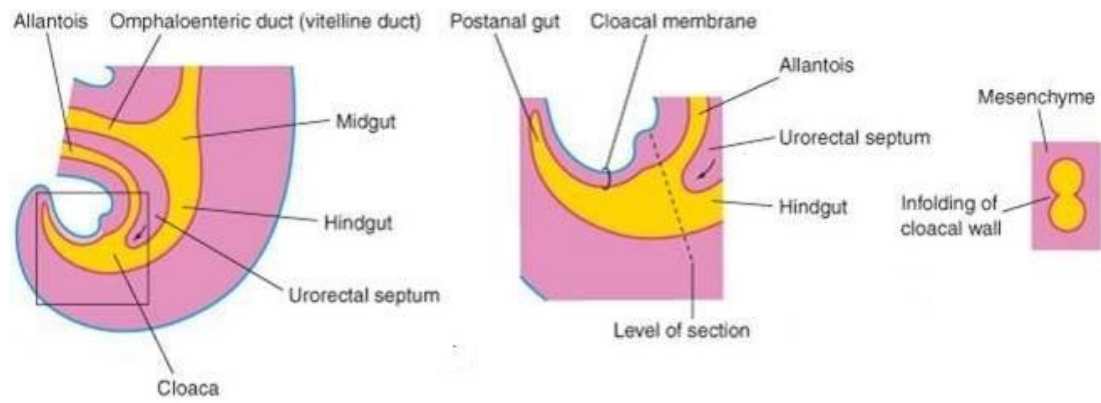
ΣΥΓΓΕΝΕΙΣ ΟΡΘΟΠΡΩΚΤΙΚΕΣ ΔΙΑΜΑΡΤΙΕΣ

Ξενοφών Σινωπίδης
Επίκουρος Καθηγητής Παιδοχειρουργικής

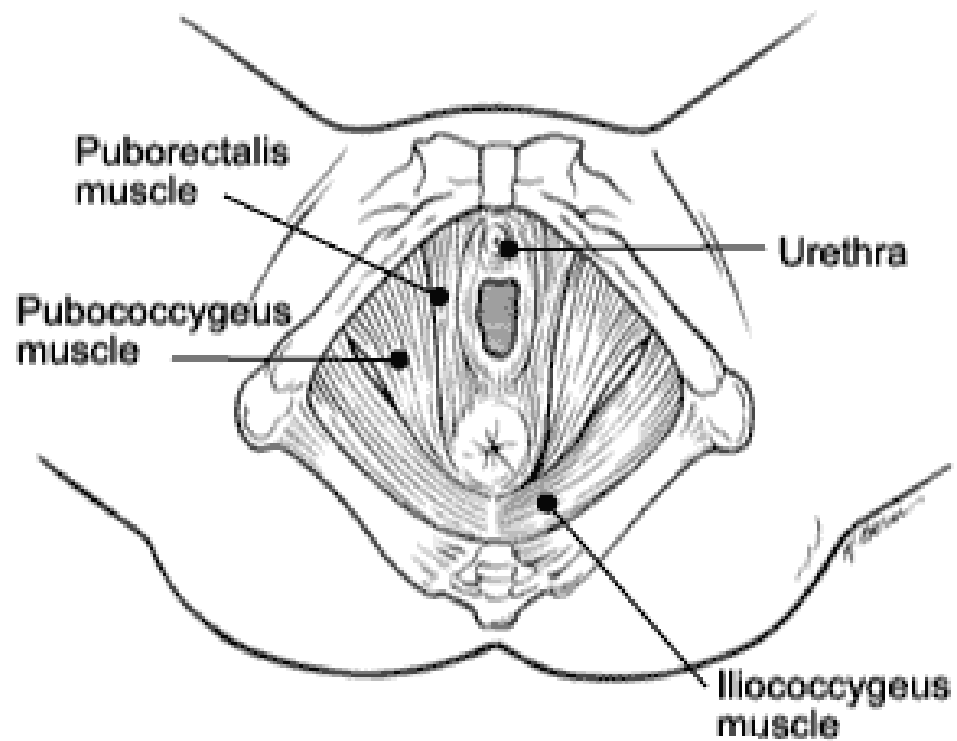
Εμβρυολογία Οι πρώτες δομές

Κλοάκη (κοινή καταβολή πεπτικού και ουροποιογεννητικού συστημάτων)

Ουρογεννητικός κόλπος (κοινή καταβολή ουροποιητικού και γεννητικού συστήματος)



Ανατομία του περινέου



Συνοδές ανωμαλίες

VACTERL

Σπονδυλική στήλη 25%

Καρδιακές ανωμαλίες 20%

Ανωμαλίες ουροποιογεννητικού συστήματος 60%

Κλινική εικόνα

Διάγνωση 90%

Υψηλές ανωμαλίες – επίπεδο περίνεο, δίοδος μηκωνίου από την ουρήθρα, βραχύ ιερό οστό, ελάχιστη σύσπαση σφικτήρων

Δισχιδές όσχεο ή σφικτήρας κοντά στο όσχεο συχνά συνδέεται με συρίγγιο

Προσεκτική επισκόπηση των έξω γεννητικών οργάνων στα θήλεα

Μονήρης δίοδος: κλοάκη

Περινεϊκό συρίγγιο με bucket handle διαμόρφωση περινέου: χαμηλή ατρησία

Ακτινολογική μελέτη

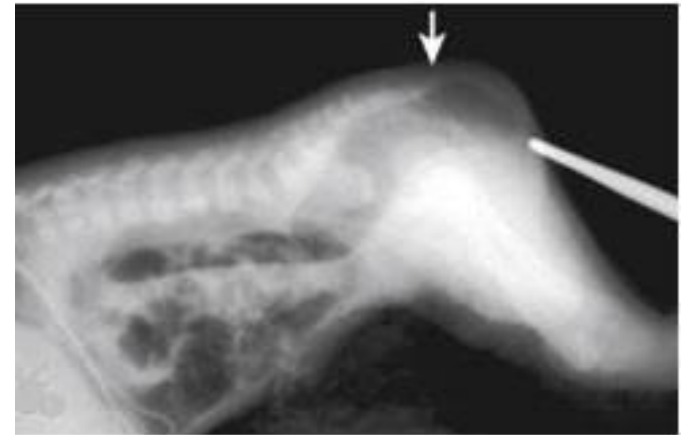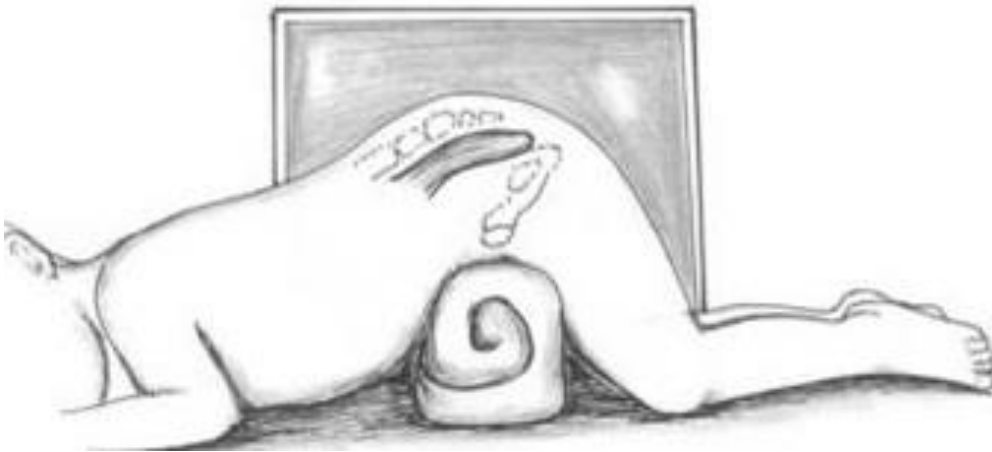Πλάγια ακτινογραφία κοιλίας **μετά το πρώτο 24ωρο**

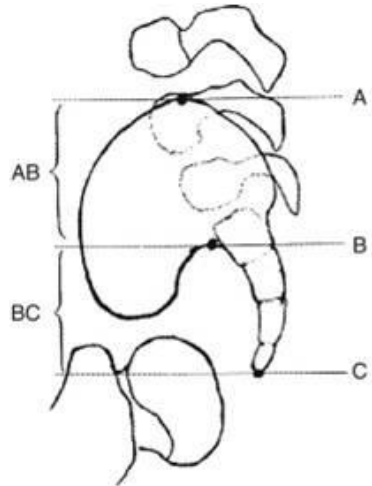
Sacral ratio: Φυσιολογικό 0.74 (0.7 – 0.8)

Τιμές < 0.4 προγνωστικές για ακράτεια

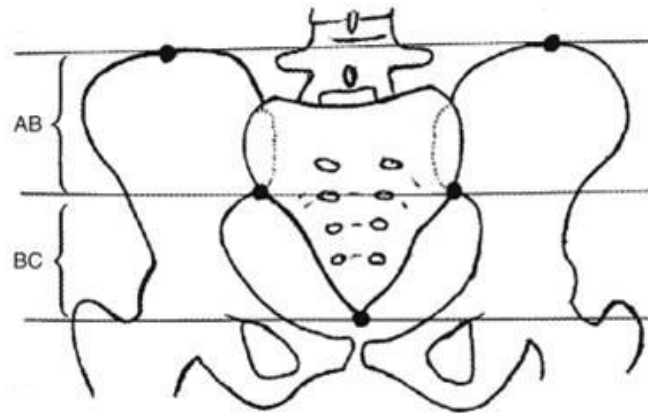
Υπερηχογράφημα κοιλίας και νεφρών

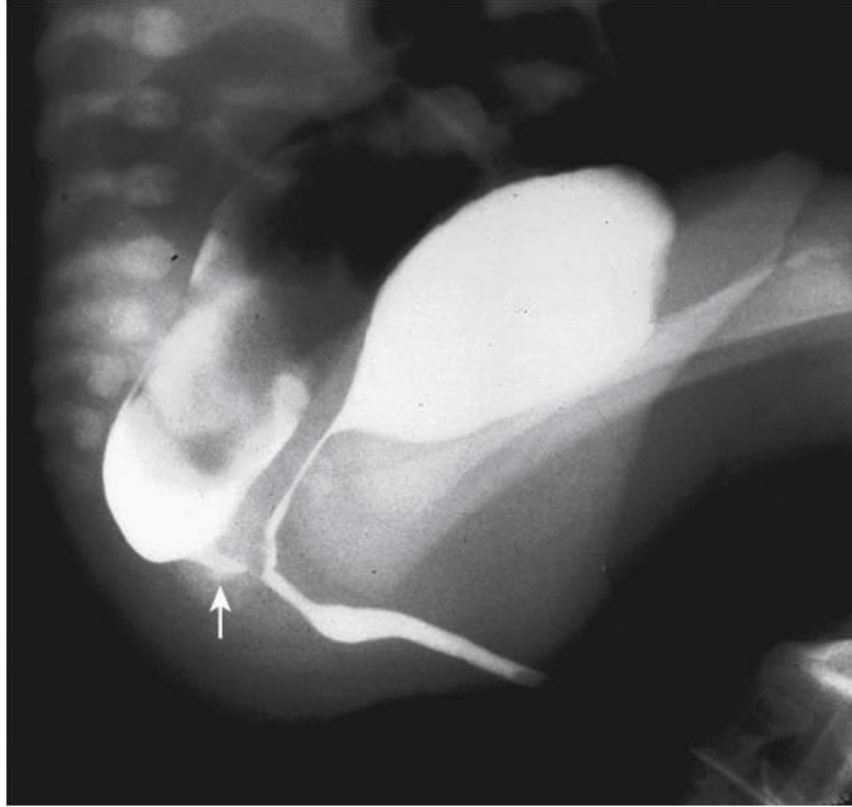Υπερηχογράφημα καρδιάς





Normal ratio: $\frac{BC}{AB} = .77$



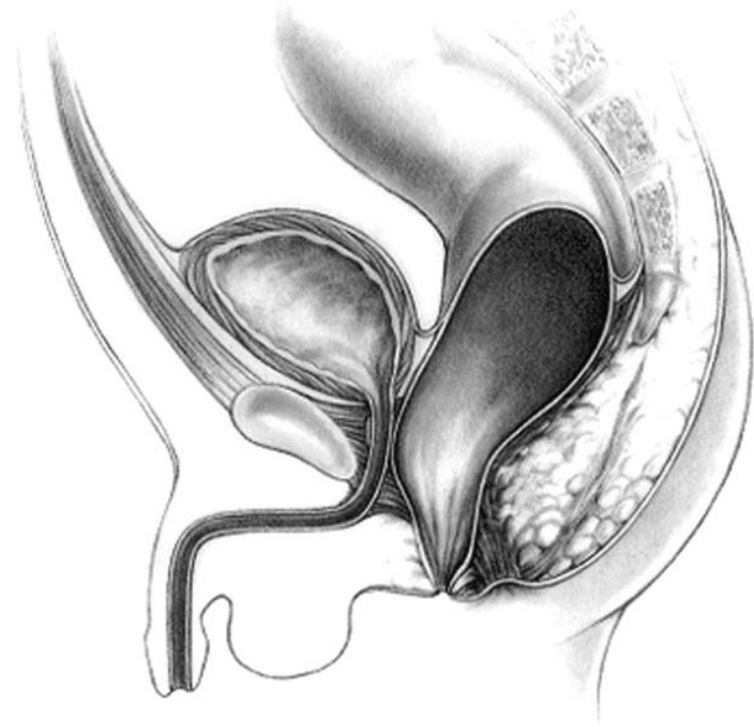


Ταξινόμηση

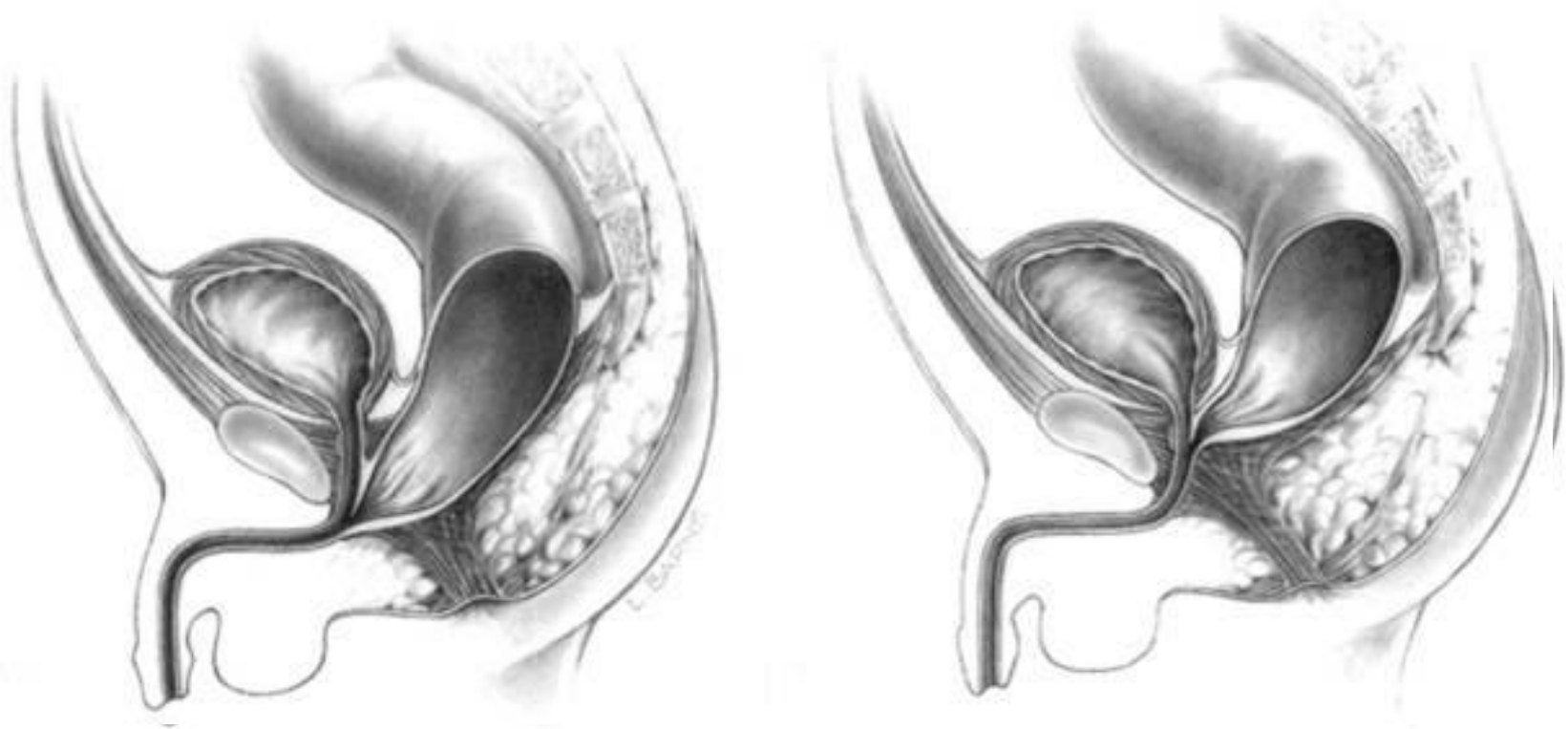
Άρρενα	Θήλεα
Περινεϊκό συρίγγιο	Περινεϊκό συρίγγιο
Ουρηθρικό συρίγγιο Βολβώδης μοίρα	Ορθοπροδομικό συρίγγιο
Ουρηθρικό συρίγγιο Προστατική μοίρα	Ατρησία ορθού χωρίς συρίγγιο
Ορθοκυστικό συρίγγιο	Ατρησία ορθού
Ατρησία ορθού χωρίς συρίγγιο	Κλοάκη
Ατρησία ορθού	Σύνθετες ανωμαλίες

♂ Ορθο-περινεϊκό συρίγγιο

- Καλυμμένος πρωκτός
- Πρόσθια εκτοπία ορθού
- Πρωκτική μεμβράνη
- Bucket handle malformation



♂ Ορθο-ουρηθρικό συρίγγιο



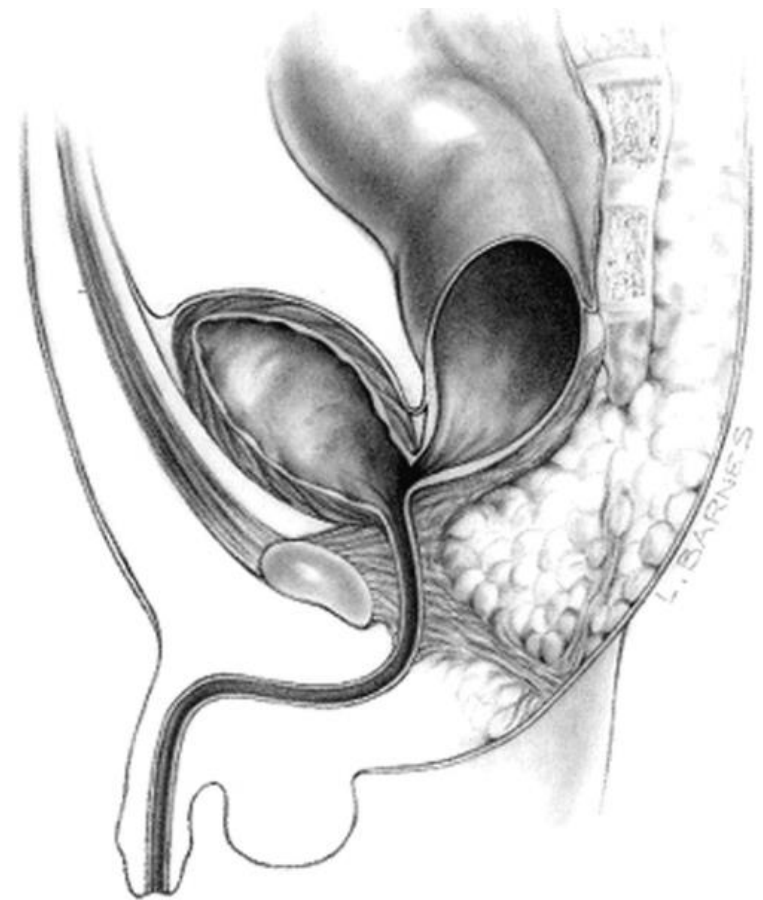
Η πιο συχνή διαμαρτία στα άρρενα

♂ Ορθο-κυστικό συρίγγιο

Συχνότητα 10%

Διαταραχή αυχένα της κύστεως

Συνδυασμός χειρουργικής προσπέλασης



♂ Ατρησία ορθού χωρίς συρίγγιο

Η ατρησία ορθού χωρίς συρίγγιο είναι σπάνια (5%) αλλά συχνή σε σύνδρομο Down (50%)

Απόσταση 2 cm από το δέρμα

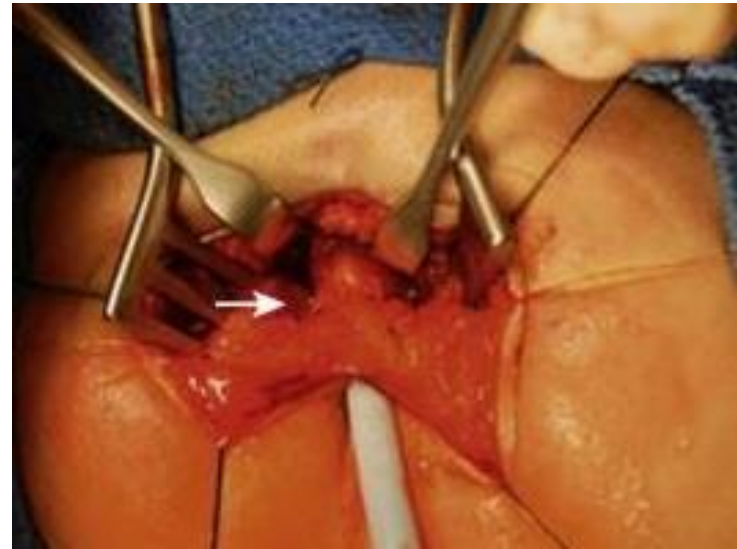
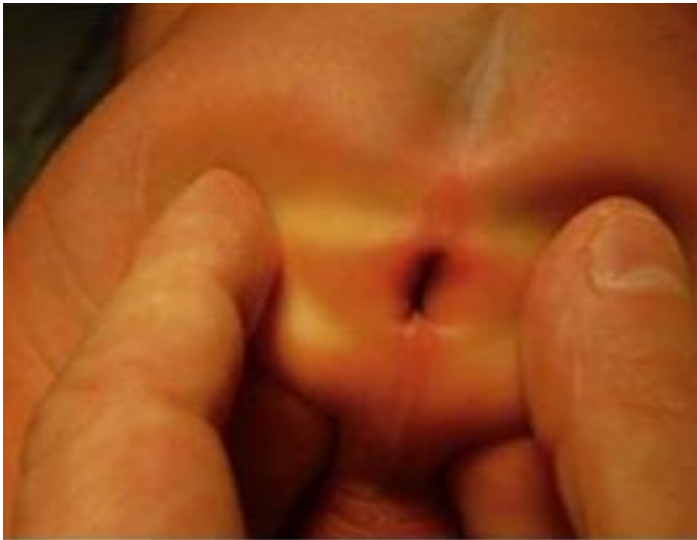Καλή πρόγνωση εγκράτειας

Λεπτή μεμβράνη μεταξύ ορθού και ουρήθρας

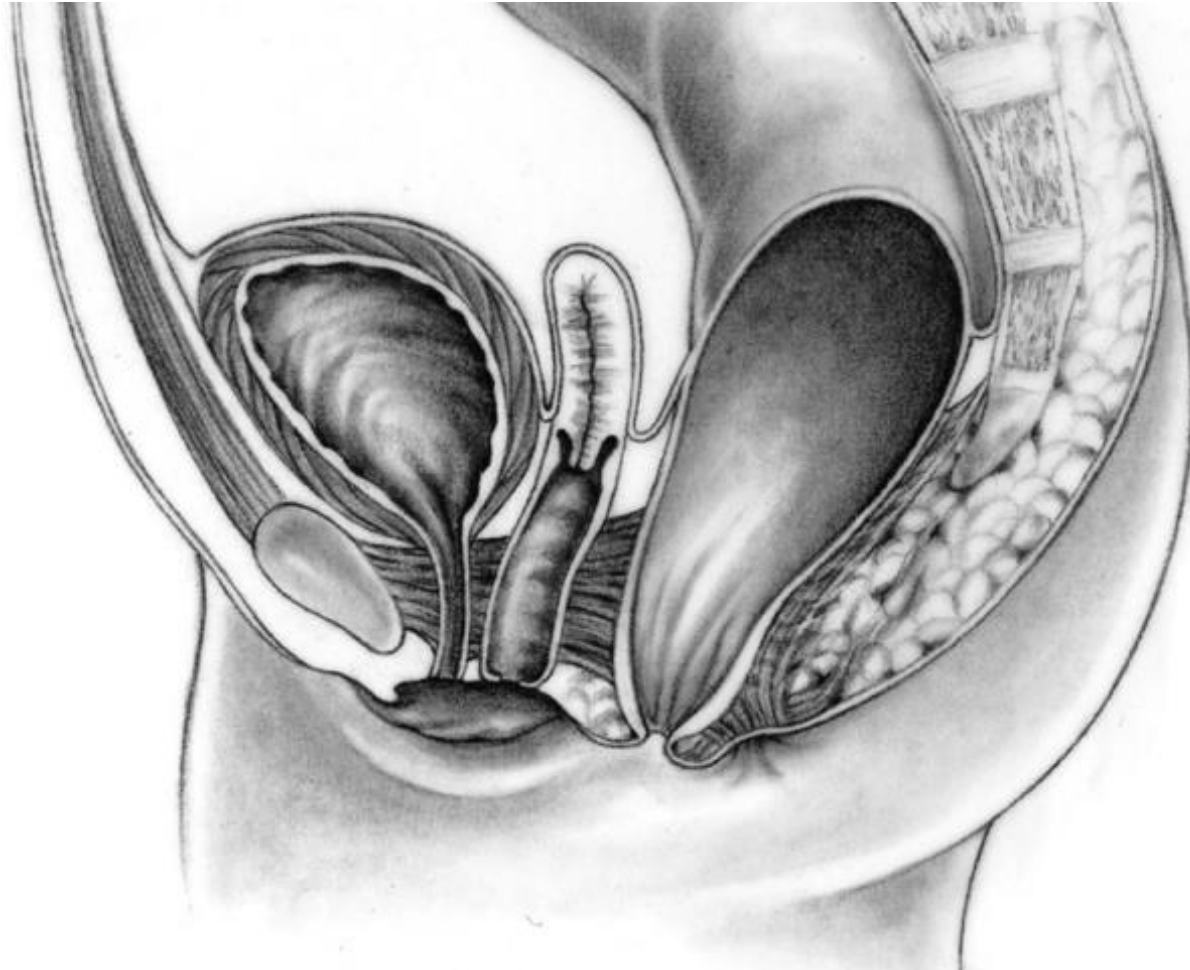
♂ Ατρησία ορθού (rectal atresia)

Σπάνια ανωμαλία 1%

Screening προϊερής μάζας

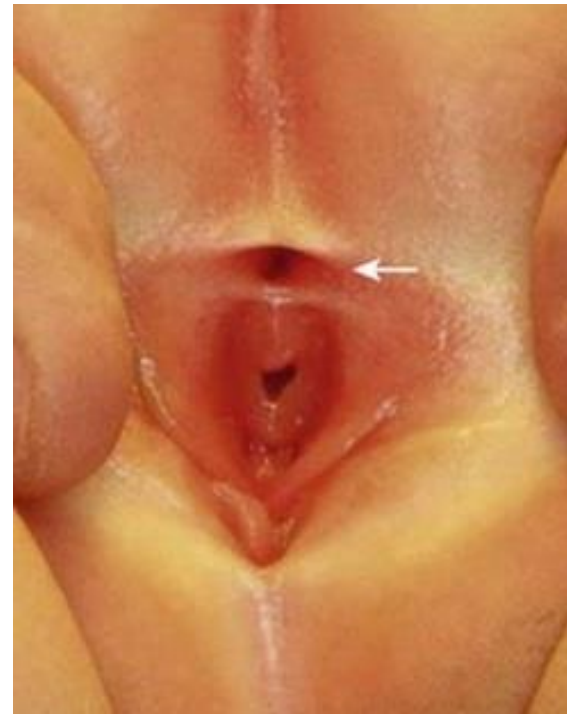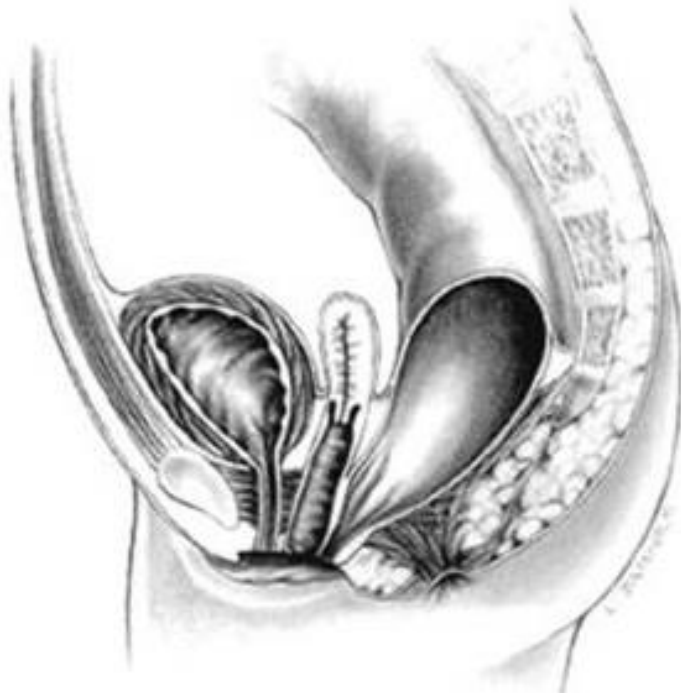


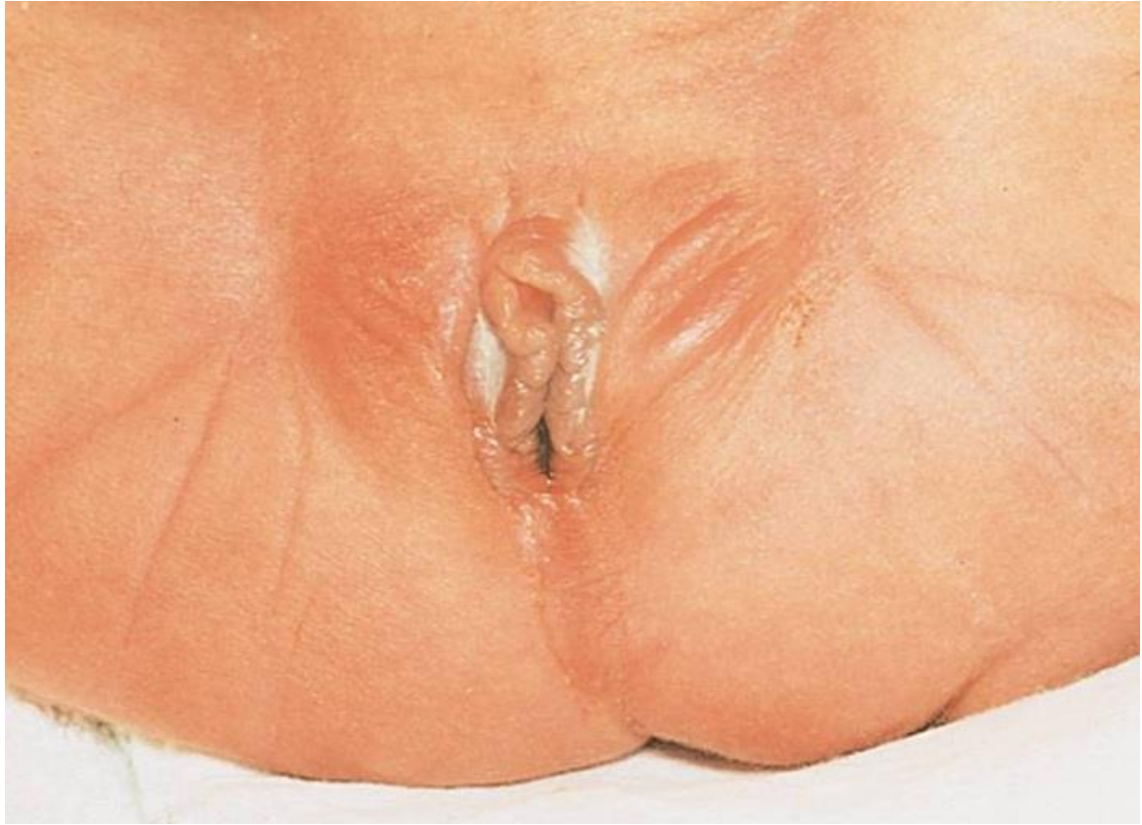♂ Ορθο-περινεϊκό συρίγγιο



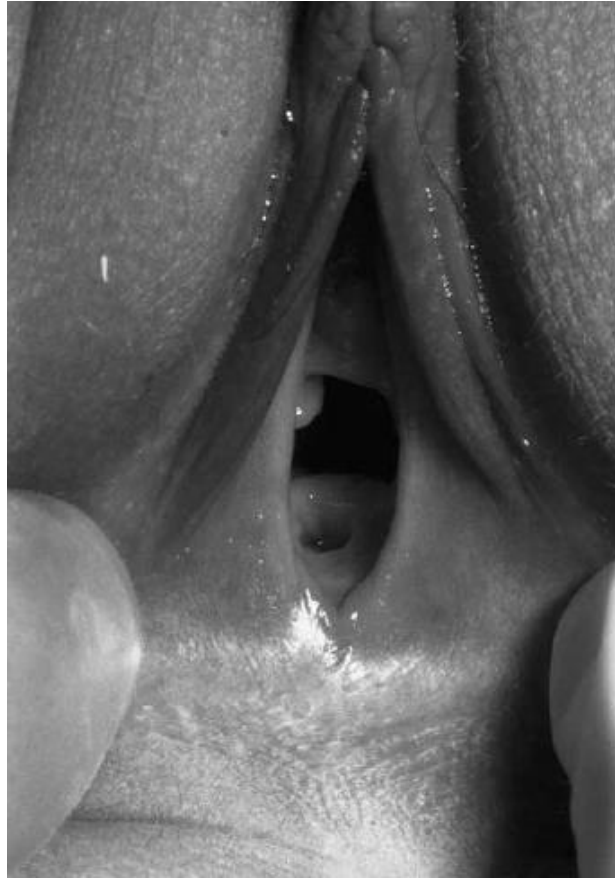♀ Ορθο-προδομικό συρίγγιο

Η πιο συχνή διαμαρτία στα θήλεα
Διάφραγμα μήτρας 5%





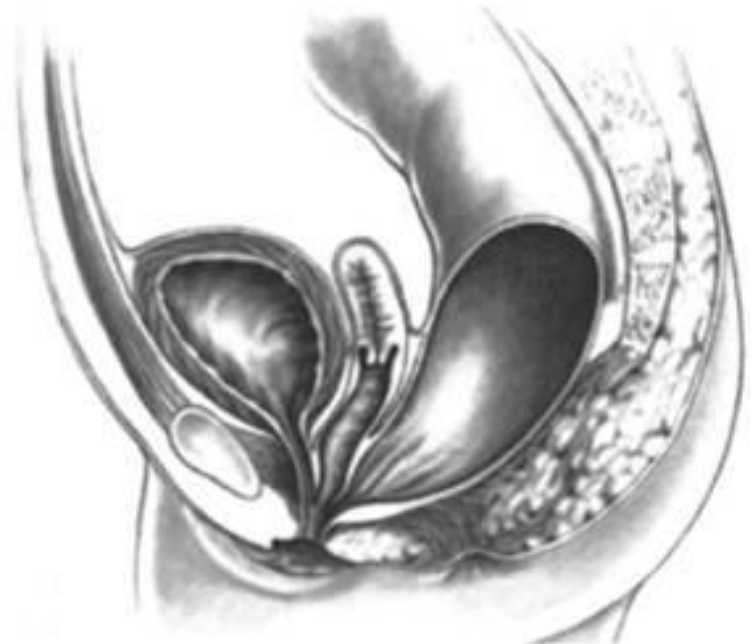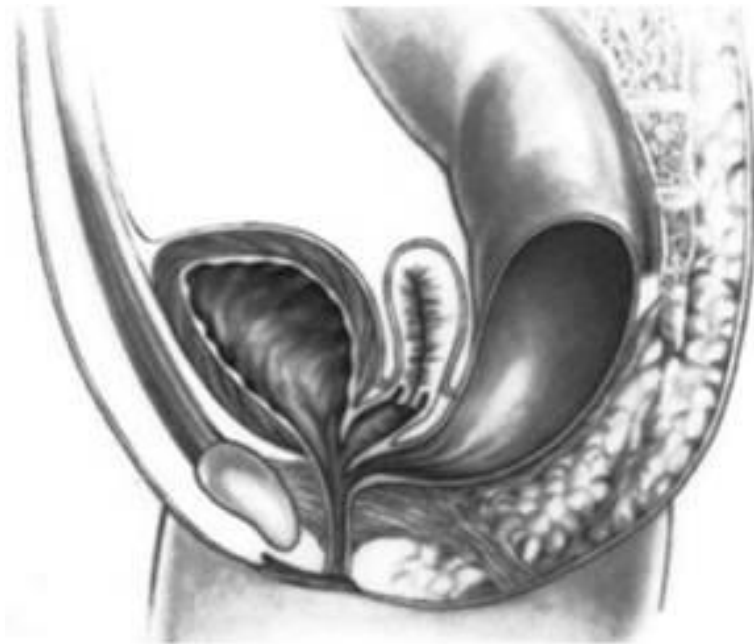♀ Ορθο-κολπικό συρίγγιο



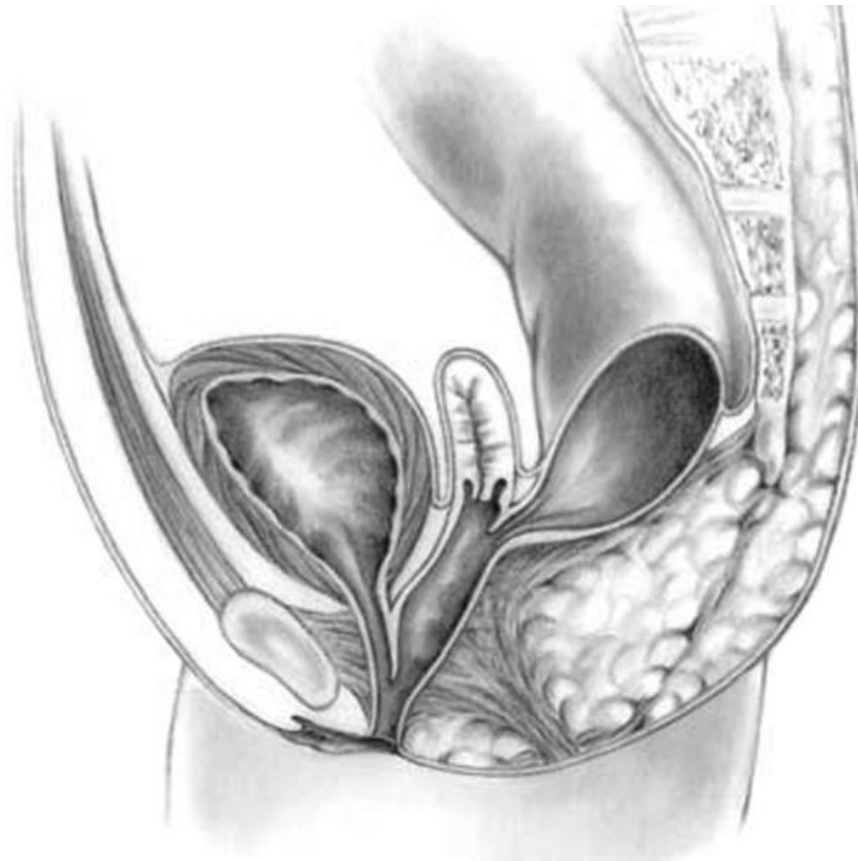Εξαιρετικά σπάνιο 1%

Σύγχυση με το ορθο-προδομικό συρίγγιο

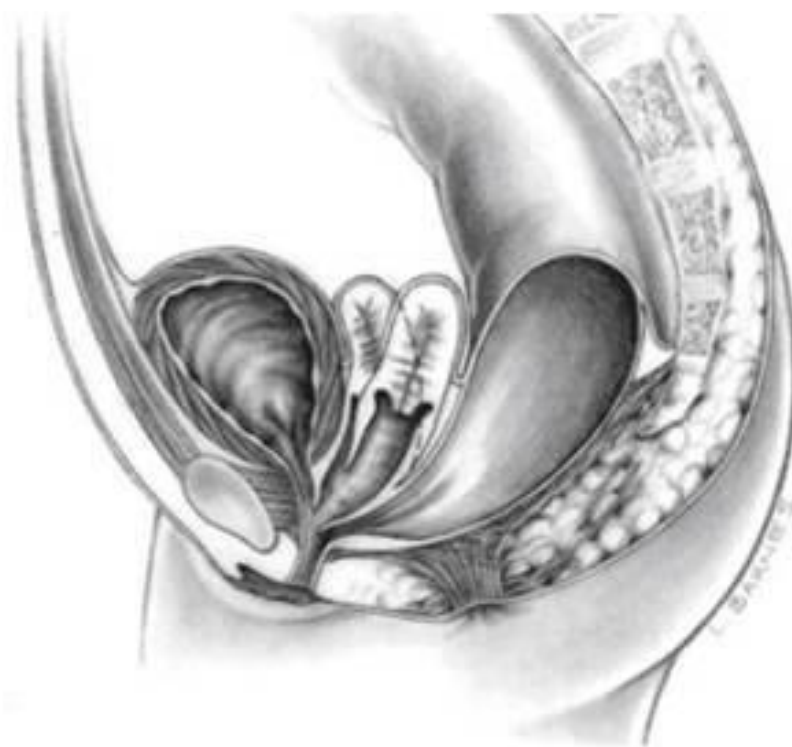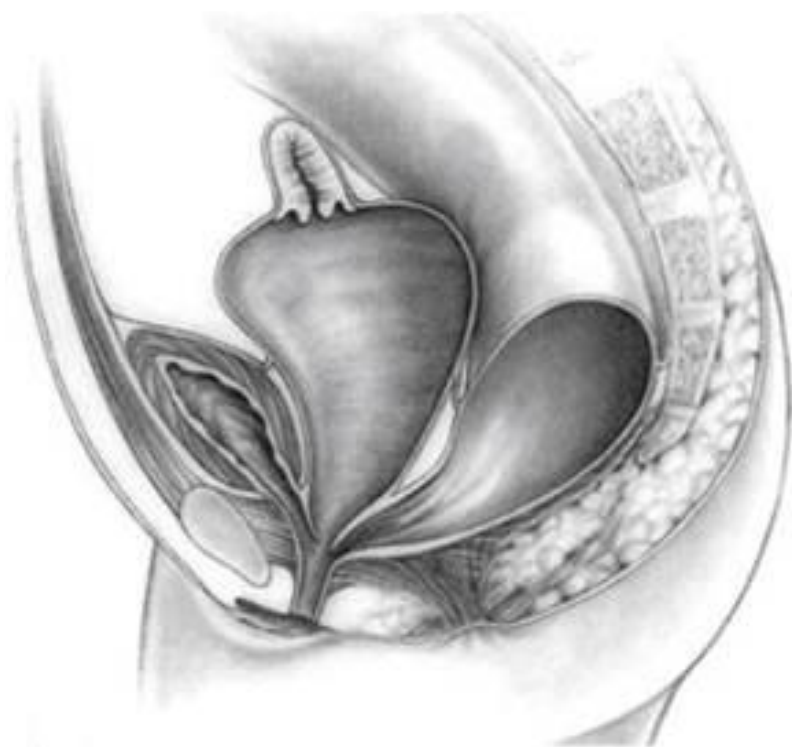♀ Κλοάκη



♀ Κλοάκη



♀ Κλοάκη



Αρχική αντιμετώπιση

Ρινογαστρικός καθετήρας

Νηστεία

Ενδοφλέβια χορήγηση υγρών

Αντιβιοτική προφύλαξη

Παρακολούθηση 24 ωρών

Κολοστομία σε υψηλή ατρησία


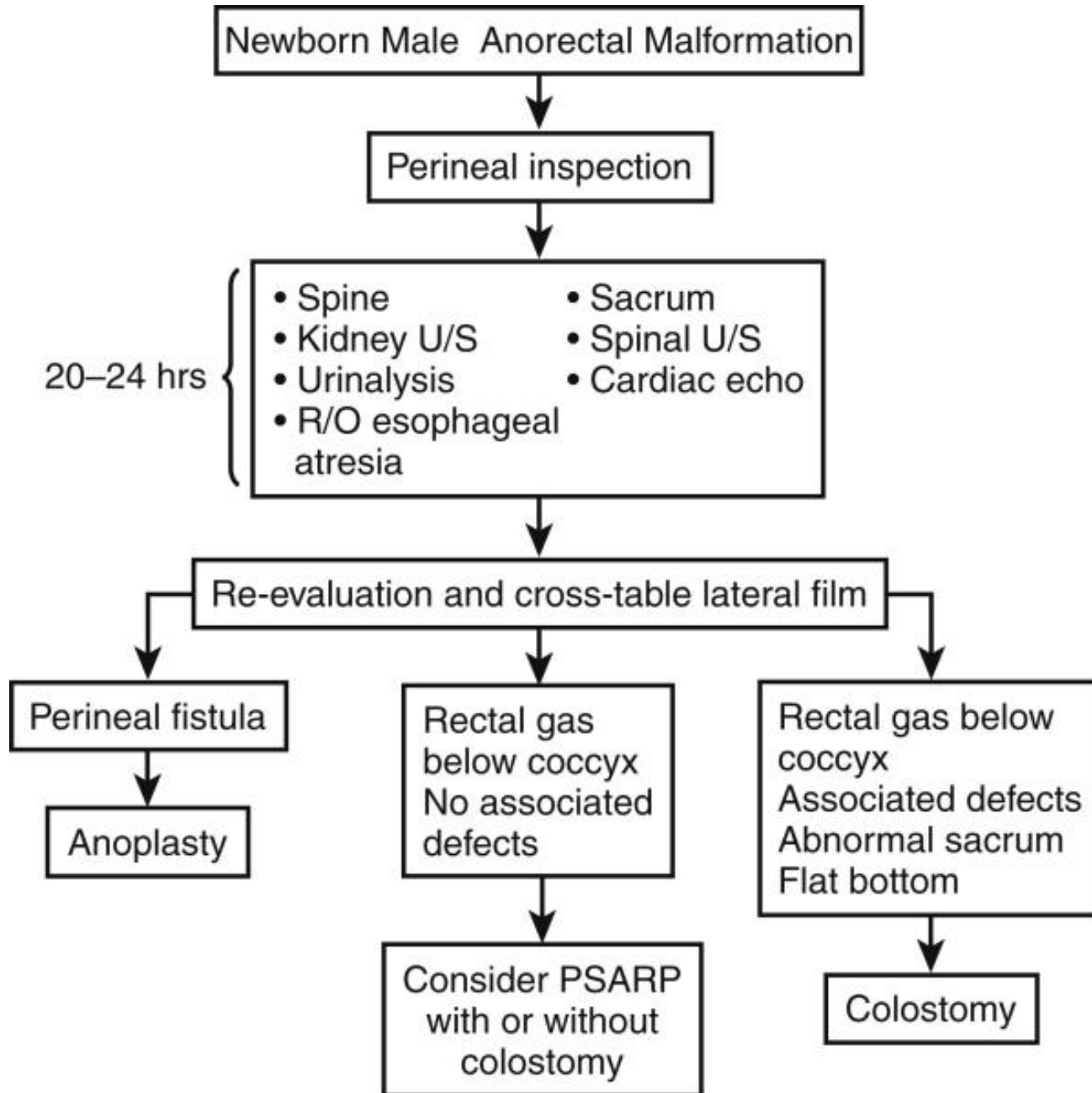
Χειρουργική τεχνική

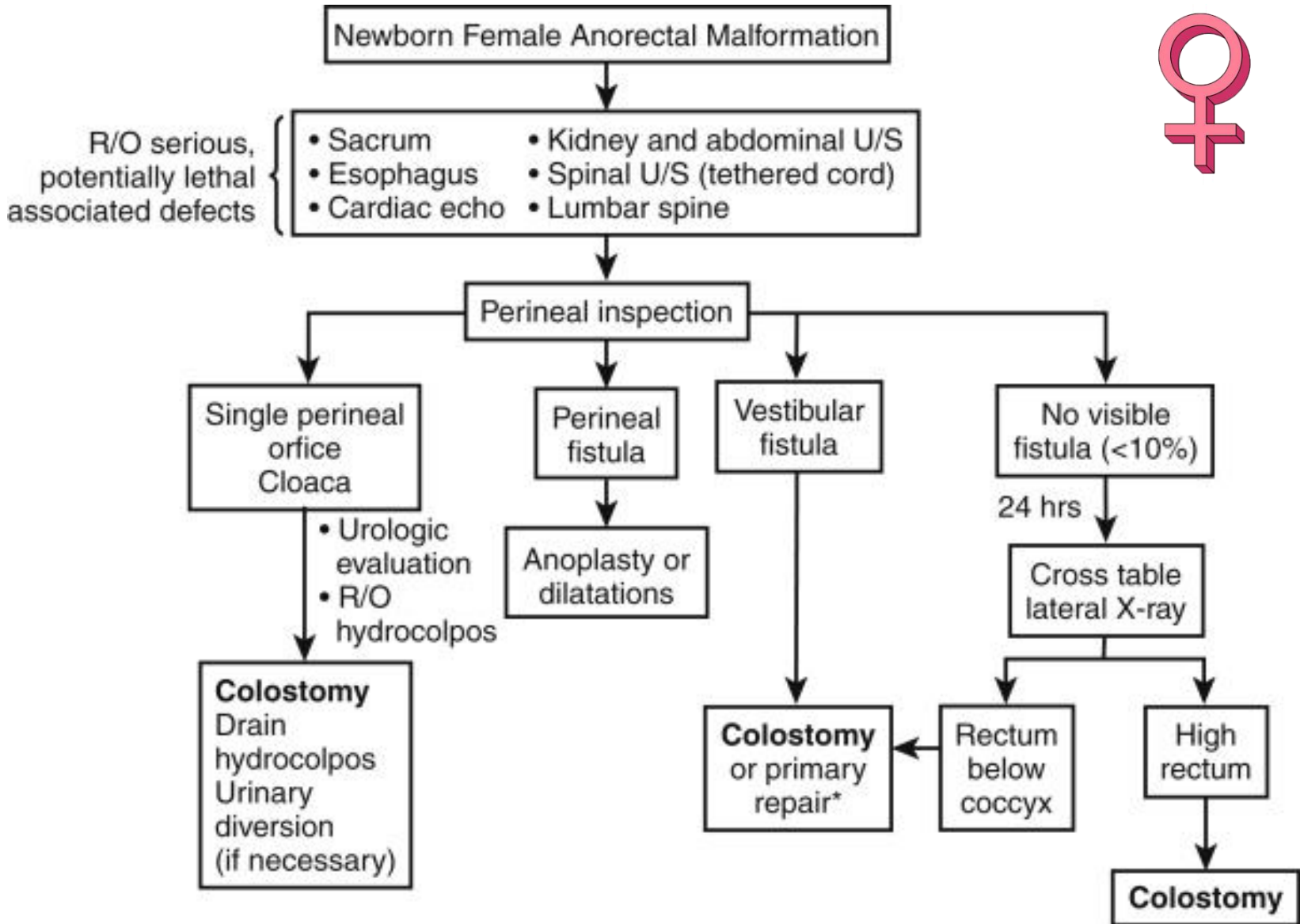
Εγχείρηση **Pena**

Οπίσθια μέση οβελιαία πρωκτοπλαστική

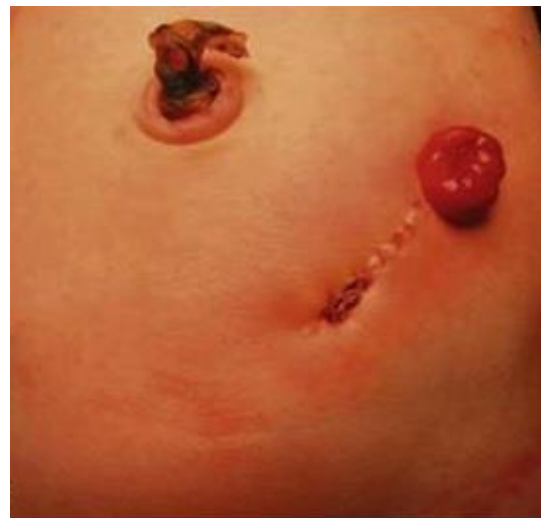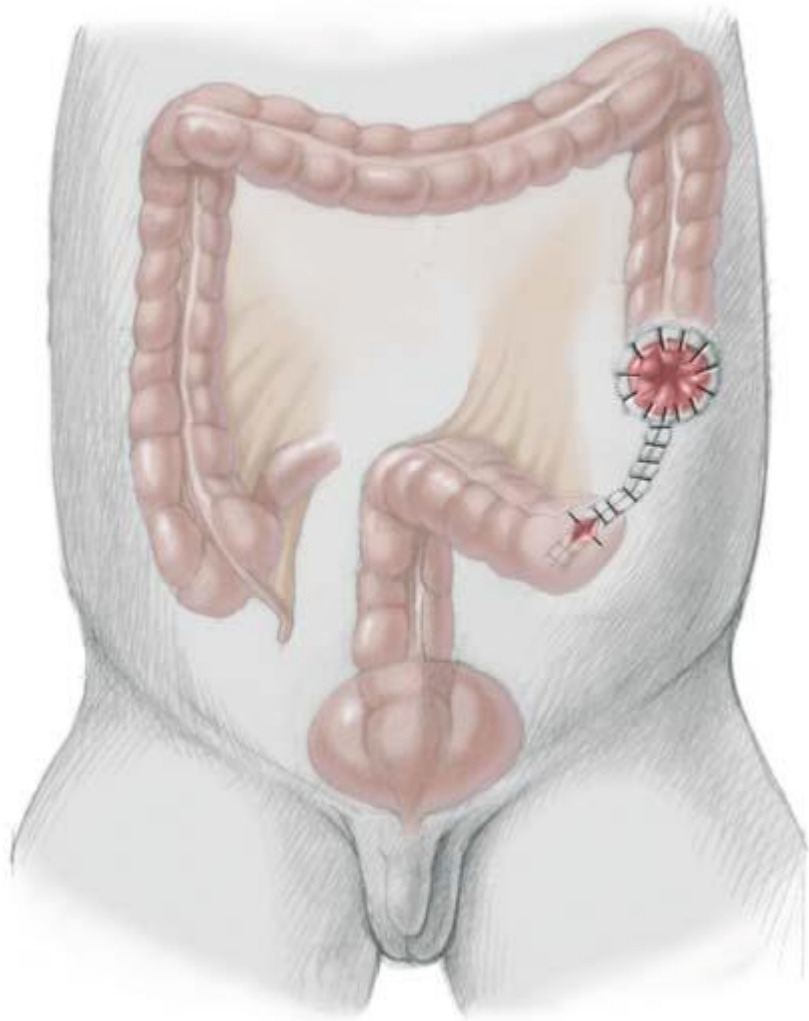
Posterior Sagittal Ano Rectoplasty (PSARP)

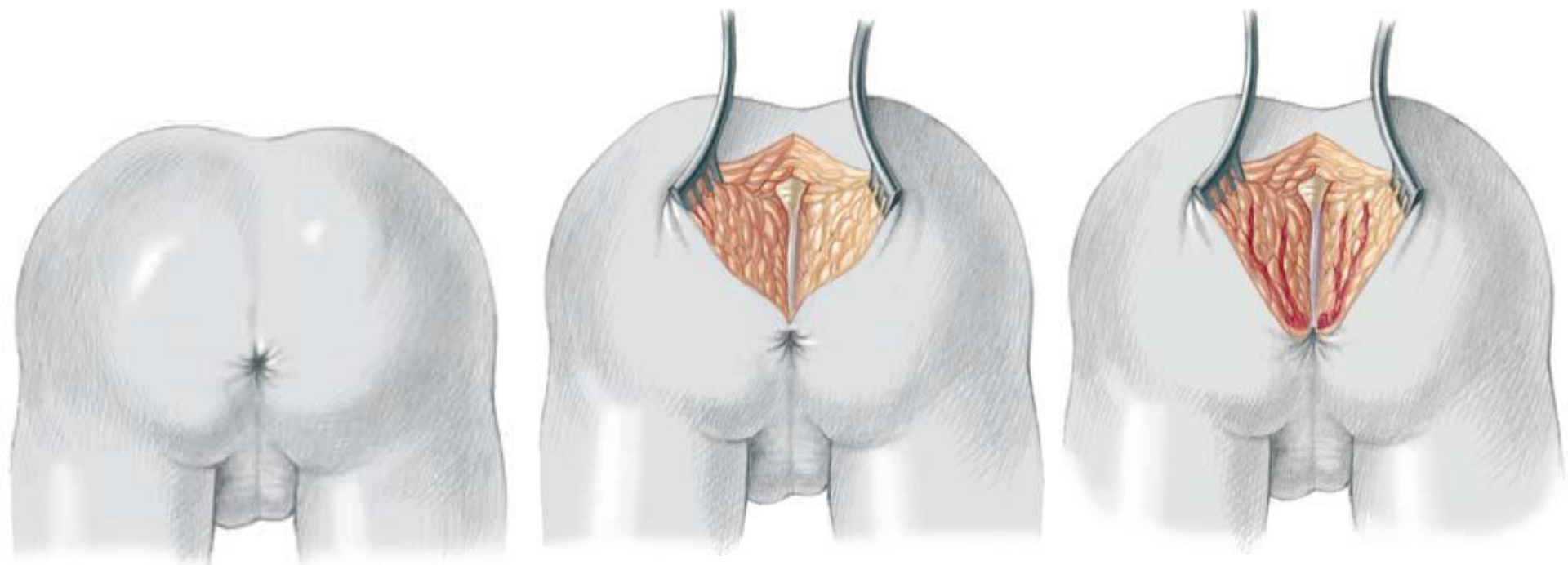


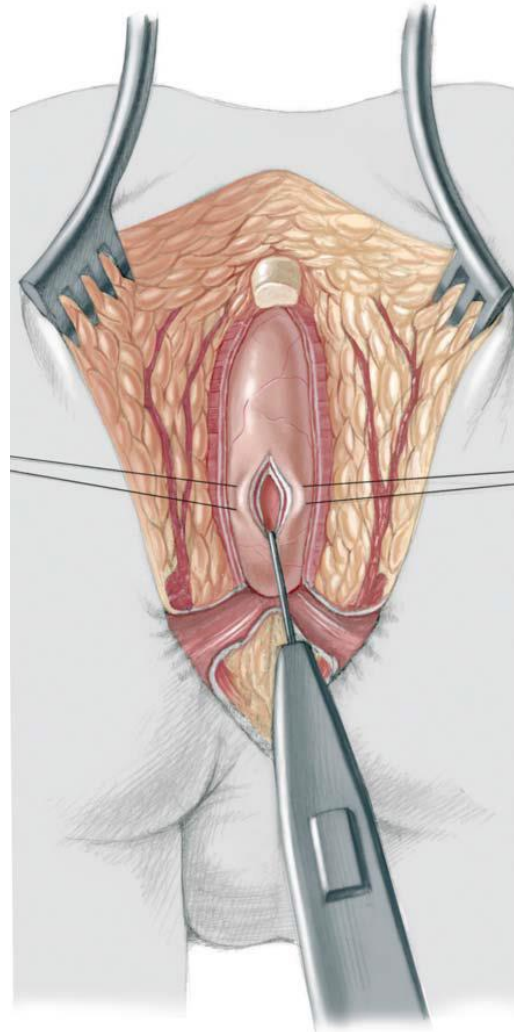


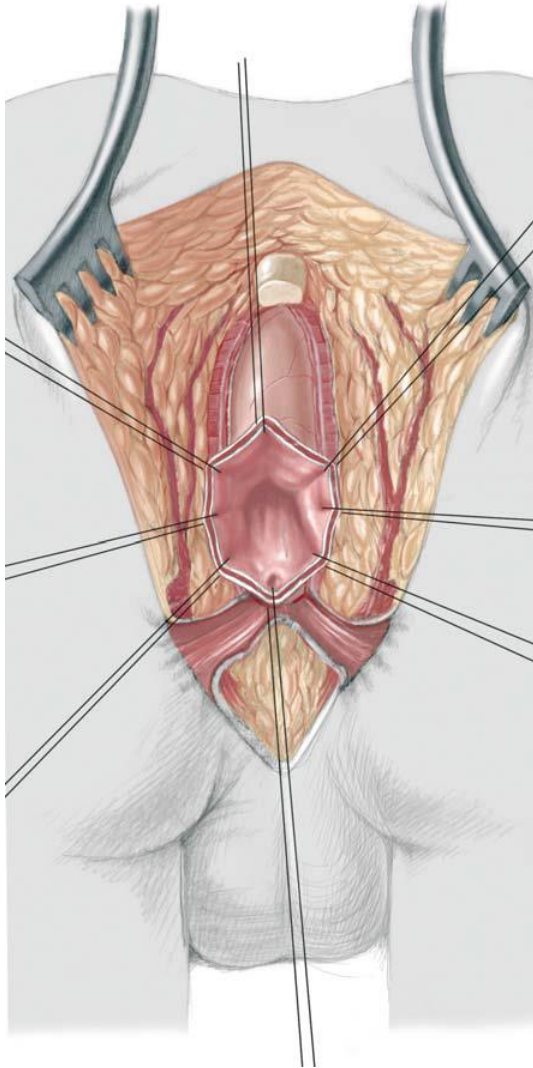


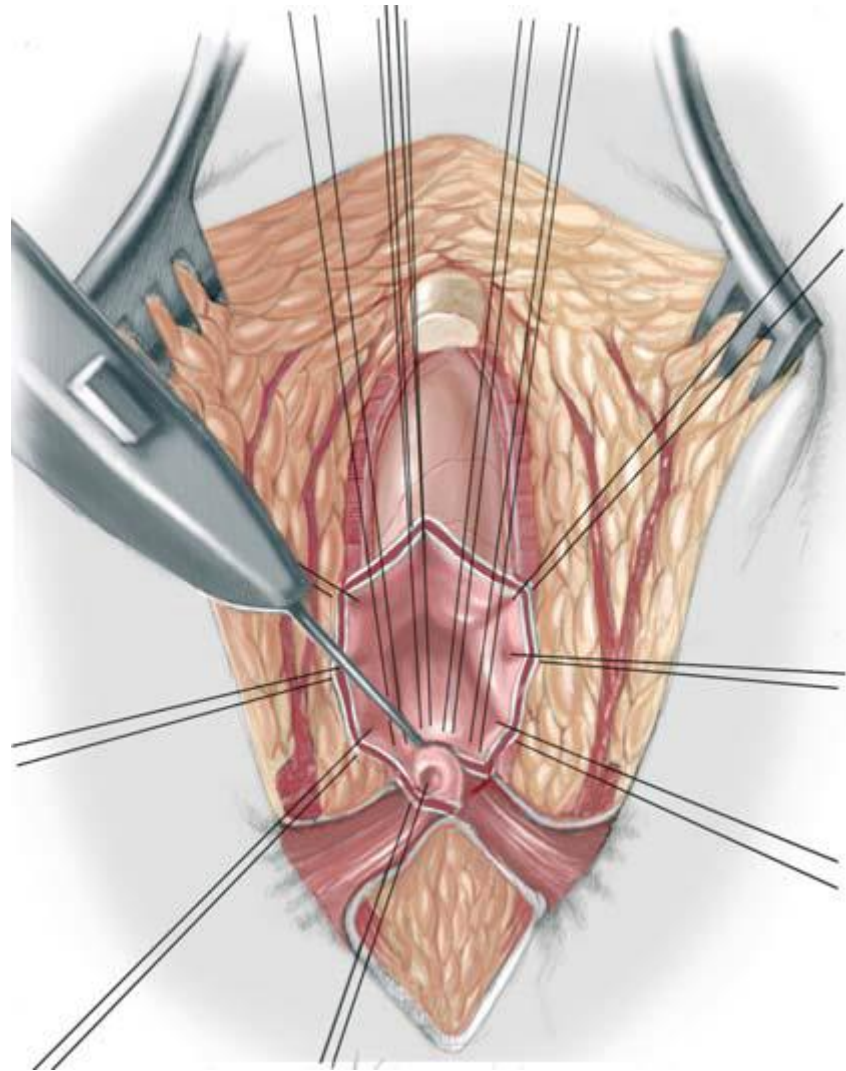
* Depending on the experience of the surgeon and general condition of the patient

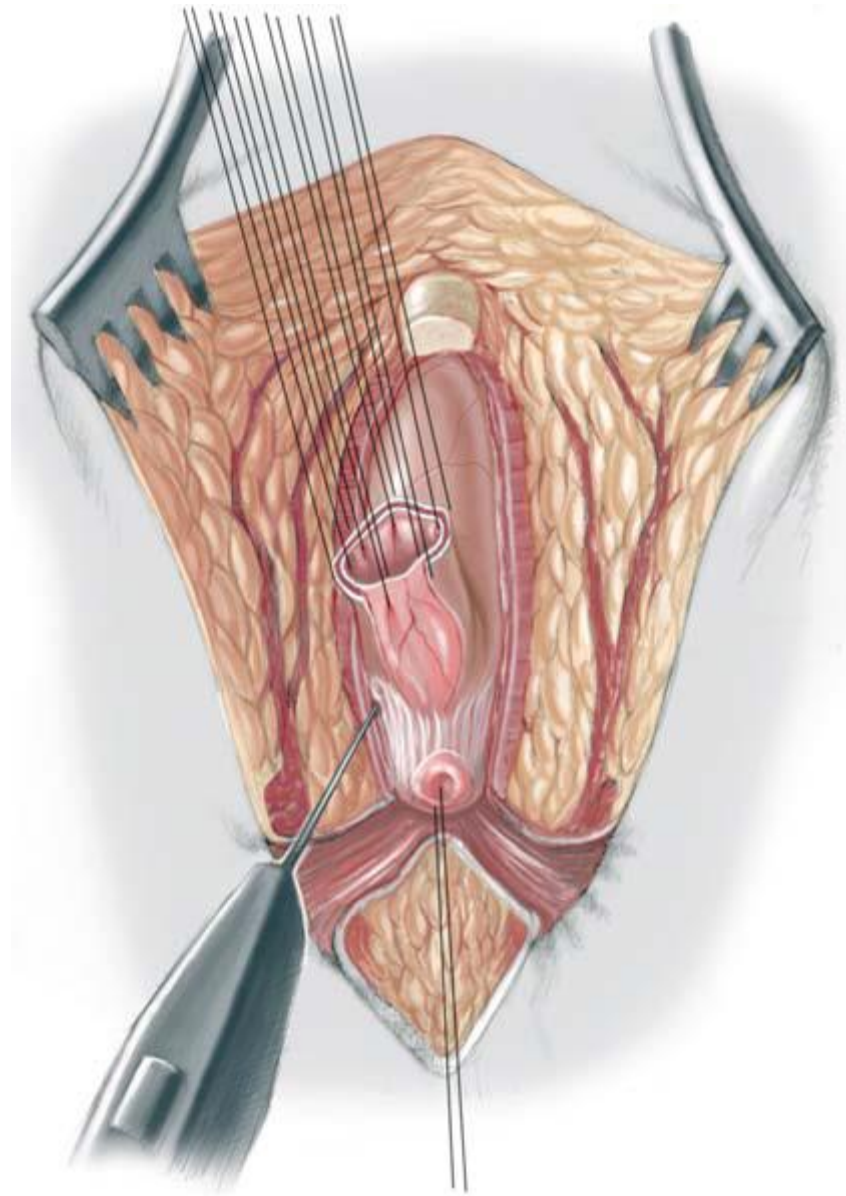


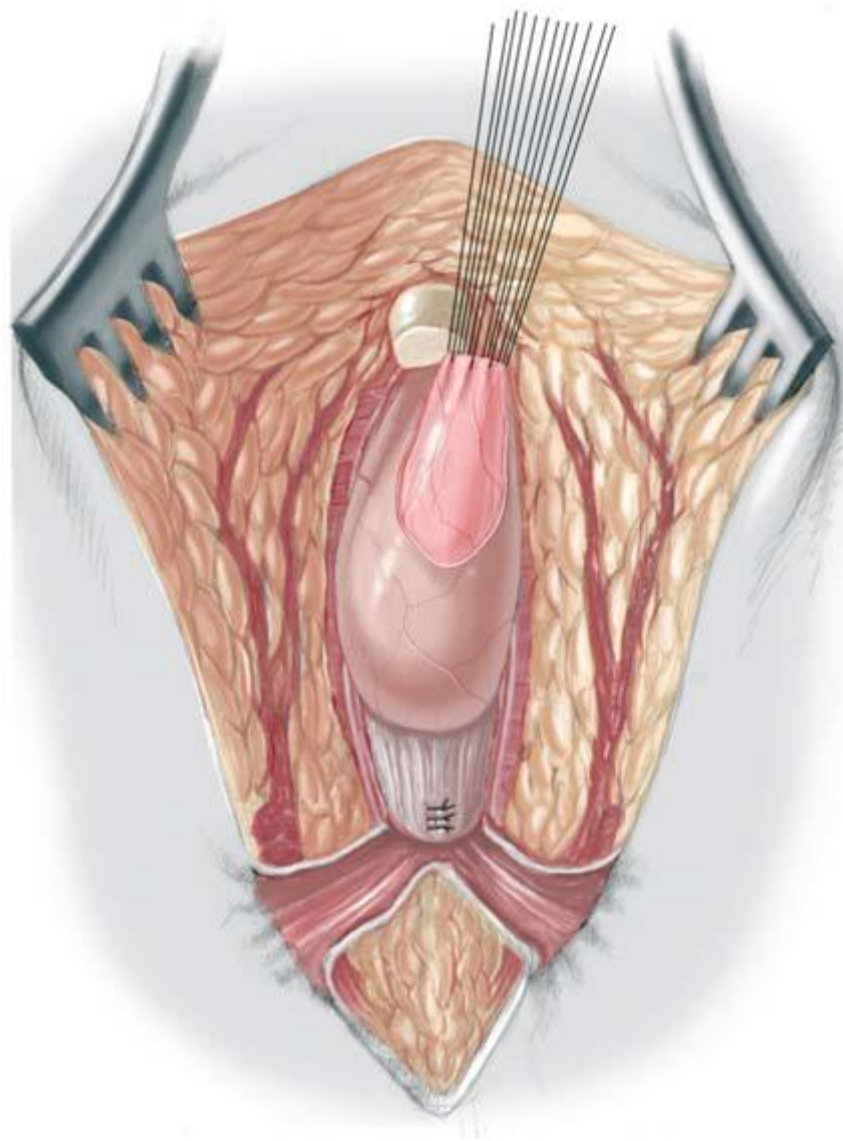


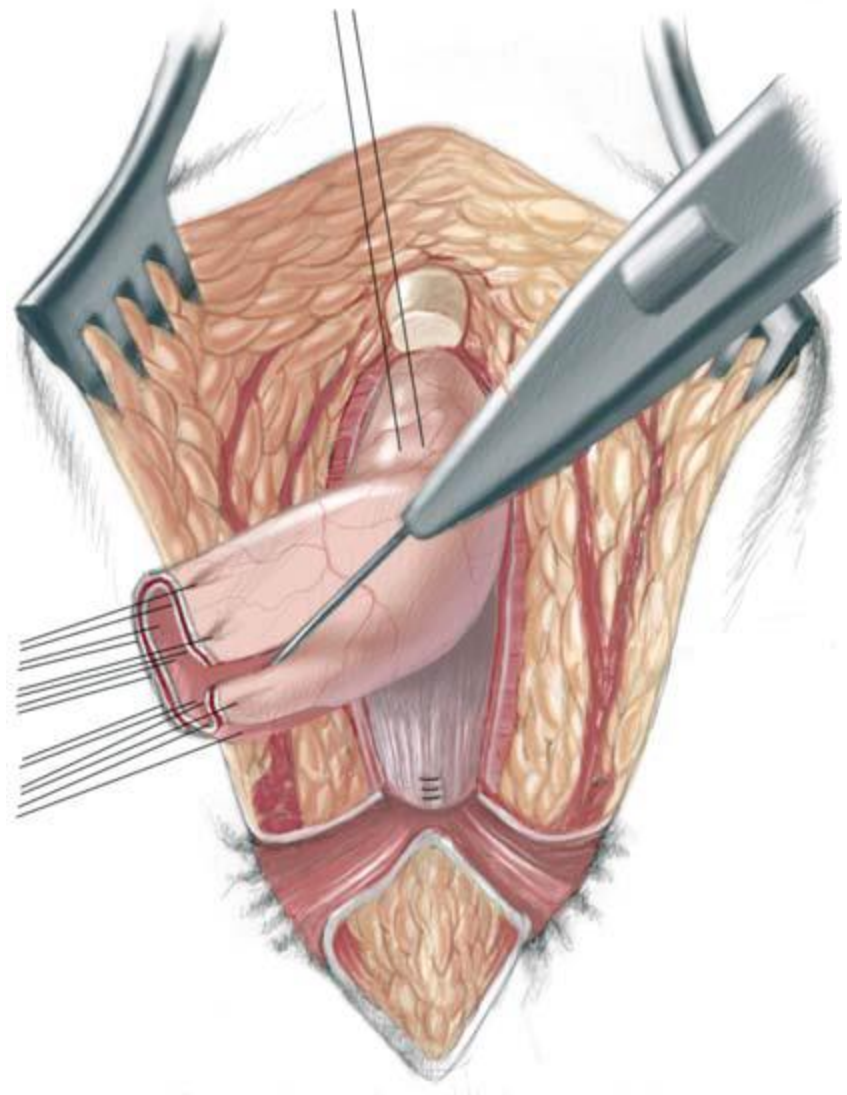


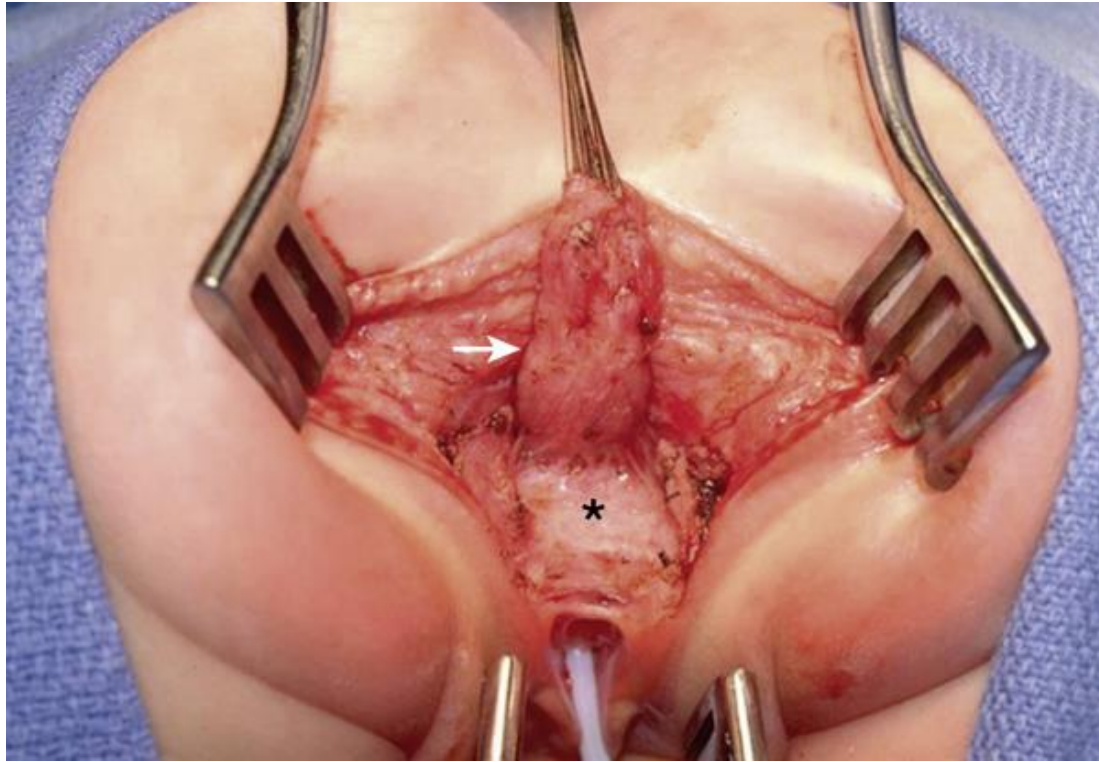


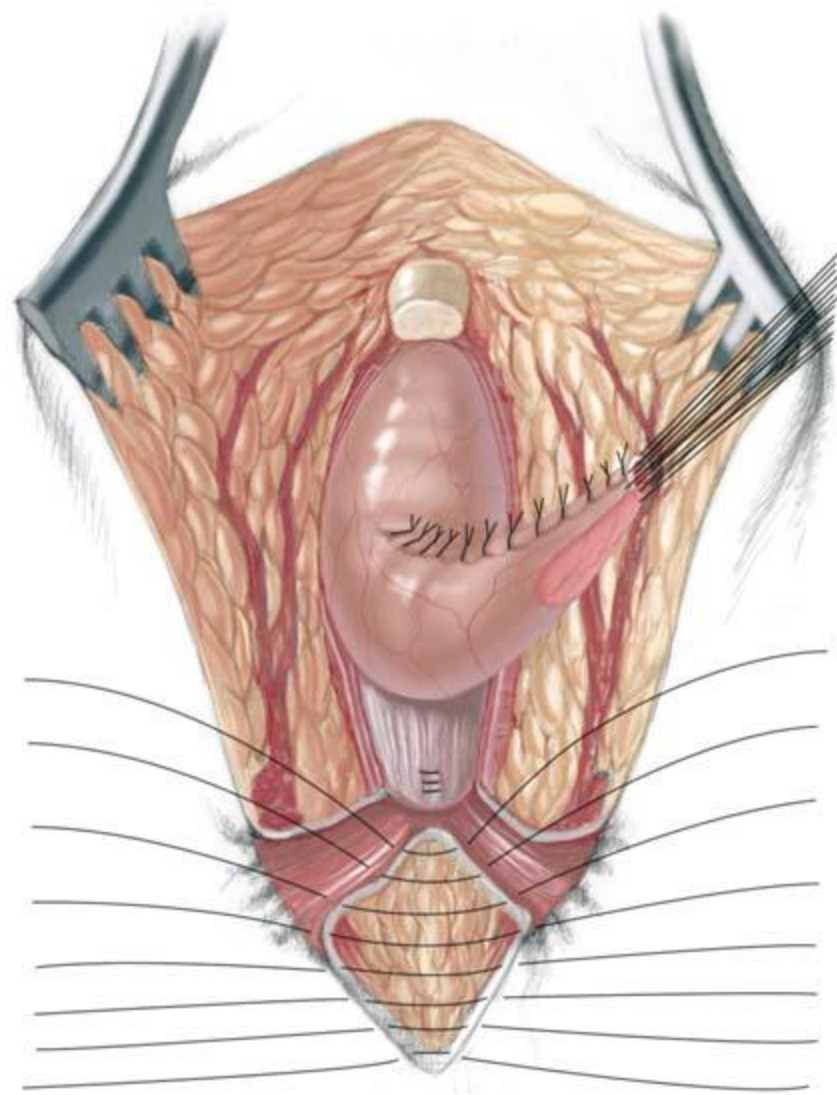


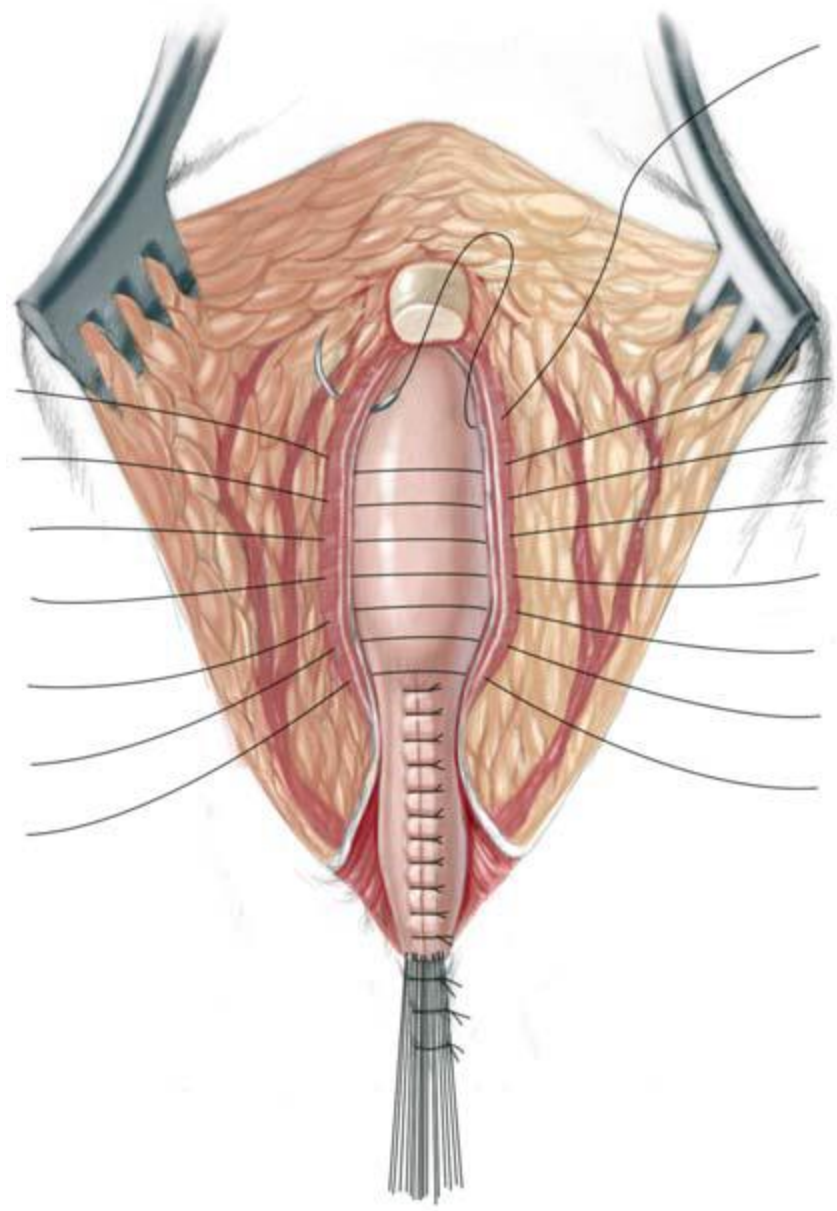


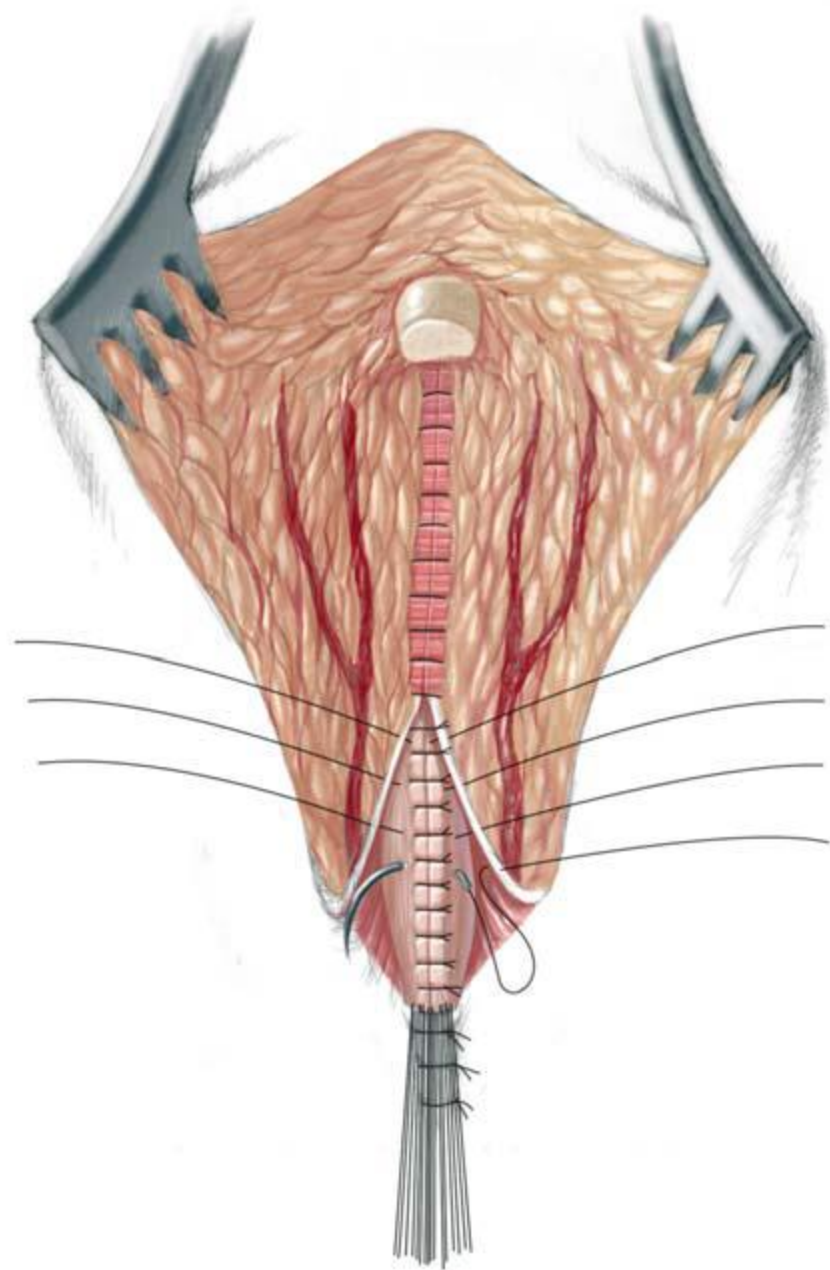


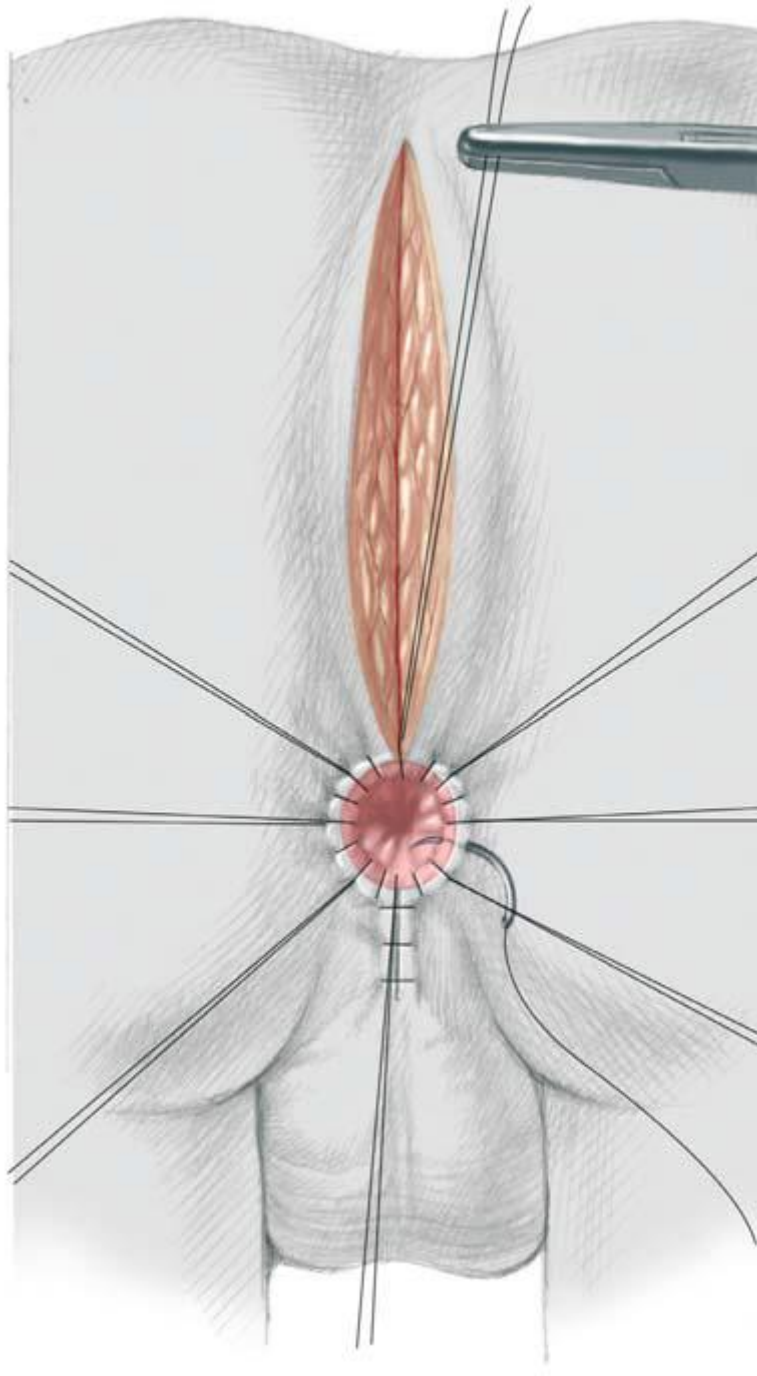












Μετεγχειρητικές επιπλοκές

Επιμόλυνση

Στένωση

Ακράτεια κοπράνων

Δυσκοιλιότητα

Πρόπτωση ορθού