

ΡΝΗ: Πρόκληση στη Κλινική Πράξη

Έλενα Σολωμού

Επικ. Καθηγήτρια Παθολογίας-Αιματολογίας

Ιατρική Σχολή

Πανεπιστημίου Πατρών

6 Οκτωβρίου 2014, Παθολογική Κλινική ΠΓΝΠ

Ανδρας, 60 ετών, νοσηλεία από 4-ημέρου λόγω αναιμίας, με συνοδό αρθραλγία και εμπύρετο.

Hgb: 10g/dl, LDH: 580,

CT: Ήπια σπληνομεγαλία, Θρόμβωση σπληνικής φλέβας → Έναρξη LMWH

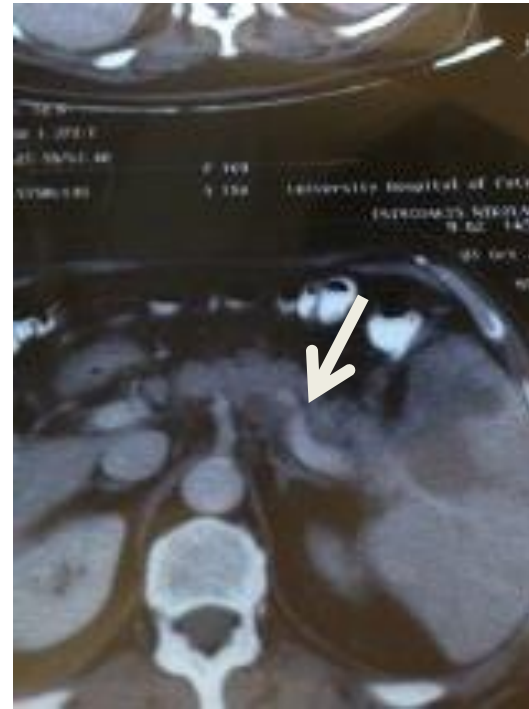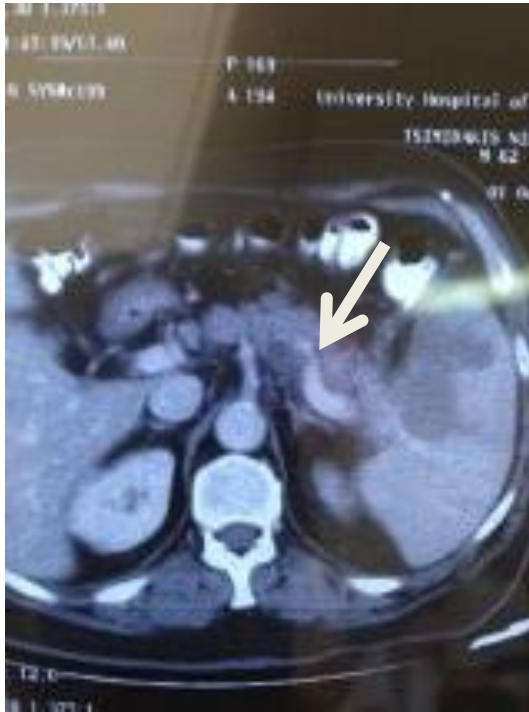Σκέψη για προγραμματισμό για σπληνεκτομή

Αιματολογική εκτίμηση....

Εργαστηριακός έλεγχος:

- LDH: 580
- ΔΕΚ: 3%
- Coombs (-)
- FLAER: κλώνος 7% στα μονοκύτταρα και 4% στα ουδετερόφιλα

CT κοιλίας



Για την ιστορία....

- **1866:** Ο Dr William Gull περιέγραψε με λεπτομέρειες πρώτος το νόσημα
- **1882:** Ο Paul Strubing αναγνώρισε την αιμοσφαιρίνη στα ούρα και την ονόμασε «παροξυσμική αιμοσφαιρινουρία»
- **1911:** Ο Marchiafava περιεγραψε 29 χρόνια μετά μια περίπτωση με PNH
- **1931:** Ο Micheli δημοσίευσε περισσότερες λεπτομέρειες για το νόσημα και το ονόμασε “Marchiafava-Micheli αιμολυτική αναιμία με αιμοσφαιρινουρία”
- **1944:** Ο Sir John Dacie θεωρεί ότι η PNH αποτελεί κλωνικό νόσημα των αρχέγονων αιμοποιητικών κυττάρων

Paroxysmal Nocturnal Hemoglobinuria

- **Επίκτητη αιμολυτική αναιμία** η οποία είναι το αποτέλεσμα της **κλωνικής εκπτυξης** ενός προγονικού κυττάρου το οποίο φέρει μια **επίκτητη μετάλλαξη** στο ***PIGA* γονίδιο** το οποίο βρίσκεται στο X χρωσώμα.
- Η **αιμοσφαιρινουρία** που υπάρχει στο νόσημα είναι το αποτέλεσμα της **ενδοαγγειακής αιμόλυσης** των RBCs τα οποία είναι ευαίσθητα στη **λυτική δράση** του συμπληρώματος



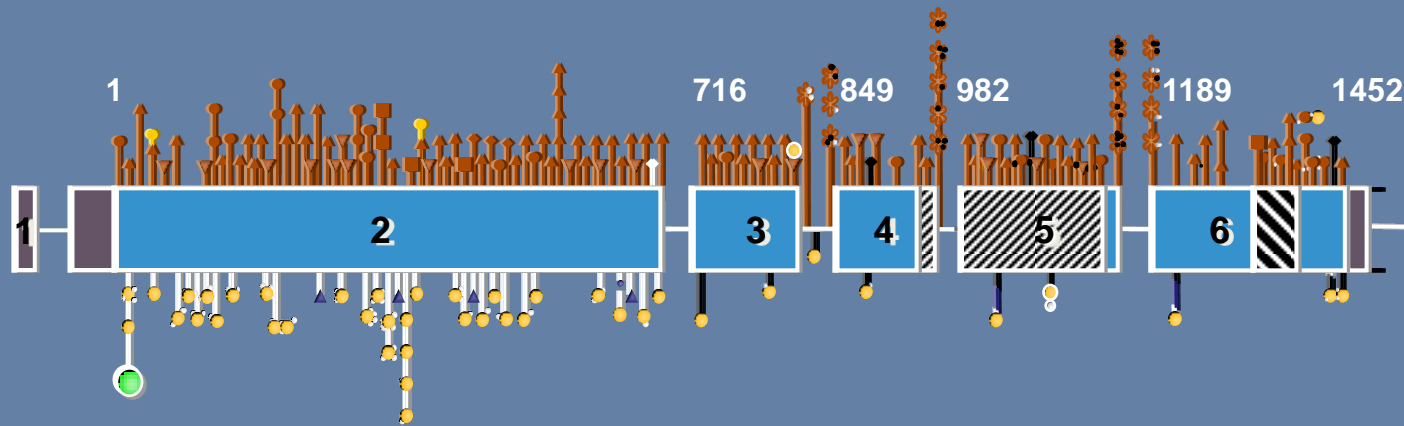
Paroxysmal Nocturnal Hemoglobinuria

- Δεν είναι παροξυσμική
 - Υπάρχει χρόνια αιμόλυση στη PNH που αποτελεί και το πιο χαρακτηριστικό εύρημα. Οδηγεί σε διαταραχές από διάφορα συστήματα
- Δεν είναι μόνο νυχτερινή
 - Κατα τη διάρκεια της νύχτας η μείωση του ρυθμού της αναπνοής έχει σαν αποτέλεσμα πτώση του pH, με αποτέλεσμα αυξημένη ενεργοποίηση του συμπληρώματος
- Η Αιμοσφαιρινουρία δεν είναι τόσο συχνή.
 - Το 74% των ασθενων εμφανίζονται αρχικά χωρίς αιμοσφαιρινουρία

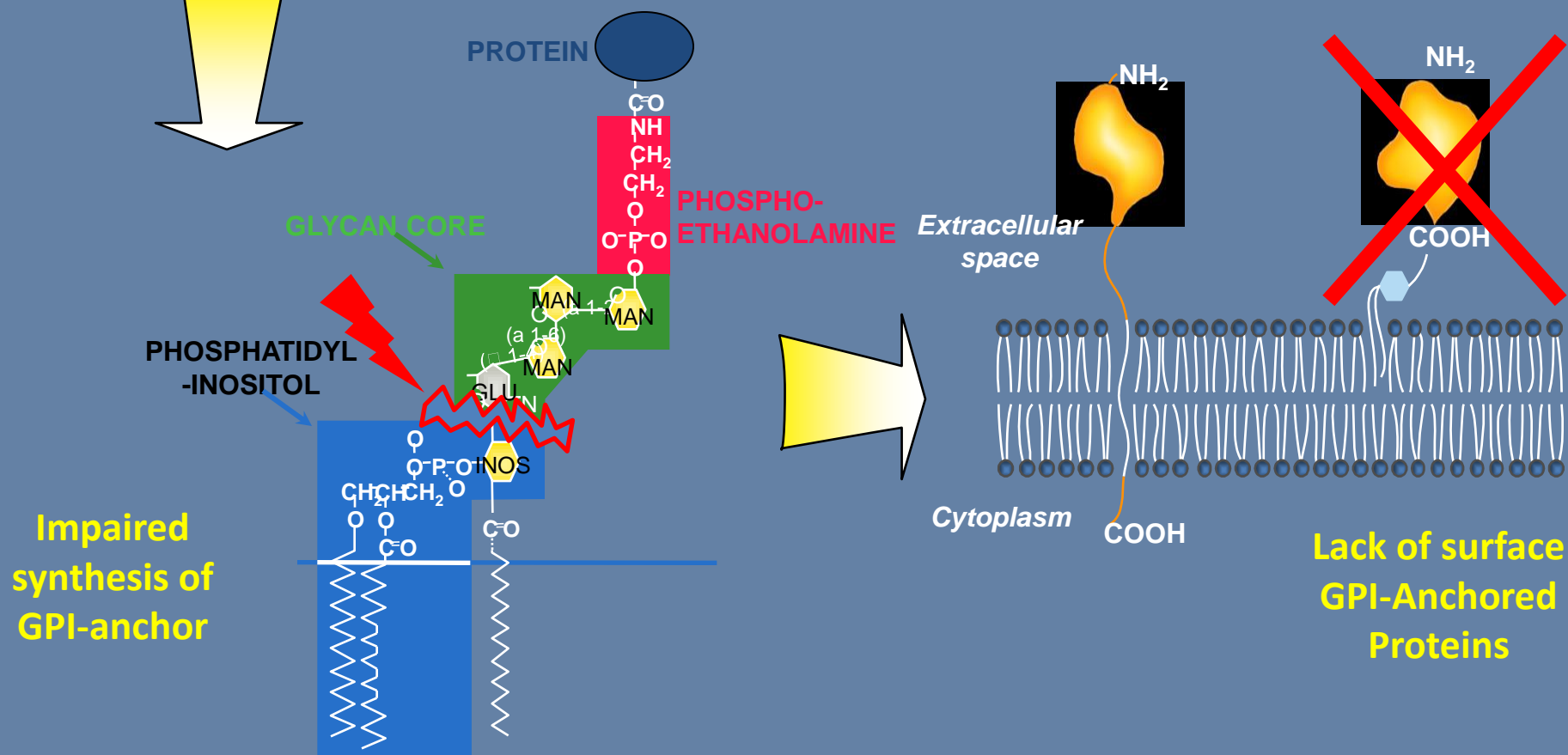

Λειτουργία του PIG-A γονιδίου

- Βρίσκεται στο Χ-χρωμόσωμα
- Απαραίτητο για τη σύνθεση των GPI- ομάδων (glycosyl-phosphatidyl-inositol)
- Μεταλλάξεις έχουν περιγραφεί και σε υγιή άτομα, χωρίς κλινική εικόνα PNH.

PATHOGENESIS OF PNH



Somatic mutations in PIG-A gene

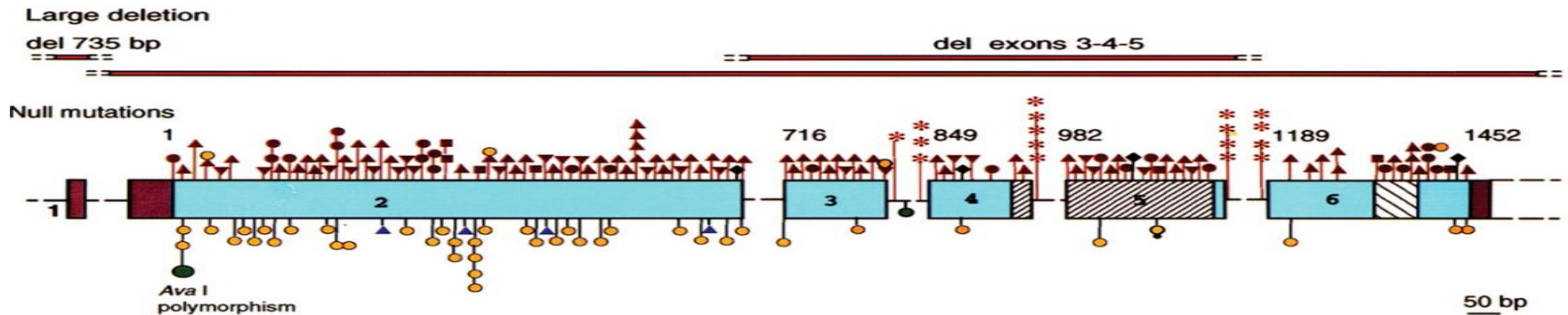


Impaired synthesis of GPI-anchor

Lack of surface GPI-Anchored Proteins

PIG-A mutations

- Περισσότερες από 180 μεταλλάξεις έχουν παρατηρηθεί στους ασθενείς με PNH, σε όλη τη κωδικοποιούμενη περιοχή του PIGA γονιδίου.



- *PIGA* mutations

Σημειακές μεταλλάξεις → η πρωτεΐνη έχει μικρή υπολειπόμενη δραστικότητα → χαμηλή έκφραση GPI-συνδεδεμένων πρωτεϊνών

Frame shift mutations (αλλαγή πλαισίου ανάγνωσης) → ανενεργός *PIGA* πρωτεΐνη → απώλεια της glycosyltransferase δραστικότητας.

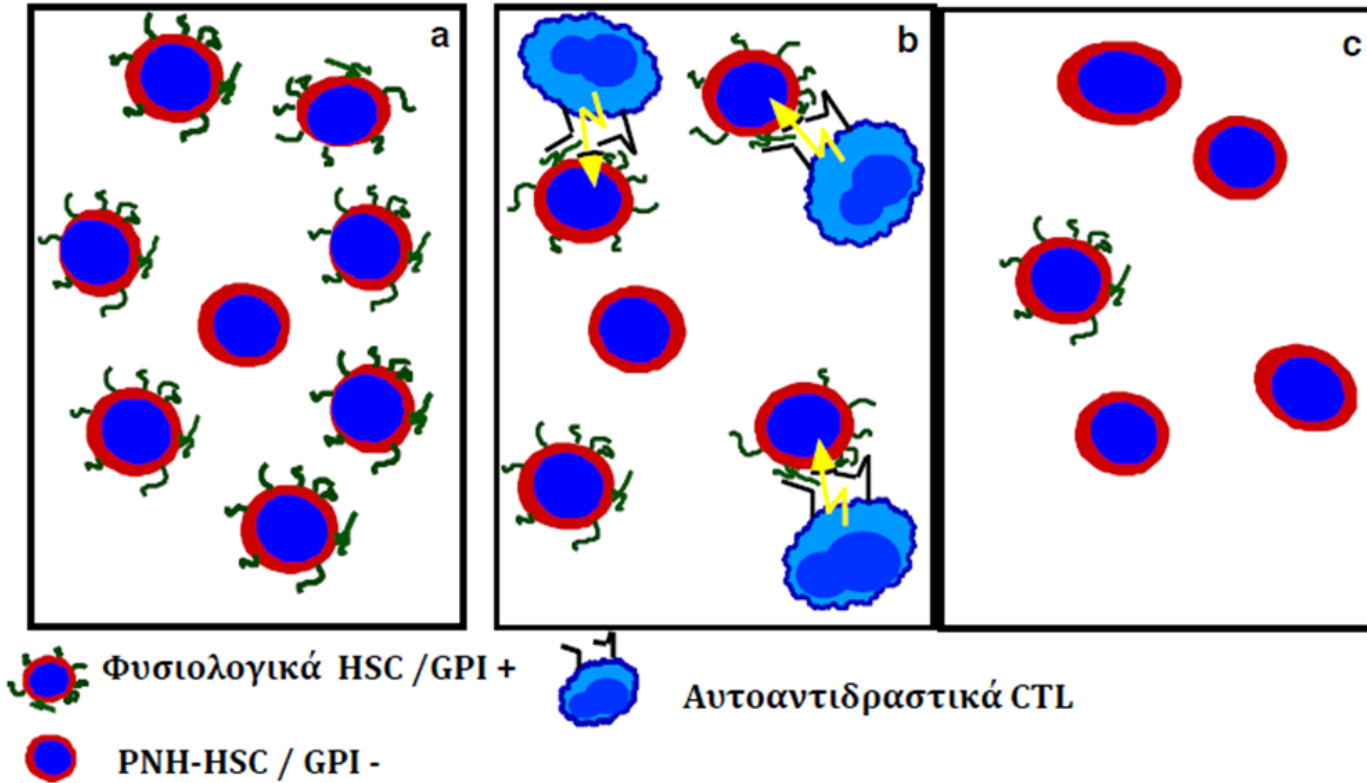
❖ Όλες οι σειρές φέρουν την ίδια μετάλλαξη, → Η μετάλλαξη *PIGA* συμβαίνει σε ένα **αρχέγονο κύτταρο (early HSC)**.

- Πρόσφατα έχει περιγραφεί εικόνα PNH σε ασθενή με μετάλλαξη στο *PIGT* γονίδιο (χρωμ.20)
- Το *PIGA* γονίδιο είναι απαραίτητο για τη σύνθεση των GPI ομάδων, ενώ το *PIGT* είναι απαραίτητο για τη προσκόλληση των ήδη σχηματισμένων GPI ομάδων στις διάφορες πρωτεΐνες

Ποιός θα εκδηλώσει το νόσημα?

- *“Escape” or “relative advantage” theory*: Πιθανά ένα δεύτερο γεγονός προάγει την έκπτυξη του GPI- αρνητικού κλώνου στο μυελό, με αποτέλεσμα τη κυκλοφορία στη περιφέρεια των ώριμων κυττάρων από το κλώνο αυτό
- Η **ενδοαγγειακή αιμόλυση** μέσω του συμπληρώματος, μαζί με την τάση για **θρομβώσεις**, καθώς και τη συνοδό **απλασία του μυελού** αποτελούν “hallmark” του νοσήματος

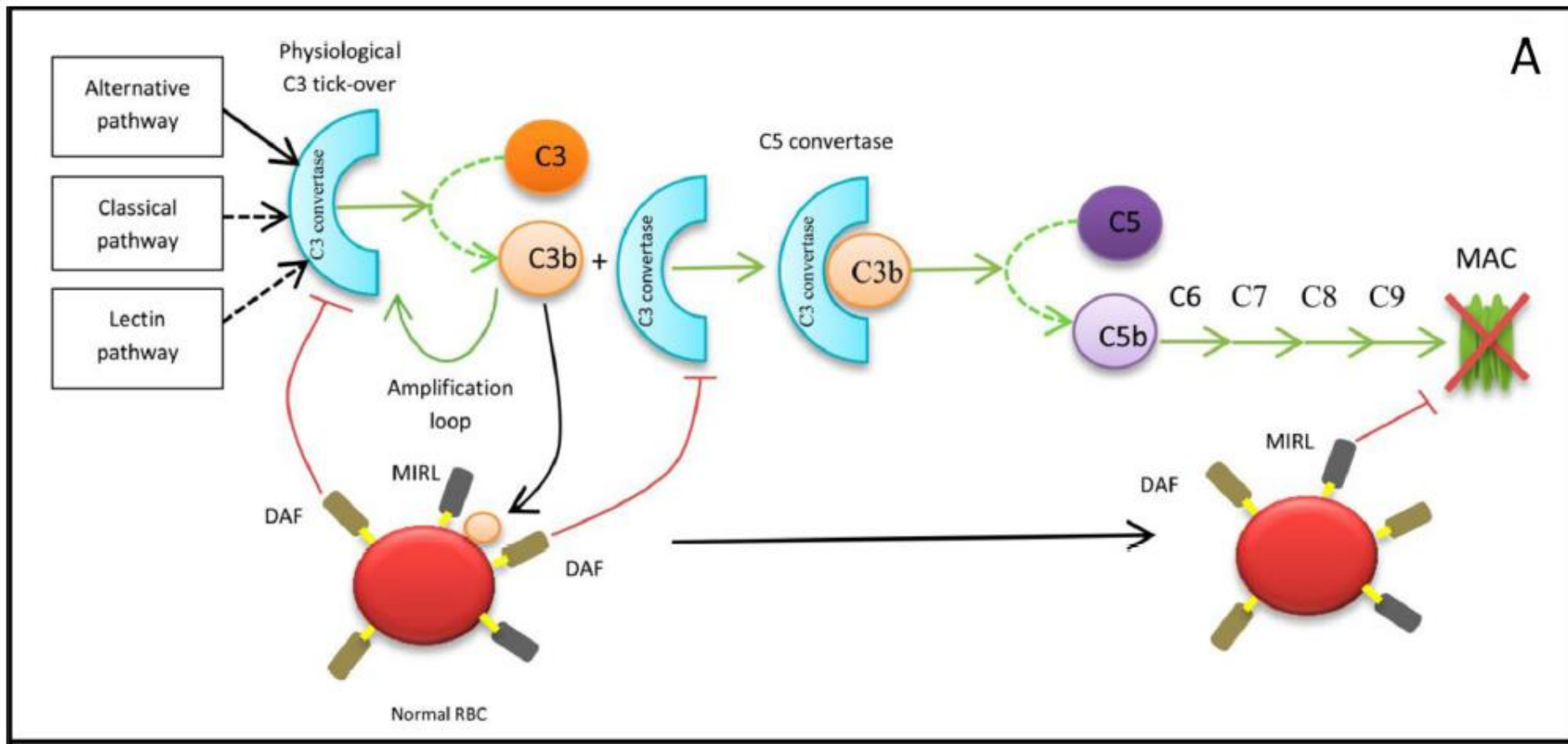
Escape theory



Rotoli B, Luzzatto L. Semin Hematol 1989;26(3):201-207

- Έχει περιγραφεί ότι ασθενείς με PNH έχουν αυτοαντιδραστικό CD1d/GPI- ειδικό T κυτταρικό πληθυσμό, με χαρακτηριστική μη μεταβλητή TCRα αλυσίδα
- Ο πληθυσμός αυτός πιθανά να αφήνει πλεονέκτημα επιβίωσης στο GPI-αρνητικό πληθυσμό

Φυσιολογικά RBC



- DAF=CD55
- MIRL=CD59

Δράση του Συμπληρώματος

- **CD55 (DAF):** Decay accelerating factor

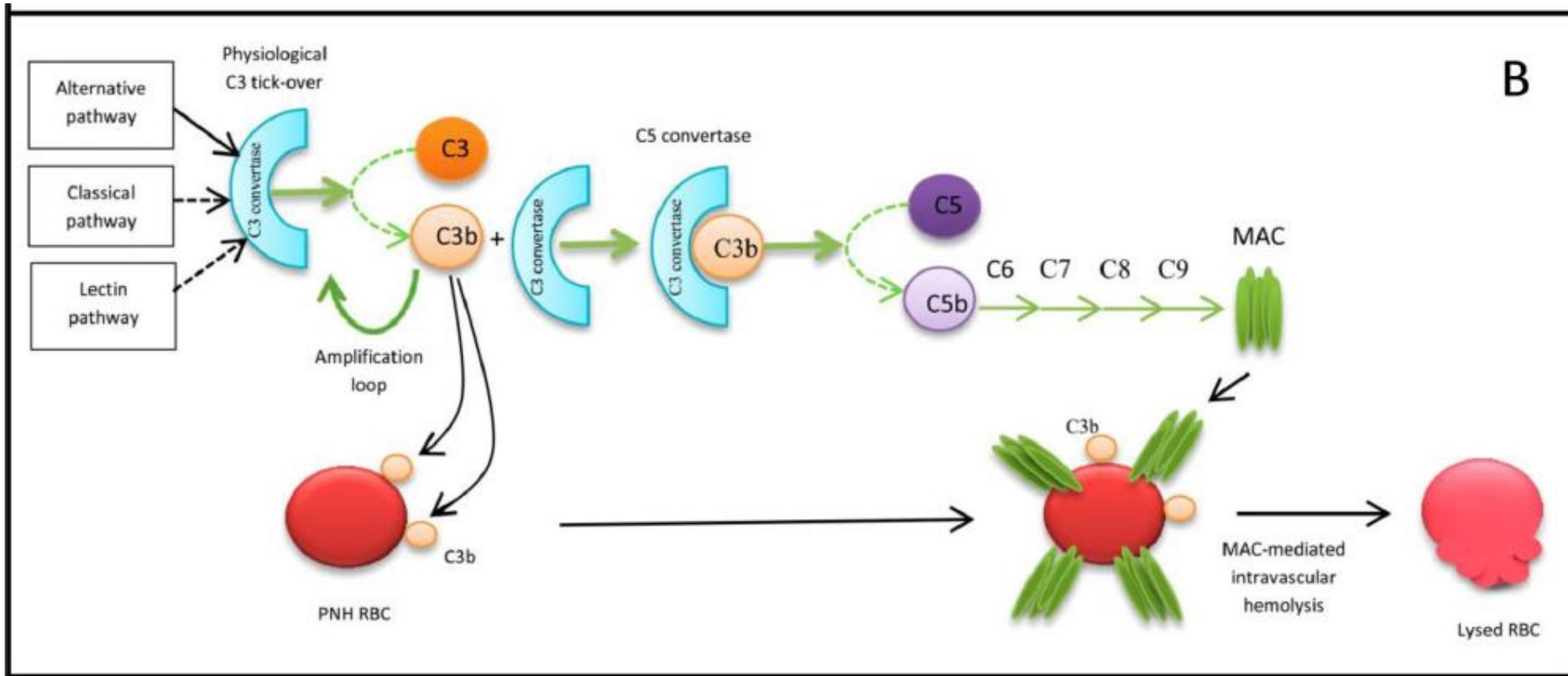
Αναστέλλει το σχηματισμό και τη σταθεροποίηση της C3 convertase

- **CD59: (MIRL):** Membrane inhibitor of reactive lysis

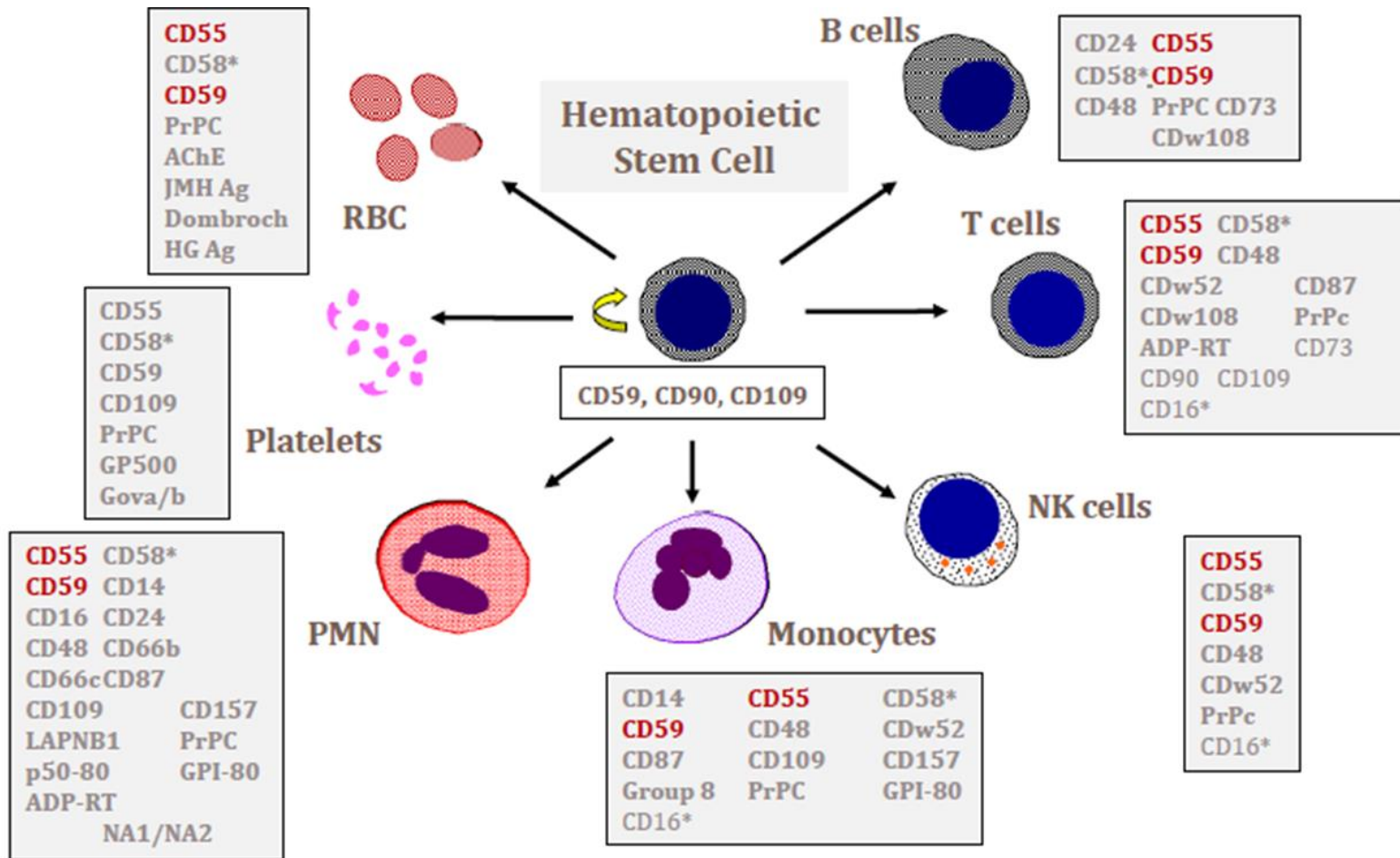
Εμποδίζει τη σύνδεση του C9 με το σύμπλοκο , C5b-C8, και έτσι αναστέλλεται η δημιουργία του MAC (membrane attack complex)

- **MAC:** Αποτελείται από μια ομάδα πρωτεϊνών. Σχηματίζεται μετά την ενεργοποίηση της κλασσικής και εναλλακτικής οδού του συμπληρώματος. Δημιουργεί πόρους στη λιπιδιακή διπλοστοιβάδα των κυττάρων-στόχων με αποτέλεσμα τη λύση τους.

Ενδοαγγειακή αιμόλυση PNH RBC



GPI-συνδεδεμένες πρωτεΐνες



- Ενδοαγγειακή αιμόλυση → Αυξημένη συγκέντρωση ελεύθερης Hgb στο πλάσμα → έλλειψη NO
- Η έλλειψη NO ευθύνεται: αγγειοσύσπαση, σπασμός οισοφάγου, στυτική δυσλειτουργία, κοιλιακό άλγος, καταβολή, θρόμβωση, και πιθανά συσσώρευση αιμοπεταλίων

Μηχανισμός Θρόμβωσης στη PNH

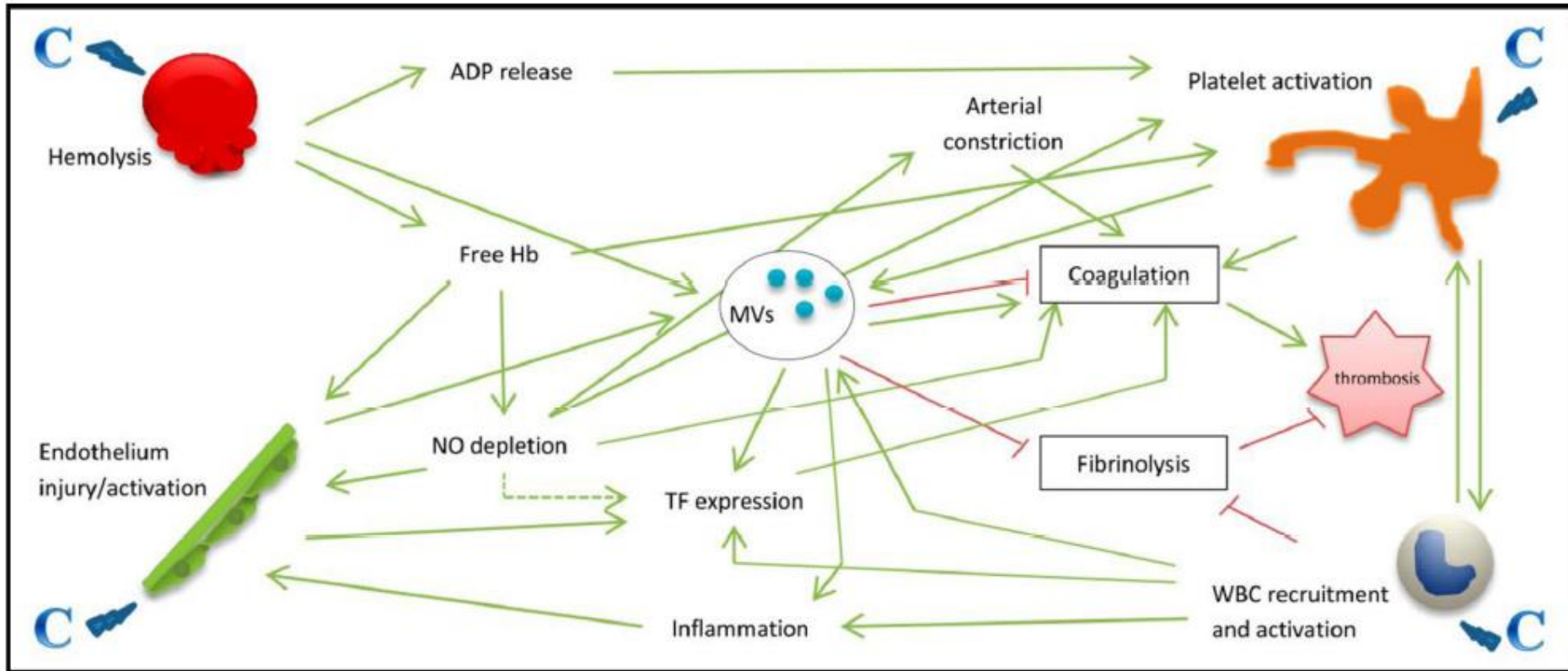
Προφανώς ο μηχανισμός της θρόμβωσης στη PNH είναι **πολυπαραγοντικός**

- Η ενεργοποίηση του συμπληρώματος οδηγεί σε **αιμόλυση**, και απελευθέρωση ελεύθερης **αιμοσφαιρίνης** με αποτέλεσμα **ενεργοποίηση αιμοπεταλίων** και **έλλειψη NO**.
- Στη συνέχεια παρατηρείται **ενδοθηλιακή βλάβη** και **ενεργοποίηση WBCs**. Όλα αυτά συμβάλλουν στη δημιουργία **EVs**, και πιθανά στη θρόμβωση

Extracellular vesicles

- Κυτταρικά θραύσματα τα οποία απελευθερώνονται από διάφορα κύτταρα (PLT, RBC, WBC...) μετά από ενεργοποίηση ή απόπτωση.
- Τα μικροσωματίδια αυτά εκφράζουν ενεργοποιητές και ανασταλτές της πήξης, και επίσης μεταφέρουν πληροφορίες για την ινωδόλυση
- Αποτελούν τους κύριους ρυθμιστές μεταξύ πήξης και ινωδόλυσης, και συμβάλλουν στην αιμόσταση, στην επικοινωνία μεταξύ των κυττάρων, στη φλεγμονή και τη θρόμβωση

Ρόλος των EVs στη θρόμβωση



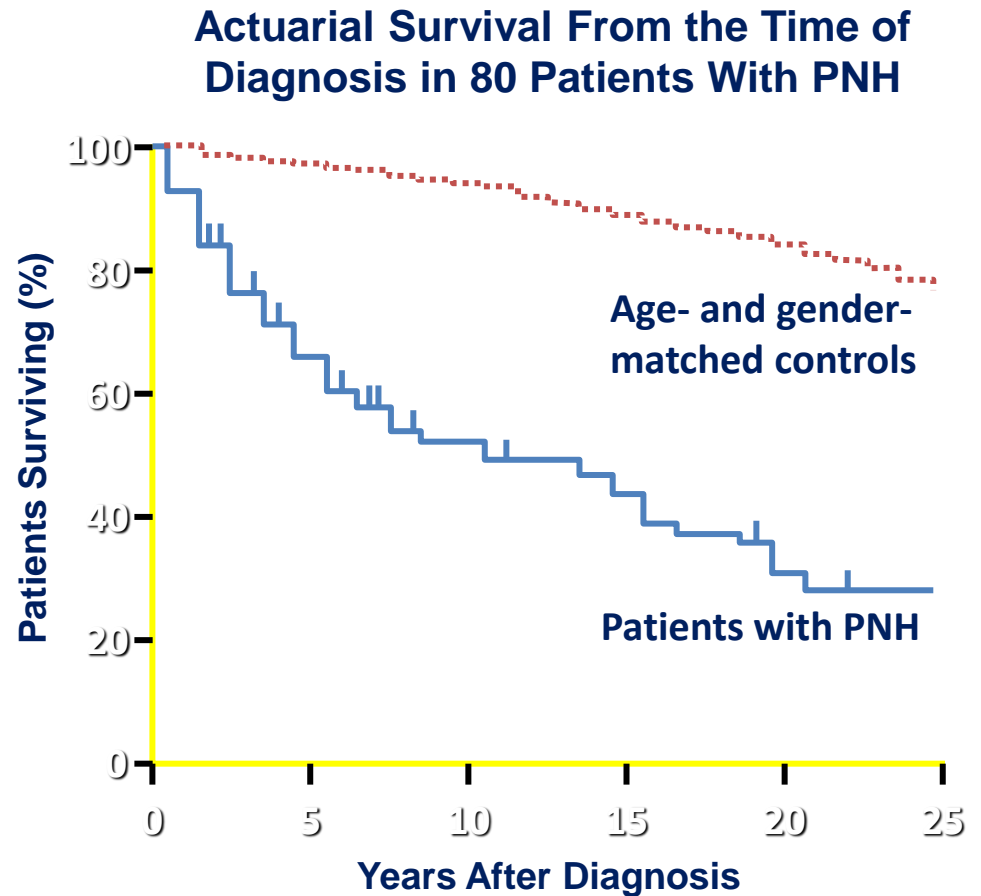
- Στη PNH φαίνεται ότι η ενεργοποίηση του συμπληρώματος, έχει σαν αποτέλεσμα την απελευθέρωση EVs που συμβάλλουν πιθανά στη θρόμβωση
- Σε ασθενείς με PNH έχουν μετρηθεί υψηλά επίπεδα κυκλοφορούντων Evs, που στη πλειονότητα τους προέρχονται από τα PLT

Μηχανισμοί θρόμβωσης στη PNH

- Η έλλειψη του CD55 και CD59 από τα PLTs, πιθανά οδηγεί στην ενεργοποίηση των αιμοπεταλίων από το συμπληρωμα
- Η ένδεια NO οδηγεί σε ενεργοποίηση των PLTs
- Η απελευθέρωση της Hgb λόγω της αιμόλυσης οδηγεί σε ενδοθηλιακή βλάβη και κατ'επέκταση σε ενεργοποίηση των PLTs
- Ελλειψη GPI-συνδεδεμένων πρωτεϊνών από τα PLTs (π.χ. PAR-1) δυνατό να προάγει τη θρόμβωση
- Το uPAR φυσιολογικά μετατρέπει το πλασμινογόνο σε πλασμίνη και οδηγεί σε θρομβόλυση
- Σε ασθενείς με PNH τα επίπεδα του uPAR στην επιφάνεια των λευκών είναι μειωμένα, ενώ βρίσκονται αυξημένα επίπεδα soluble uPAR, πιθανά υπάρχει διαταραχή στο ινωδολυτικό σύστημα
- Πιθανά όσο πιο μεγάλος ο κλωνος τόσο μεγαλύτερος ο κίνδυνος

Paroxysmal Nocturnal Haemoglobinuria

- 5-ετής θνητότητα: 35% παρά την υποστηρικτική αγωγή
- Συχνότητα:
16 ασθενείς / εκατομ.
- Μπορεί να γίνει διάγνωση σε όλες τις ηλικίες
- Μέση ηλικία: 30 χρ.
- Προοδευτικό νόσημα
- Η μη ελεγχόμενη ενεργοποίηση του συμπληρώματος είναι υπεύθυνη για τη θνητότητα και θνησιμότητα



The expected survival of an age- and gender-matched control group is shown for comparison (Hillmen et al 1995). In a patient population where $\frac{1}{2}$ the patients have $<30\%$ clone, 1 in 7 patients died by 5 years (de Latour et al. Blood. 2008; 112: 3099-3106)

Κατάταξη της PNH

Category	Rate of intravascular hemolysis ^b	Bone marrow	Flow cytometry analysis	Benefit from eculizumab
Classic	Florid (markedly abnormal LDH often with episodic macroscopic hemoglobinuria)	Hypocellular with areas of erythroid hyperplasia and normal or near-normal morphology ^c	Large (50–100%) population of GPI-AP-deficient PMNs ^e	Yes
PNH in the setting of another bone marrow failure syndrome ^d	Mild (often with minimal abnormalities of biochemical markers of hemolysis)	Evidence of a concomitant bone marrow failure syndrome ^d	Moderate (25–50%) population of GPI-AP-deficient PMNs ^e	Typically no, but some patients in this subcategory have clinically significant hemolysis and may benefit
Subclinical	No clinical or biochemical evidence of intravascular hemolysis	Evidence of a concomitant bone marrow failure syndrome ^d	Small (<25%) ^f population of GPI-AP-deficient PMNs ^e	No

- Η **ενδοαγγειακή αιμόλυση** μέσω του συμπληρώματος, μαζί με την τάση για **θρομβώσεις**, καθώς και τη συνοδό **απλασία του μυελού** αποτελούν “hallmark” του νοσήματος
- Τα RBC στη PNH είναι ευαίσθητα στη λυτική δράση του συμπληρώματος σαν αποτέλεσμα της έλλειψης του CD55 και του CD59 από την επιφάνεια τους.

Κλινικές εκδηλώσεις PNH

Λόγω της **ενδοαγγειακής αιμόλυσης**:

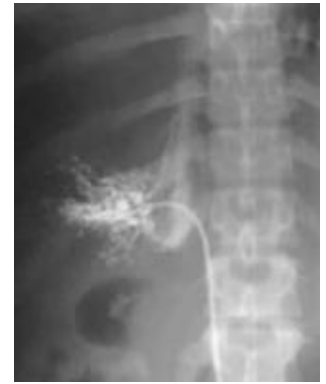

Αναιμία, αιμοσφαιρινουρία, κόπωση, οξεία/χρονια νεφρική ανεπάρκεια, υποτροπιάζουσες ουρολοιμώξεις, κοιλιακό άλγος, άλγος ράχης, κεφαλαλγία, σπασμός οισοφάγου, στυτική δυσλειτουργία, χολολιθίαση

Πιο σπάνια:

Χολιδοχοδυσκινησια, οξεία παγκρεατίτιδα, ισχαιμία και εξελκώσεις 12-δακτύλου και π. εντέρου

Κλινικές εκδηλώσεις PNH



Λόγω **θρομβωσης**:

Θρομβωση κοιλιακών φλεβών: Budd-Chiari,
Θρόμβωση σπληνικής, μεσεντερίου, νεφρικών
φλεβών

Πυλαία υπέρταση, κίρσοι οισοφάγου

Θρόμβωση εγκεφαλικών φλεβών: κεφαλαλγία,
αιμορραγικό έμφρακτο

Θρόμβωση οφθαλμικής, απώλεια όρασης
DVT, πνευμονική εμβολή

Σπάνια:

Αρτηριακές θρομβώσεις, ΑΕΕ, έμφραγμα
μυοκαρδίου

Κλινικές εκδηλώσεις ΡΝΗ

Λόγω απλασίας μυελού:

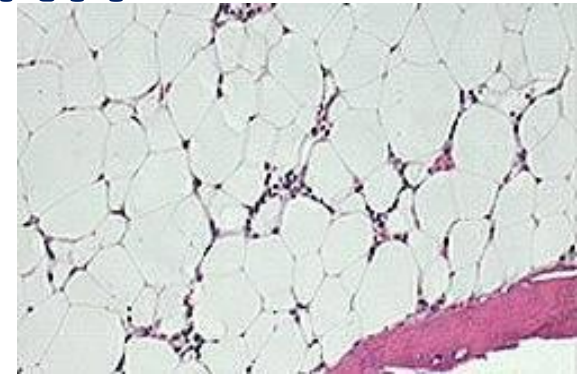
Αναιμία, λοιμώξεις, αιμορραγία,
μυελοδυσπλαστικό σύνδρομο

Οστικά άλγη

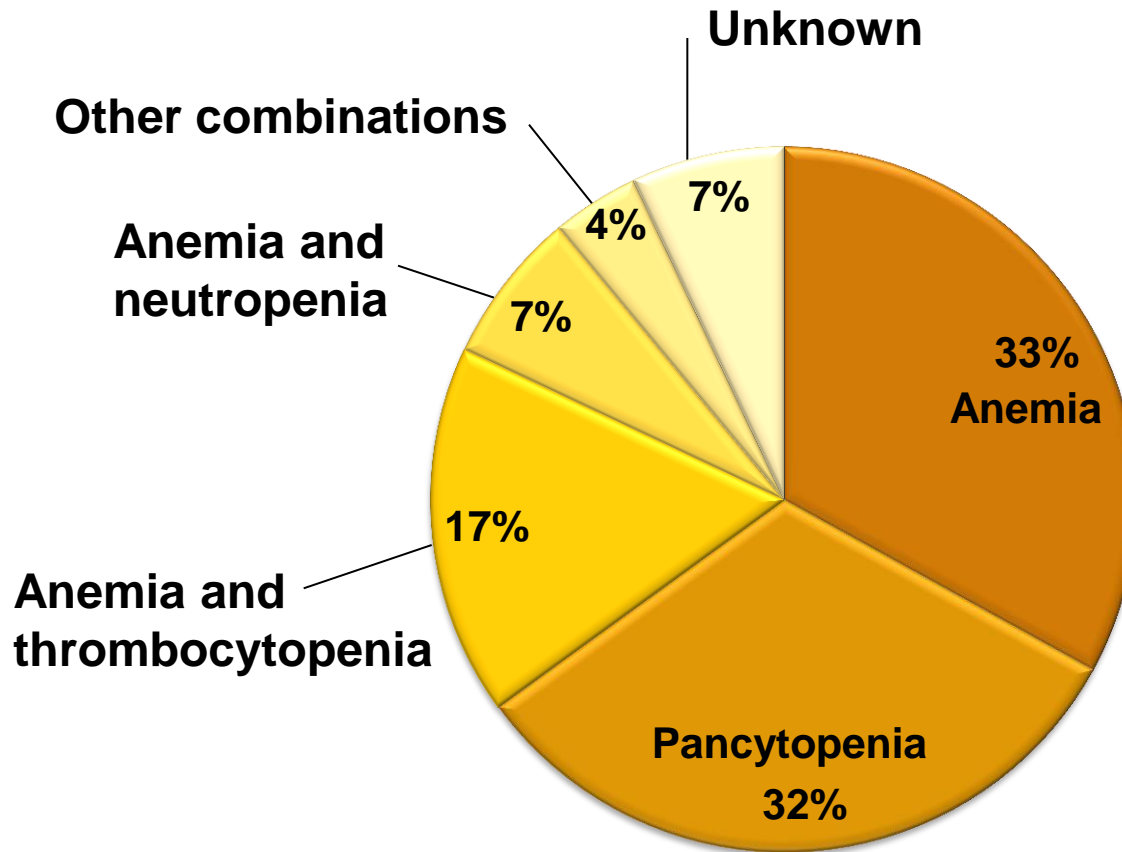
Σπάνια:

Εκτροπή σε ΟΜΛ

Εντούτοις, ο μυελός μπορεί να είναι
υπερκυτταρικός με υπερπλασία ερυθράς σειράς ή
υποκυτταρικός, και με ποικίλου βαθμού πενίες στο
περιφερικό αίμα



93% των ασθενών έχουν κάποια κυτταροπενία



Γιατί πρέπει να ελέγχουμε για PNH

- Η ύπαρξη αποτελεσματικής θεραπείας μας επιβάλλει την εργαστηριακή αναζήτηση-επιβεβαίωση των ασθενών με κλινικά στοιχεία PNH
- Η έγκαιρη διάγνωση είναι απαραίτητη για τη σωστή αντιμετώπιση των ασθενών
- International PNH Registry
 - Improve the understanding of the natural history of PNH
 - Evidence base to inform clinical-decision making
 - 580 patients from 15 countries are currently enrolled in the PNH registry (*e.g. results presented at EHA 2010*)

Ποιοί ασθενείς πρέπει να ελέγχονται για PNH

- Coombs-αρνητική αιμολυτική αναιμία
- Αιμοσφαιρινουρία
- Απλαστική αναιμία
- RA-MDS
- Κυτταροπενίες που δεν μπορούν να ερμηνευθούν
- Θρομβώσεις κυρίως σε ασυνήθεις θέσεις
- Ασθενείς με θρομβοπενία και μακροκυττάρωση ή στοιχεία αιμόλυσης
- Ασθενείς με θρόμβωση κοιλιακών ή εγκεφαλικών φλεβών

Two Independent International Groups Recommend Testing High Risk Patients for PNH

Guidelines for the diagnosis and monitoring of paroxysmal nocturnal hemoglobinuria and related disorders by flow cytometry

Michael J. Borowitz *, Fiona E. Craig, Joseph A. DiGiuseppe, Andrea J. Illingworth, Wendell Rosse, D. Robert Sutherland,
Carl T. Wittwer, Stephen J. Richards, On behalf of the Clinical Cytometry Society

Diagnosis and management of paroxysmal nocturnal hemoglobinuria

Charles Parker, Mitsuhiro Omine, Stephen Richards, Jun-ichi Nishimura, Monica Bessler, Russell Ware, Peter Hillmen, Lucio Luzzatto,
Neal Young, Taroh Kinoshita, Wendell Rosse, and Gerard Socié, for the International PNH Interest Group

ICCS International Cytometry Society

“...any patient with unexplained **hemoglobinuria** should be tested for PNH...routine PNH-screening may be appropriate for all patients with **Coombs-negative hemolytic anemia**, particularly if characteristic cellular abnormalities (spherocytes, sickled cells, schistocytes, etc.) are not present, and there is no obvious infectious cause of the hemolysis.”

Evidence of PNH Cells in Aplastic Anemia

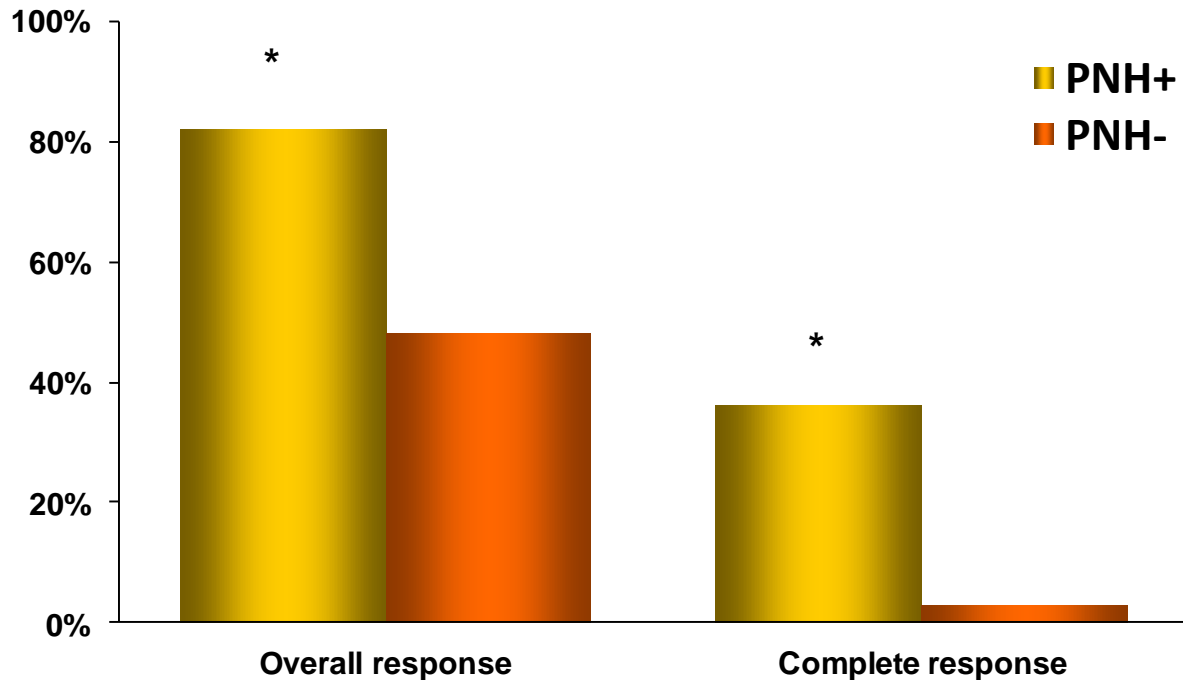
PNH cell threshold*	AA patients (n)	Proportion of positive patients
1.0%	115	22% ¹
0.003%	122	68% ²
0.003%	303	56% ³
0.01%	413	70% ^{4#}

*granulocytes

#Interim results from EXPLORE, a multi-center prevalence study of PNH-clone size in patients with AA, MDS, and other BMF

MDS – myelodysplastic syndrome; BMF – Bone marrow failure

Immunosuppressive Therapy With ATG/CSA in AA Patients With PNH Cells



- Presence of PNH cells was the only significant predictor of response to IST in 140 AA patients ($P < 0.01$) in multivariate analysis²

*P-value s: Complete response $P = 0.03$; Overall response $P < 0.001$

1. Sugimori C *et al. Blood* 2006;107(4):1308-14. 2. Sugimori C *et al. Exp Hematol* 2007;35:13-20.

National Comprehensive Cancer Network: Practice Guidelines for MDS

NCCN® Practice Guidelines in Oncology – v.2.2010 Myelodysplastic Syndromes

[Guidelines Index](#)
[MDS Table of Contents](#)
[Discussion, References](#)

INITIAL EVALUATION CATEGORY

Cytopenia(s), suspect myelodysplasia

• RBC folate, and

thrombocytosis

• Consider flow cytometry to evaluate for PNH clone or to assess possible large granular lymphocytic (LGL)

AML
 (See NCCN AML Treatment Guidelines)

“The screening for paroxysmal nocturnal hemoglobinuria (PNH) and HLA-DR15 is potentially useful for determining which patients may be more responsive to immunosuppressive therapy, particularly in young patients with normal cytogenetics and hypoplastic MDS”

“Diagnosis of MDS established based on morphological and clinical criteria”

“Consider flow cytometry to evaluate for PNH clone”

criteria for classification with application of IPSS. [See Classification Systems \(MDS-2 and MDS-4\).](#)

21), t(15;17), and/or inv(16) or variants should be considered AML. [\(See NCCN AML Guidelines\).](#)

ated evaluation to include high resolution allele level typing for HLA-A, B, C, DR, DQ.

suppressive therapy.

genita.

indicated.

ancer patient is in a clinical trial. Participation in clinical trials is especially encouraged.

Version 2.2010. All rights reserved. These guidelines and this illustration may not be reproduced in any form without the express written permission of NCCN.

MDS-1

Evidence of PNH Cells in MDS

MDS type	<i>n</i>	PNH cell threshold*	Proportion of positive patients
RA/RCMD/RAEB-1&2/ RCMD/RCMD-S	19	0.003%	42% ¹
5q(-)/RA/RAEB-1&2/ RCMD/RCMD-S/Unclear	4500	0.01%	55% ^{2#}

#Interim Results from EXPLORE, a multi-center prevalence study of PNH-clone size in patients with AA, MDS, and other BMF

RCMD - refractory anemia with multi-lineage dysplasia

RAEB - refractory anemia with excess blasts

RCMD-S - refractory cytopenia with multi-lineage dysplasia with ringed sideroblasts

5q - 5q syndrome

Επιπλέον εργαστηριακά ευρήματα που συνηγορούν στη διάγνωση PNH

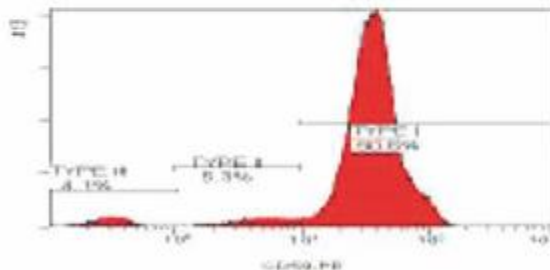
- Αυξημένη LDH
- Χαμηλή απτοσφαιρίνη
- Χαμηλή έμμεση χολερυθρίνη
- Αιμοσφαιρινουρία
- Αιμοσιδηρινουρία
- Αυξημένα ΔΕΚ
- Υπερπλασία ερυθράς σειράς στο μυελό

Easy to Understand Reports


1. PNH clone detected – **yes** or no
2. PNH-clone size in WBC (**60.9% in granulocytes and 61.5% in monocytes**)
3. PNH-clone size in RBC with distribution of Type I (**90.6%**), Type II (**5.3%**) and Type III cells (**34.1%**)
4. Flow cytometry **graph** of PNH clone is provided

Flow Results: *Immunophenotypic analysis was performed using gating antibodies CD45, CD15, CD33, CD64, GPI-linked antibodies CD59, CD14, CD24, as well as fluorescent Aerolysin (FLAER).*

Cell Type	Deficiency	Result
RBC	Type II (partial CD59 deficiency)	5.3%
	Type III (complete CD59 deficiency)	4.1%
	PNH Clone size (Type II and Type III combined)	9.4%
WBC - Monocytes	FLAER/CD14 Deficiency	61.5% (57.2% Type III + 4.3% Type II)
WBC - Granulocytes	FLAER/CD24 Deficiency	60.9 (54.7% Type III + 6.2% Type II)



Type III and Type II PNH clone In RBC's

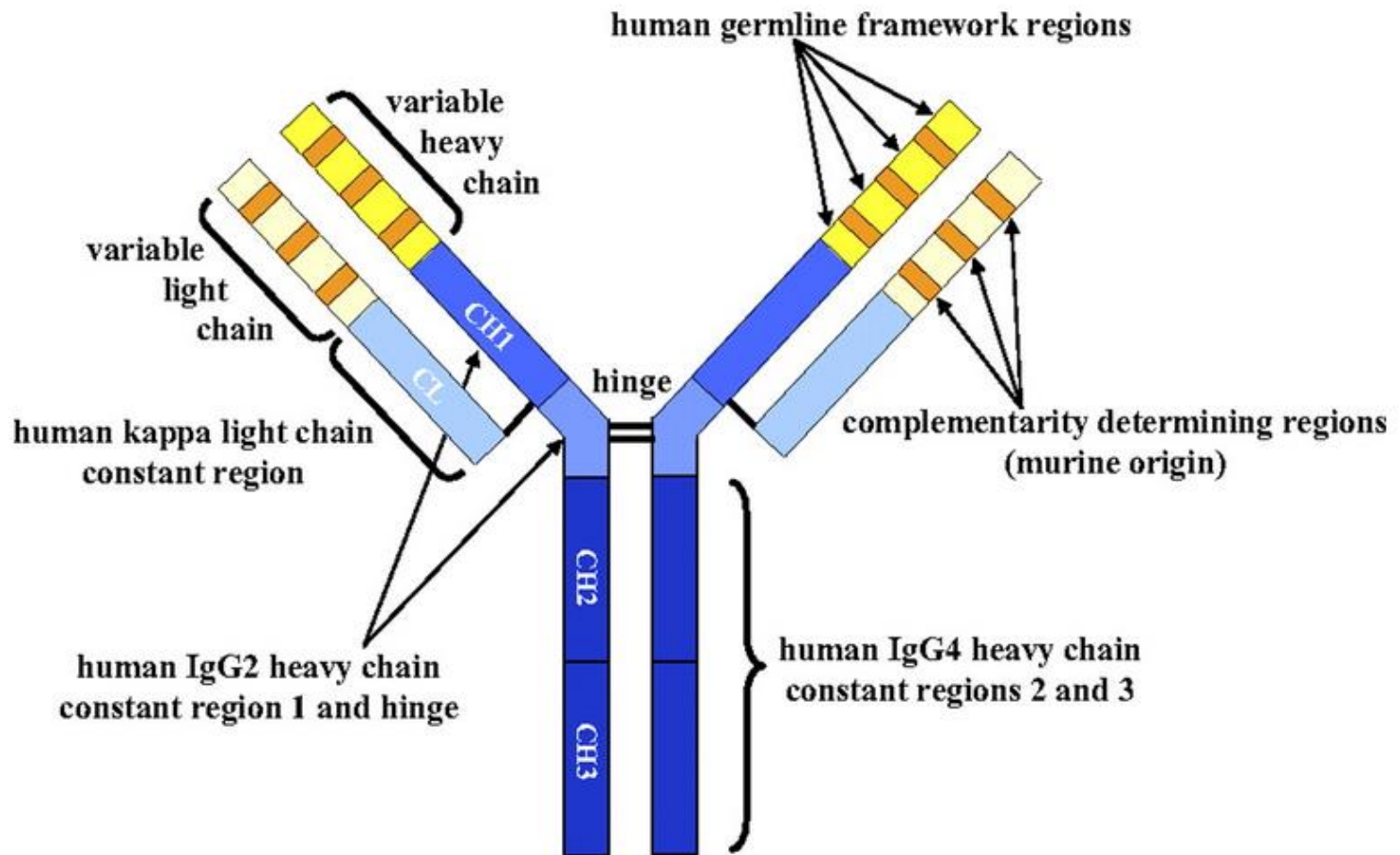


Type III (blue) and Type II (green) PNH Clone In Granulocytes

Θεραπεία PNH

- Υποστηρηκτική αγωγή (μεταγγίσεις, αντιπηκτική αγωγή,....)
- Μεταμόσχευση μυελού
- Eculizumab
- Νέες θεραπευτικές επιλογές σε κλινικές μελέτες (TT30,... στόχος η διόρθωση και της εξωαγγειακής αιμόλυσης)

Eculizumab



Το Eculizumab είναι ένα ανθρωποποιημένο μονοκλωνικό αντίσωμα έναντι του C5 κλάσματος του συμπληρώματος που εμποδίζει τη τελική ενεργοποίηση του συμπληρώματος

Eculizumab

- Μείωση της ενδοαγγειακής αιμόλυσης
- Μείωση των αναγκών σε μεταγγίσεις
- 92% μείωση στα θρομβωτικά επεισόδια
- Βελτίωση νεφρικής λειτουργίας
- Βελτίωση πνευμονικής υπέρτασης
- Βελτίωση κόπωσης και ποιότητας ζωής
- Βελτίωση επιβίωσης

Η έγκαιρη έναρξη θεραπείας είναι καθοριστικής σημασίας

Συμπερασματικά

- Παρατηρούνται καθυστερήσεις στη διάγνωση που μπορεί να φτάνουν ακόμα και τα 10 χρόνια
- Πρέπει να γίνεται έλεγχος σε ασθενείς υψηλού κινδύνου για PNH
- Έλεγχος σε εξειδικευμένα κέντρα
- Υπάρχει σήμερα FDA-approved θεραπεία που προσφέρει σημαντική βελτίωση στους ασθενείς
- Νέες θεραπευτικές επιλογές (εξωαγγειακή αιμόλυση) βρίσκονται σε κλινικές δοκιμές


Take home message:

Η PNH είναι ένα σπάνιο νόσημα αλλά πιο συχνό από ότι πιστεύουμε!

Πρέπει να γίνεται ο έλεγχος για πιθανή PNH!

PNH is just like an iceberg! What you can't see or feel can hurt you the most

From PNHSource

An infographic using an iceberg metaphor. The tip of the iceberg above the water line represents visible symptoms, while the much larger submerged part represents hidden signs. The background is a blue sky with white clouds above the water and a dark blue ocean below.

Symptoms you can see or feel.

Fatigue: <ul style="list-style-type: none">• Tiredness• Difficulty performing daily activities• Trouble concentrating• Dizziness• Weakness	Other signs and symptoms: <ul style="list-style-type: none">• Dark-colored urine• Shortness of breath• Difficulty swallowing• Yellowing of the skin and/or eyes• Erectile dysfunction (ED)
Pain: <ul style="list-style-type: none">• Stomach pain• Leg pain or swelling• Chest pain• Back pain	

Signs you may not always see or feel.

- Blood clots
- Kidney disease
- Damage to your organs
- Stroke
- Heart attack