

# Ασθενής με λευκοκυττάρωση

## Προσέγγιση ασθενούς

Αλέξανδρος Σπυριδωνίδης

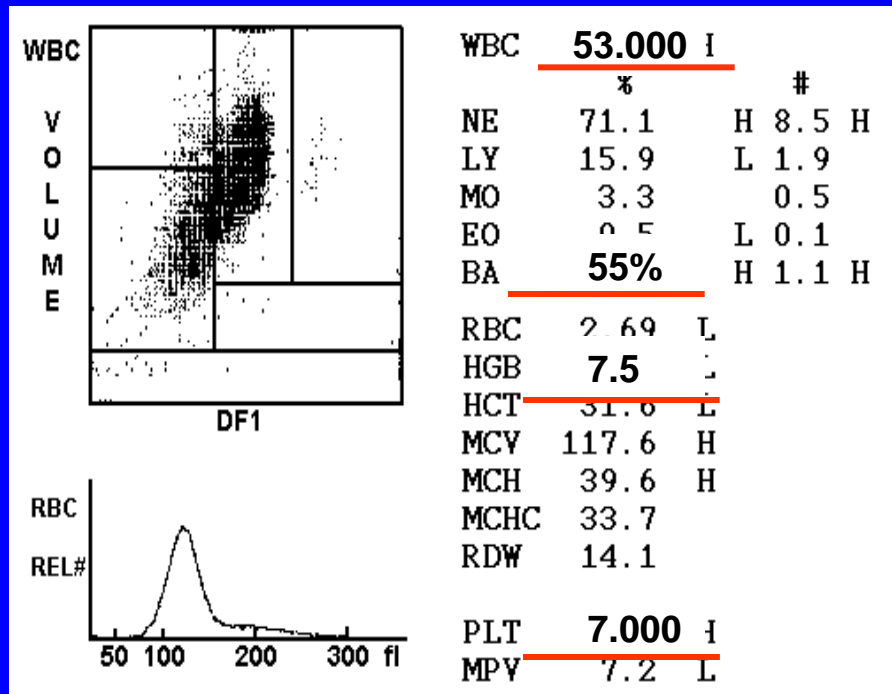
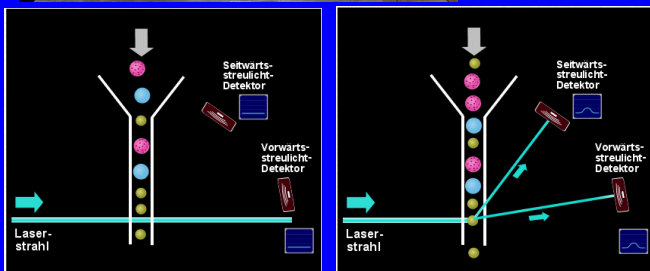
Επ. Καθηγητής

Πανεπιστημιακό Νοσοκομείο Πατρών

# Ιστορικό

Ανδρας 51 ετών εμφανίζει καταβολή, αδυναμία, ανορεξία, και ουλορραγίες από 10ημέρου.

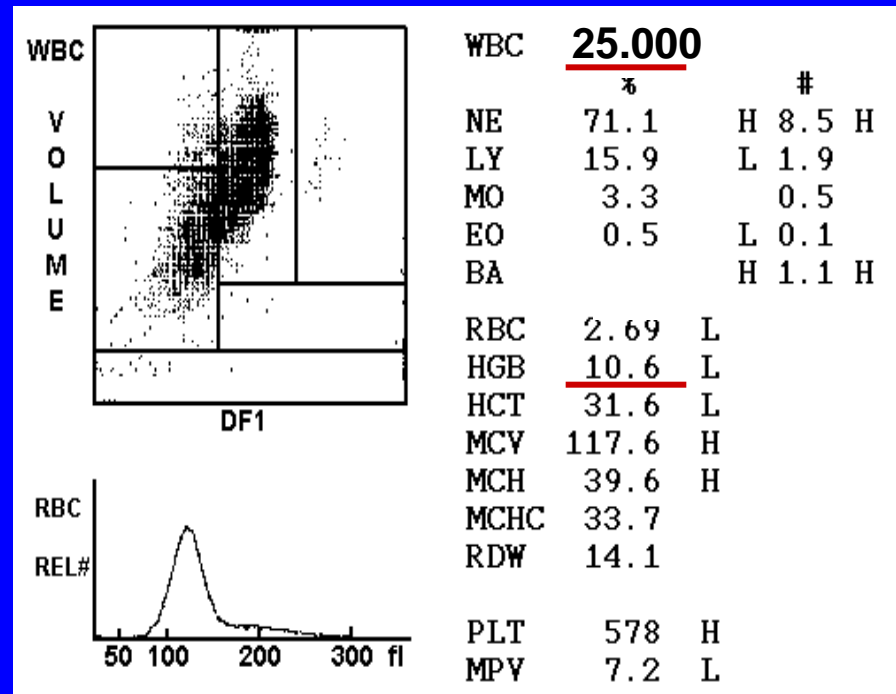
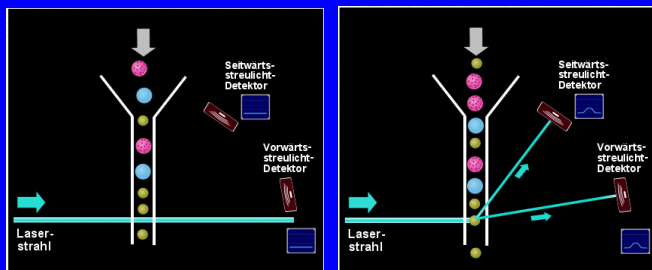
Στον Γ.Α. διαπιστώνεται, αναιμία, **Λευκοκυττάρωση** και θρομβοπενία.



## Ιστορικό

Γυναίκα 42 ετών παρουσιάζει ταχυκαρδία, εφιδρώσεις και αίσθημα βάρους στο αριστερό υποχόνδριο από εξαμήνου. Διαπιστώνεται σημαντική σπληνομεγαλία και λευκοκυττάρωση.

Στον Γ.Α. διαπιστώνεται, αναιμία και **λευκοκυττάρωση**.



# Ορισμός λευκοκυττάρωσης

---

- Αύξηση του αριθμού των λευκών στο περιφερικό αίμα
- Αύξηση του αριθμού φυσιολογικών υποπληθυσμών του περιφερικού αίματος.
  - Ουδετεροφιλία
  - Λεμφοκυττάρωση
  - Μονοκυττάρωση
  - Ηωσινοφιλία
  - Βασεοφιλία
- Παρουσία παθολογικών λευκοκυττάρων στο περιφερικό αίμα
  - Μείωση φυσιολογικών κυτταρικών σειρών (αναιμία, θρομβοπενία, ουδετεροπενία)

# Ουδετεροφιλία

ουδετερόφιλα  $> 7.5 \times 10^3 / \mu\text{L}$

---

- Βακτηριακές λοιμώξεις
- Φλεγμονώδη νοσήματα
- Πχ νόσοι κολλαγόνου, v. Crohn
- Τραύμα
- Χειρουργικές επεμβάσεις
- Εγκαύματα
- Αιμορραγία, αιμόλυση
- Διαβητική κετοξέωση
- Νεοπλάσματα
- Μυελουπερπλαστικές νόσοι
- Κύηση
- Φάρμακα (κορτιζόνη, λίθιο)

Περαιτέρω διερεύνηση

Κλινική εικόνα

# Λευχαιμοειδής αντίδραση

>50.000/μl και παρουσία άωρων κυττάρων στο περιφερικό αίμα

---

- Αιμορραγία
- Φάρμακα
- Κορτιζόνη
- Ρετινοϊκό οξύ
- G-CSF
- Λοίμωξη
- Κοκκύτης
- Φυματίωση
- Παρανεοπλασματική αντίδραση
- Παροδικό μυελοϋπερπλαστικό
- Χρόνια μυελογενής λευχαιμία

Περαιτέρω διερεύνηση

Κλινική εικόνα

# μονοκυττάρωση μονοκύτταρα > $1 \times 10^3 / \mu\text{L}$

---

- Βακτηριακές  
λοιμώξεις
  - Λοιμώξεις από  
πρωτόζωα
  - Μυελουπερπλαστικά-  
δυσπλαστικά  
σύνδρομα (ΧΜΜΛ)
  - Κακοήθειες
- Περαιτέρω διερεύνηση
- Κλινική εικόνα

# ηωσινοφιλία

ηωσινοφιλία  $>0.4 \times 10^3/\mu\text{L}$

---

Αλλεργικές νόσοι

Παρασιτική νόσος

Δερματική νόσος

Φαρμακευτική ευαισθησία

Νόσος συνδετικού ιστού

Αιματολογική κακοήθεια  
(λέμφωμα Hodgkin's)

Υπερηωσινόφιλο  
σύνδρομο

(μυελουπερπλαστικό  
νοσημα)

Ηωσινοφιλική λευχαιμία

Περαιτέρω διερεύνηση

Κλινική εικόνα



βασεοφιλία  
βασεο $>0.1 \times 10^3/\mu\text{L}$

---

Μυελουπερπλαστικά  
σύνδρομα

Επίχρισμα περιφερικού  
αίματος

Κυτταρογενετική μελέτη

# Λεμφοκυττάρωση >4.000/μl

---

Ίωσεις

CMV, EBV, κοκκύτης,  
HIV

φυματίωση

Νεοπλάσματα λεμφικού  
ιστού

Χρόνια λεμφοκυτταρική  
λευχαιμία

Επίχρισμα περιφερικού  
αίματος

Ανοσοφαινότυπος  
περιφερικούς αίματος

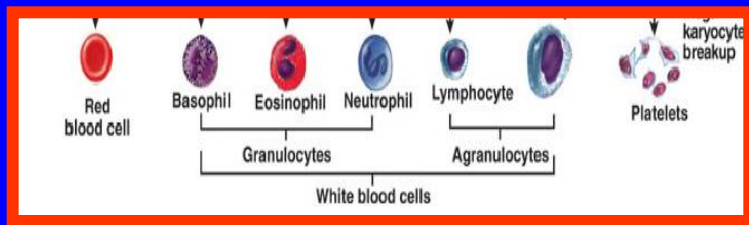
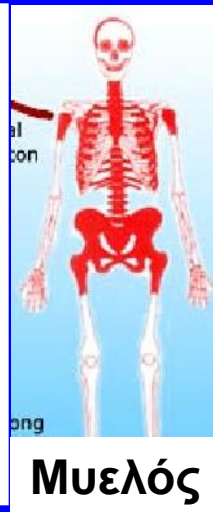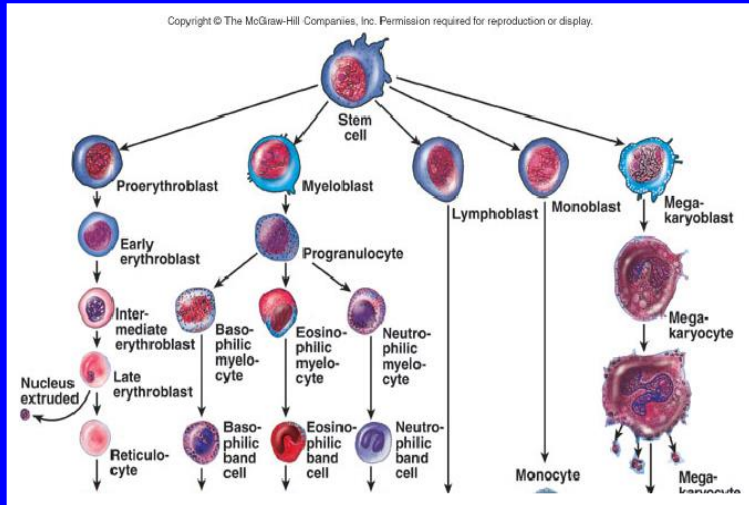
# Αιμοποίηση

**1868**

Centralblatt für die medicinischen Wissenschaften

1868. 10. October.

**Μυελός:**  
τόπος παραγωγής αίματος





**ΠΕΡ. ΑΙΜΑ**

myeloblast



promyelocyte



myelocyte



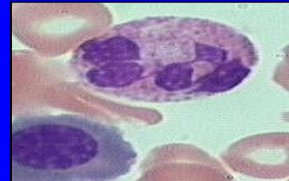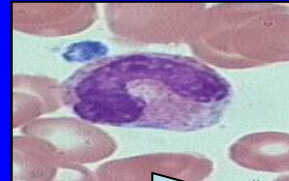
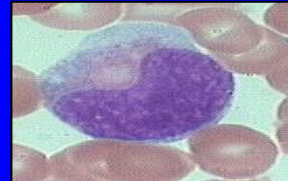
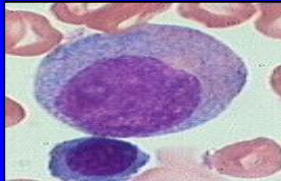
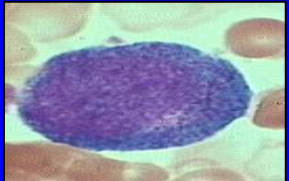
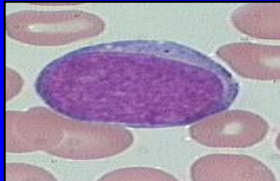
metamyelocyte



band



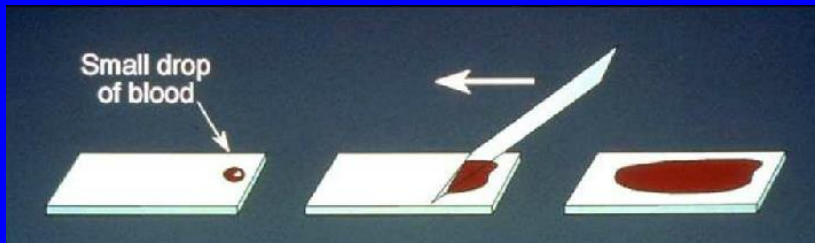
neutrophil



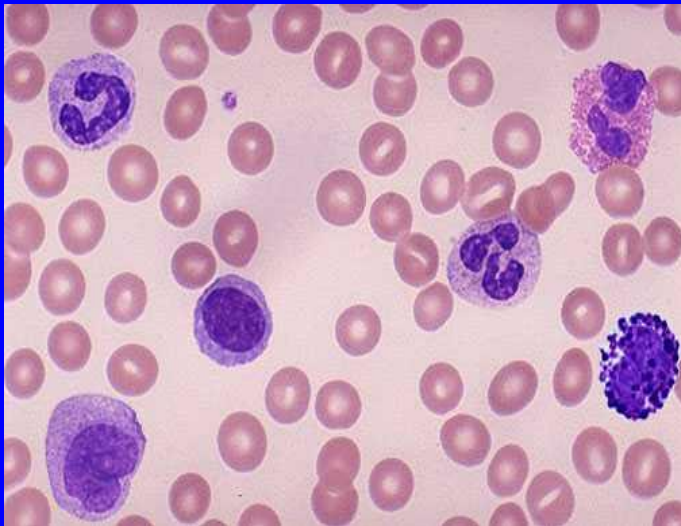
**MATURATION** →

# Διαφοροδιάγνωση λευκοκυττάρωσης και κυτταροπενίας. ΠΑΘΟΛΟΓΙΚΑ ΚΥΤΤΑΡΑ?

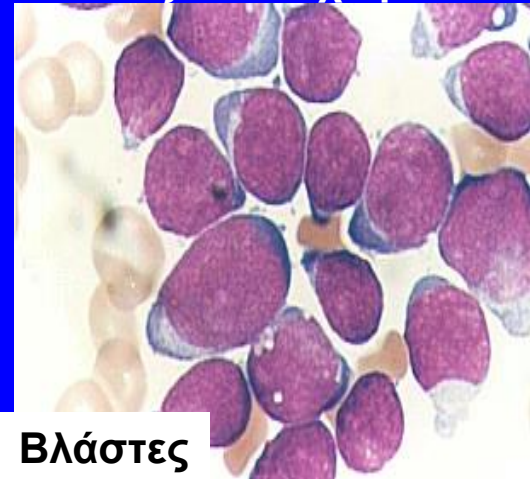
---



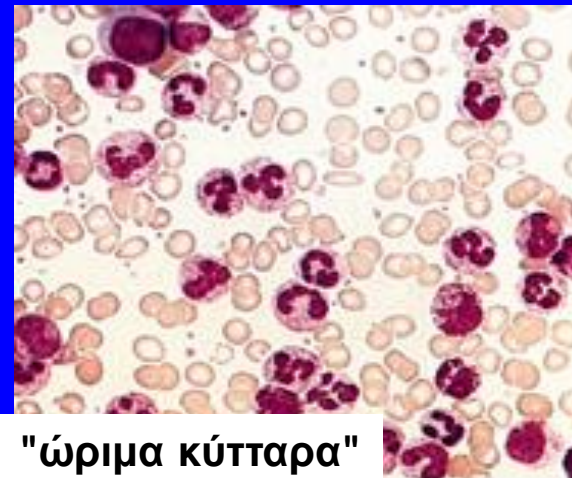"Φυσιολογικό" αιμα



Οξεία Λευχαιμία

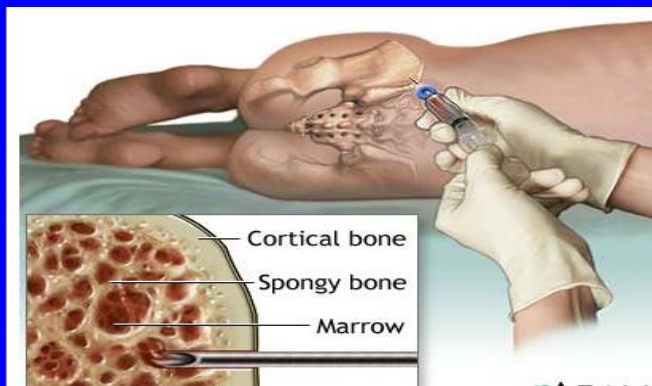


Βλάστες

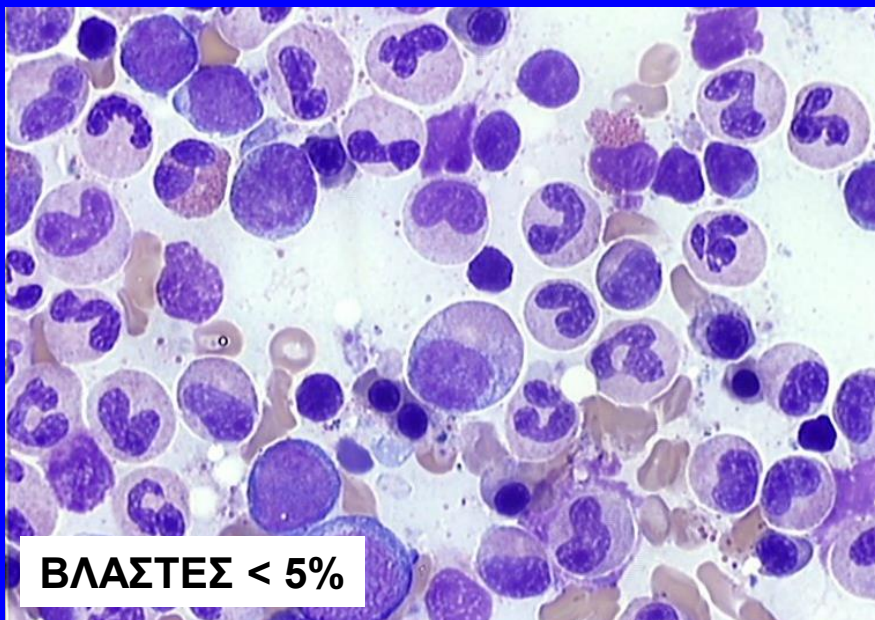


"ώριμα κύτταρα"

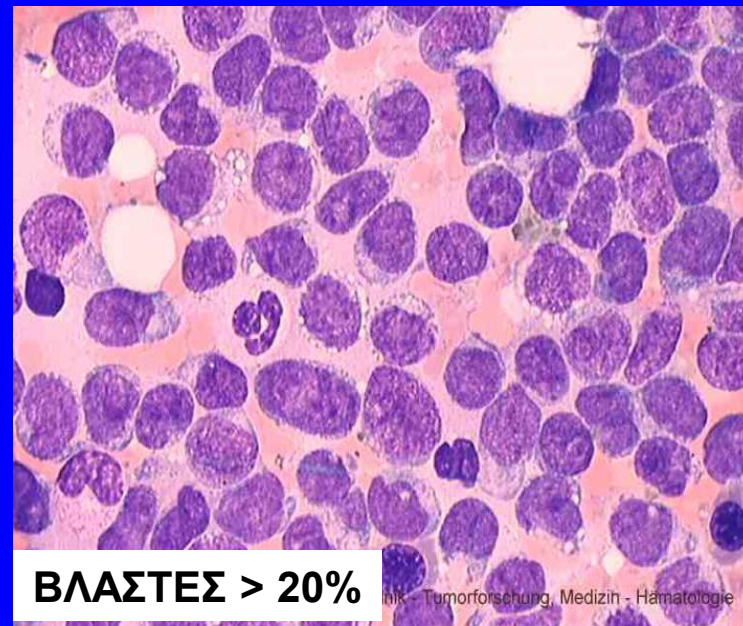
# Εξέταση μυελού



Φυσιολογικός Μυελός



Οξεία Λευχαιμία



# Διάγνωση Λευχαιμίας

## Weißes Blut.

In den älteren Schriftstellern finden sich hier und da Beobachtungen über Blut, das seine Farbe so vollkommen verloren hatte, daß es der Milch, dem Chylus, Schleime (pituita) oder Eiter verglichen wurde. (Haller, Elem. physiol. 1760. Tom. II. p. 14—16.) Die Mittheilung des folgenden Krankheitsfalles wird diese scheinbar fabelhafte Angabe bestätigen.

Krankheitsgeschichte. (Auszug aus dem auf der Abtheilung geführten Journal.) Marie Straide, Köchin, 50 Jahre alt, wurde am 1. März d. J. in die Charité aufgenommen. Nach ihrer Aussage hatte sie vor einem Jahre bei sonstiger großer Magerkeit eine bedeutende Anschwellung der unteren Extremitäten und bald auch des Unterleibes, heftigen Husten mit reichlichem schleimigen Auswurfe, und Schmerzen im Unterleibe bekommen. Während des darauf folgenden Som-

einen solchen Einfluß ausüben können? sollte das Nasenbluten bei Milzaffectioren einer ähnlichen Blutkrase seine Entstehung verdanken? Vielleicht findet sich in Folge meiner Mittheilung einer der betreffenden Herren Wiener Aerzte veranlaßt, die Krankheitsgeschichte nachträglich zu veröffentlichen; ich würde mich glücklich schätzen, der Wissenschaft dadurch zu einer neuen und, wie es mir scheint, nicht unwichtigen Thatsache verholfen zu haben. —

Dr. Virchow.

(Neue Notizen aus dem Gebiete der Natur- und Heilkunde, Hrsg. R. Froriep, Bd. 36:151, 1845)



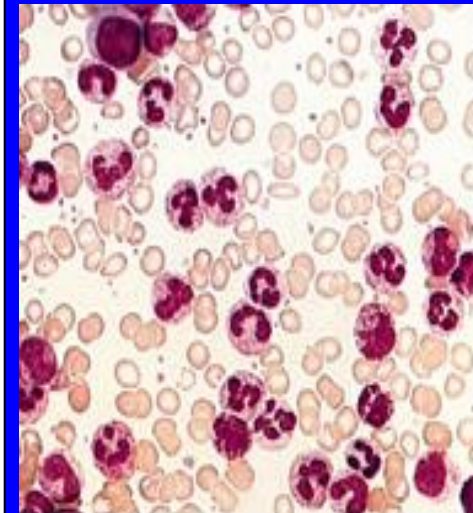
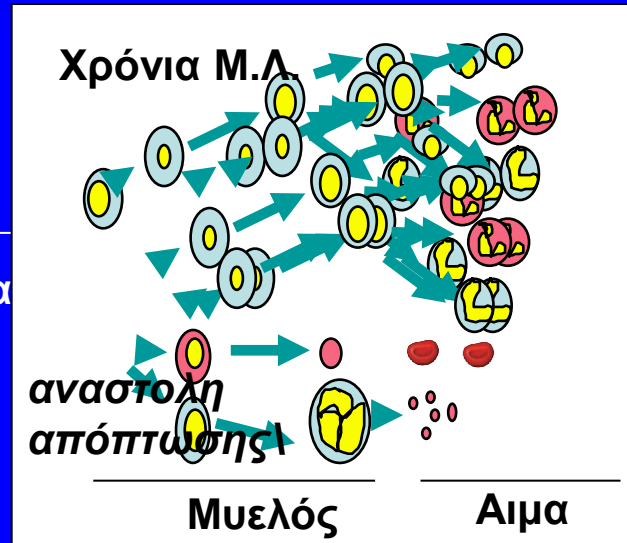
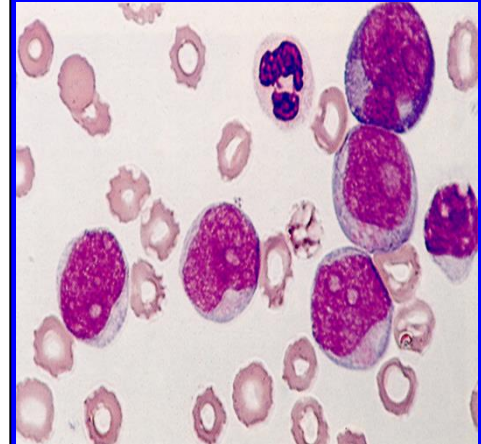
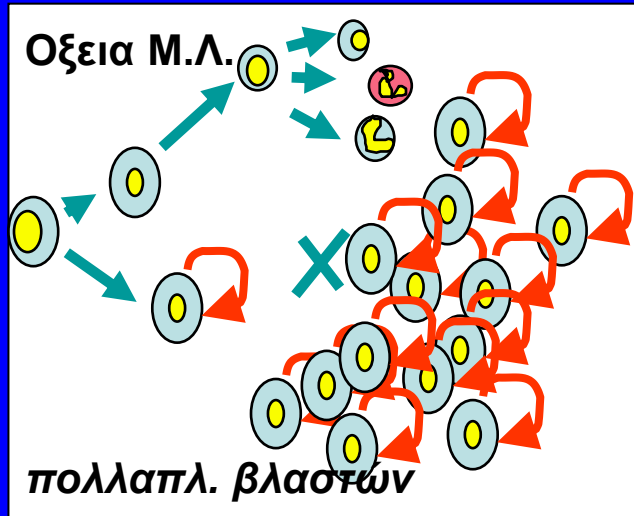
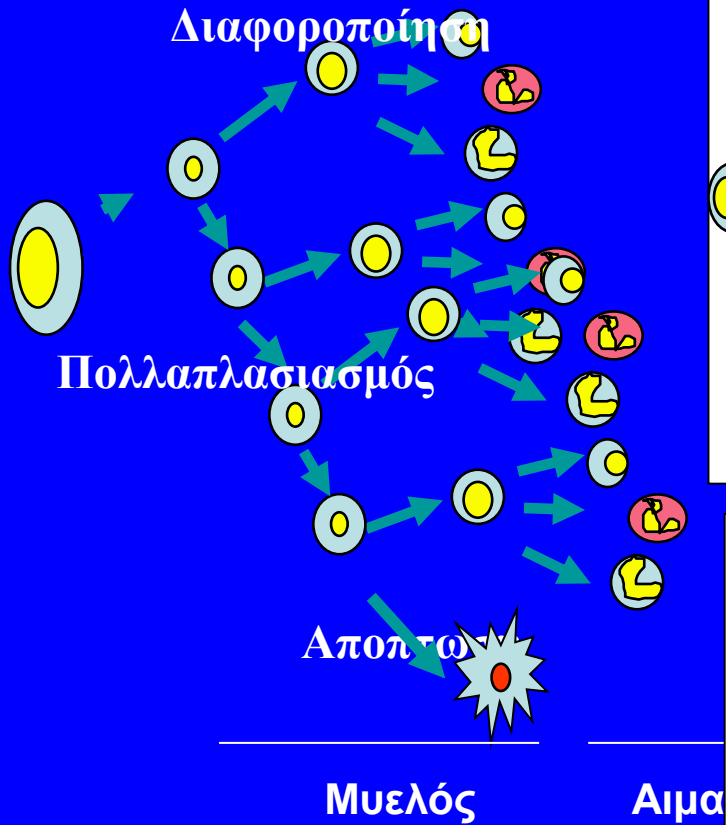
Βλάστες στον μυελό > 20%

# Λευχαιμία

---

Οξεία ή χρόνια λευχαιμία ?

# Οξεία ή χρόνια λευχαιμία ?



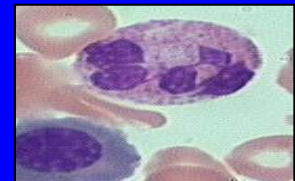
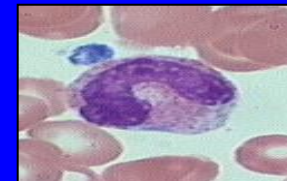
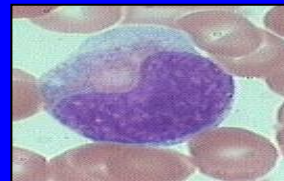
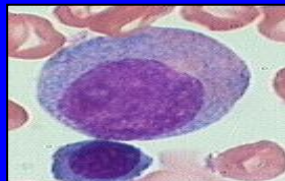
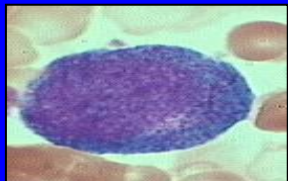
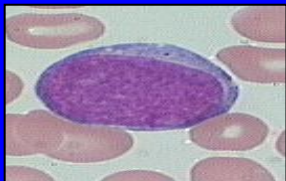
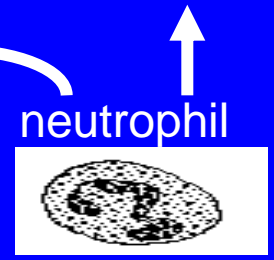





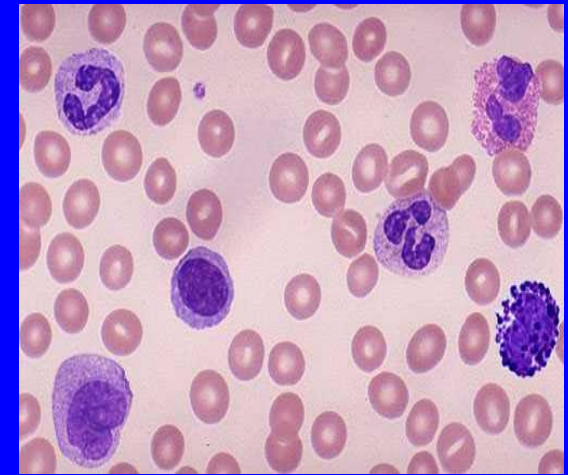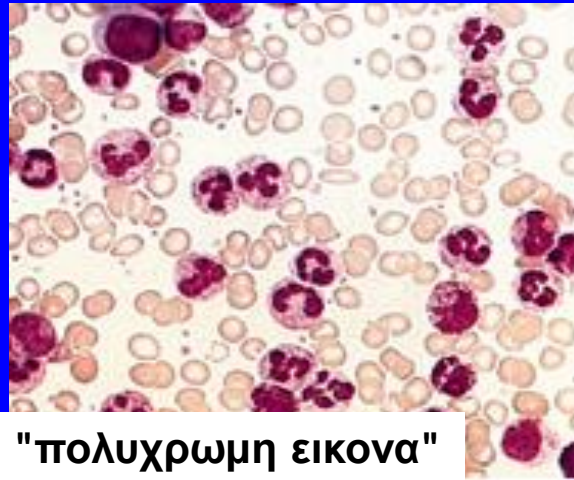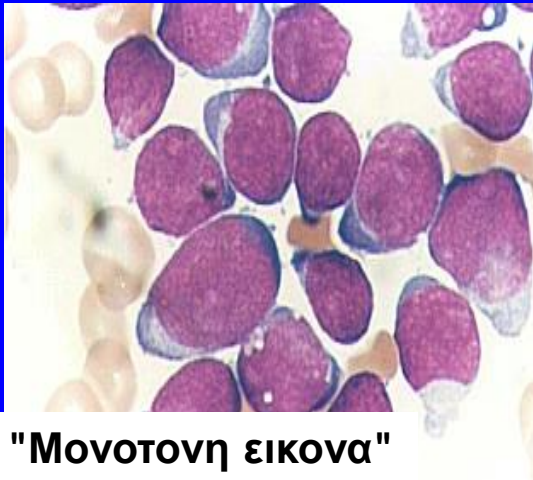


# Οξεία ή χρόνια λευχαιμία ?

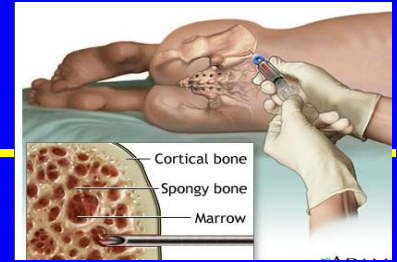
οξεία λευχαιμία

χρόνια μυελογενής λευχαιμία

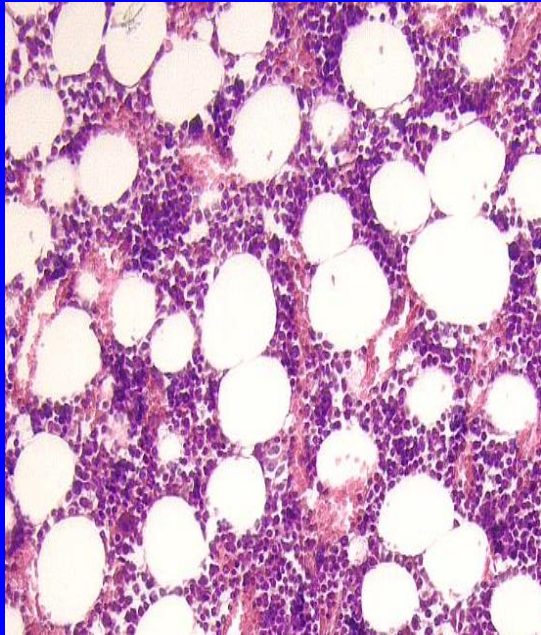
φυσιολογικό



# Εξέταση μυελού

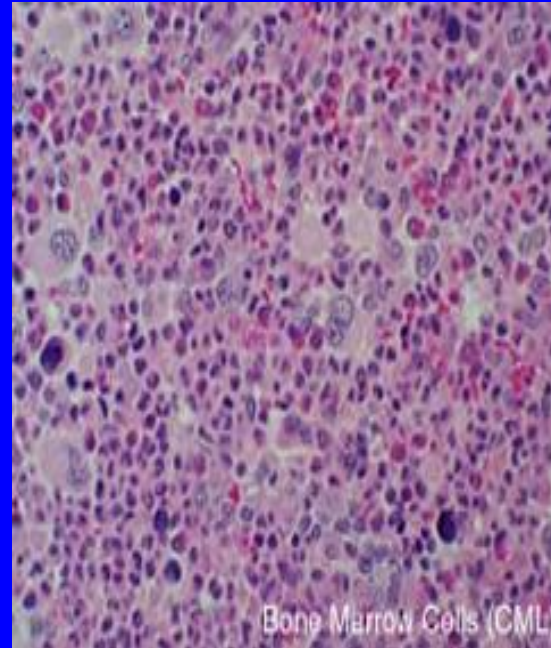


## Φυσιολογικός Μυελός



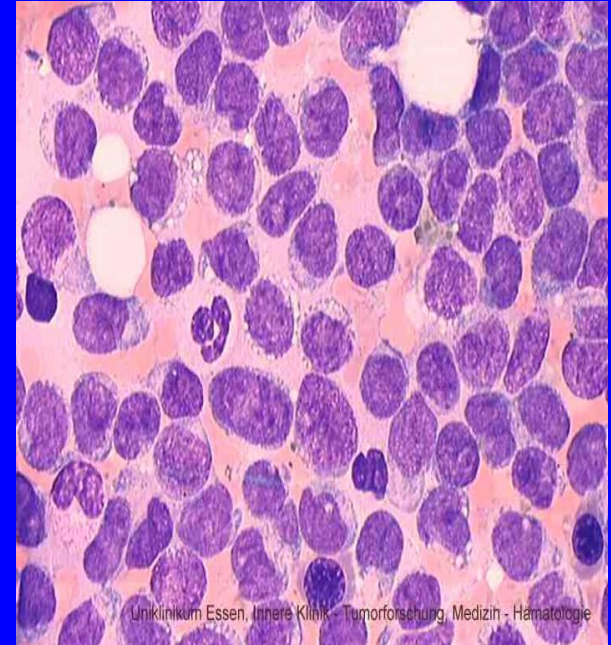
**ΒΛΑΣΤΕΣ < 5%**  
**κυτταροβρίθεια 50%**

## Χρόνια Μυελογ. Λευχαιμία



**ΒΛΑΣΤΕΣ < 5%**  
**κυτταροβρίθεια >80%**

## Οξεία Λευχαιμία



**ΒΛΑΣΤΕΣ > 20%**