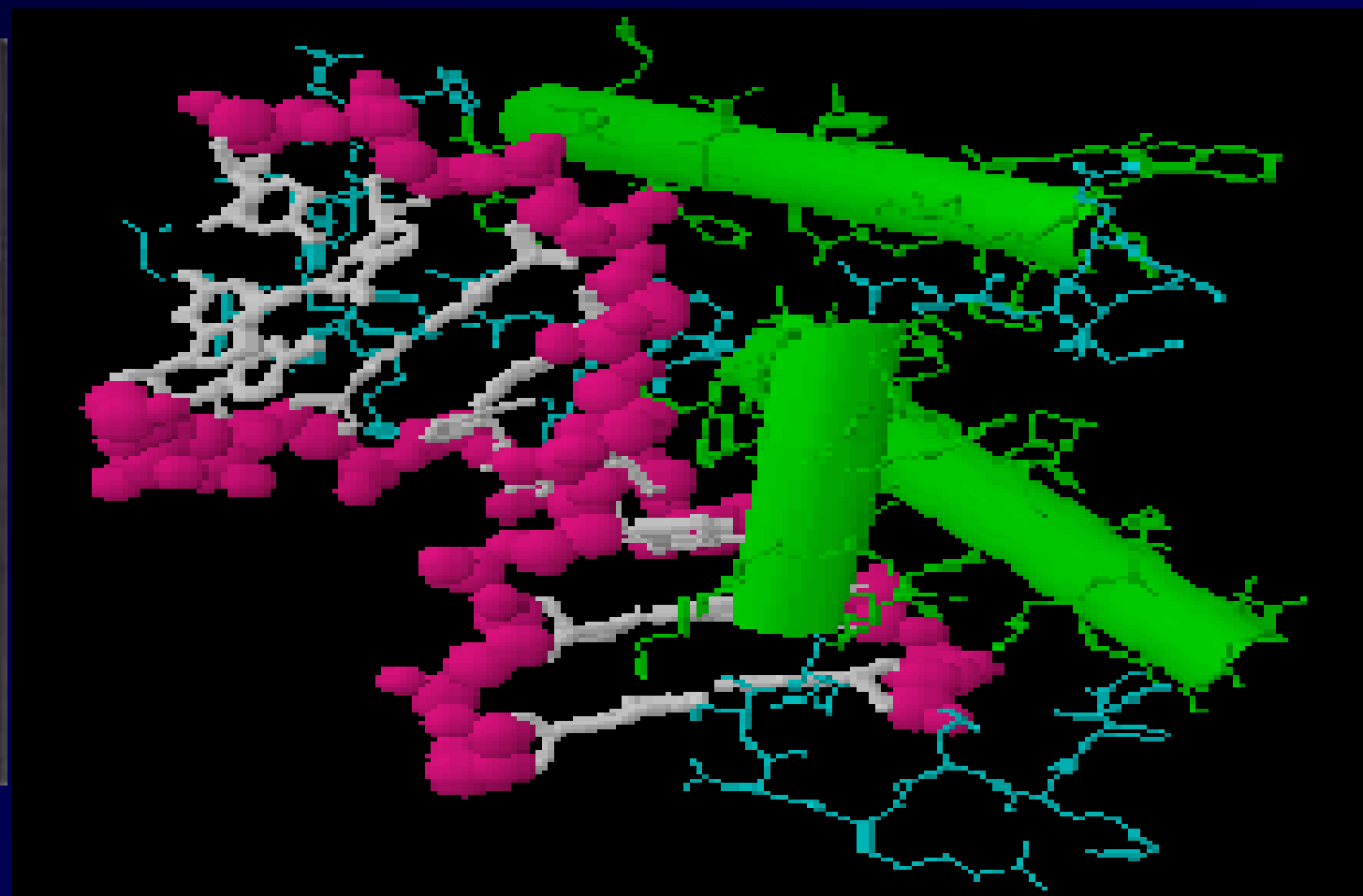

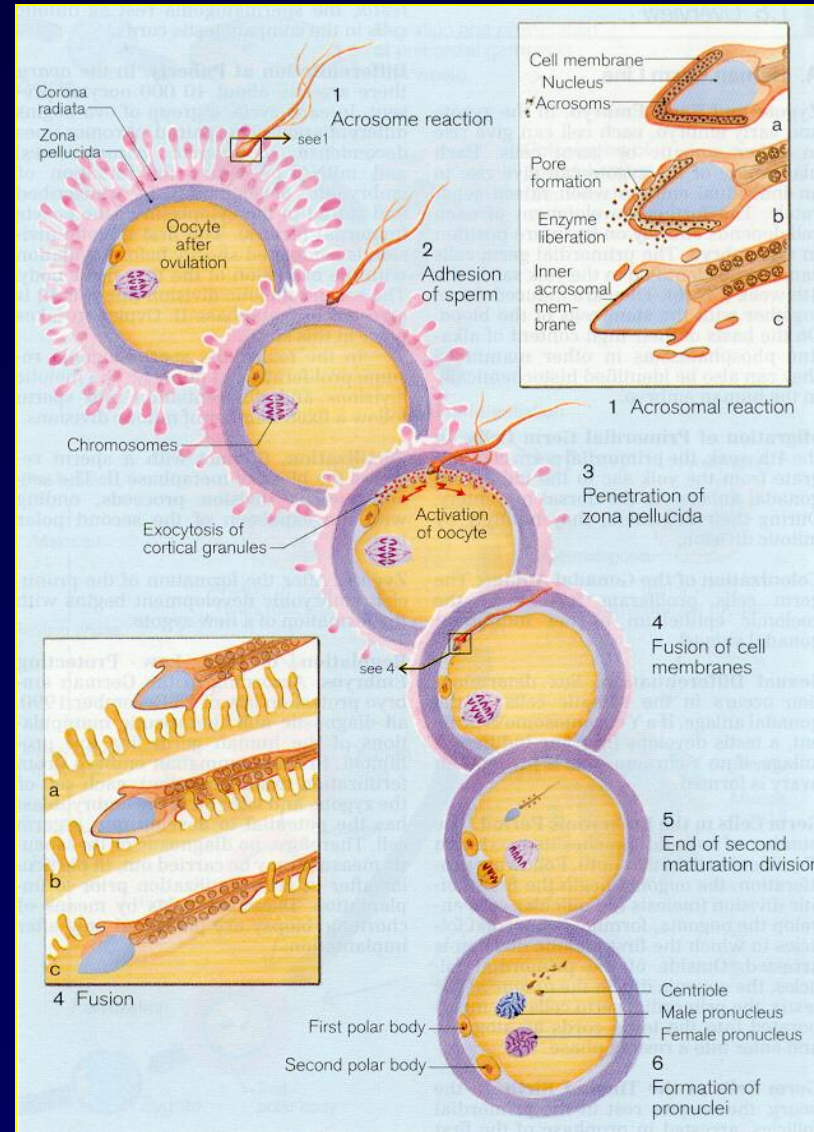
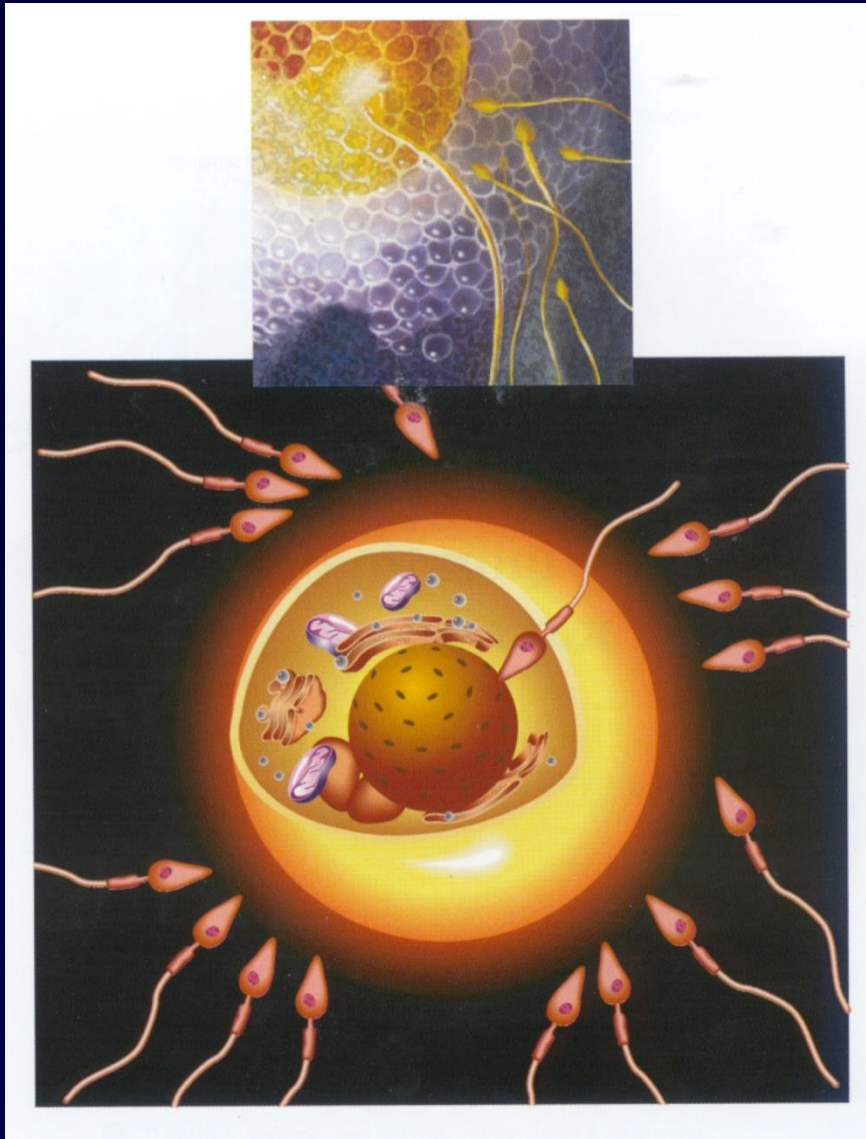


Διαταραχές διαφοροποίησης του φύλου

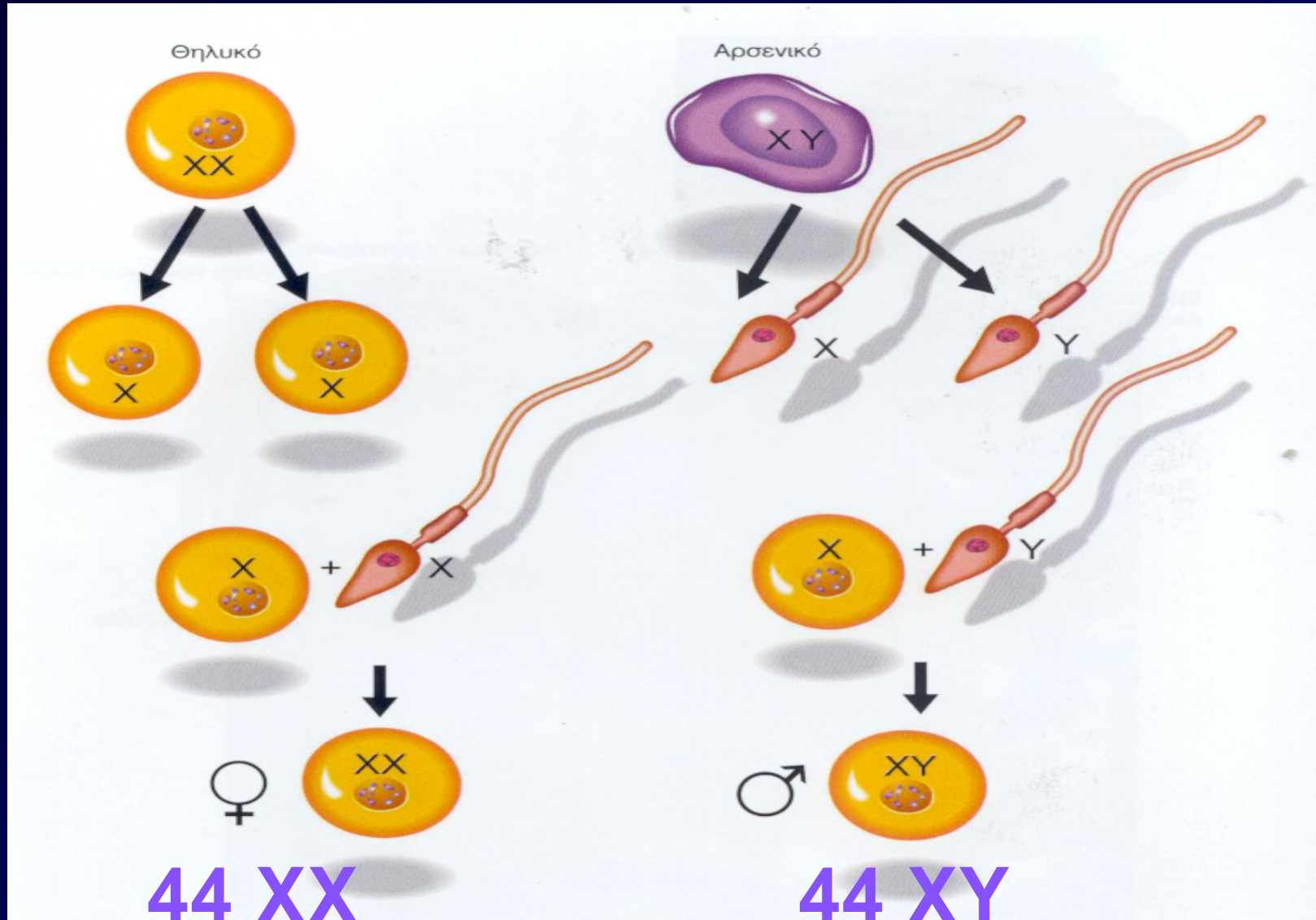
Νεοκλής Α. Γεωργόπουλος
Ενδοκρινολόγος

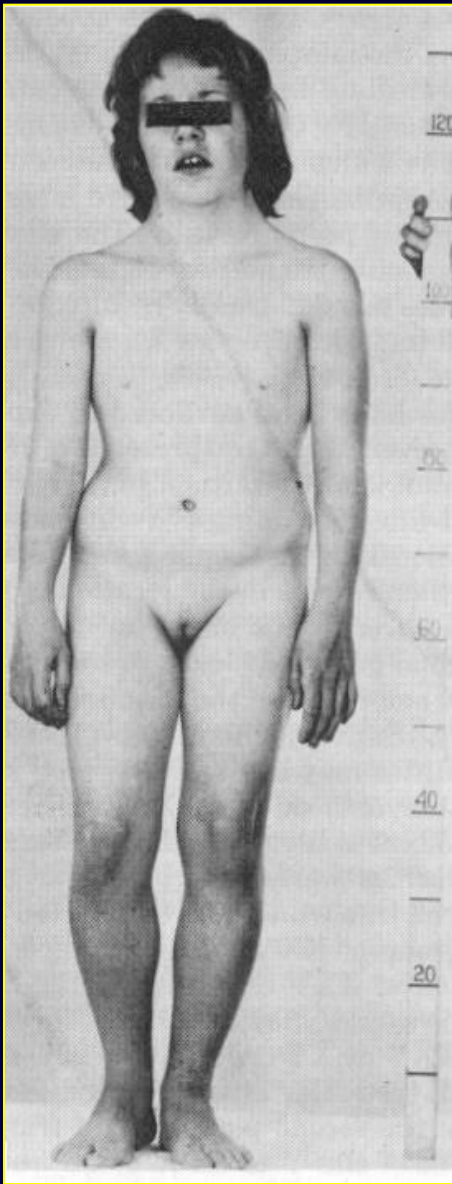


Γονιμοποίηση



Καθορισμός φύλου

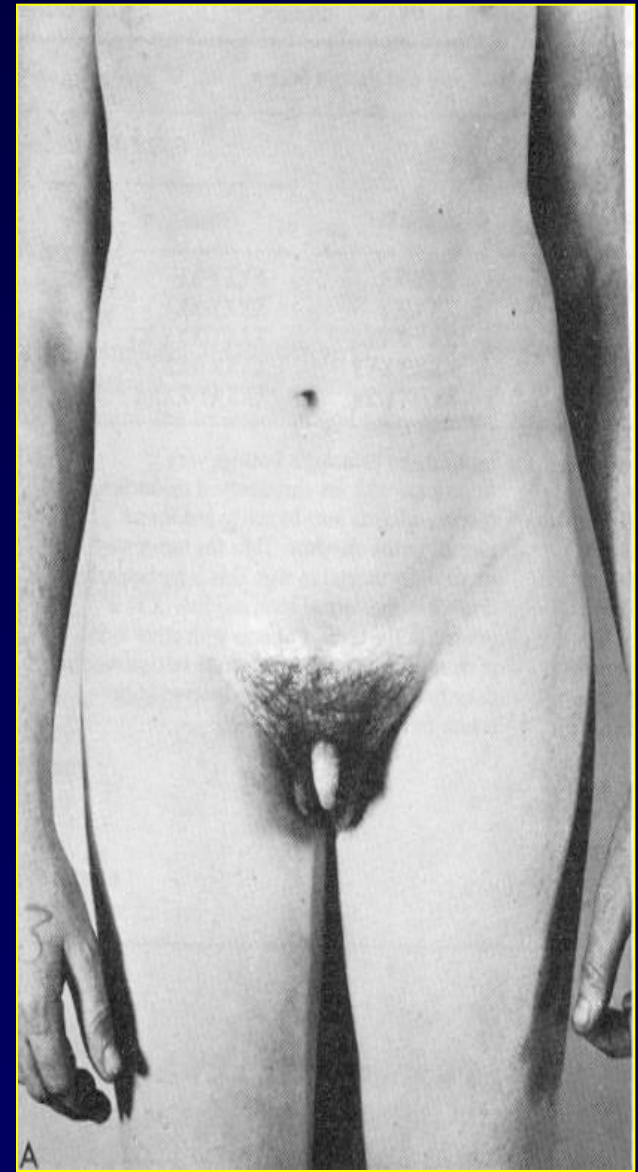



Turner syndrome

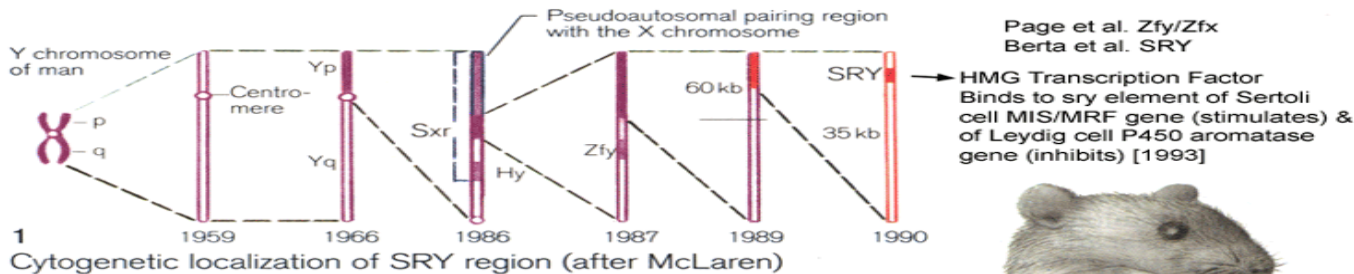
Καθορισμός
φύλου

45XO
47XXY

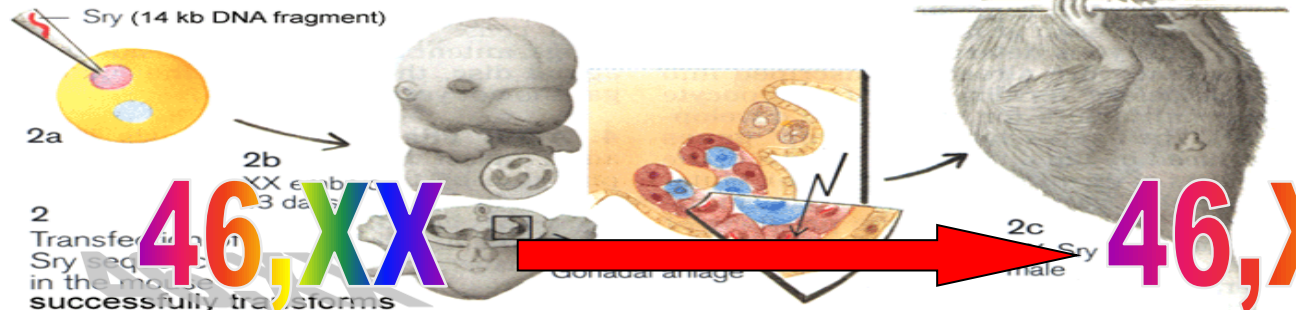


Klinefelter syndrome

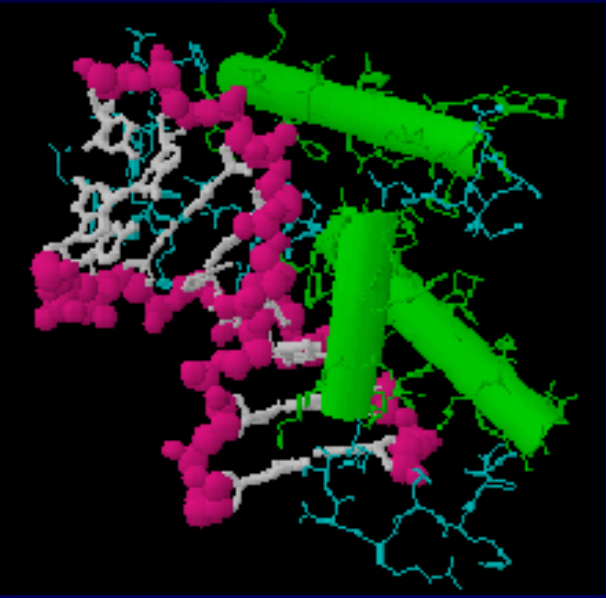
SRY Is the Male Determination Factor



Καθορισμός
φύλου



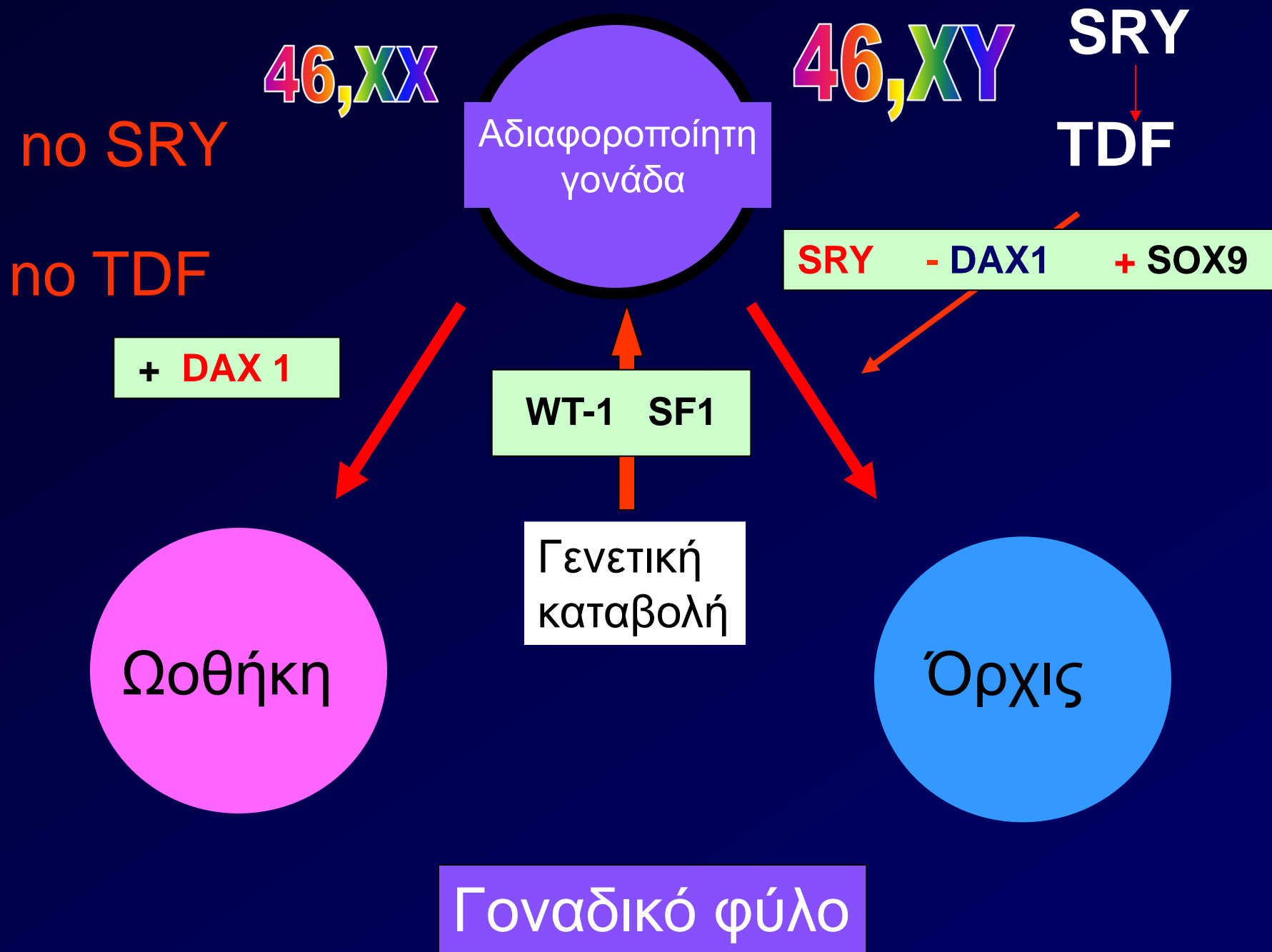
46,XX → 46,XX Male



SRY – μονήρες εξόνιο με μία κεντρική διατηρημένη επανάληψη (HMG) box στο Y χρωμόσωμα.
 Η πρωτεΐνη του SRY δεσμεύεται στο DNA και λειτουργεί:

- ενεργοποιώντας απαραίτητα γονίδια
- αναστέλλοντας κατασταλτικά της ανδρικής διαφοροποίησης γονίδια

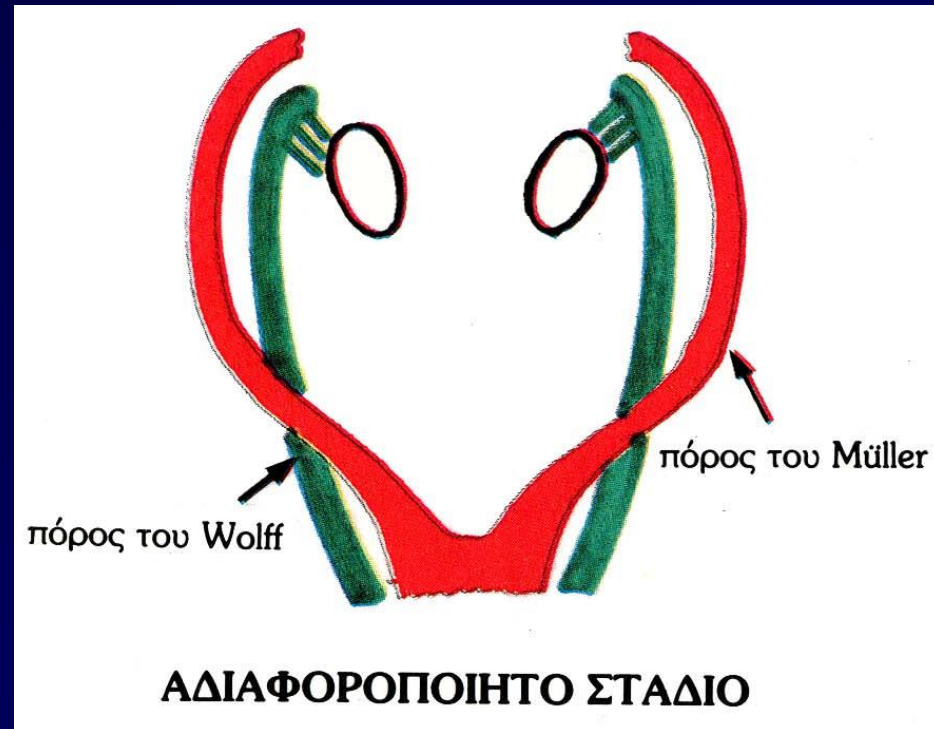



ΑΔΙΑΦΟΡΟΠΟΙΗΤΕΣ ΔΟΜΕΣ

Όμοιες και αμφιδύναμες στα 46XY και 46XX έμβρυα

- Γοναδική καταβολή (gonadal ridge)
- Αρχέγονα γεννητικά κύτταρα (germ cells)
- Σύστημα εσωτερικών πόρων (internal ducts)
 - Πόροι του Wolff ή μεσонеφρικοί
 - Πόροι του Muller ή παραμεσонеφρικοί
- Τα έξω γεννητικά όργανα (external genitiation)

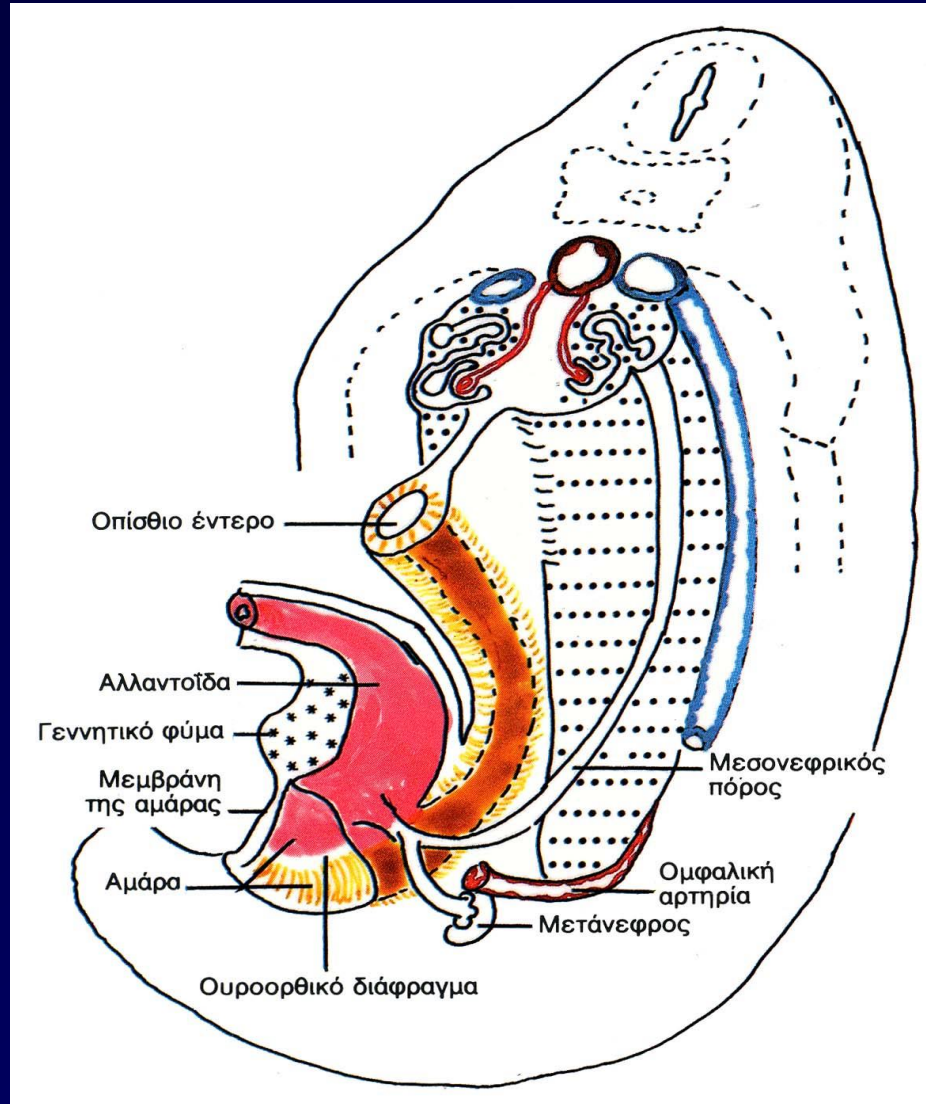


ΜΗΧΑΝΙΣΜΟΙ ΔΙΑΦΟΡΟΠΟΙΗΣΗΣ ΤΟΥ ΦΥΛΟΥ

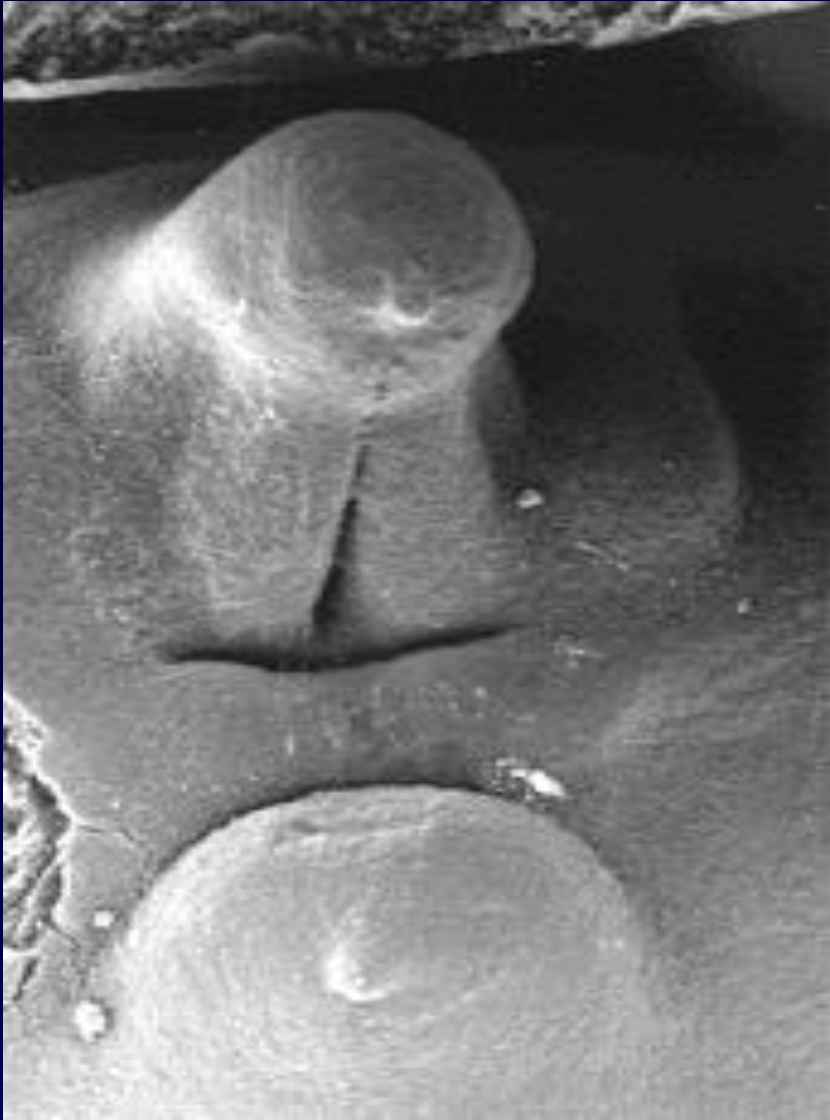
Πως επιτελούνται οι μεταβολές;

- **Αμφιδύναμη γοναδική καταβολή**

Βρίσκεται στο μέσο της ουρογεννητικής ακρολοφίας στο έμβryo των 5 εβδομάδων



Testicular development



- Presence of chromosome Y (TDF)
- Until the 42ⁿ embryonic day sex is undifferentiated
- Sex determination starts from the 6th week of gestation

Undifferentiated gland: 50th day

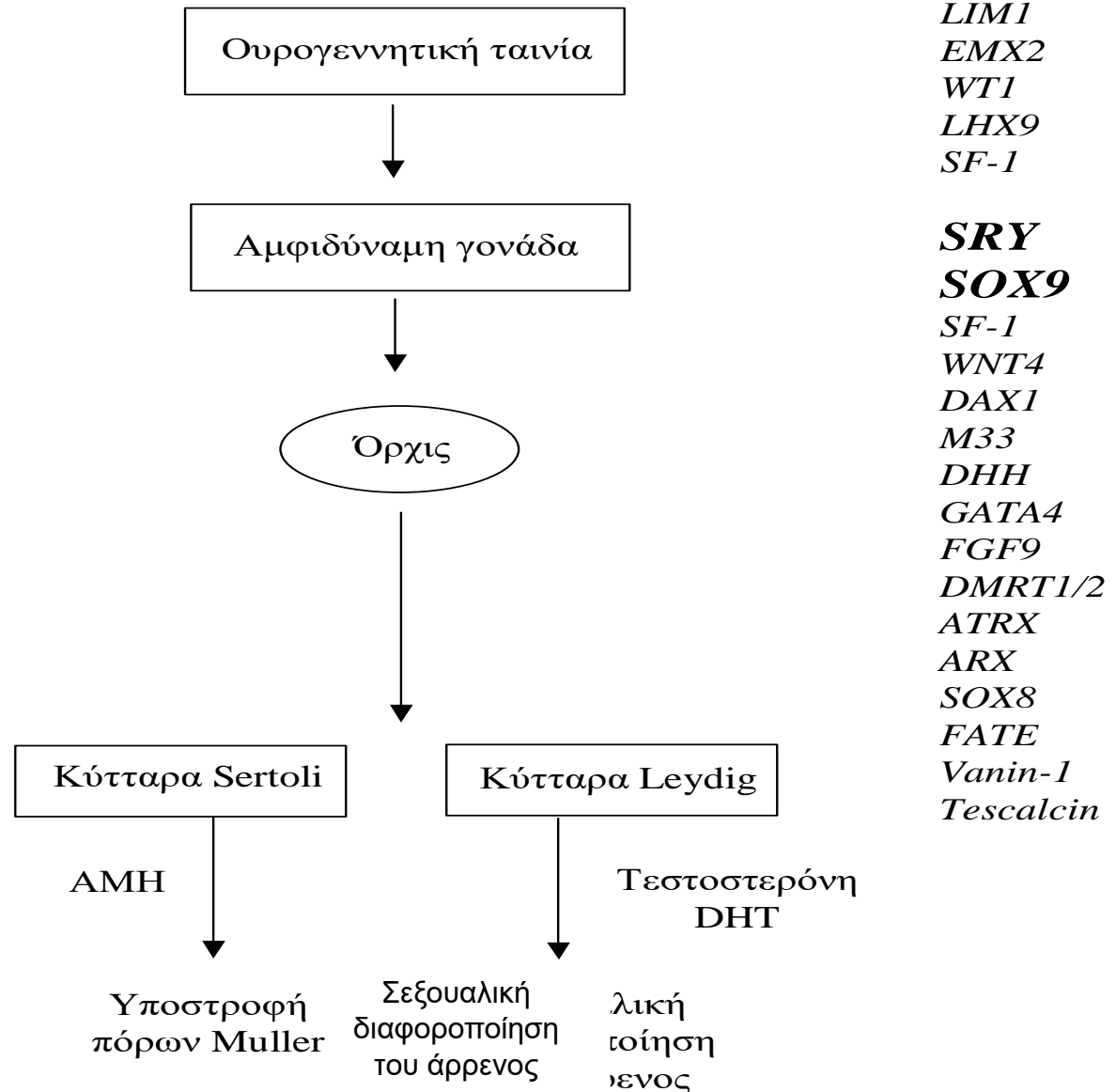
Διαφοροποίηση του φύλου

1^ο στάδιο

Με τη δράση
διαφόρων
γονιδίων

2^ο στάδιο

Με τη δράση
των ορμονών

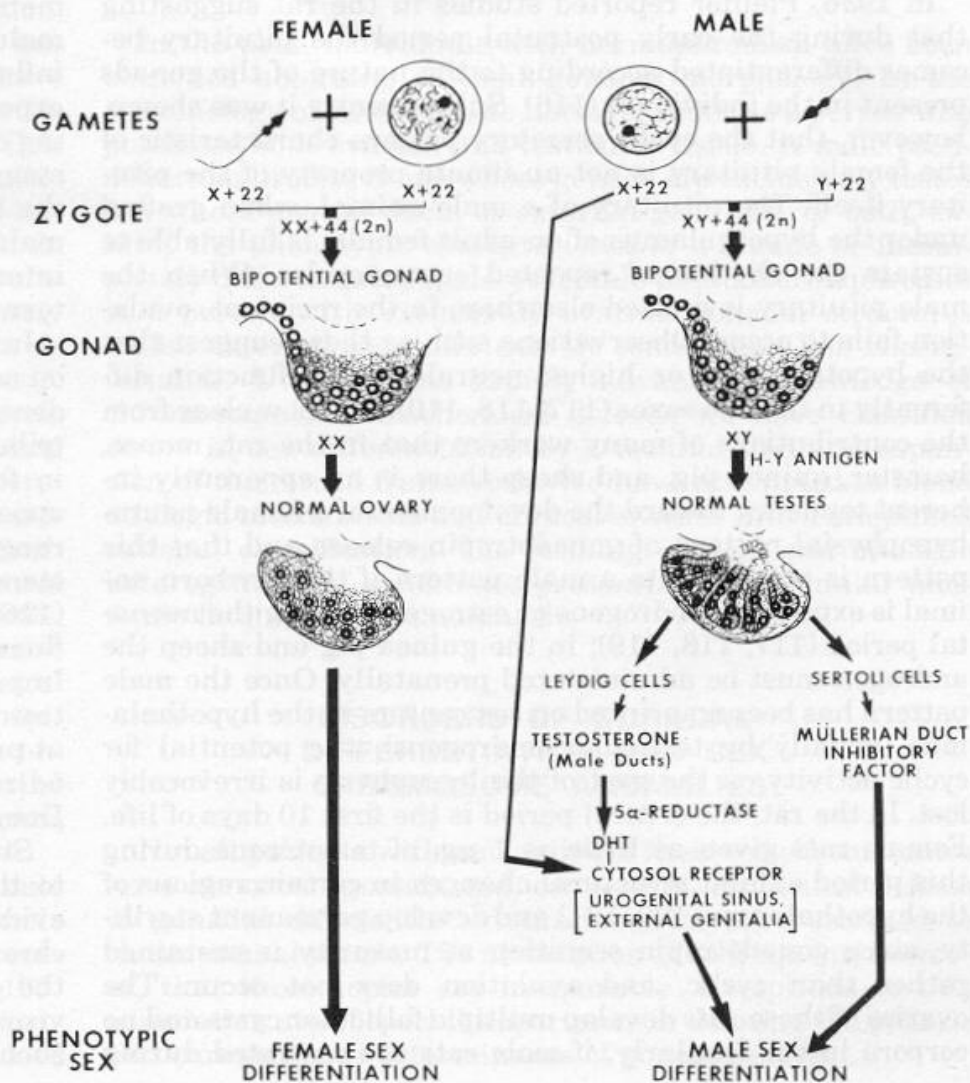


- Το φύλο καθορίζεται κατά τη σύλληψη!

αλλά...

- Τα μορφολογικά χαρακτηριστικά του άρρενος και του θήλεος δεν εμφανίζονται νωρίτερα της 7^{ης} εβδομάδας της κύησης

Καθορισμός του φύλου



Y chromosome \rightarrow TDF
(testes determining factor)

Primitive genital trabeculas \rightarrow
testicular/medullar trabeculas

EMBRYONIC TESTIS

Primitive genital cells

Sertoli cells \rightarrow MIS

Leydig cells \rightarrow Testosterone

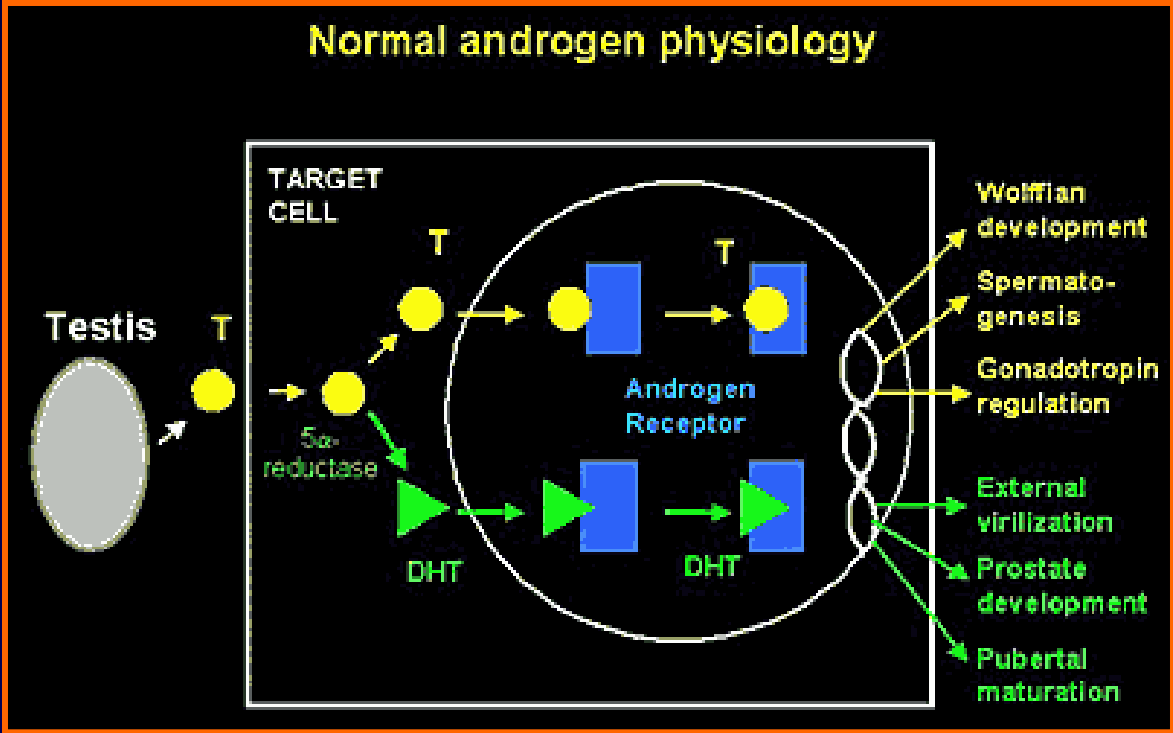
Καθορισμός του φύλου

46,XY

Όρχις

Leydig

LH rec
StAR
P450scc
P450c17
3β -HSD
17β-HSD



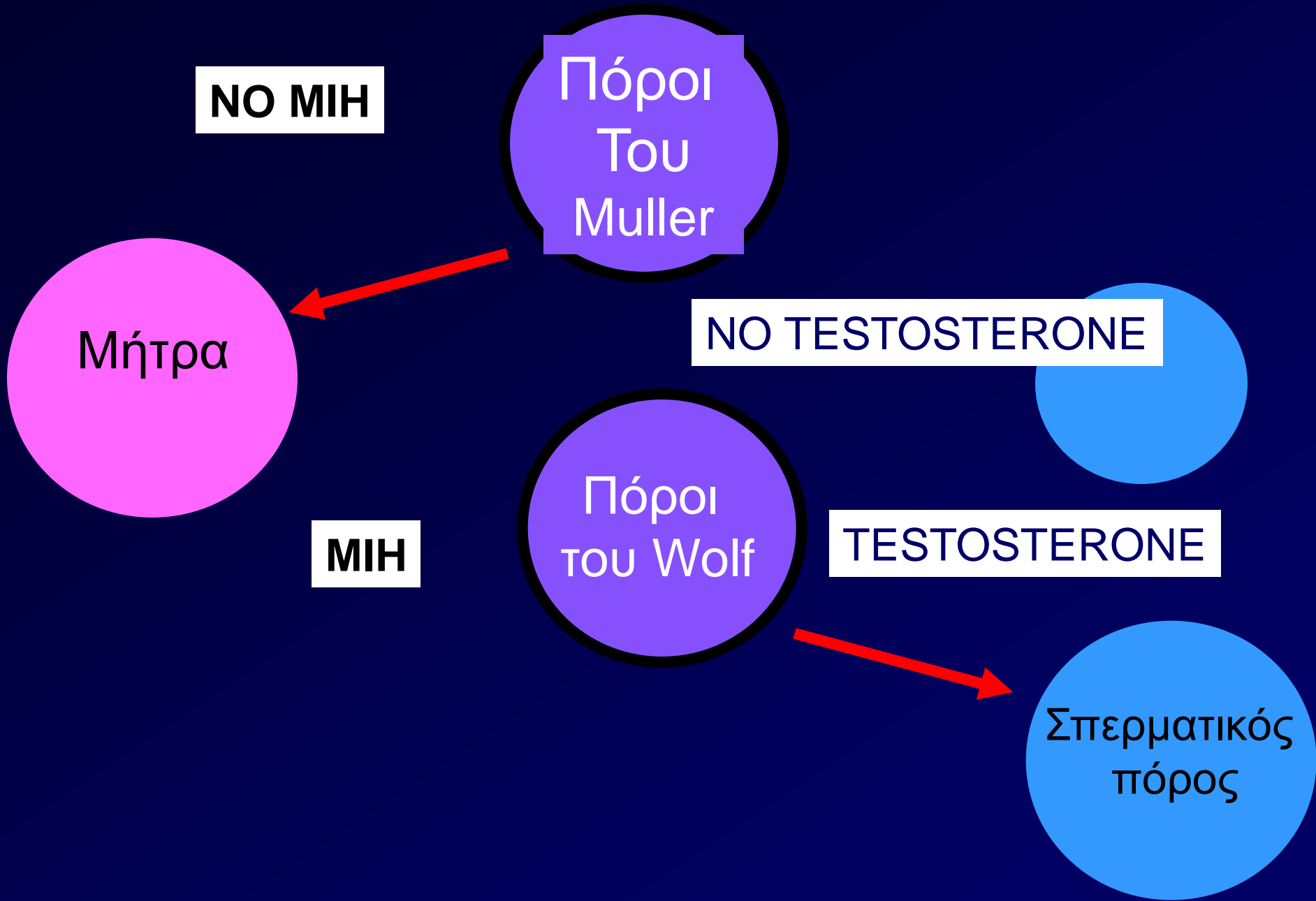
Testosterone

SRD5A2

AR

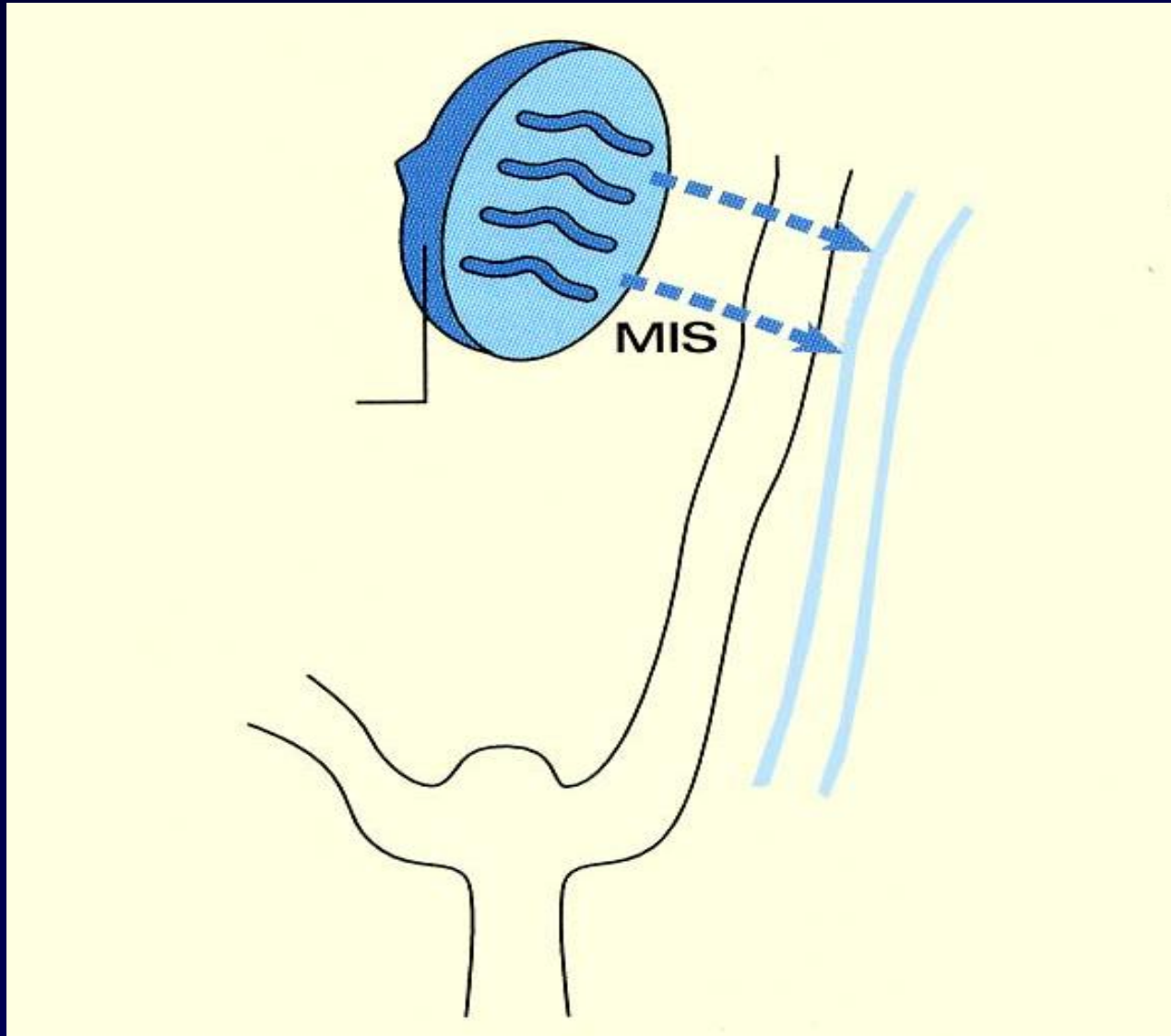
Dihydrotestosterone

Αρρενοποίηση



ΔΙΑΦΟΡΟΠΟΙΗΣΗ ΤΟΥ ΟΡΧΙ

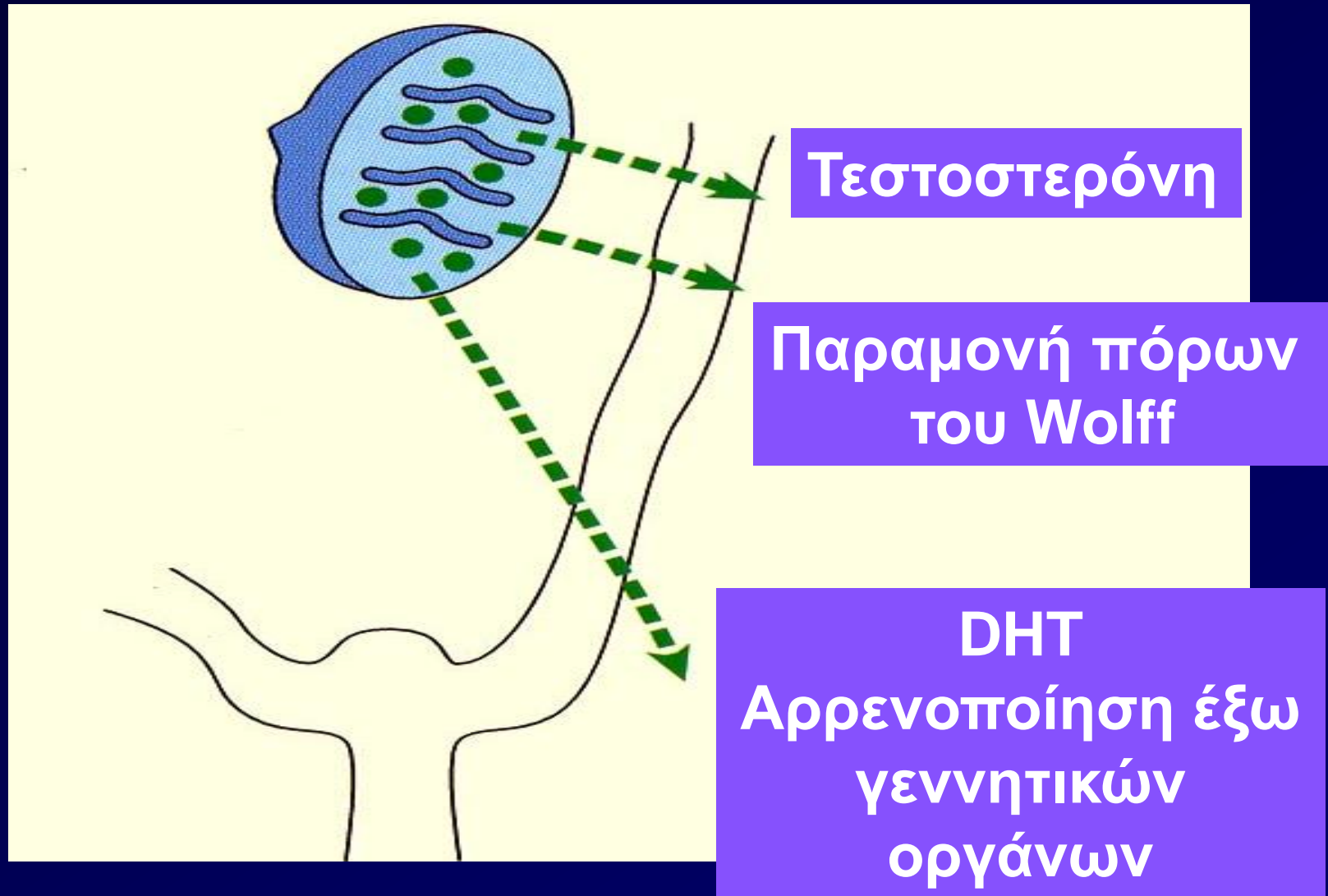
Εμφάνιση κυττάρων Sertoli 7^η εμβρυϊκή εβδομάδα



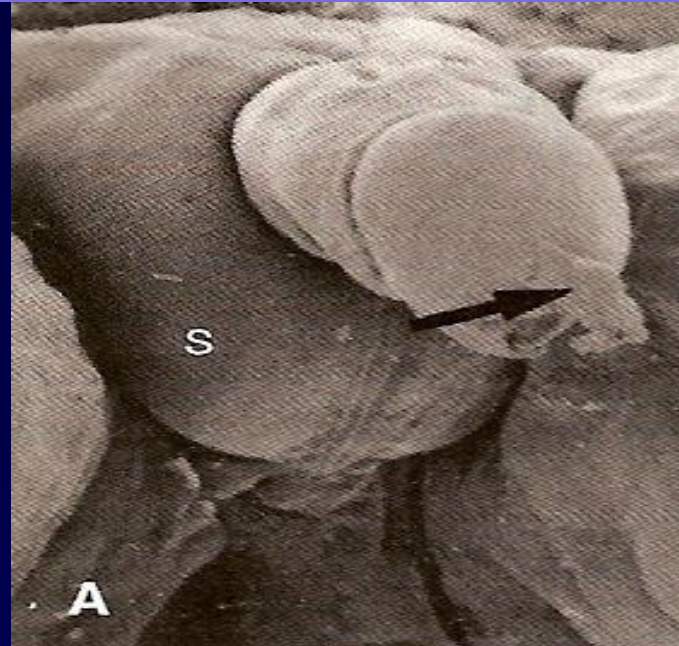
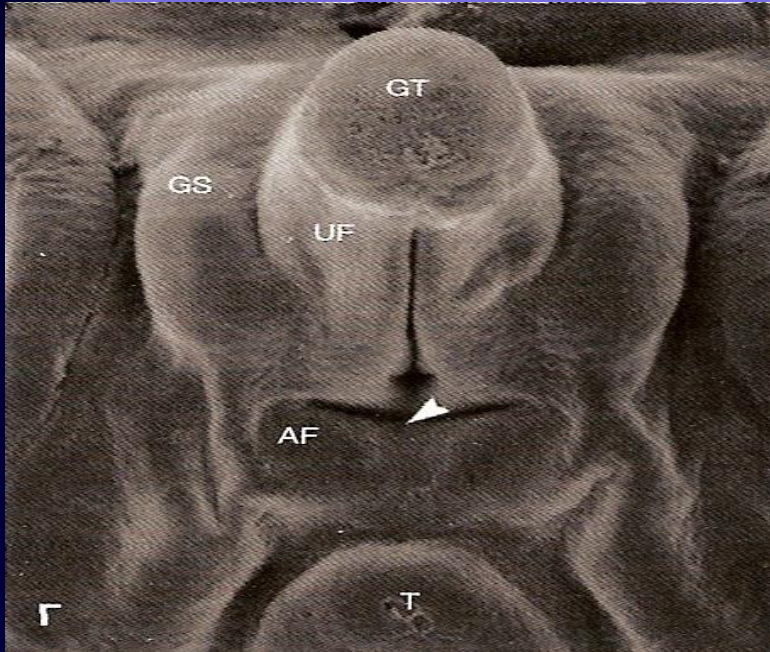
Υποστροφή των
πόρων
του Muller

ΔΙΑΦΟΡΟΠΟΙΗΣΗ ΤΟΥ ΟΡΧΙ

Εμφάνιση κυττάρων Leydig 8^η – 9^η εμβρυϊκή εβδομάδα



Ανάπτυξη έξω γεννητικών οργάνων



Επίδραση των
ανδρογόνων στη
διαφοροποίηση των
έξω γεννητικών
οργάνων

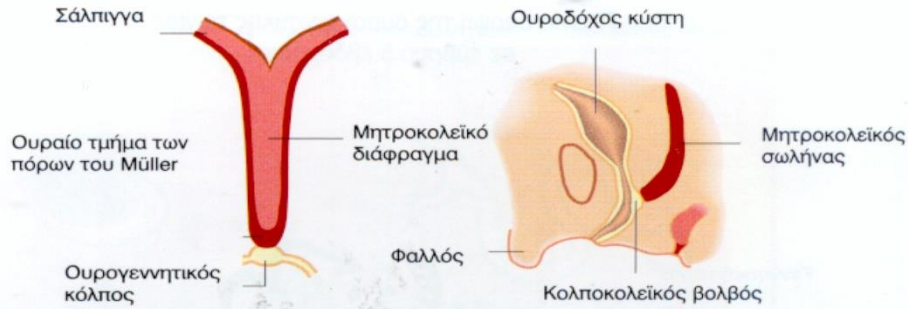


- Genital phyma → penis
- Urethral sulcus development
- Closure of scrotal tuberosities

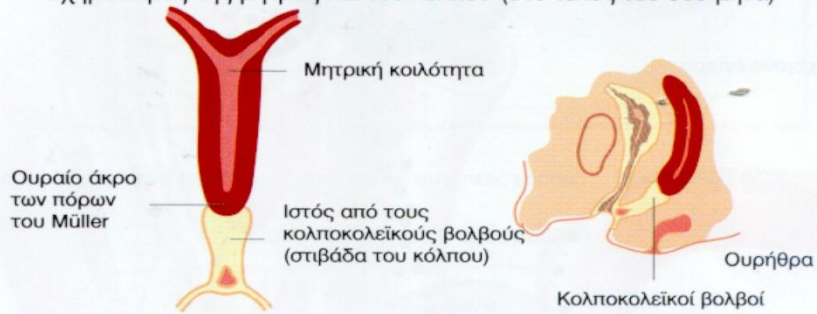
Ανάπτυξη έσω γεννητικών οργάνων

Πόροι του θήλεος Εμβρυολογία και ανάπτυξη

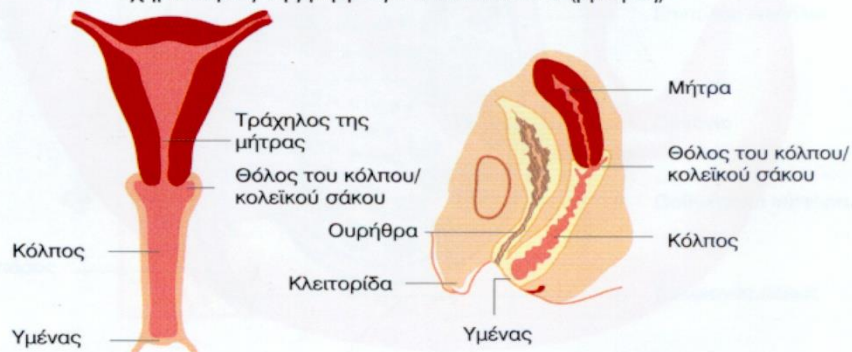Σχηματισμός της μήτρας και του κόλπου (9 εβδομάδες)



Σχηματισμός της μήτρας και του κόλπου (στο τέλος του 3ου μήνα)

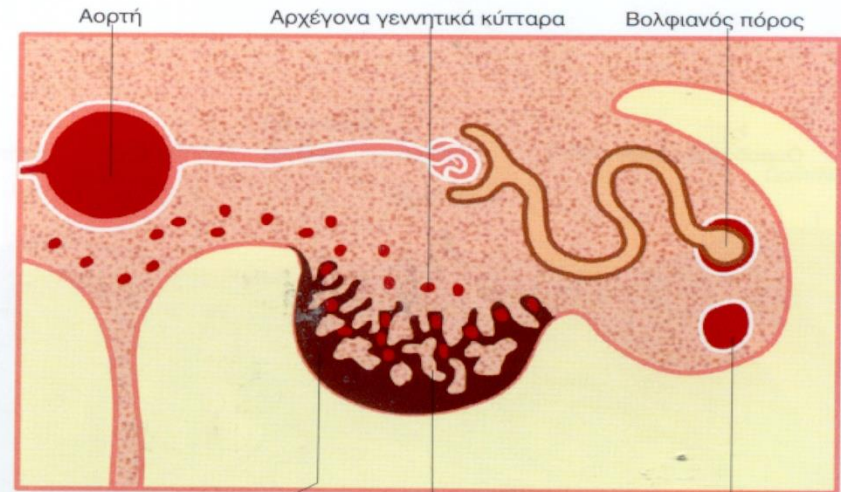


Σχηματισμός της μήτρας και του κόλπου (βρέφος)



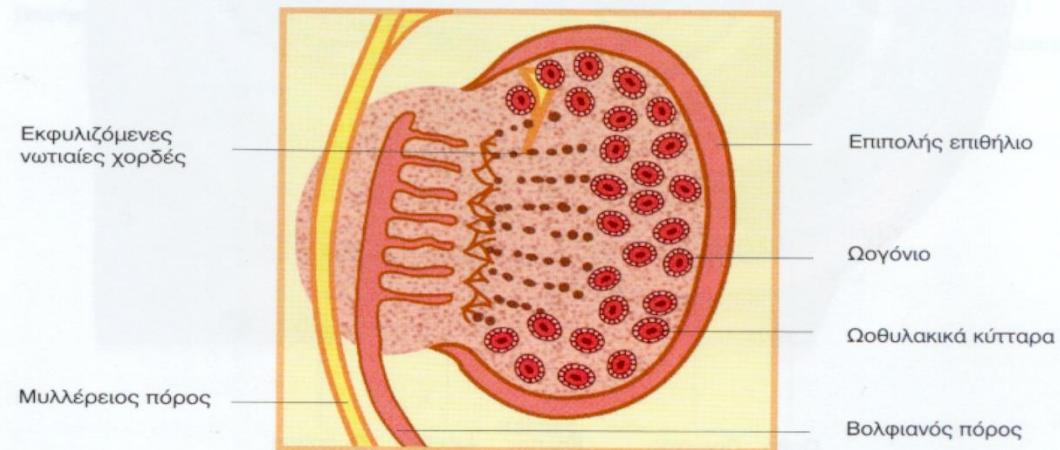
Προγεννητική ανάπτυξη της γονάδος του θήλεος II

Εγκάρσια διατομή στο επίπεδο των ουρογεννητικών ταινιών (5 εβδομάδες)



Εξαπλούμενο κοιλωματικό επιθήλιο, Αρχέγονες φυλετικές χορδές, Μυλλέριος πόρος

Ωοθήκη (έμβρυο 8 εβδομάδων)



Ανάπτυξη έξω γεννητικών οργάνων

Ωοθήκη

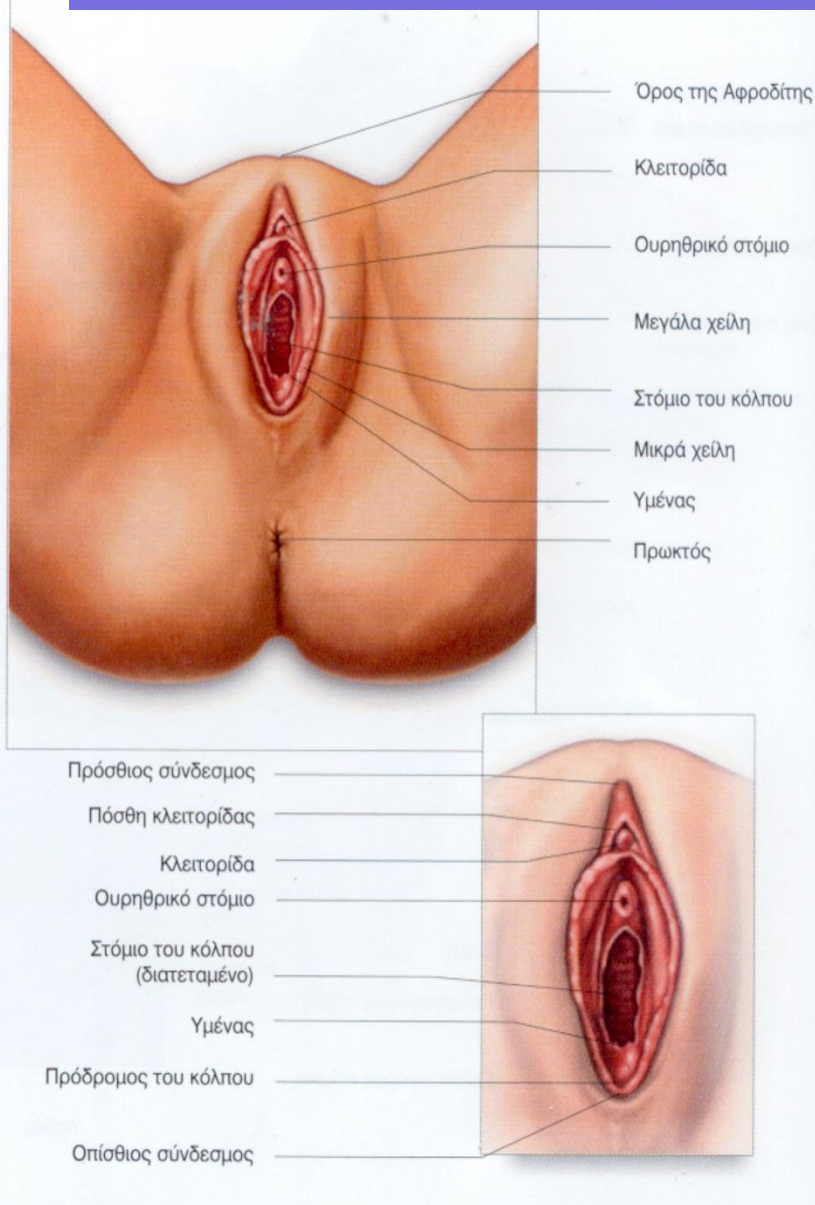
(απουσία ανδρογόνων)

Οιστρογόνα

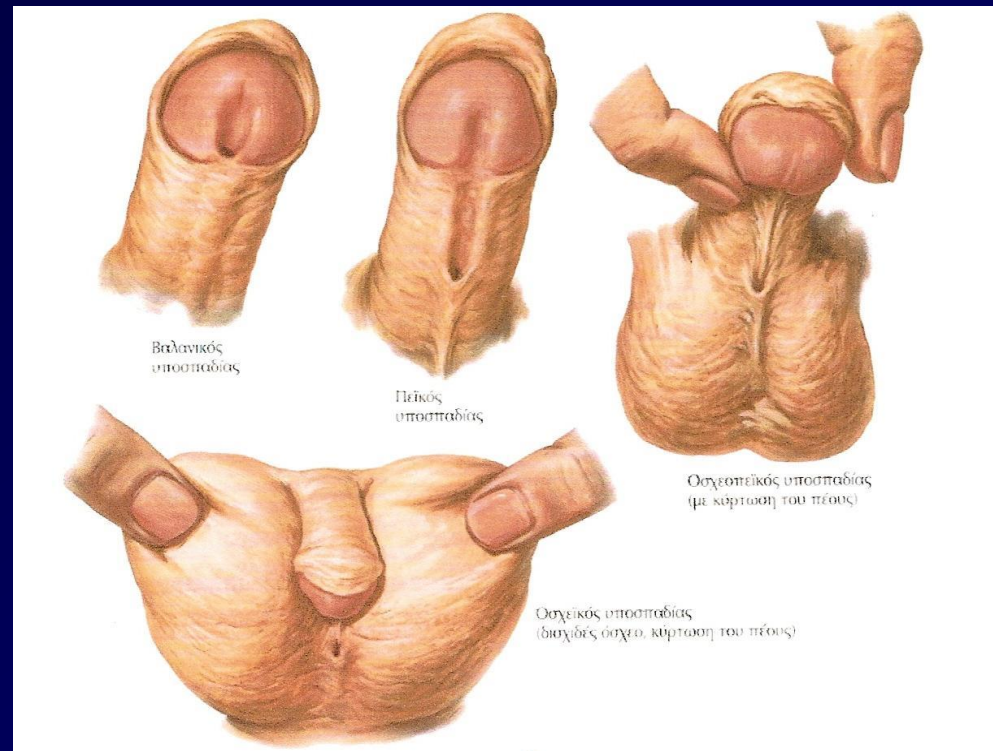
(πηγές: μητέρα και πλακούντας)

1. Paramesonephric duct stimulation (fallopian tube, uterus, upper vagina)

2. External genitalia development (vulva labiums, clitorii, inferior vagina)

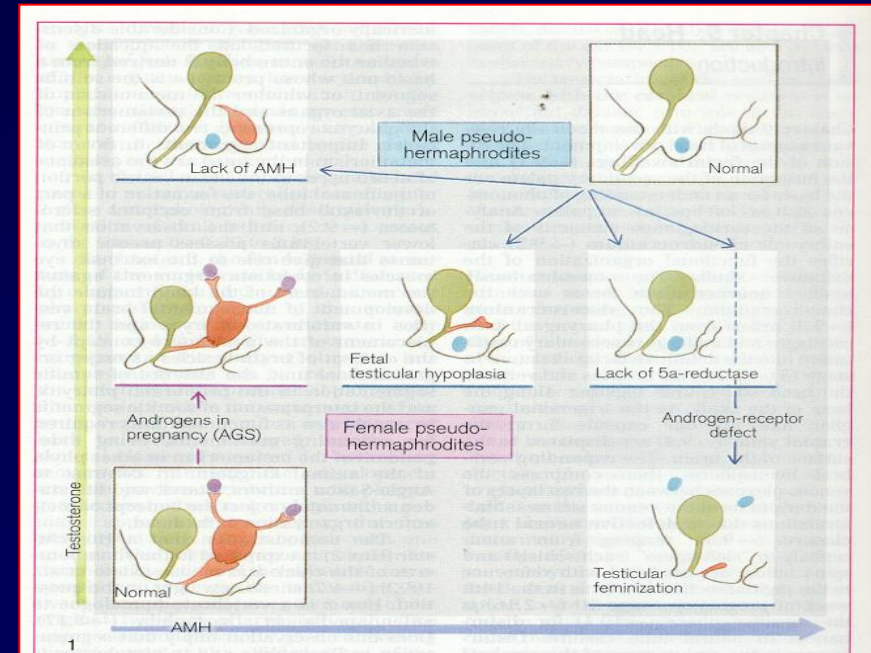


- Hypospadias = abnormal urethra ejections to the dorsal penis area due to defective closure of urogenital folds.
- Bifida scrotum = abnormality in which scrotal tuberosities closure is imperfect.
(nearly always hypospadias co-exists)

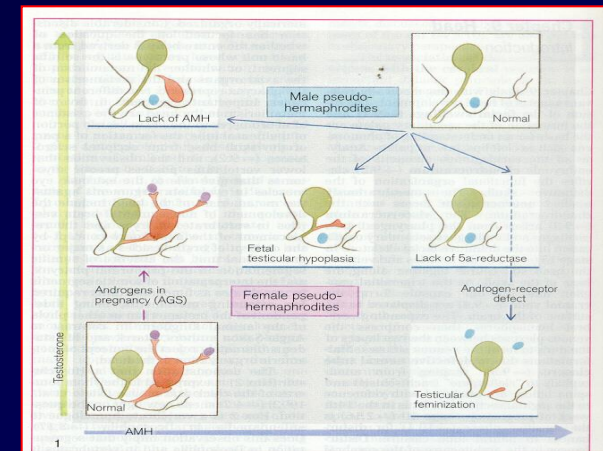


Διαταραχές διαφοροποίησης του φύλου

- Αληθής ερμαφροδιτισμός
- Άρρεν ψευδερμαφροδιτισμός
- Θήλυς ψευδερμαφροδιτισμός
- Σύνδρομο πολλαπλών γενετικών ανωμαλιών



Διαταραχές διαφοροποίησης του φύλου



- Αληθής ερμαφροδιτισμός : μικτές γονάδες άρρενος και θήλεος, φαινότυπος (?)
- Άρρεν ψευδερμαφροδιτισμός : άρρεν γονότυπος (XY), φαινότυπος (?)
- Θήλυς ψευδερμαφροδιτισμός : θήλυς γονότυπος (XX), φαινότυπος (?)

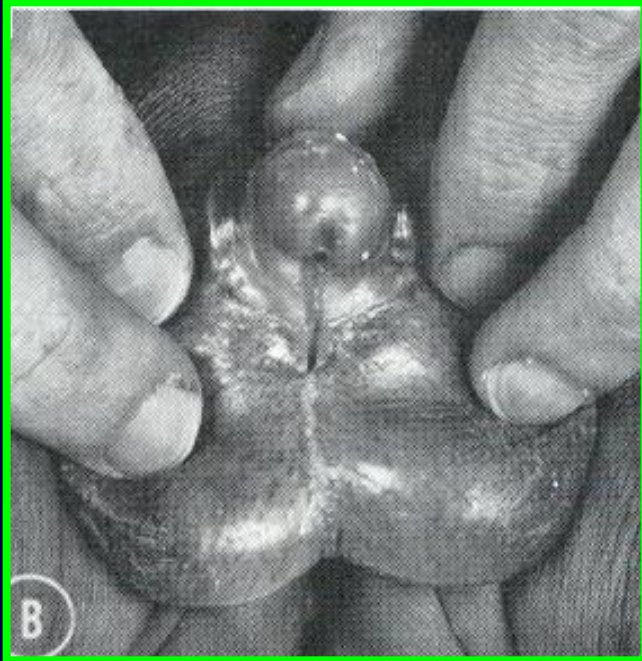Διαταραχές διαφοροποίησης του φύλου

Κλινική παρουσίαση

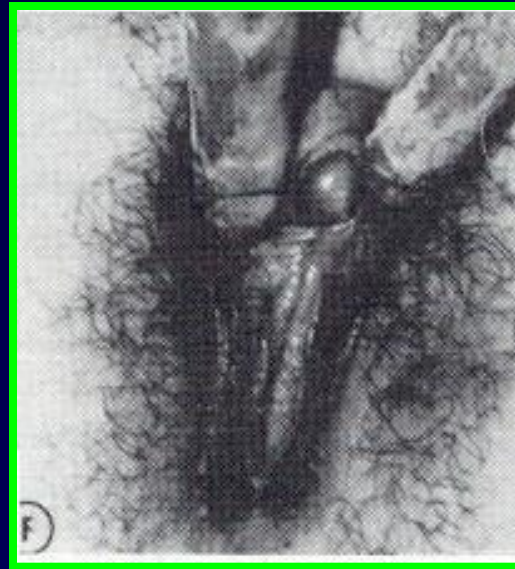- Κατά τη γέννηση
- Κατά τη παιδική ηλικία
- Κατά την εφηβεία
- Κατά την ενήλικη ζωή

Διαταραχές διαφοροποίησης του φύλου

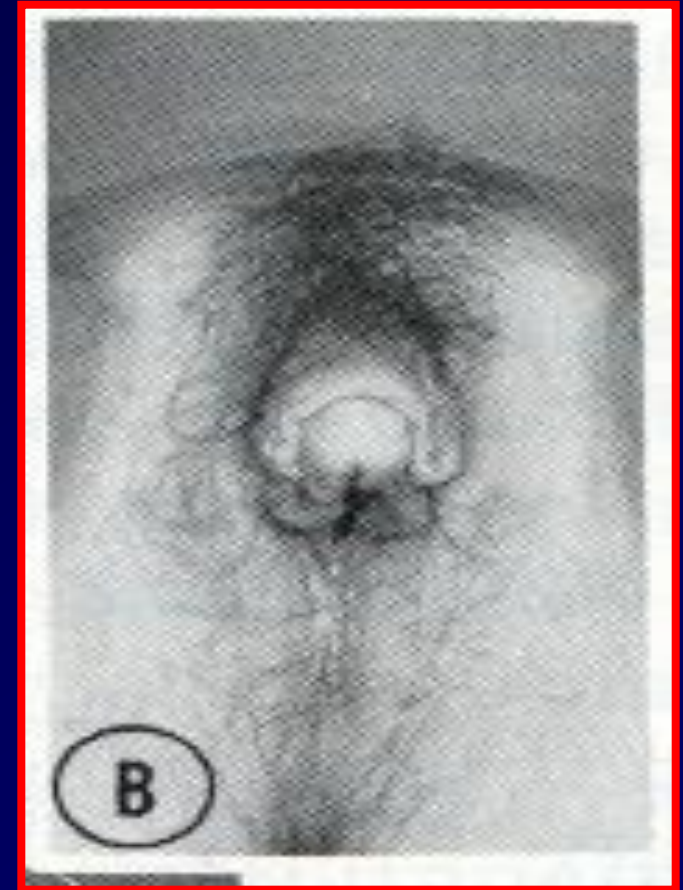
Στη γέννηση



3 βHSD



AIS



CAH

Αμφίβολα έξω
γεννητικά όργανα

Διαταραχές διαφοροποίησης του φύλου


Αληθής ερμαφροδιτισμός

- Έξω γεννητικά όργανα: υποσπαδίας
- Έξω γεννητικά όργανα: ωθηκόρχις

**Caryotype: 46XX(60%), 46XY(15%),
Mosaics(25%)**

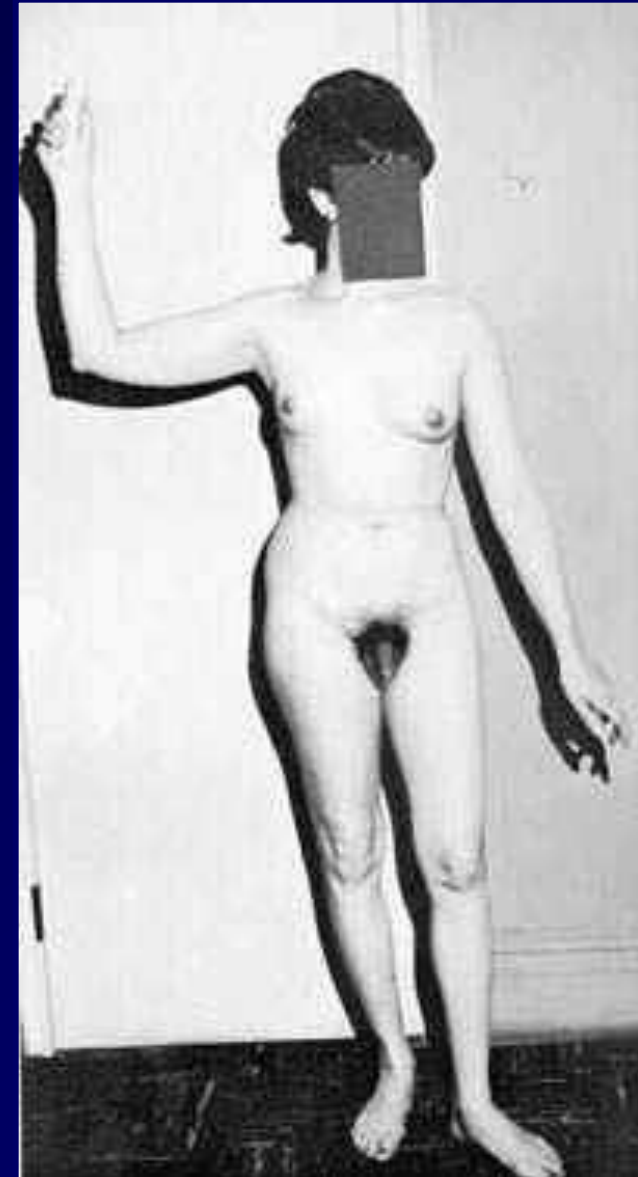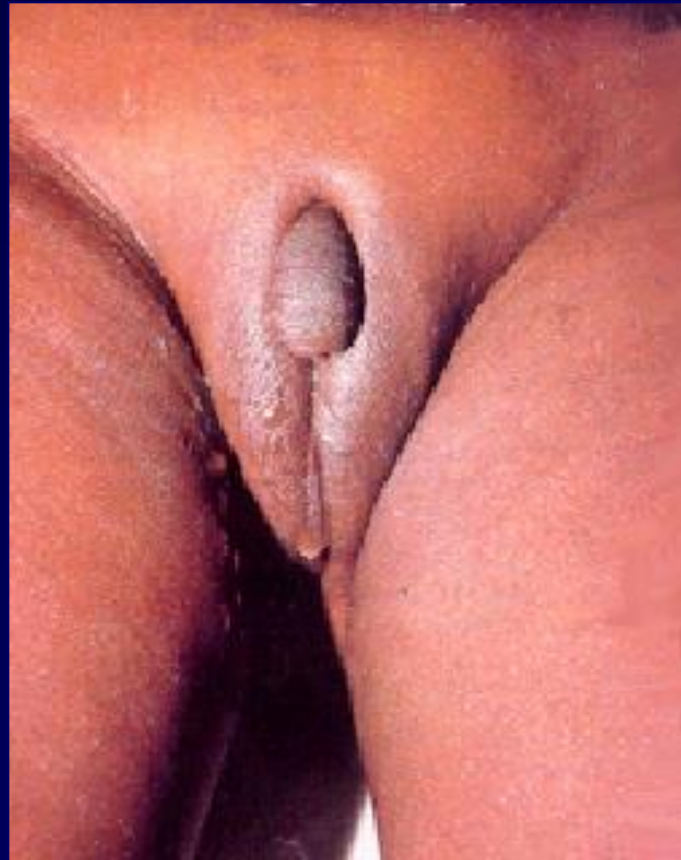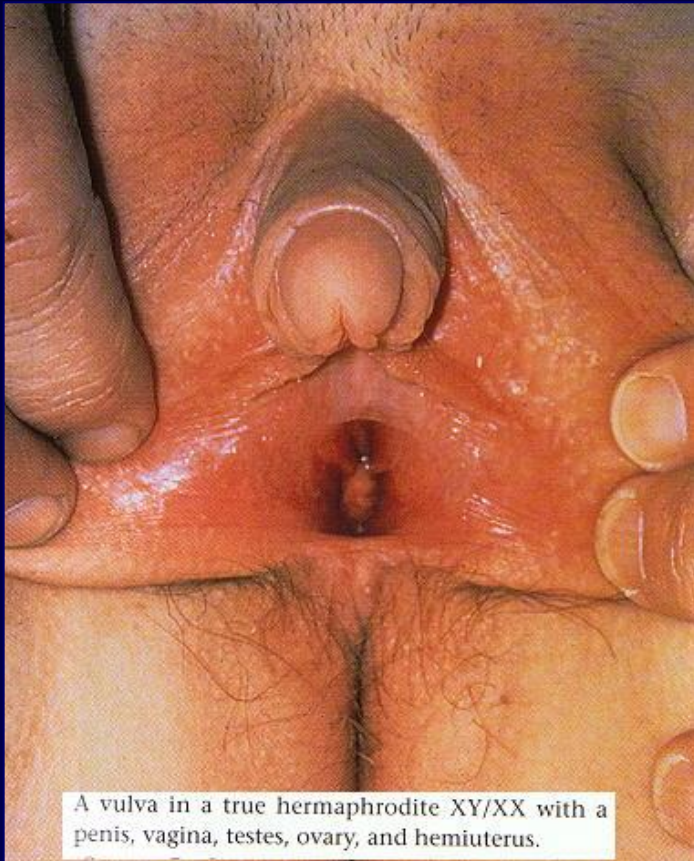Wolf' ducts: +

Muller's ducts: +



Διαταραχές διαφοροποίησης του φύλου

Αληθής ερμαφροδιτισμός



Γονιμότητα

Spermatogenesis in 12% of males

- A successful pregnancy outcome using frozen testicular sperm from a chimeric infertile 46, XX/46, XY male, who as an infant, was diagnosed as a true hermaphrodite

Sugawara N Human Reproduction 2005

Ovulation in females

True hermaphrodite with bilateral ovotestes, bilateral gonadoblastomas and dysgerminomas, 46,XX/46,XY karyotype, and a successful pregnancy

Talerman A, Cancer. 1990

Διαταραχές διαφοροποίησης του φύλου

Θήλυς ψευδεργαφροδιτισμός

- Έξω γεννητικά όργανα: αμφίβολα
- Έσω γεννητικά όργανα: ωοθήκες

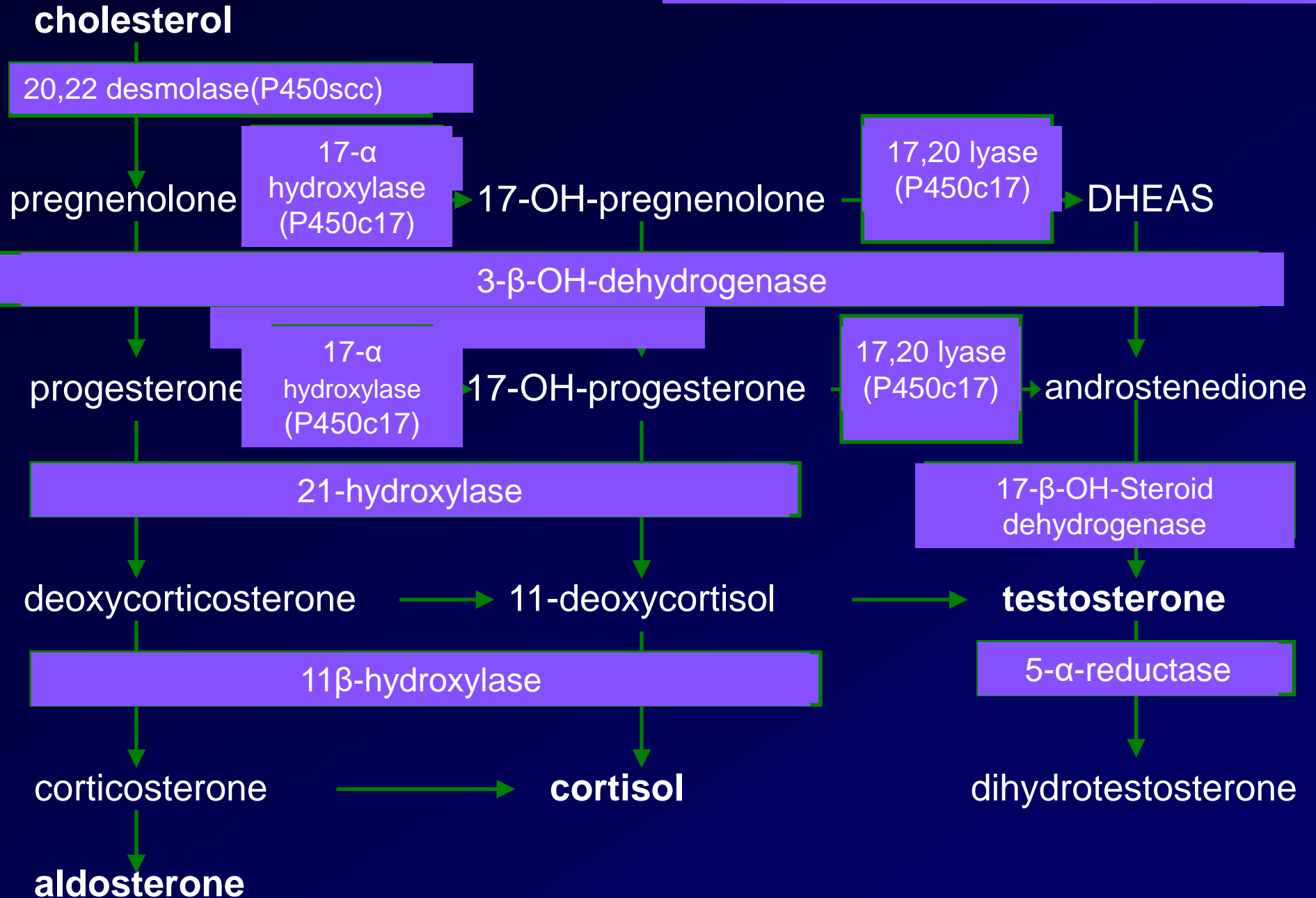
i.v. ACTH test: ↑17 OHPRG

Caryotype: 46XX(100%)

Wolf' ducts: -

Muller's ducts: +

Adrenal cortex...



CAH

Adrenal cortex...

cholesterol

20,22 desmolase(P450scc)

pregnenolone

17- α
hydroxylase
(P450c17)

17-OH-pregnenolone

17,20 lyase
(P450c17)

DHEAS

3- β -OH-dehydrogenase

progesterone

17- α
hydroxylase
(P450c17)

17-OH-progesterone

17,20 lyase
(P450c17)

androstenedione

21-hydroxylase

deoxycorticosterone

11-deoxycortisol

17- β -OH-Steroid
dehydrogenase

testosterone

11 β -hydroxylase

corticosterone

cortisol

5- α -reductase

dihydrotestosterone

aldosterone



Διαταραχές διαφοροποίησης του φύλου

Θήλυς ψευδεργαφροδιτισμός

Συγγενής υπερπλασία επινεφριδίων

- Ανεπάρκεια 21 υδροξυλάσης
- Ανεπάρκεια 11 υδροξυλάσης

i.v. ACTH test: ↑17 OHPRG

- **Κλασσική μορφή**
(απώλεια άλατος)
- **Απλή αρρενοποιητική**
- **Ώσιμης έναρξης**

Διαταραχές διαφοροποίησης του φύλου

Συγγενής υπερπλασία επινεφριδίων

Genotype

The Spectrum of Molecular Defects of the CYP21 Gene in the Hellenic Population: Variable Concordance between Genotype and Phenotype in the Different Forms of Congenital Adrenal Hyperplasia*

M. DRACOPOULOU-VABOULI, M. MANIATI-CHRISTIDI, AND C. DACOU-VOUTETAKIS

TABLE 1. Frequency (percentage) of molecular defects in the different forms of 21-hydroxylase deficiency in the Hellenic population

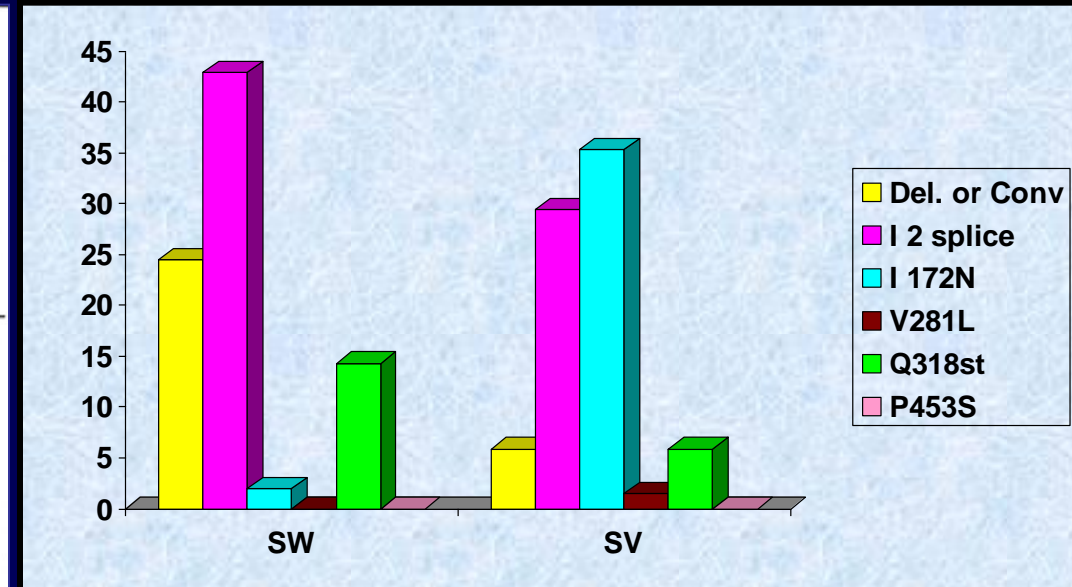
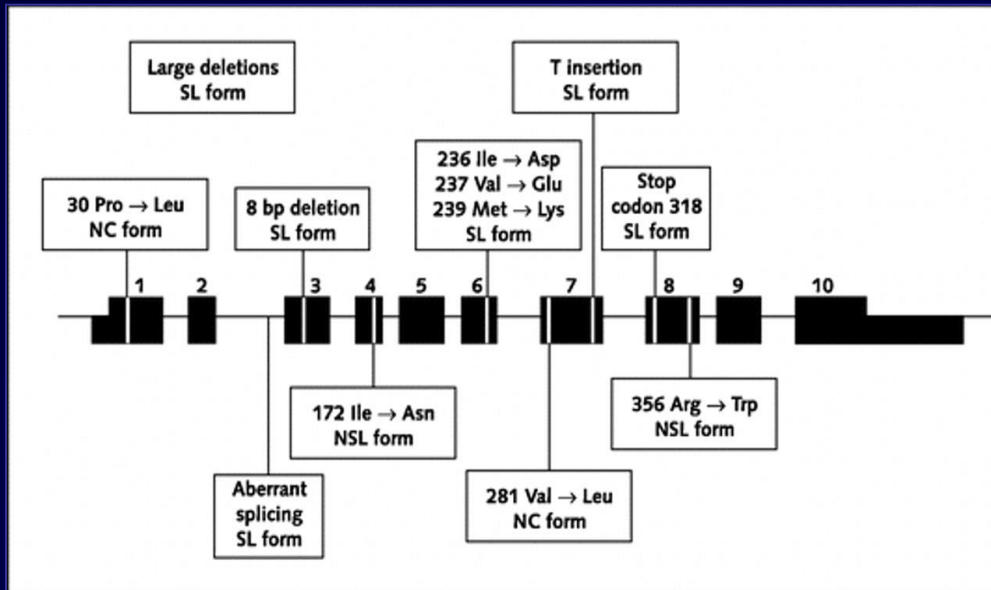
Clinical forms	Chromosomes (n)	D and C	P30L	I ₂ splice	8bpdE ₃	I172N	clusterE ₆	V281L	G291S	Q318st	Q318st + R356W	R356W	F306 + T	P453S	UD
SW	98	24.5	0.0	42.9	5.1	2.0	0.0	0.0	0.0	14.3	1.0	1.0	0.0	0.0	9.2
SV	68	5.9	19.1	29.4	0.0	35.3	0.0	1.5	0.0	5.9	0.0	0.0	0.0	0.0	2.9
NC	56	3.6	21.4	5.4	0.0	7.1	0.0	41.1	0.0	1.8	0.0	0.0	0.0	14.3	5.4
All forms	222	13.5	11.3	29.3	2.25	13.5	0.0	10.8	0.0	8.6	0.45	0.45	0.0	3.6	6.3

D, Deletions of CYP21 gene; C, conversions of CYP21 gene; UD, undetected molecular defects; SW, salt-wasting form; SV, simple virilizing form; NC, nonclassical form.

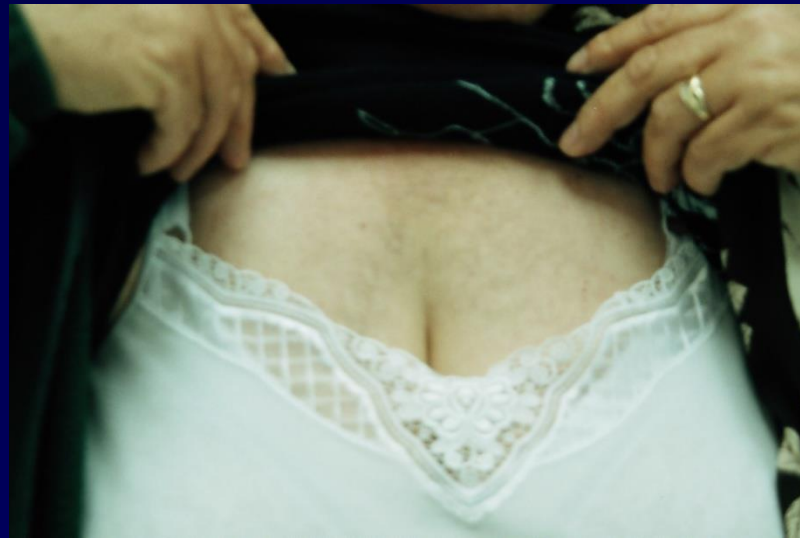Διαταραχές διαφοροποίησης του φύλου

Συγγενής υπερπλασία επινεφριδίων

Γονότυπος

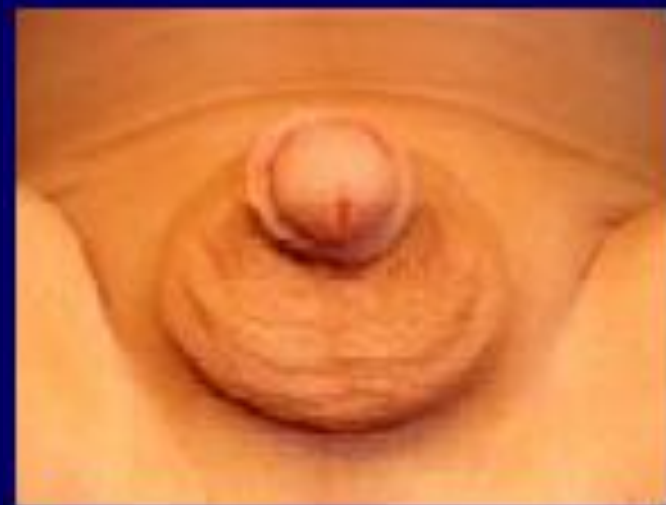
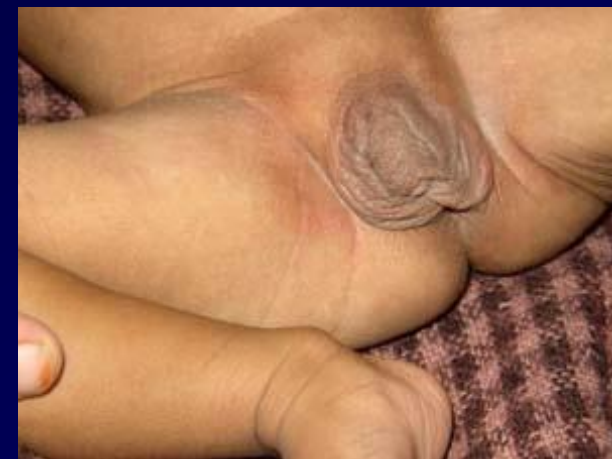
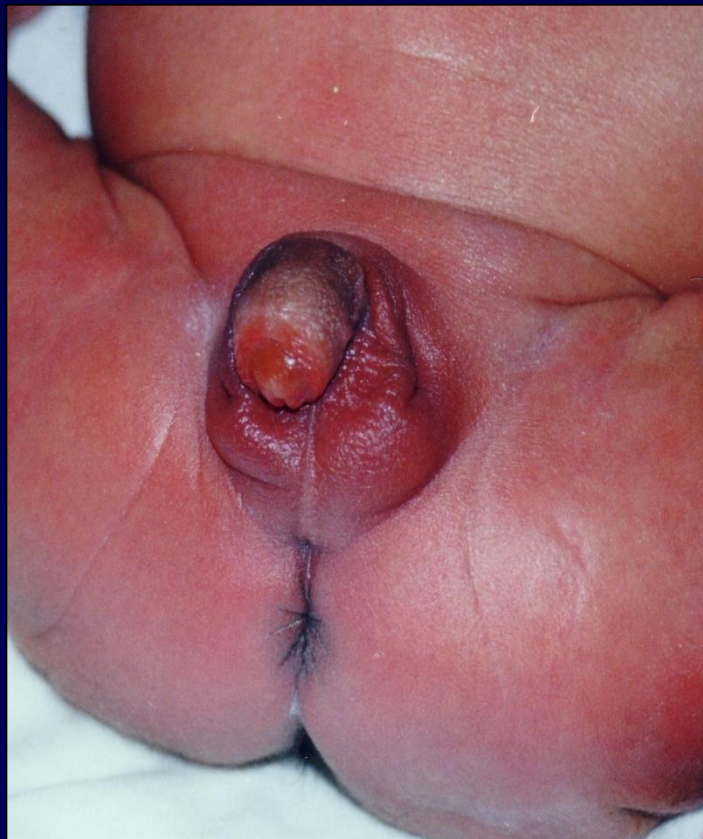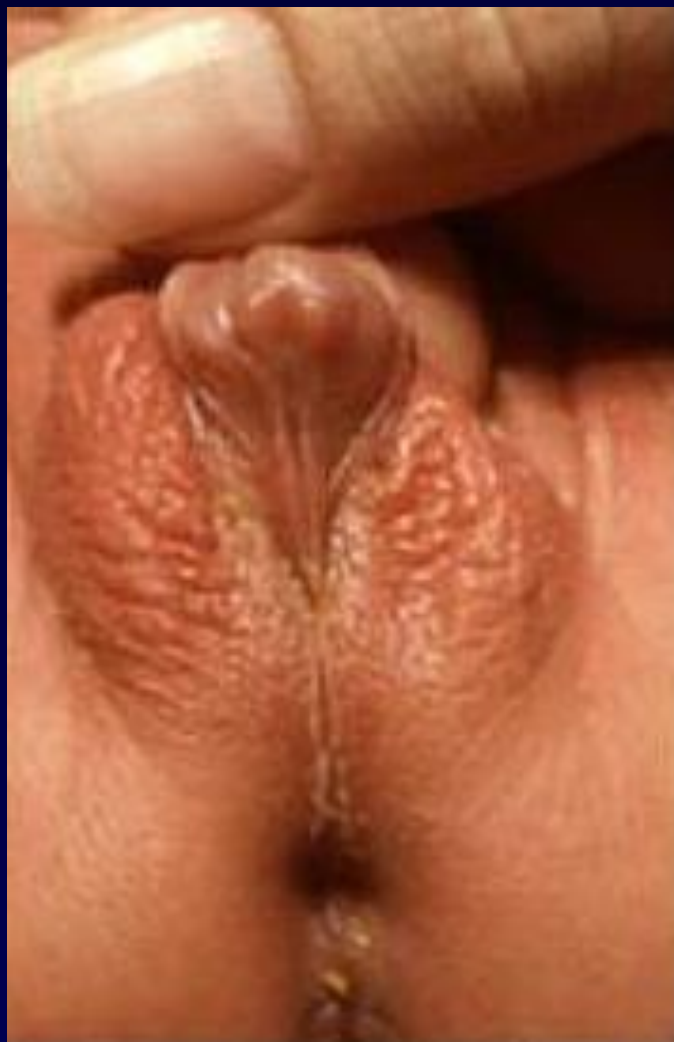Υπερτρίχωση



Αμφίβολα γεννητικά όργανα

Συγγενής υπερπλασία επινεφριδίων




Pope Joan: A Recognizable Syndrome*

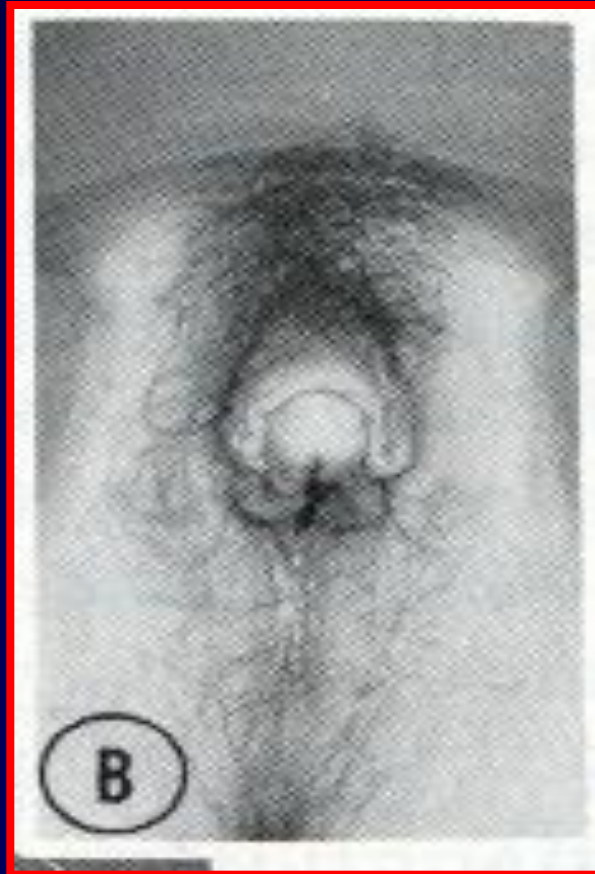Maria I. New and Elizabeth S. Kitzinger, JCEM 1993



Baubo : a Case of Ambiguous Genitalia in the Eleusinian Mysteries
Neoklis A. Georgopoulos, George A. Vagenakis, Apostolos L. Pierris
Hormones 2003



Βαυβώ
το μυθικό αιδούο



Ως ειπούσα
πέπλους
ανεσύρετο, δείξε δε
πάντα σώματος
ουδέ πρέποντα
τύπον.

Παίς δ'ήεν Ίακχος
Βαυβούς υπο
κόλπους

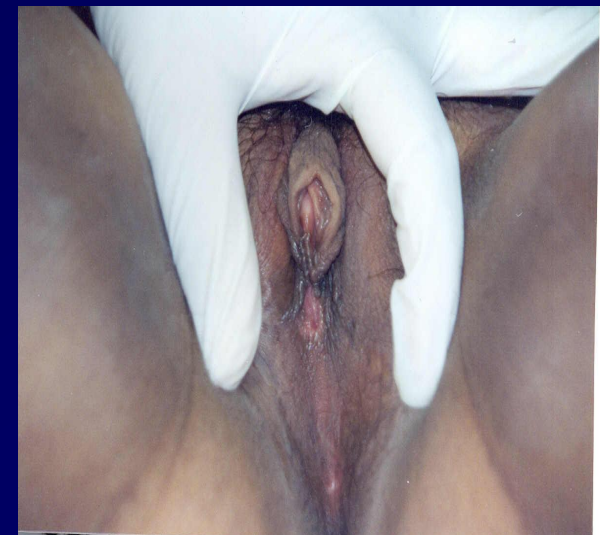Άρρεν ψευδερμαφροδιτισμός

Παθογενετικοί μηχανισμοί

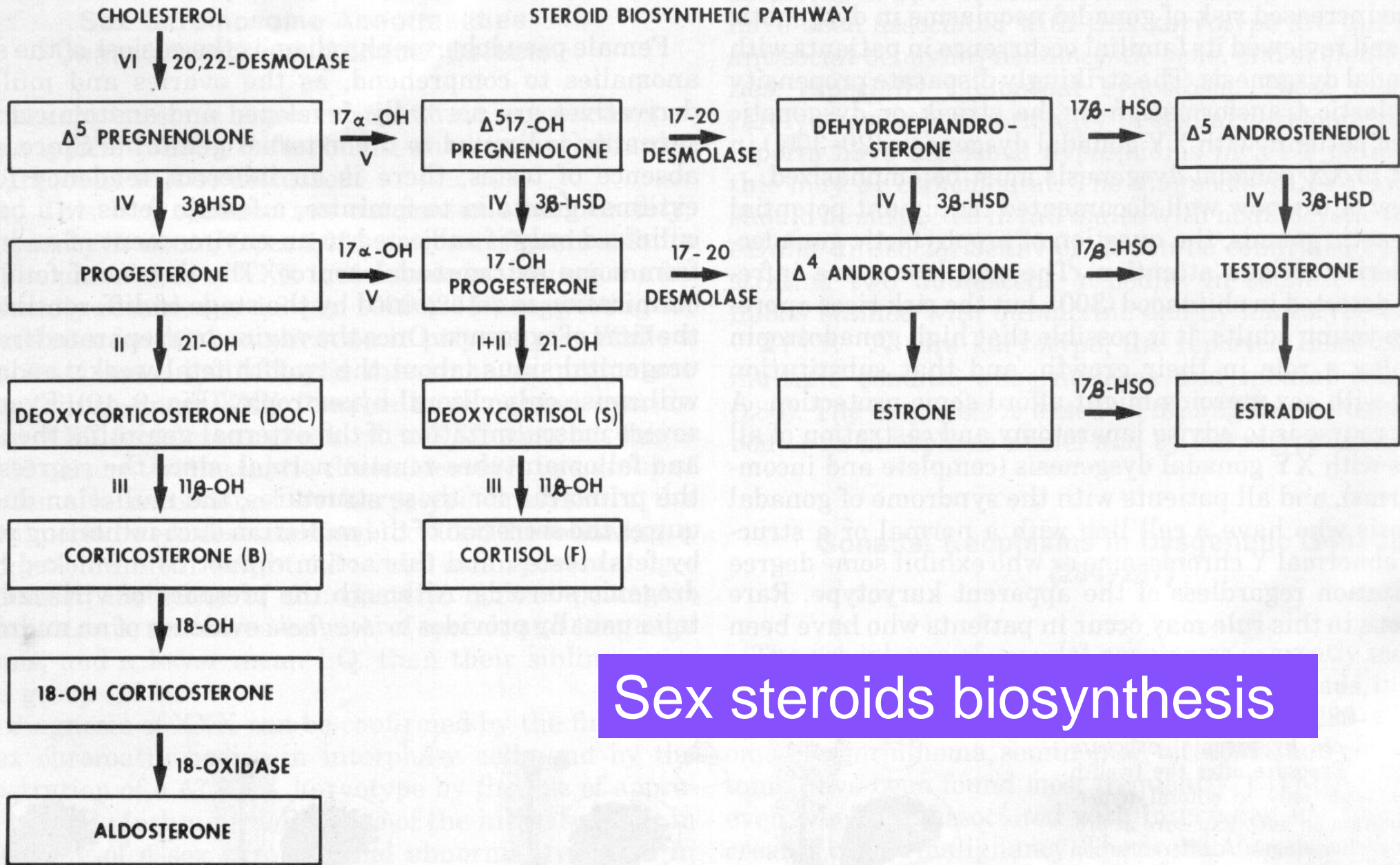
- Διαταραχές παραγωγής Τεστοστερόνης
- Αντίσταση στα Ανδρογόνα
- Αγενεσία ή απλασία των κυττάρων Leydig
- Σύνδρομο παραμονής πόρων του Muller

Αμφίβολα έξω γεννητικά όργανα

- Υποσπαδίας
- Δισχιδές όσχεο
- Υπερτροφική ακρολοφία



STEROID BIOSYNTHETIC PATHWAY



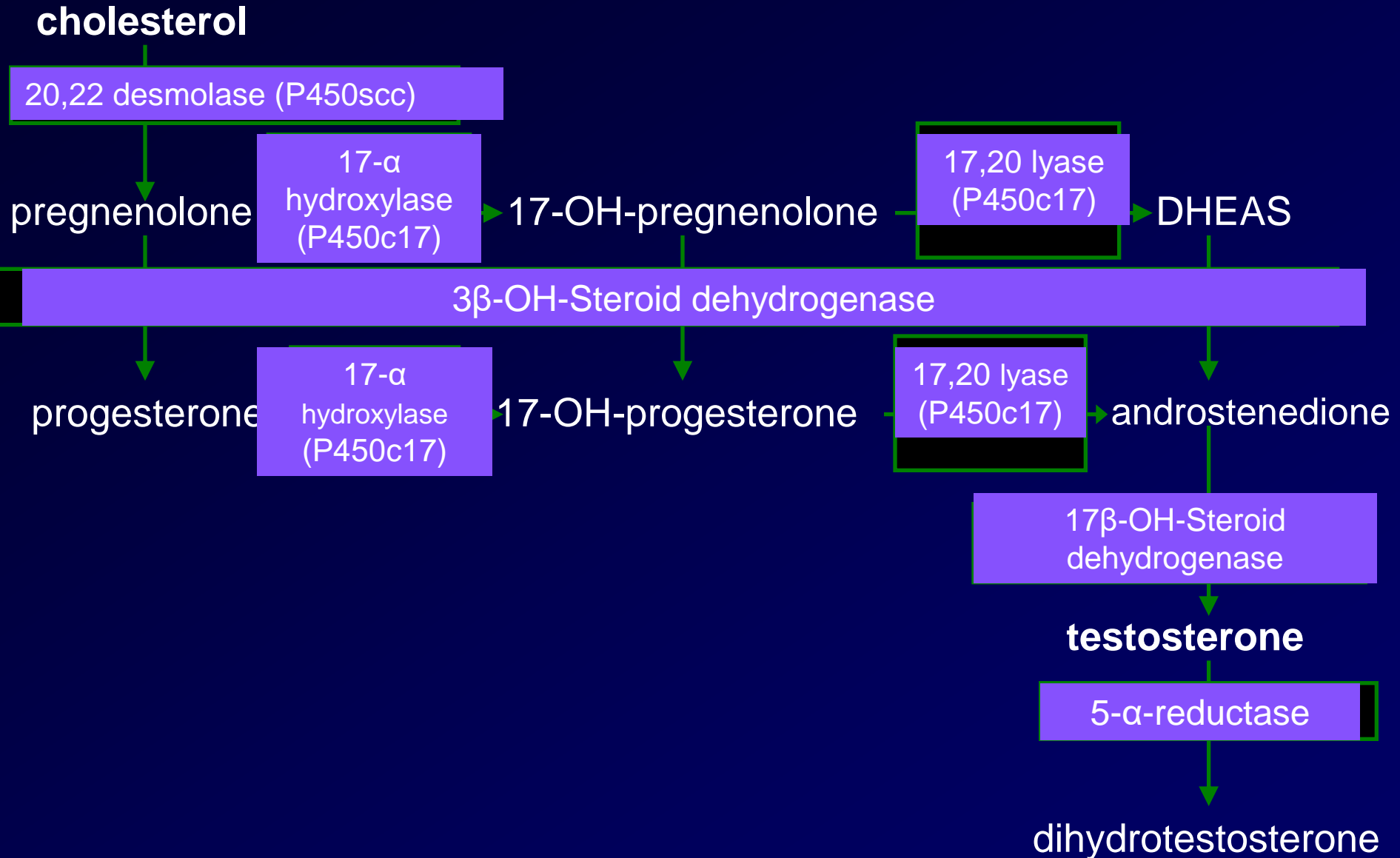
Sex steroids biosynthesis

MINERALOCORTICOIDS

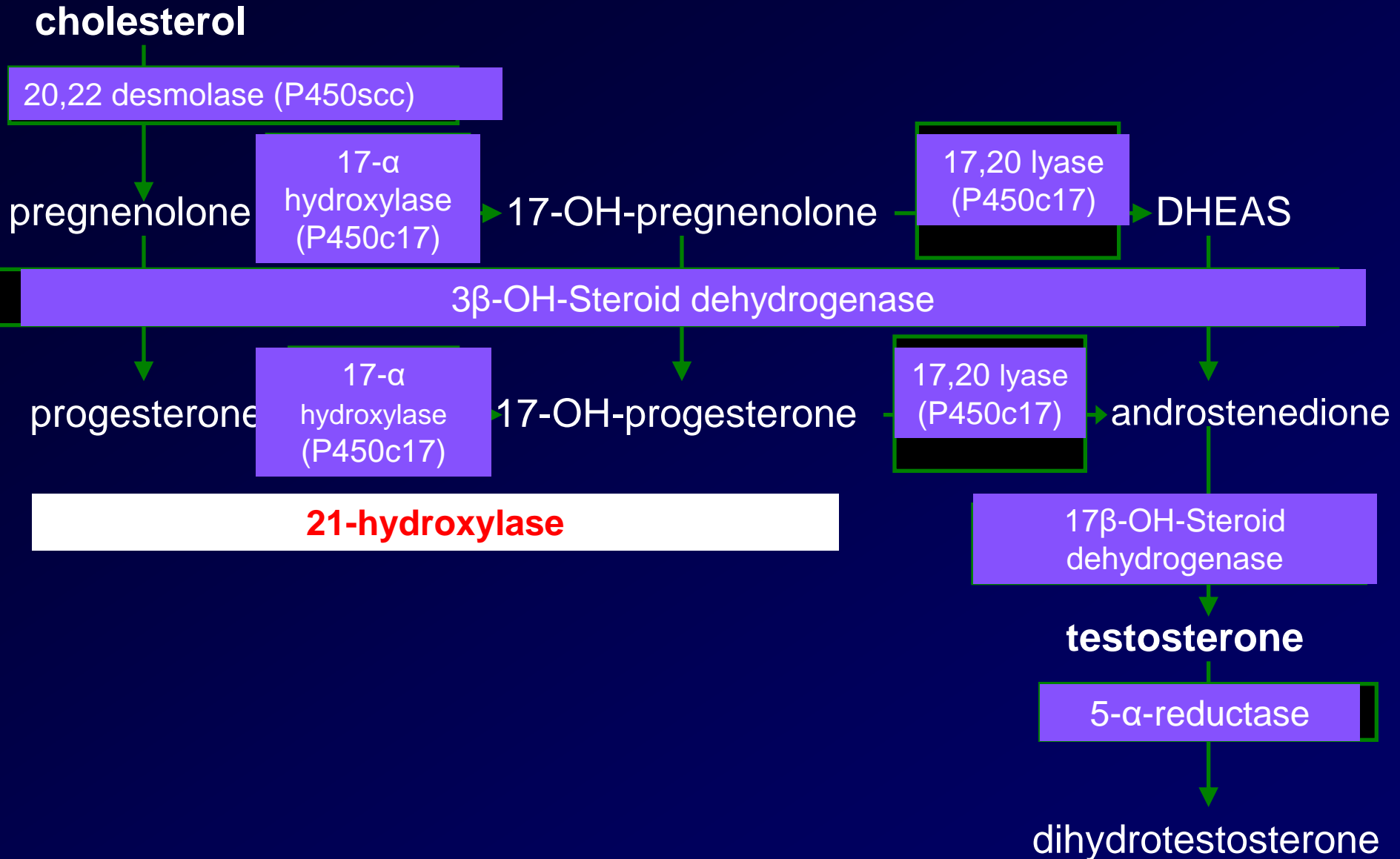
GLUCOCORTICOIDS

SEX STEROIDS

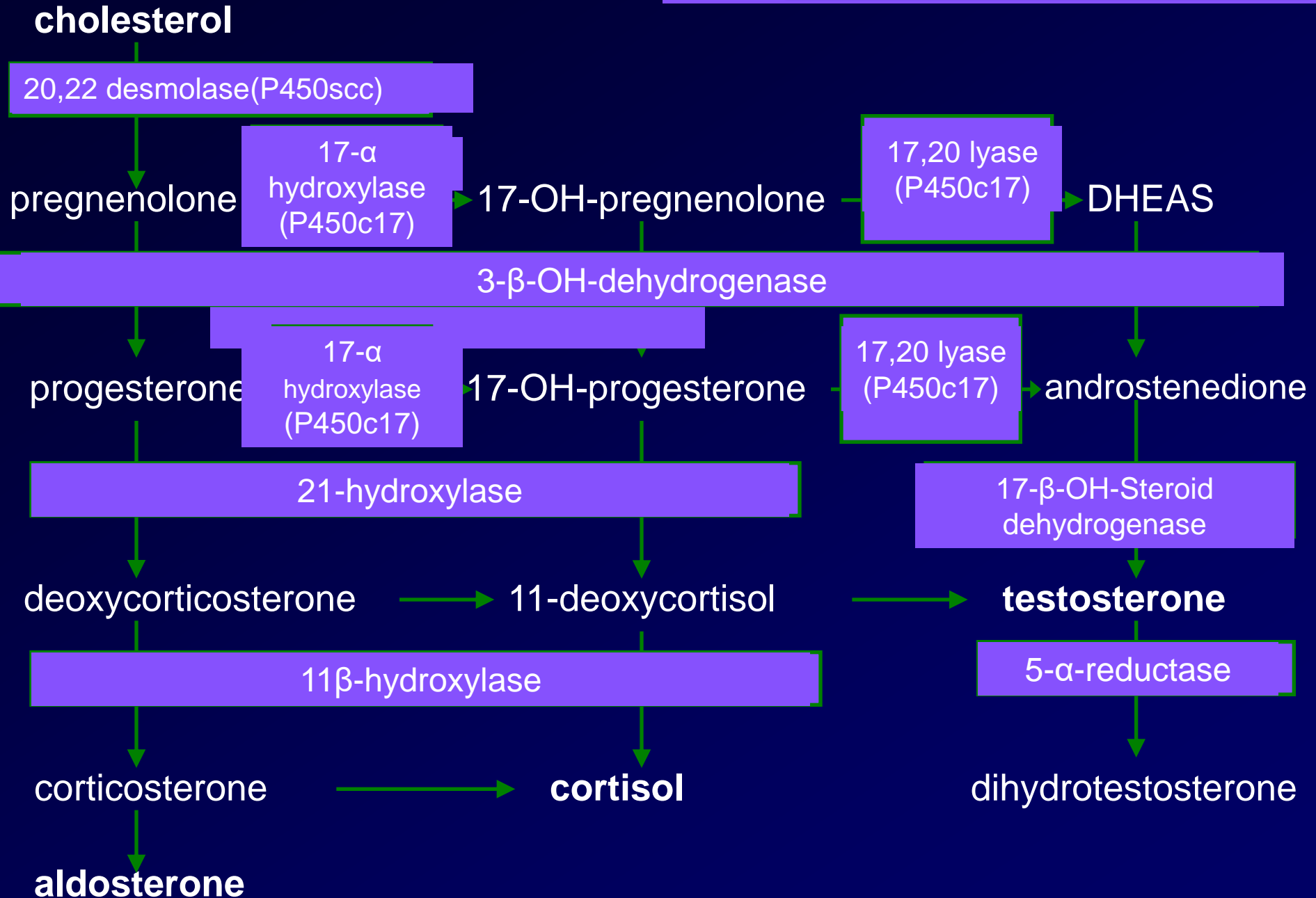
Testes...



Adrenals...



Adrenal cortex...



Άρρεν ψευδεργαφροδιτισμός

Διαταραχές παραγωγής Τεστοστερόνης

- Ανεπάρκεια 20-22 δεσμολάσης
- Ανεπάρκεια 3βHSD
- Ανεπάρκεια 17 υδροξυλάσης
- Ανεπάρκεια 20-22 δεσμολάσης
- Ανεπάρκεια 17βHSD

hCG test: ↓ Testosterone

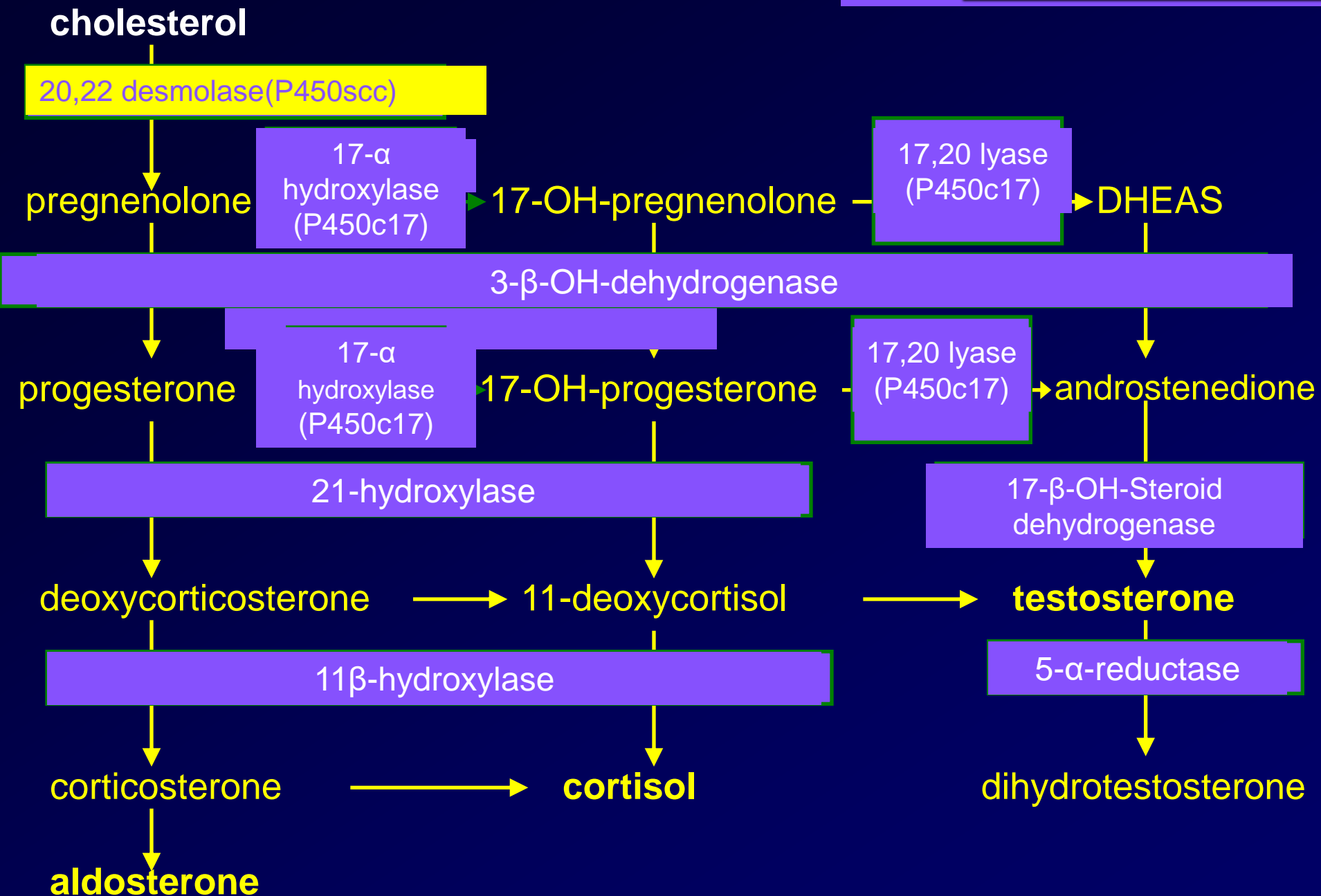
Caryotype: 46XY (100%)

Wolf' ducts: +

Muller's ducts: -

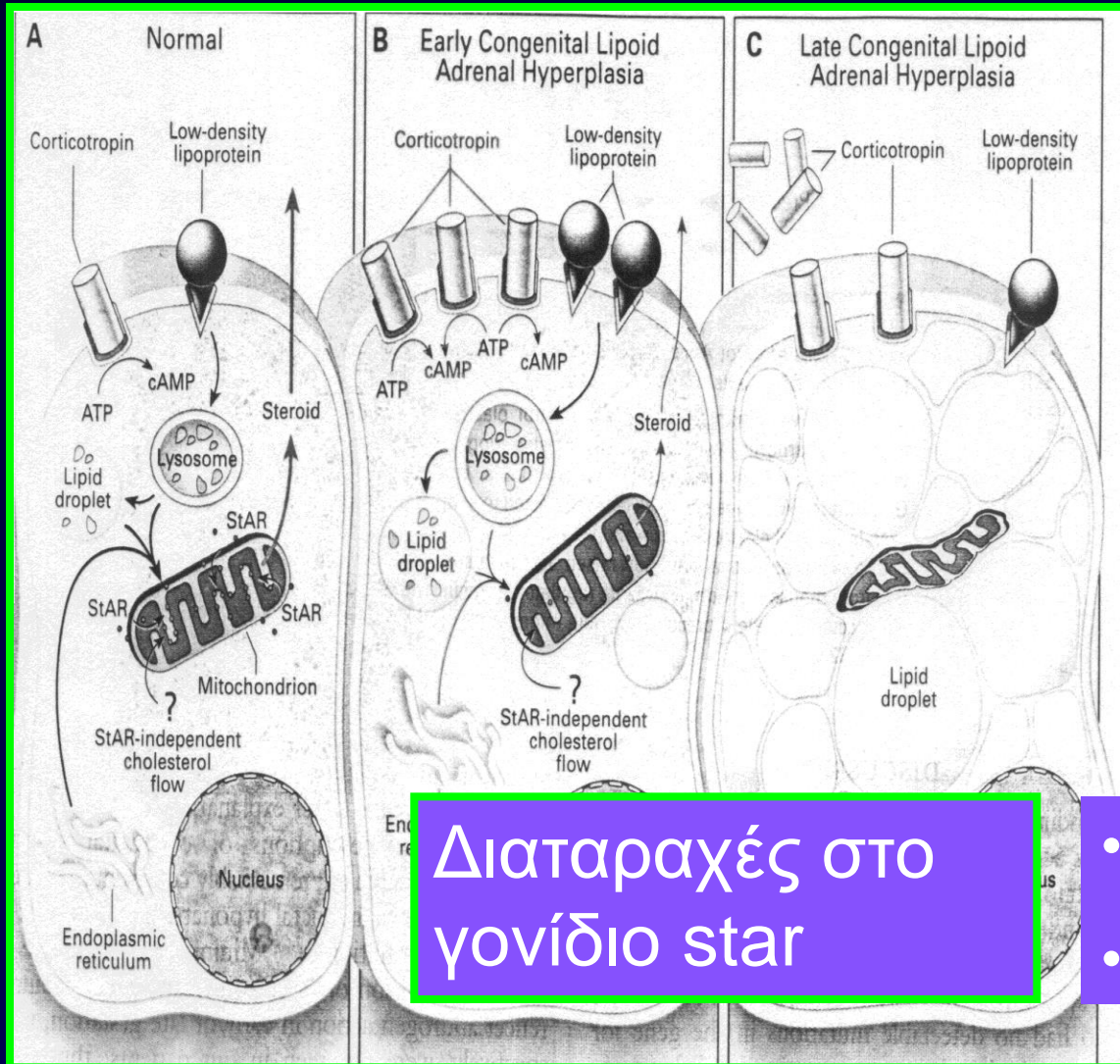
Ανεπάρκεια 20,22 δεσμολάσης

Adrenal cortex...



Άρρεν ψευδεργμαφροδιτισμός

Διαταραχές παραγωγής Τεστοστερόνης



Ανεπάρκεια 20,22
δεσμολάσης

Συγγενής
λιποειδής
επινεφριδιακή
υπερπλασία

Διαταραχές στο
γονίδιο star

- Επινεφριδιακή ανεπάρκεια
- Αμφίβολα γεννητικά όργανα

Άρρεν ψευδερμαφροδιτισμός

Διαταραχές παραγωγής Τεστοστερόνης

Ανεπάρκεια 3βHSD

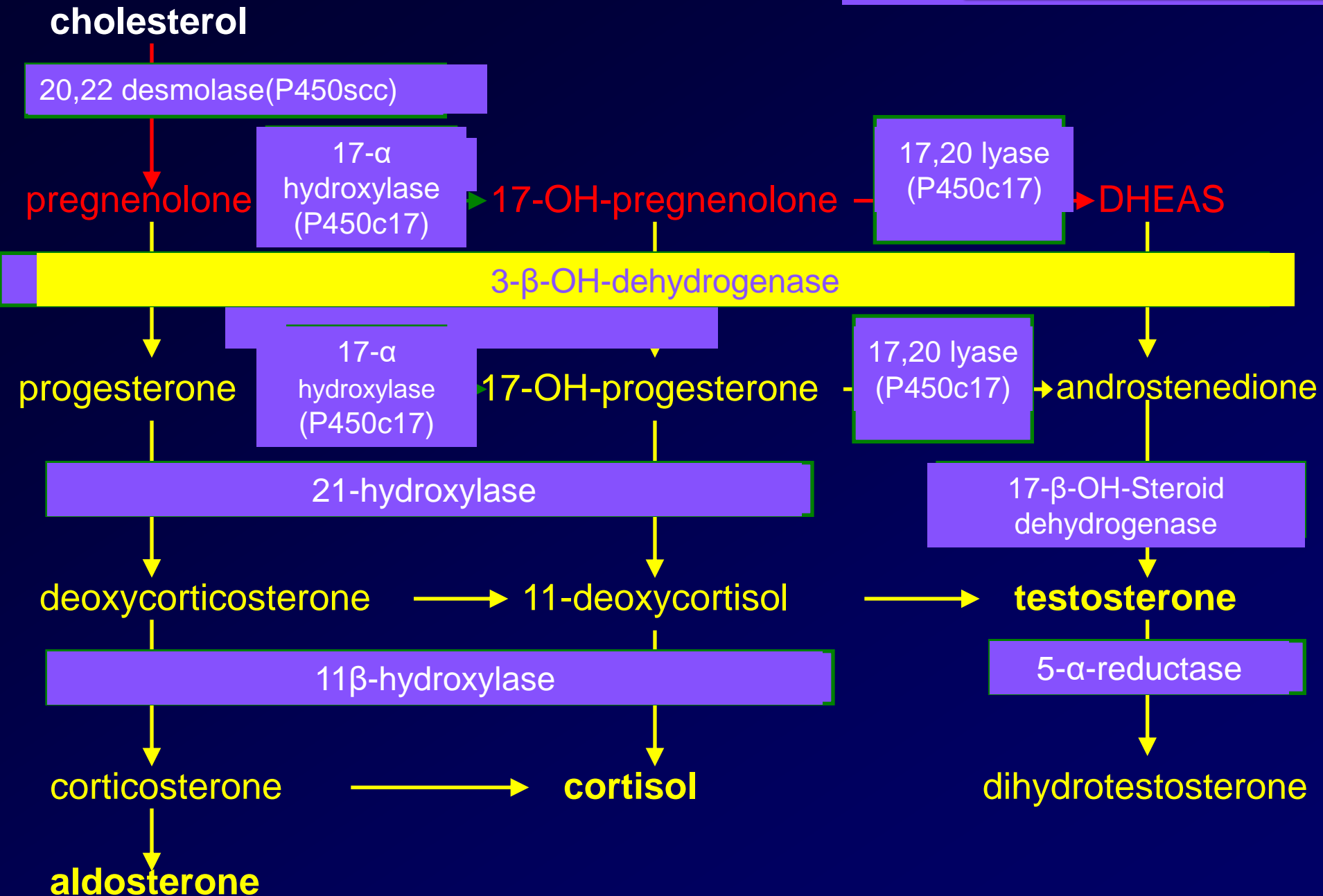
Βλάβες στο γονίδιο της 3βHSD

hCG test: ↑ **DHEA/ANDRO,
ANDROSTENEDIOL/T**

- Επινεφριδιακή ανεπάρκεια
- Αμφίβολα γεννητικά όργανα

Ανεπάρκεια 3βHSD

Adrenal cortex...



Άρρεν ψευδερμαφροδιτισμός

Διαταραχές παραγωγής Τεστοστερόνης

Ανεπάρκεια 17OH,17-20 δεσμολάσης

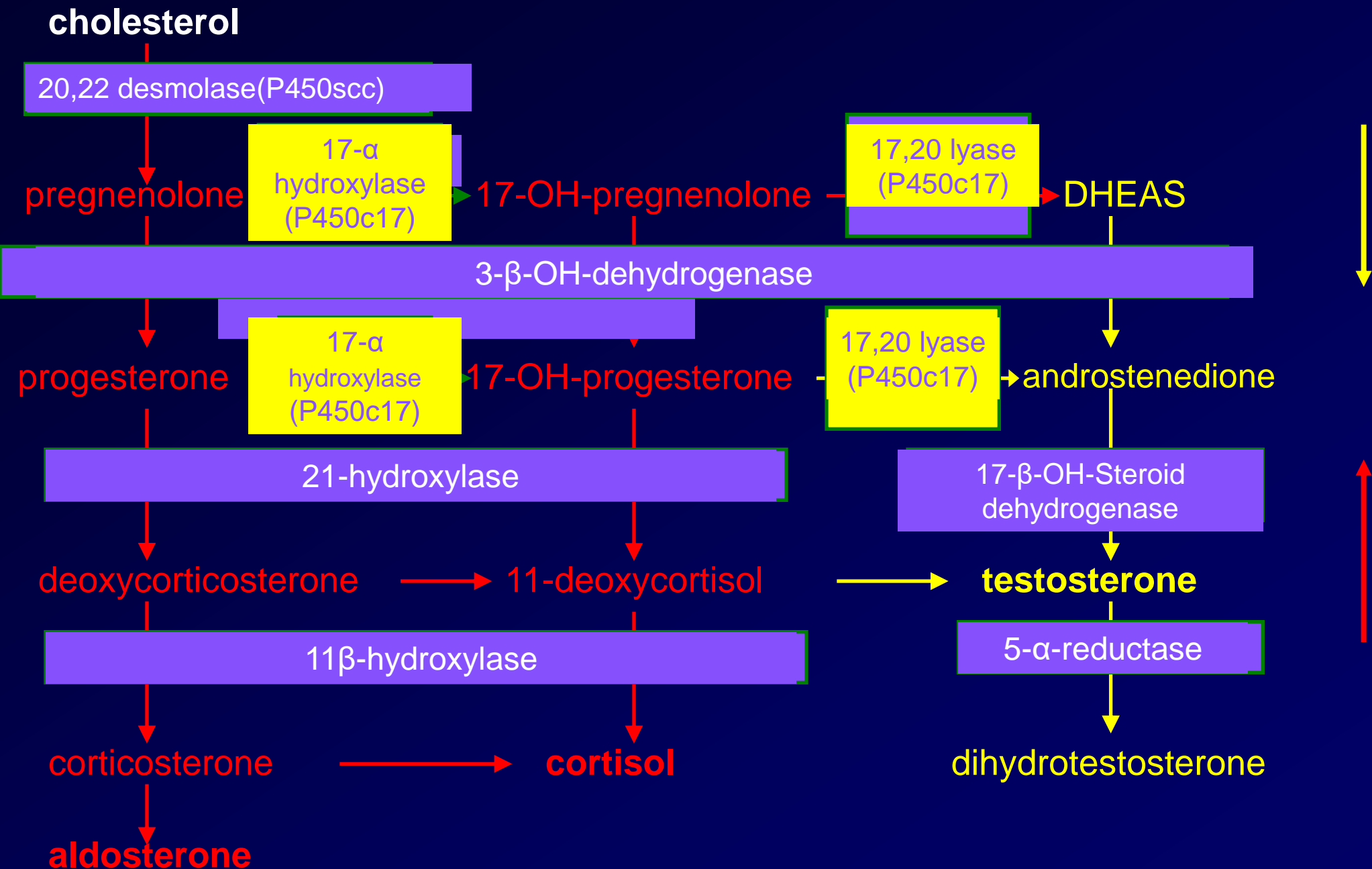
Διαταραχές στο γονίδιο της
17OH,17-20 δεσμολάσης

hCG test: ↓ **DHEA/ANDRO,
ANDROSTENEDIOL/T**

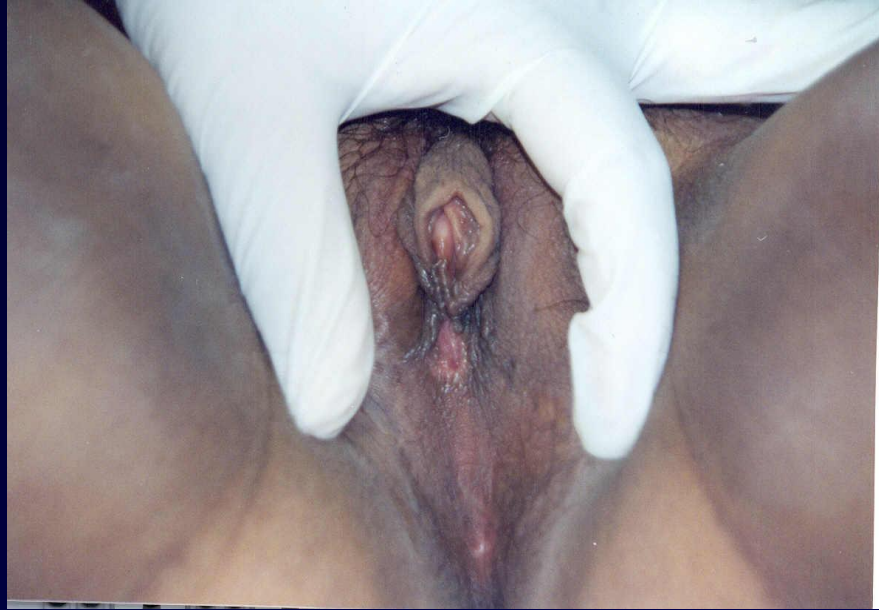- Υπέρταση
- Αμφίβολα γεννητικά όργανα

Ανεπάρκεια 17OH,17-20 δεσμολάσης

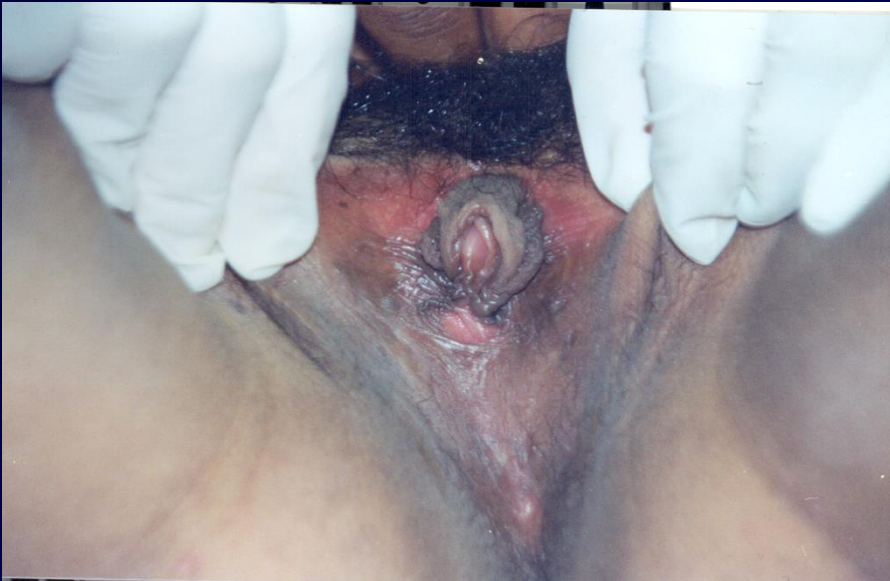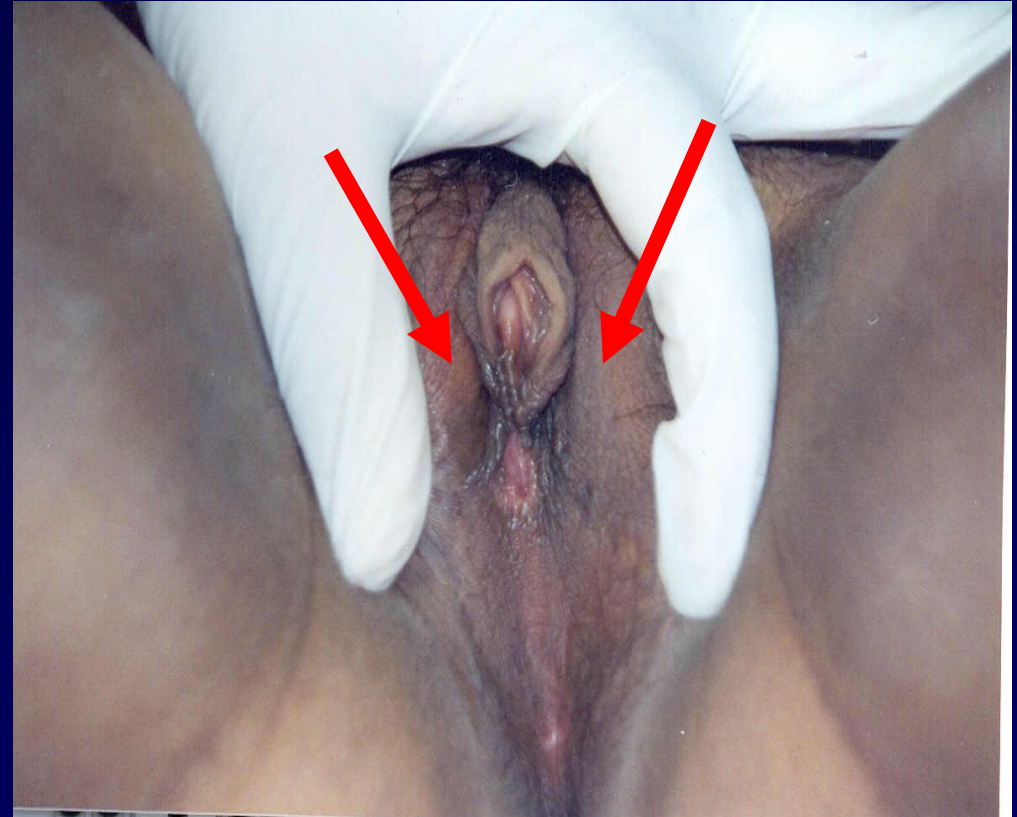
Adrenal cortex...



Ανεπάρκεια 17OH,17-20 δεσμολάσης



Έξω γεννητικά όργανα



penis: 4 - 5 cm Testes: 2 - 3 ml

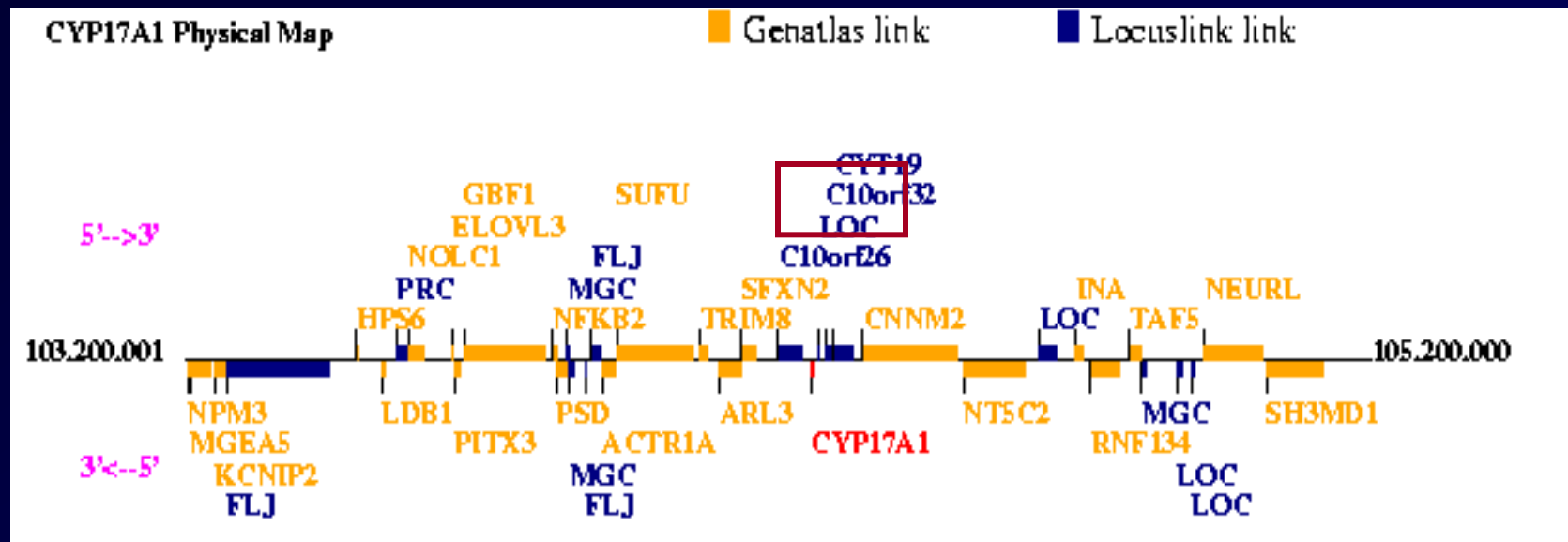
Ανεπάρκεια 17OH,17-20 δεσμολάσης

Laboratory results

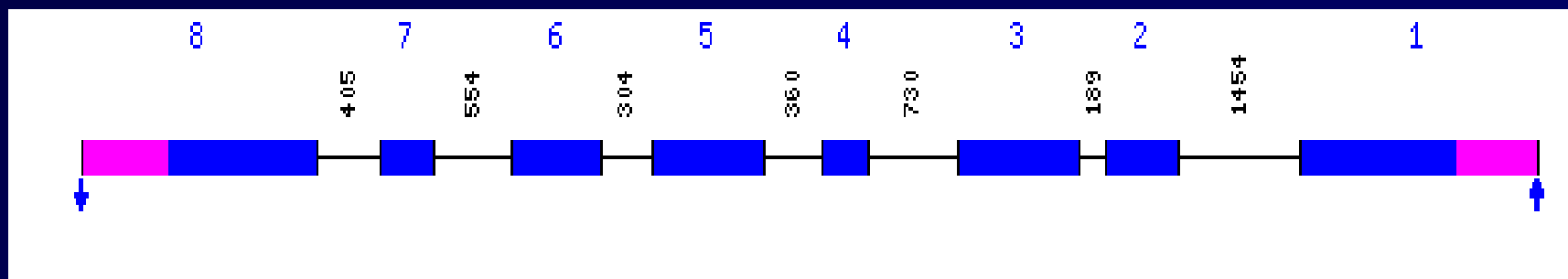
<u>LH</u>	26 mIU/ml	<u>Testo</u>	0,4 ng/ml (2.8-8,8)	<u>F-Testo</u>	1.6 ng/dl (4-41)
<u>FSH</u>	54 mIU/ml	<u>DHEAS</u>	41 µg/dl (120-360)	<u>17-OH-Pr</u>	<u>11,7 ng/ml</u> <u>(0.4-3.3)</u>
<u>E2</u>	23.9 pg/ml (<50)	<u>Cort</u>	17 µg/dl	<u>PRL</u>	5.7 ng/ml (1.7-17)
<u>ANDR</u> <u>O</u> (ng/ml)	<u>0.3 ng/ml</u> <u>(0.8-3.8)</u>	<u>SHBG</u>	30 nmol/l (10-70)		

P450c17 gene

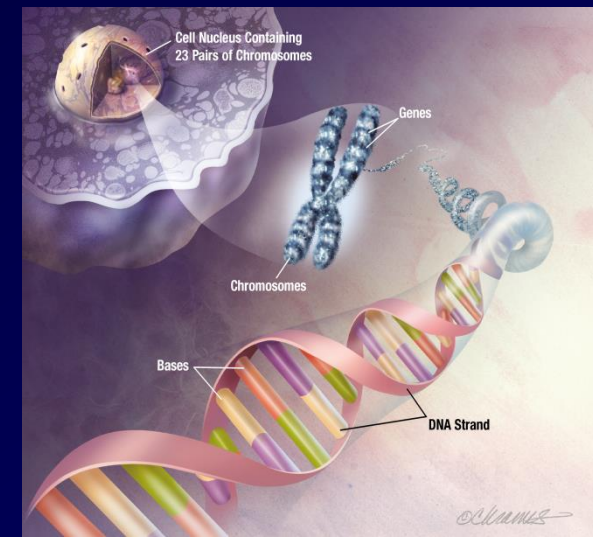
Physical map



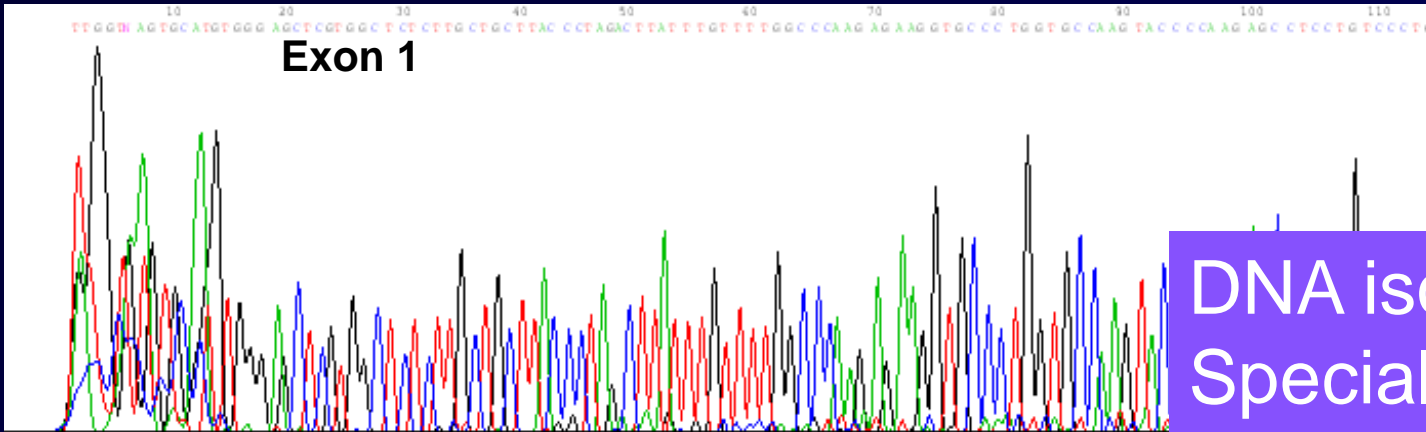
Gene structure



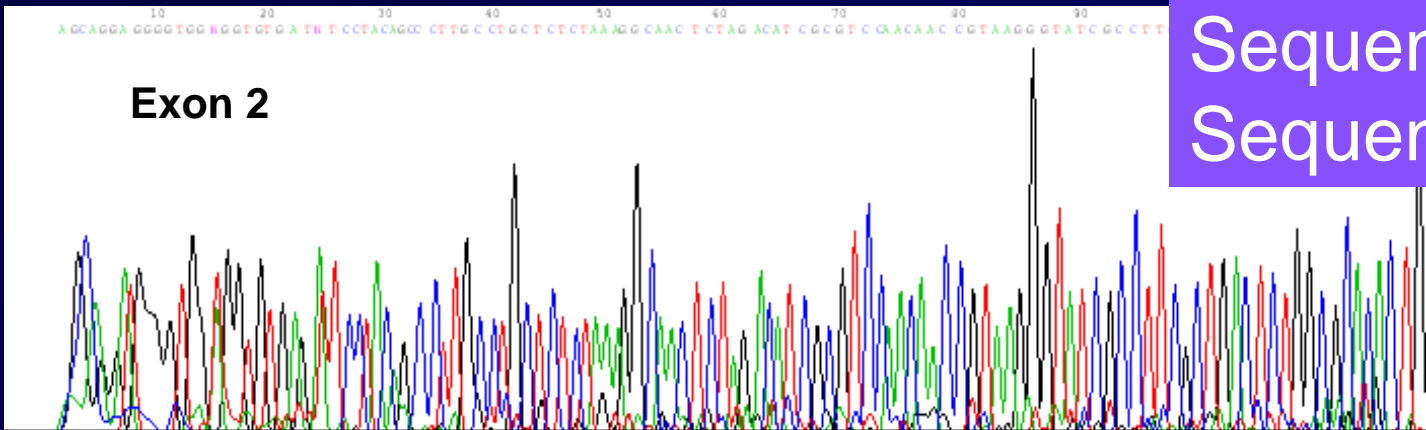
Mutation detection process



Exon 1



Exon 2



DNA isolation
Special promoters design
PCR multiplication
Sequencing
Sequence analysis

Άρρεν ψευδερμαφροδιτισμός

Διαταραχές στη παραγωγή της Τεστοστερόνης

Ανεπάρκεια 17βHSD

- Αμφίβολα γεννητικά όργανα
- Ανάπτυξη μαζικού αδένου στην εφηβεία
- Αρρενοποίηση στην εφηβεία

hCG test: ↑ E1, ANDRO

Ανεπάρκεια 17βHSD

Adrenal cortex...

cholesterol

20,22 desmolase(P450scc)

pregnenolone

17-α
hydroxylase
(P450c17)

17-OH-pregnenolone

17,20 lyase
(P450c17)

DHEAS

3-β-OH-dehydrogenase

progesterone

17-α
hydroxylase
(P450c17)

17-OH-progesterone

17,20 lyase
(P450c17)

androstenedione

21-hydroxylase

17-β-OH-Steroid
dehydrogenase

deoxycorticosterone

11-deoxycortisol

testosterone

11β-hydroxylase

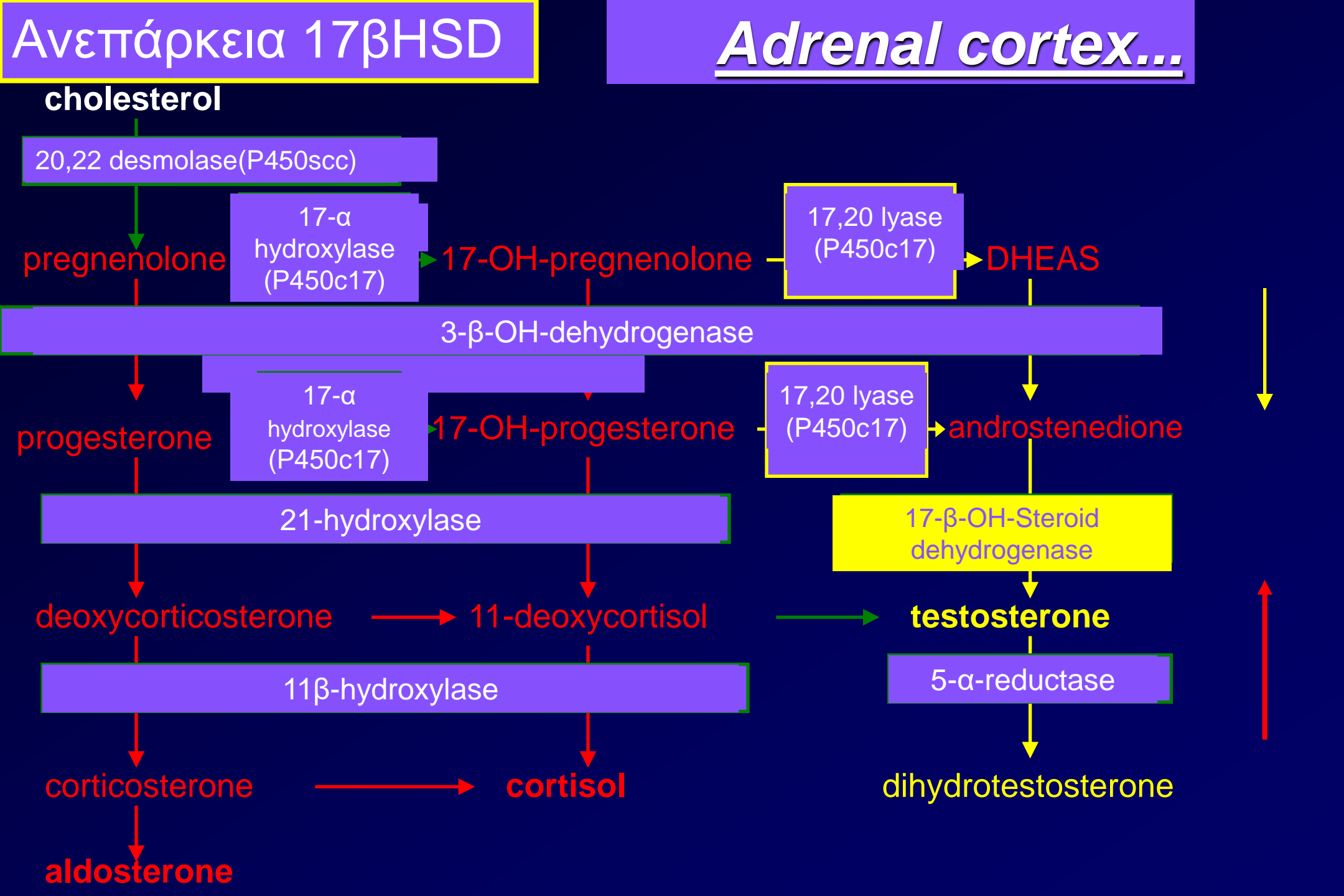
5-α-reductase

corticosterone

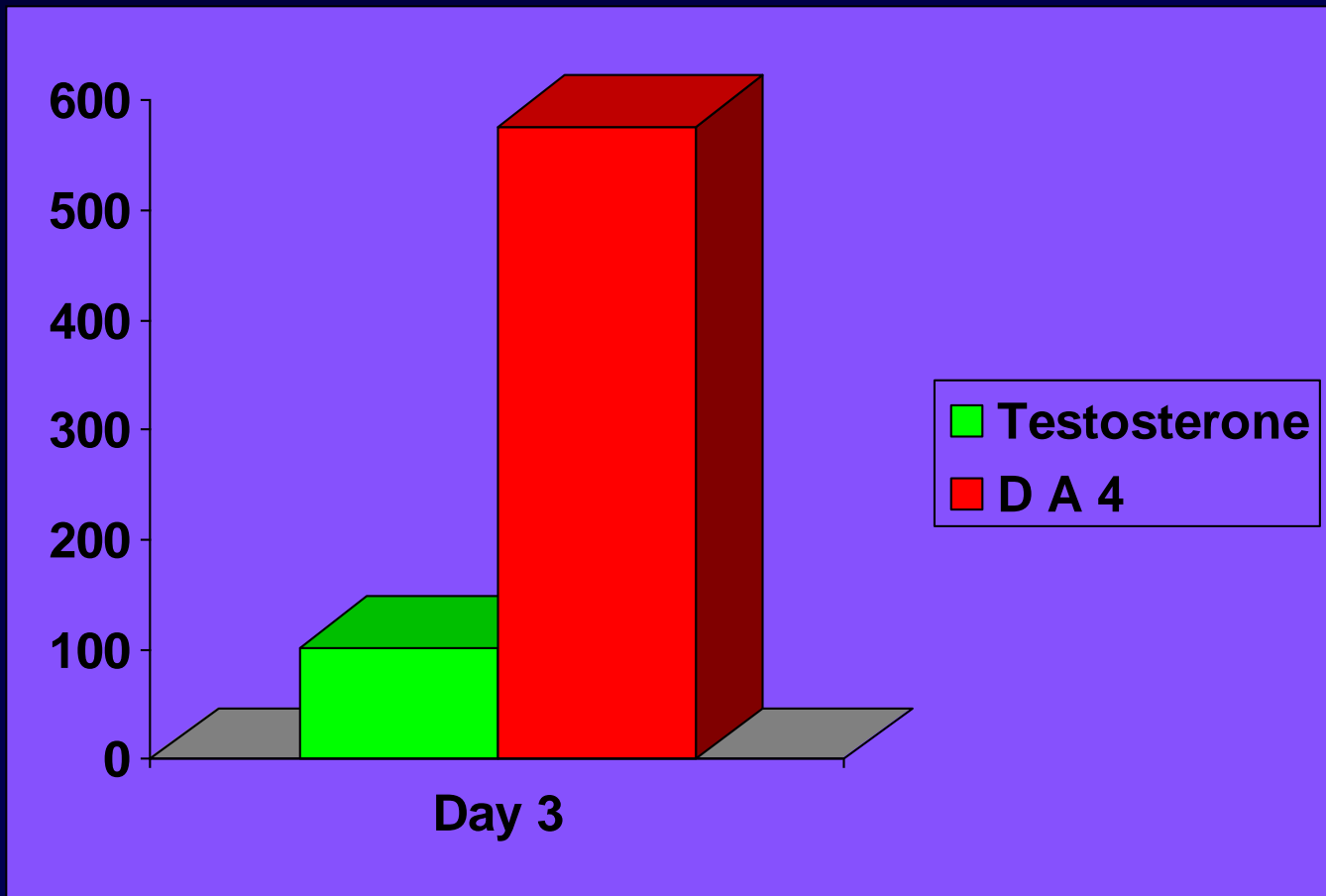
cortisol

dihydrotestosterone

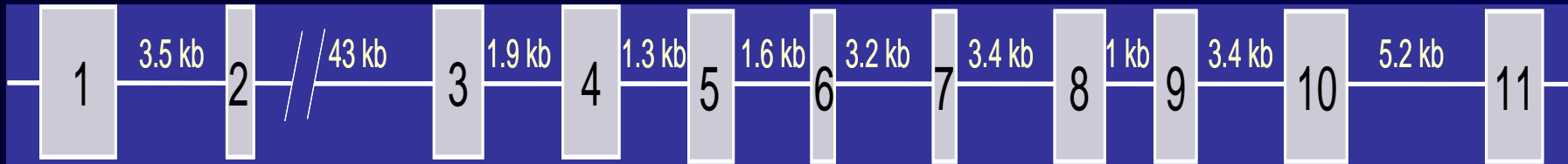
aldosterone



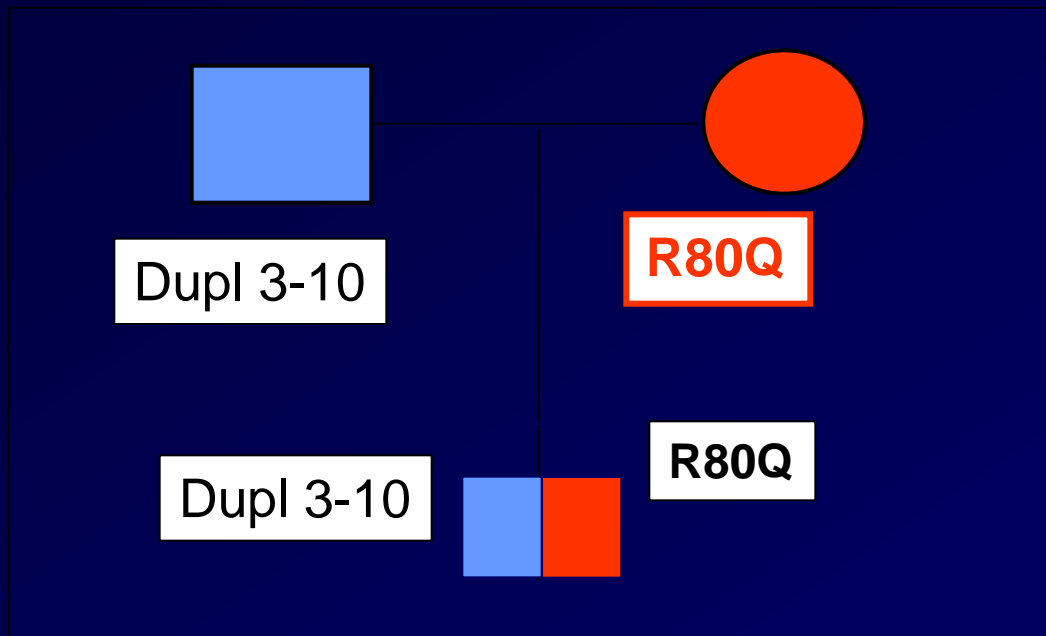
Ανεπάρκεια 17βHSD



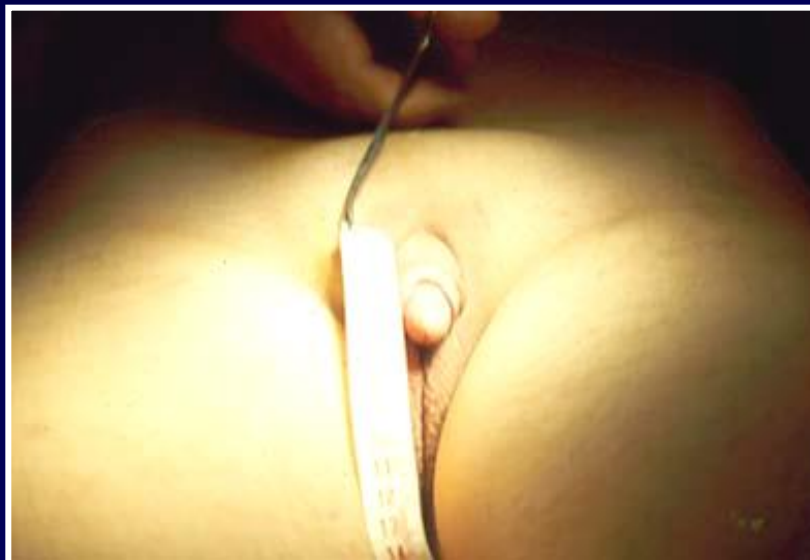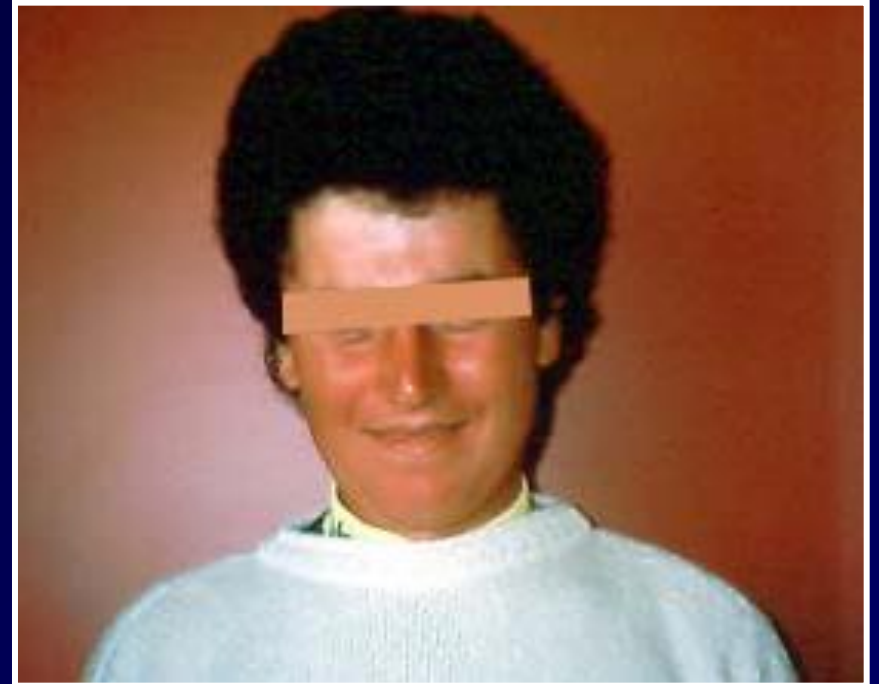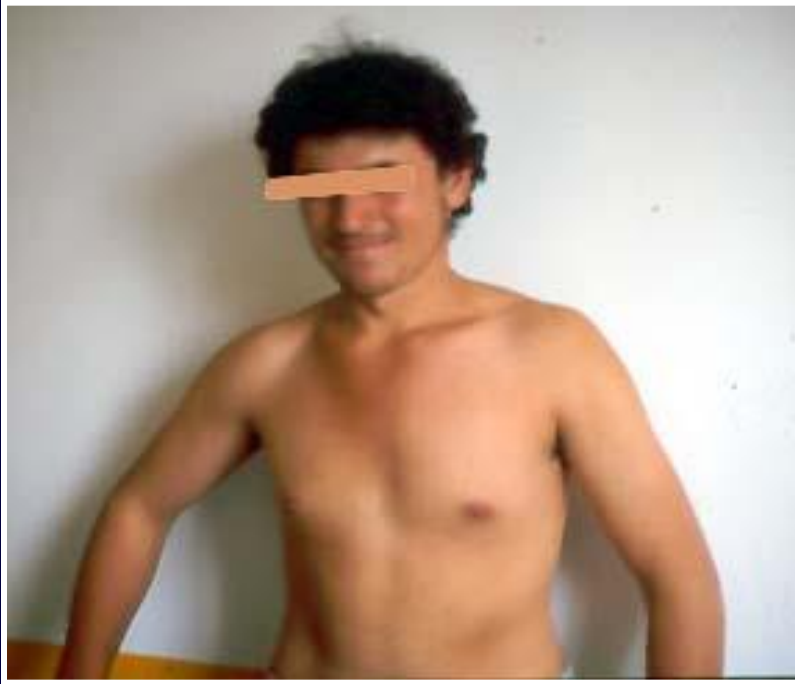Ανεπάρκεια 17βHSD



HSD17B3 Gene



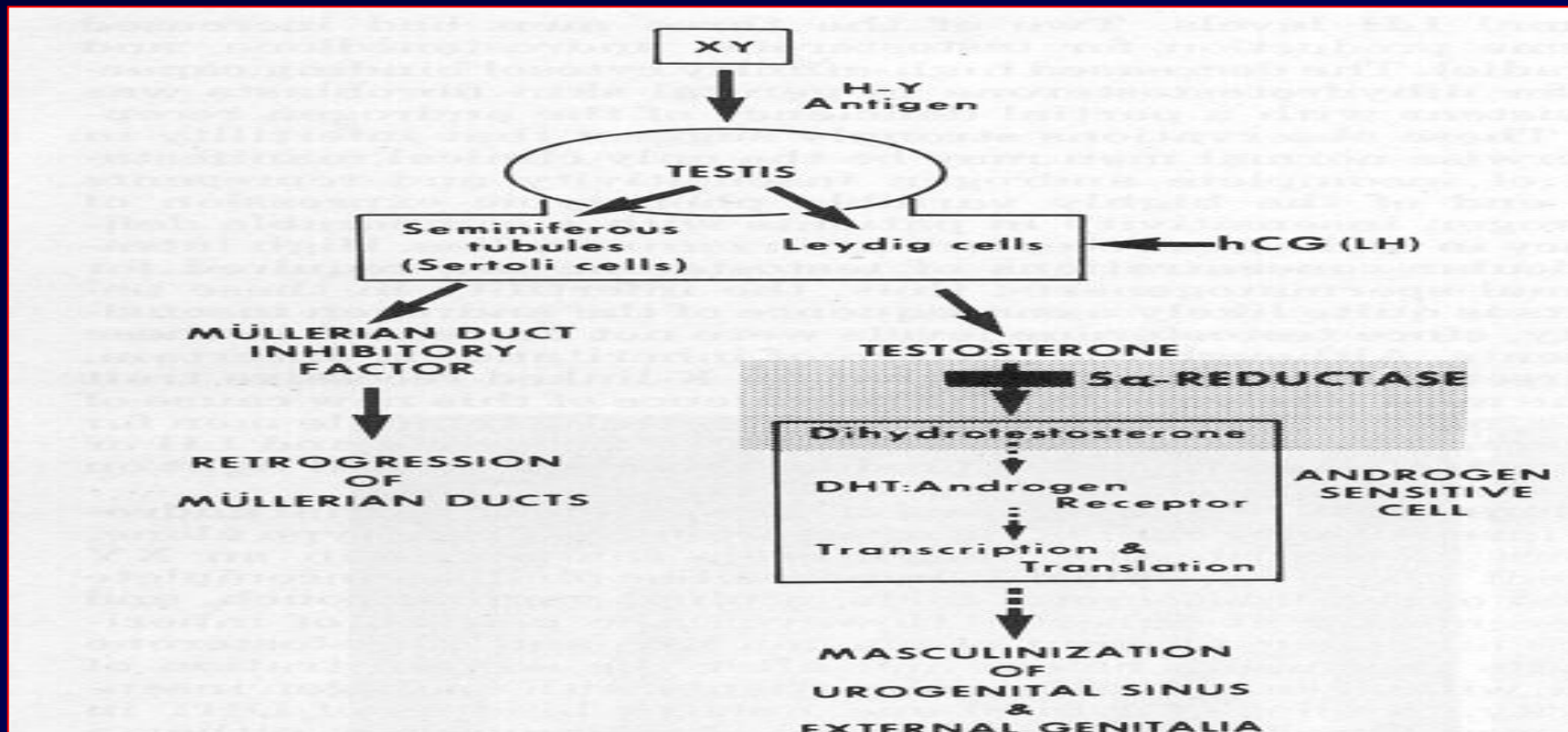
Ανεπάρκεια 17βΗSD



Άρρεν ψευδεμφροδιτισμός

Διαταραχές στη δράση της Τεστοστερόνης

Ανεπάρκεια 5α Αναγωγής

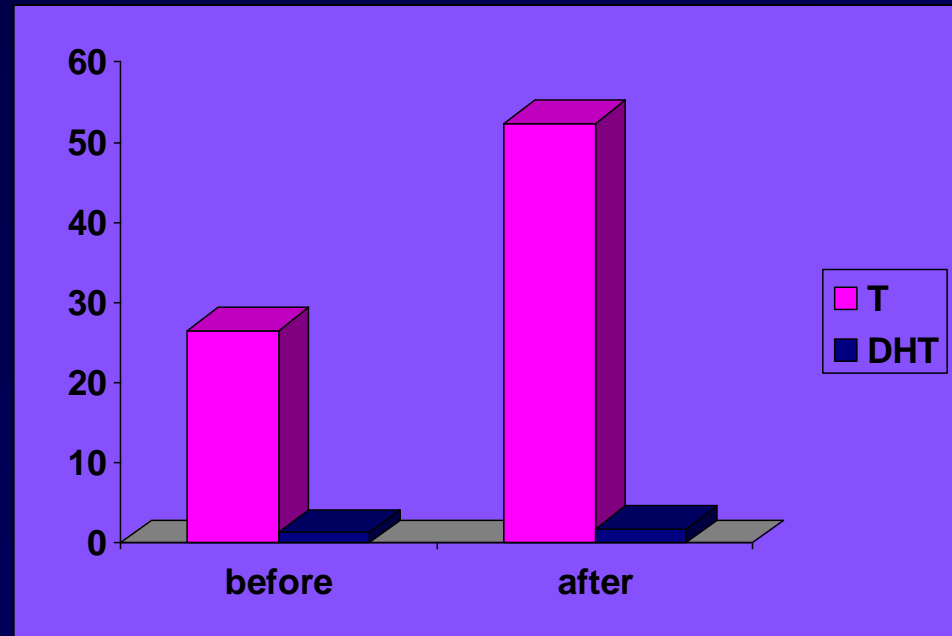
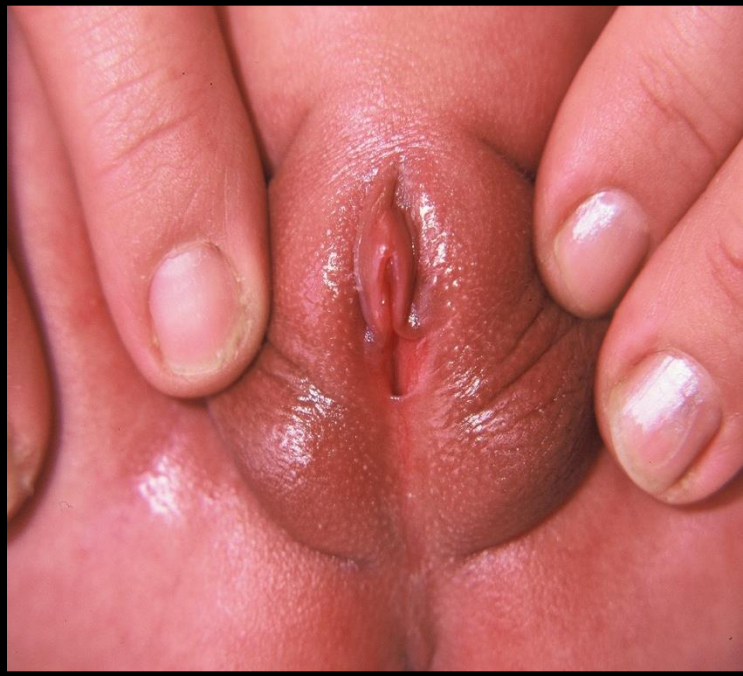

hCG test: ↑ Testo, ↓ DHT

Άρρεν ψευδερμαφροδιτισμός

Διαταραχές στη δράση της Τεστοστερόνης

Ανεπάρκεια 5α Αναγωγής



hCG test: ↑ Testo, ↓ DHT

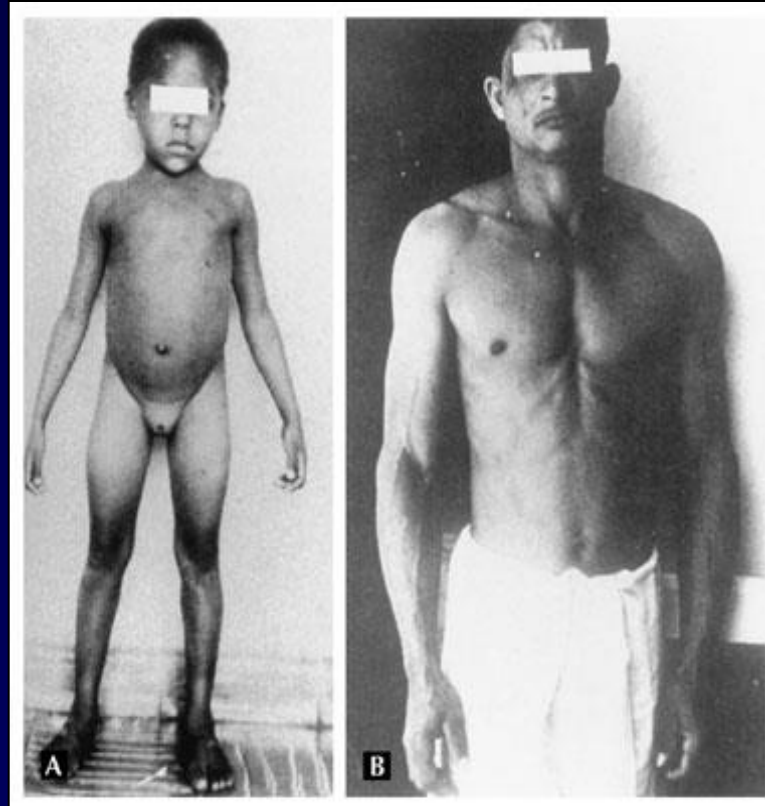
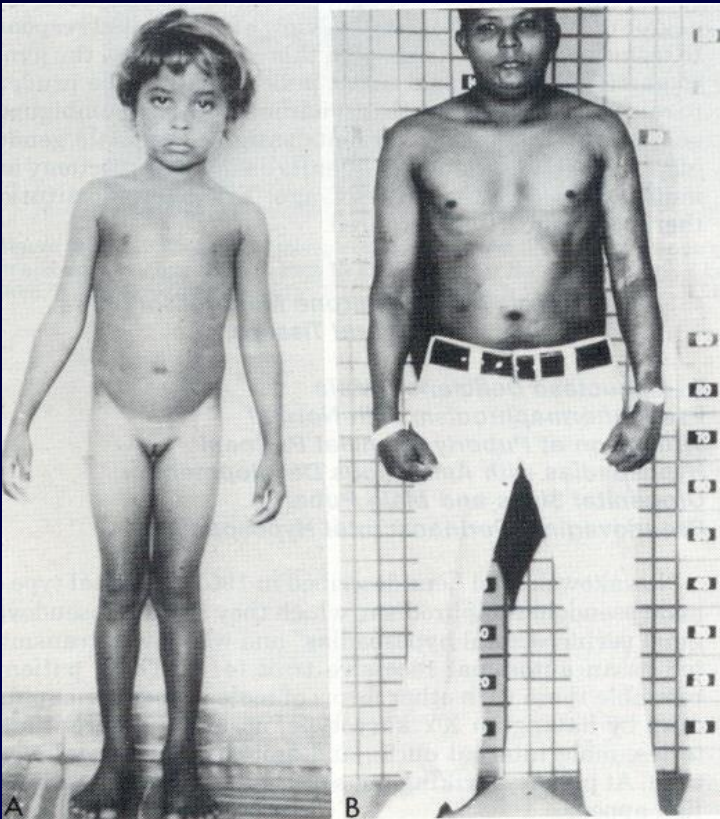
Άρρεν ψευδεργαφροδιτισμός

Διαταραχές στη δράση της Τεστοστερόνης

Ανεπάρκεια 5α Αναγωγής

Ετεροφυλετική
ήβη

they wear underpants,
encouraged to stay
with their mothers,
participate in
household activities,
play near the house



Άρρεν ψευδεργαφροδιτισμός

Διαταραχές στη δράση της Τεστοστερόνης

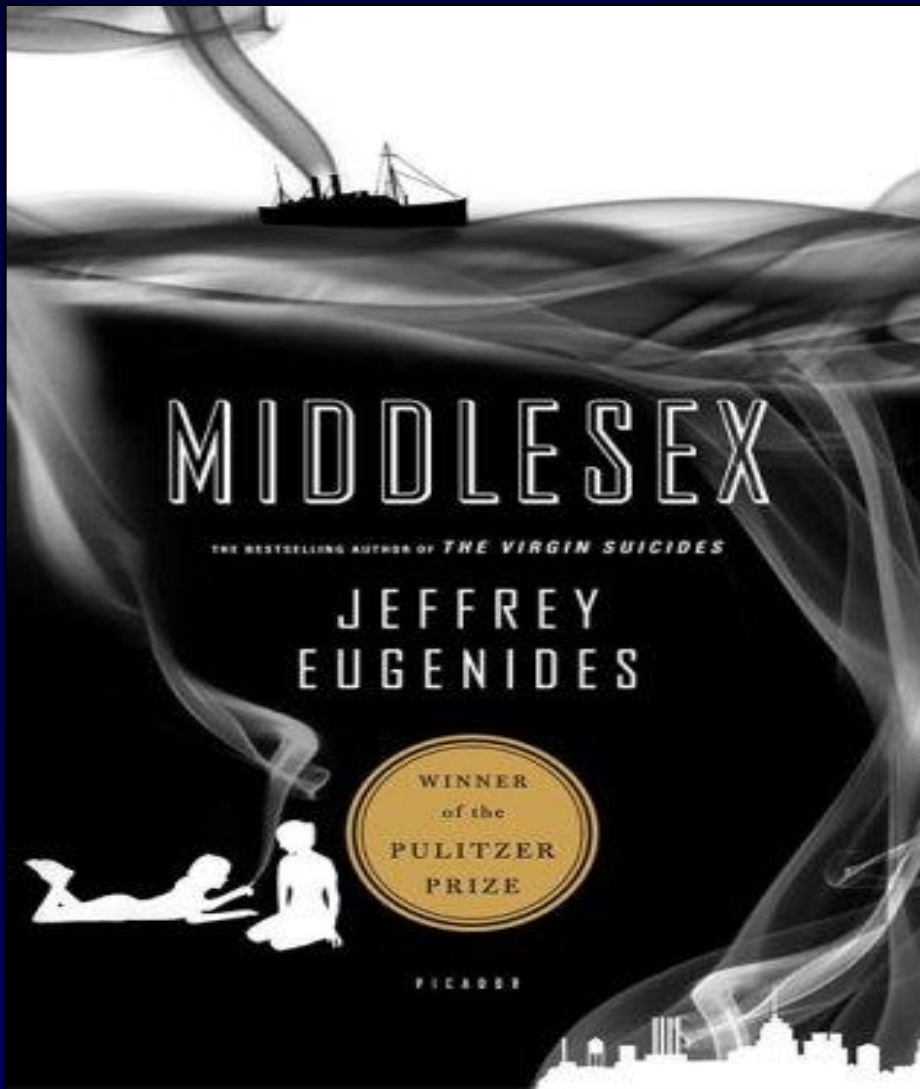


Ανεπάρκεια 5α Αναγωγής

Γενετικές βλάβες στο εξόνιο 5 του γονιδίου του ισοενζύματος α της 5α αναγωγής

Άρρεν ψευδερμαφροδιτισμός

Διαταραχές στη δράση της Τεστοστερόνης

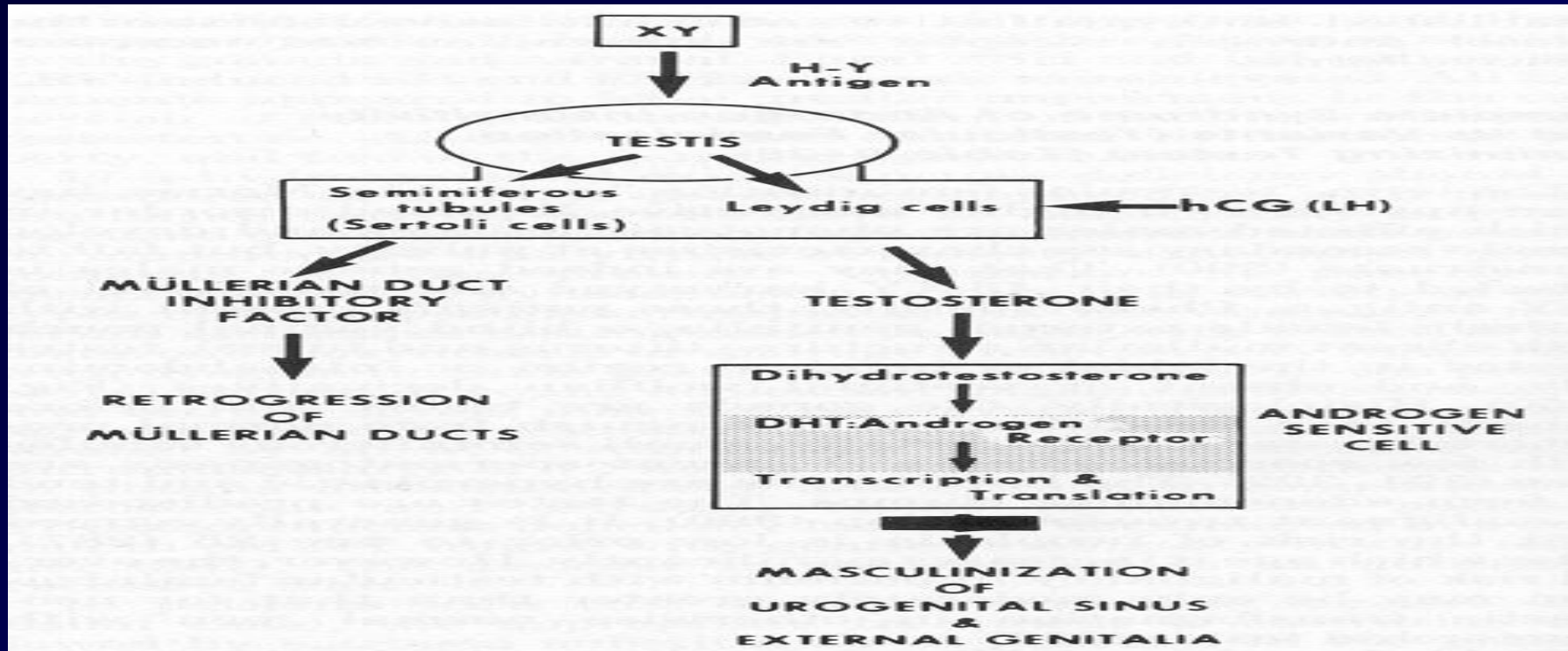


Ανεπάρκεια 5α Αναγωγής

Άρρεν ψευδεργαφροδιτισμός

Διαταραχές στη δράση της Τεστοστερόνης

Σύνδρομο θηλεοποιητικού όρχη

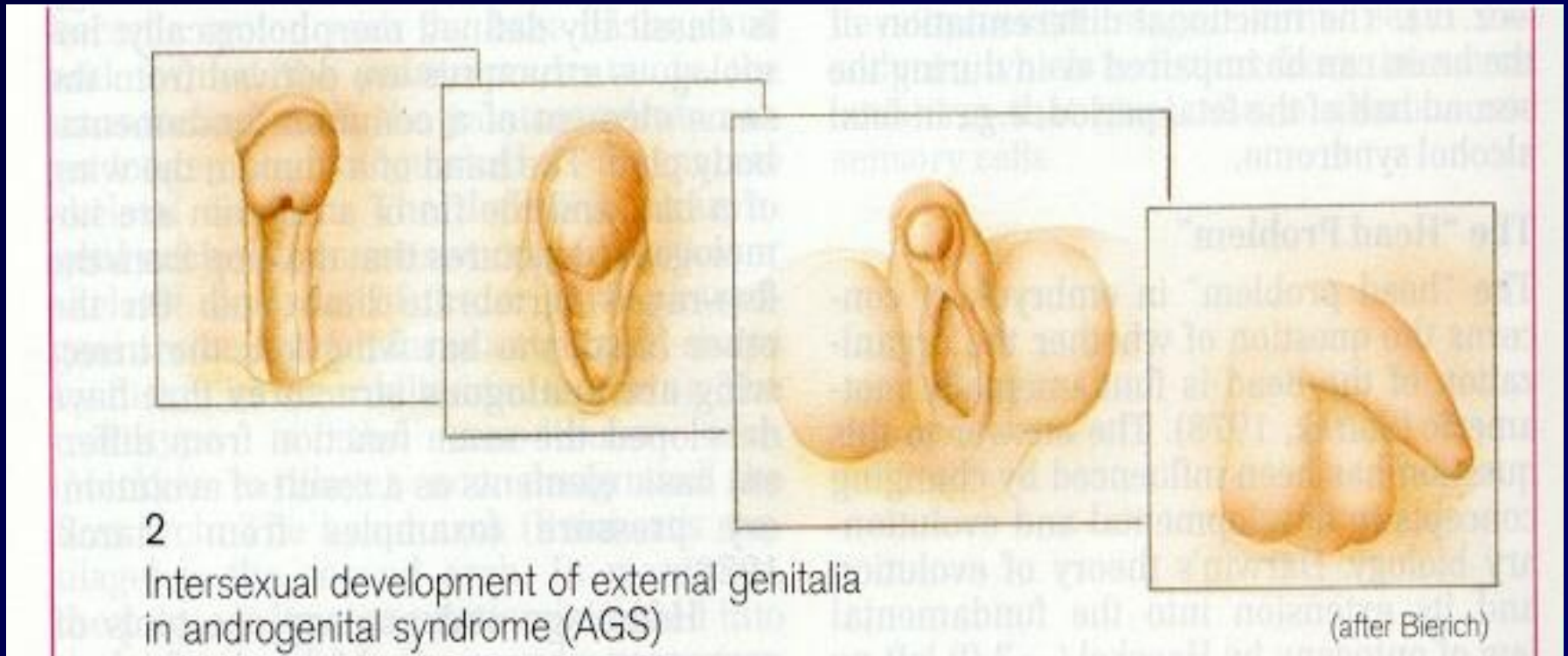


hCG test: ↑ Testosterone

Άρρεν ψευδερμαφροδιτισμός

Διαταραχές στη δράση της Τεστοστερόνης

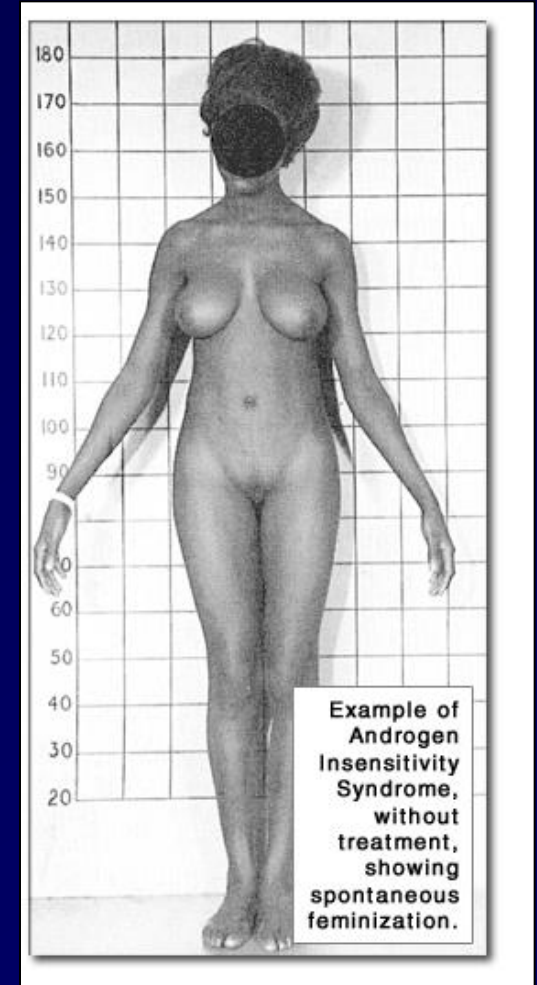


Σύνδρομο θηλεοποιητικού όρχη




Άρρεν ψευδεργαφροδιτισμός

Διαταραχές στη δράση της Τεστοστερόνης

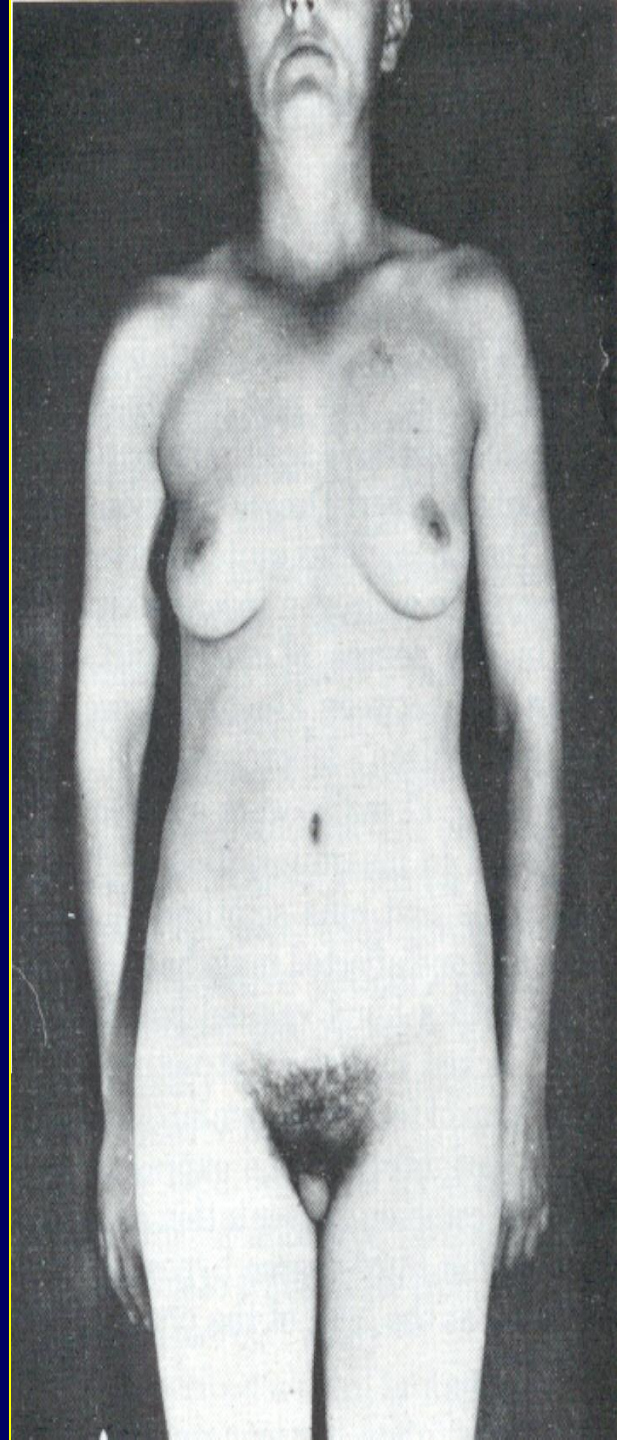
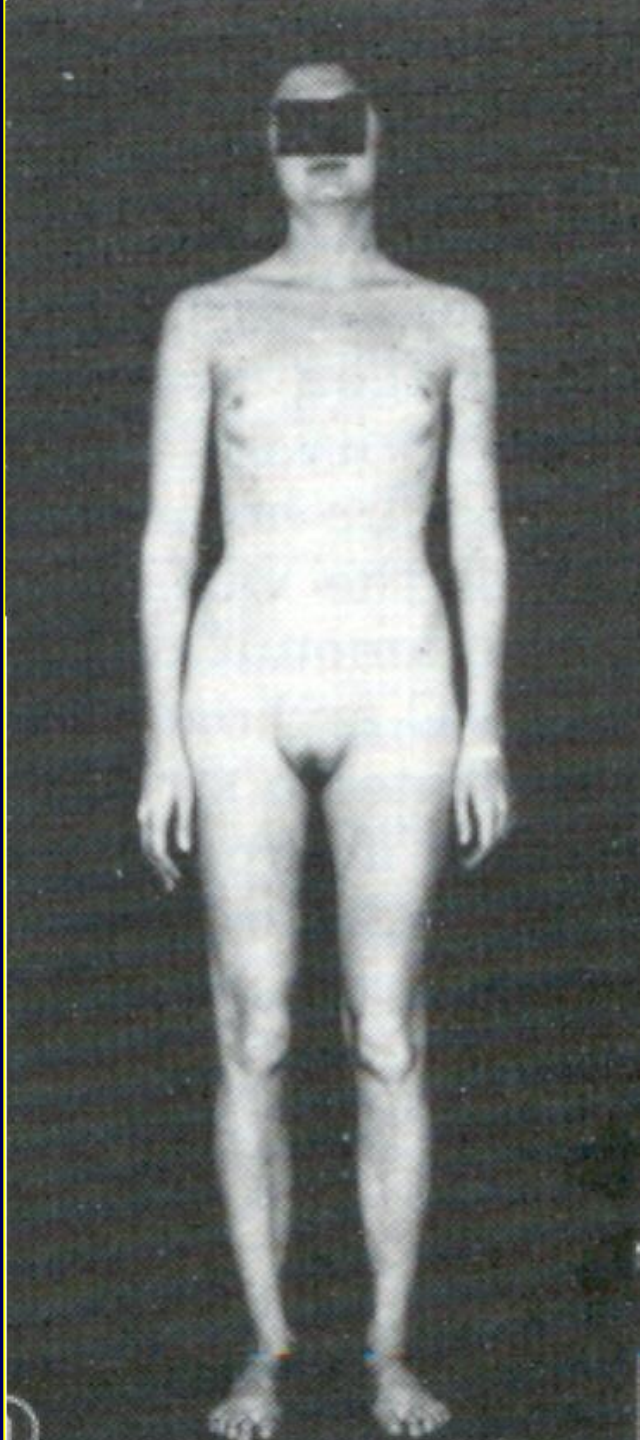
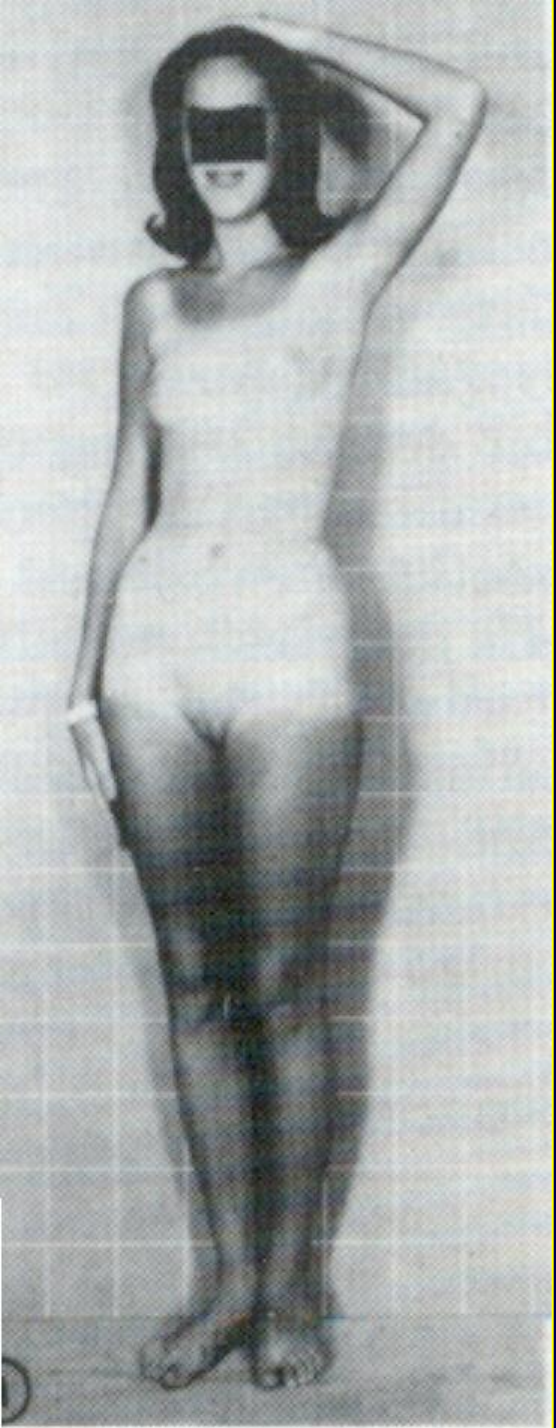
Σύνδρομο θηλεοποιητικού όρχη



Jeanne d'arc



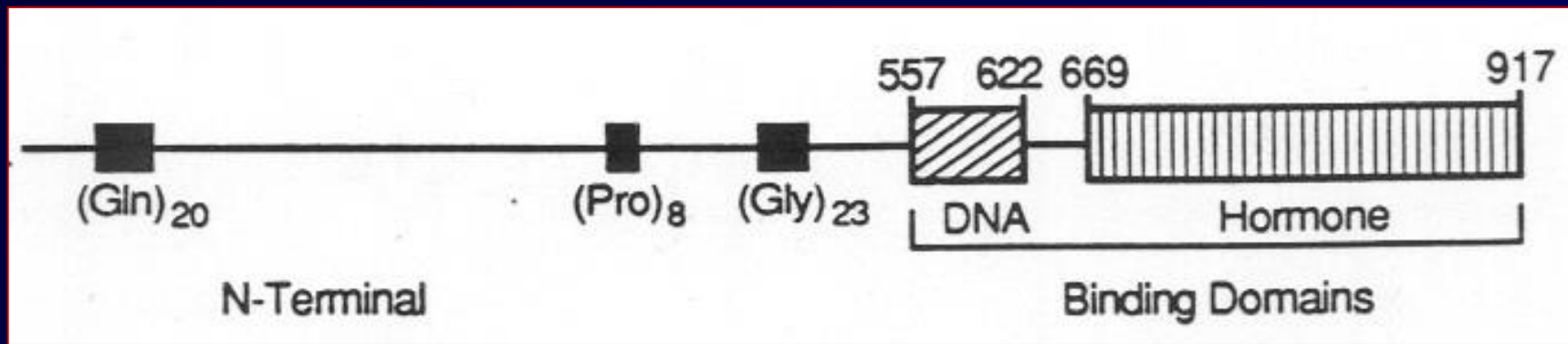
A speculation has been made that Joan of Arc (1412) might have had AIS (Wooster 1992).



Άρρεν ψευδεργαφροδισμός

Διαταραχές στη δράση της Τεστοστερόνης

Σύνδρομο θηλεοποιητικού όρχη

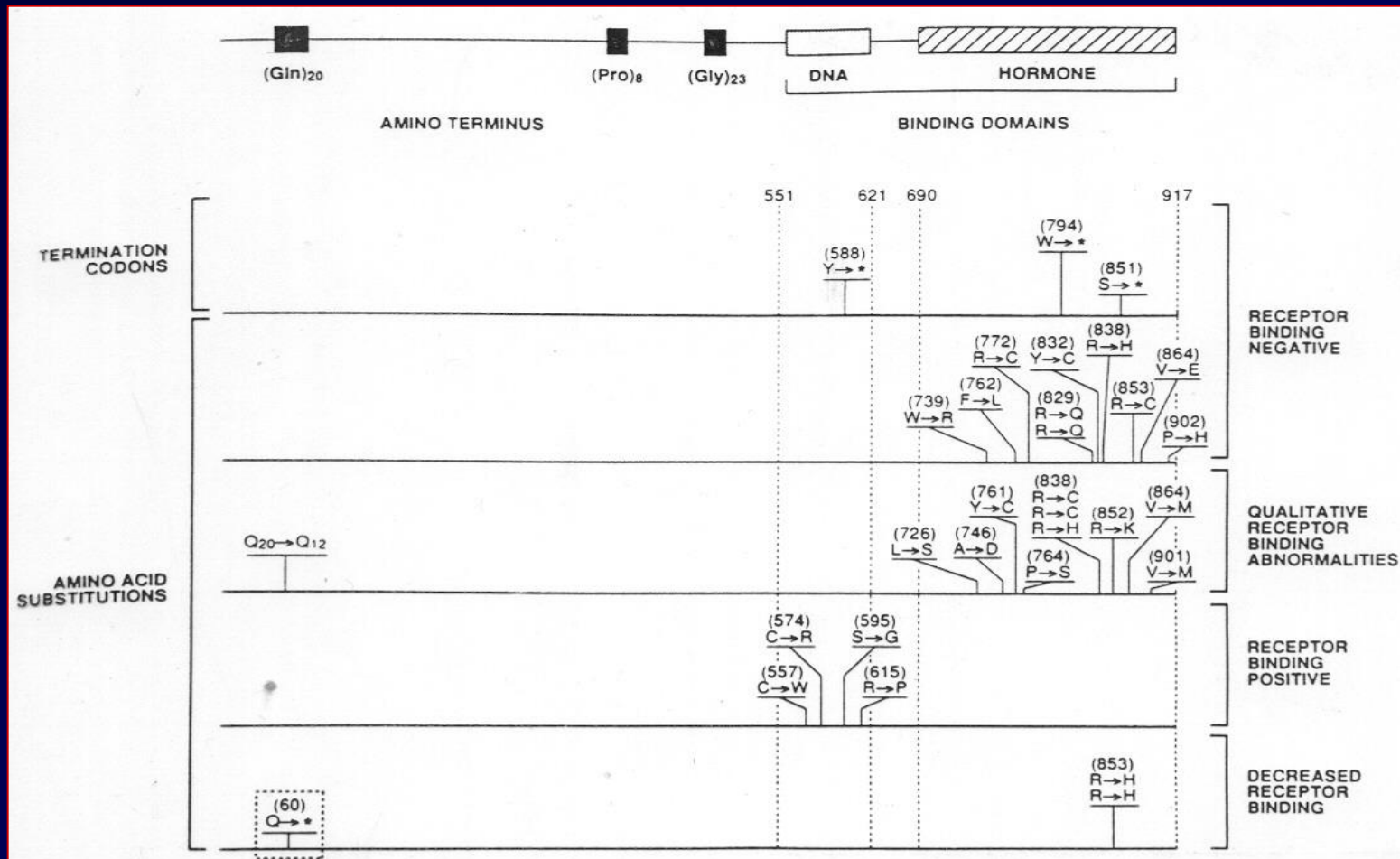


	Diagnostic Category	Complete Testicular Feminization	Incomplete Testicular Feminization	Reifenstein Syndrome	Infertile Male	Undervirilized Fertile Male
Receptor Binding	Negative	●●●●●● ●●●●●● ●●●●●●	●●●●	●●●		
	Qualitatively Abnormal	●●●●●● ●●●●●●	●●●●	●●●●●● ●●●●●● ●●●●●●	●●●●	●●●
	Positive	●●●	●●●●	●●●● ●●●●	●●	
	Decreased	●●	●●	●●●● ●●●●	●●●●	

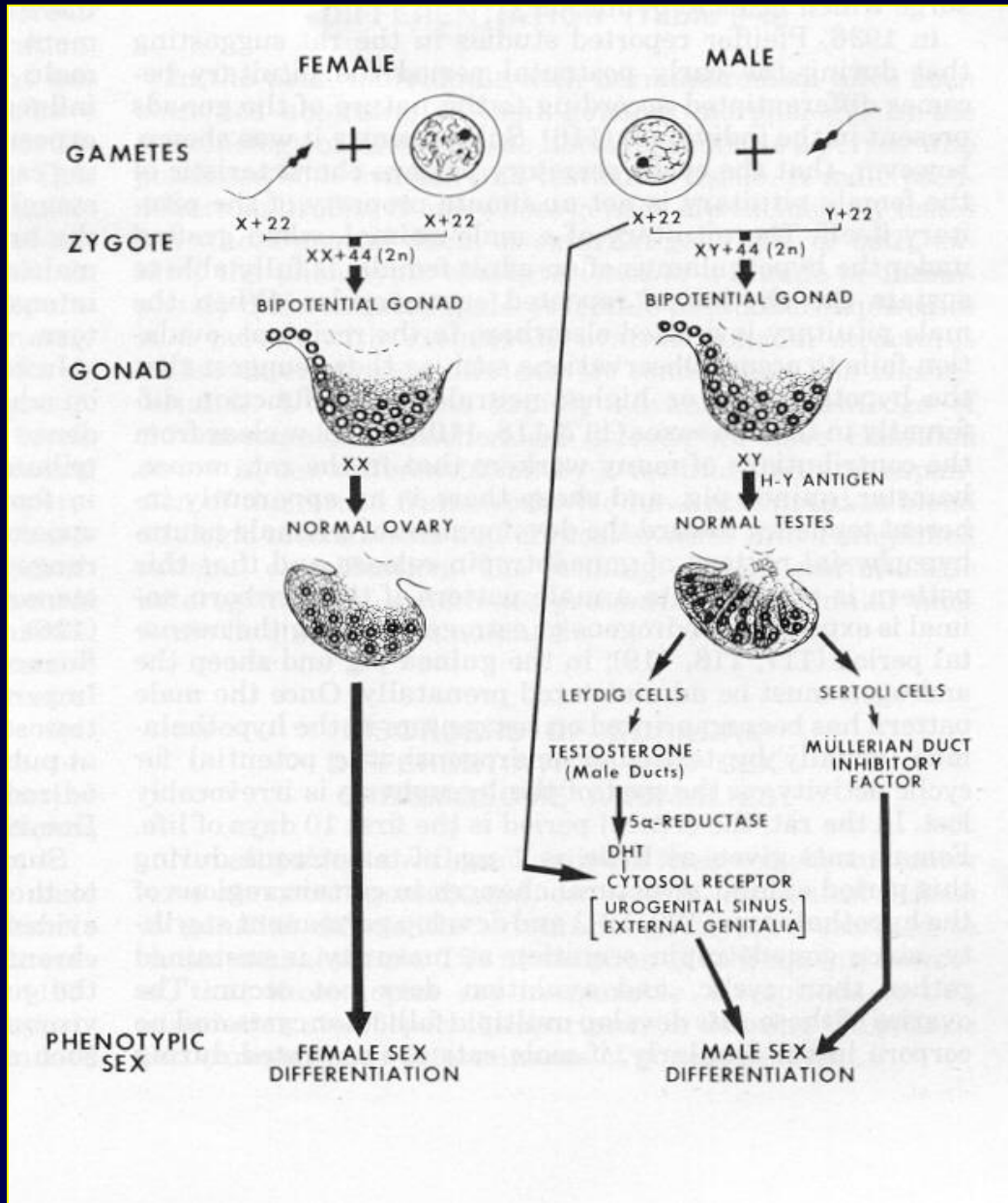
Άρρεν ψευδεργαφροδιτισμός

Διαταραχές στη δράση της Τεστοστερόνης

Σύνδρομο θηλεοποιητικού όρχη



Άρρεν ψευδεργαφροδιτισμός



Ανεπάρκεια ΜΙΗ

**Wolf's ducts: +,
Muller's ducts: +
Uterus inghuali**

**hCG test:
normal Testosterone**

Διαταραχές διαφοροποίησης του φύλου

Σύνδρομα πολλαπλών γενετικών ανωμαλιών

Karyotype XO

Mosaic XO/XX

XO/XY

Congenital XX

Congenital XY

Αμφίβολα ή θήλεα γεννητικά όργανα

46, XY Sex Reversal

46, XY πλήρης γοναδική δυσγενεσία



- Mutated SRY
- Mutated SOX9
- Mutated SF 1
- DAX 1 duplication = inability of SOX9 gene
SRY inactivation

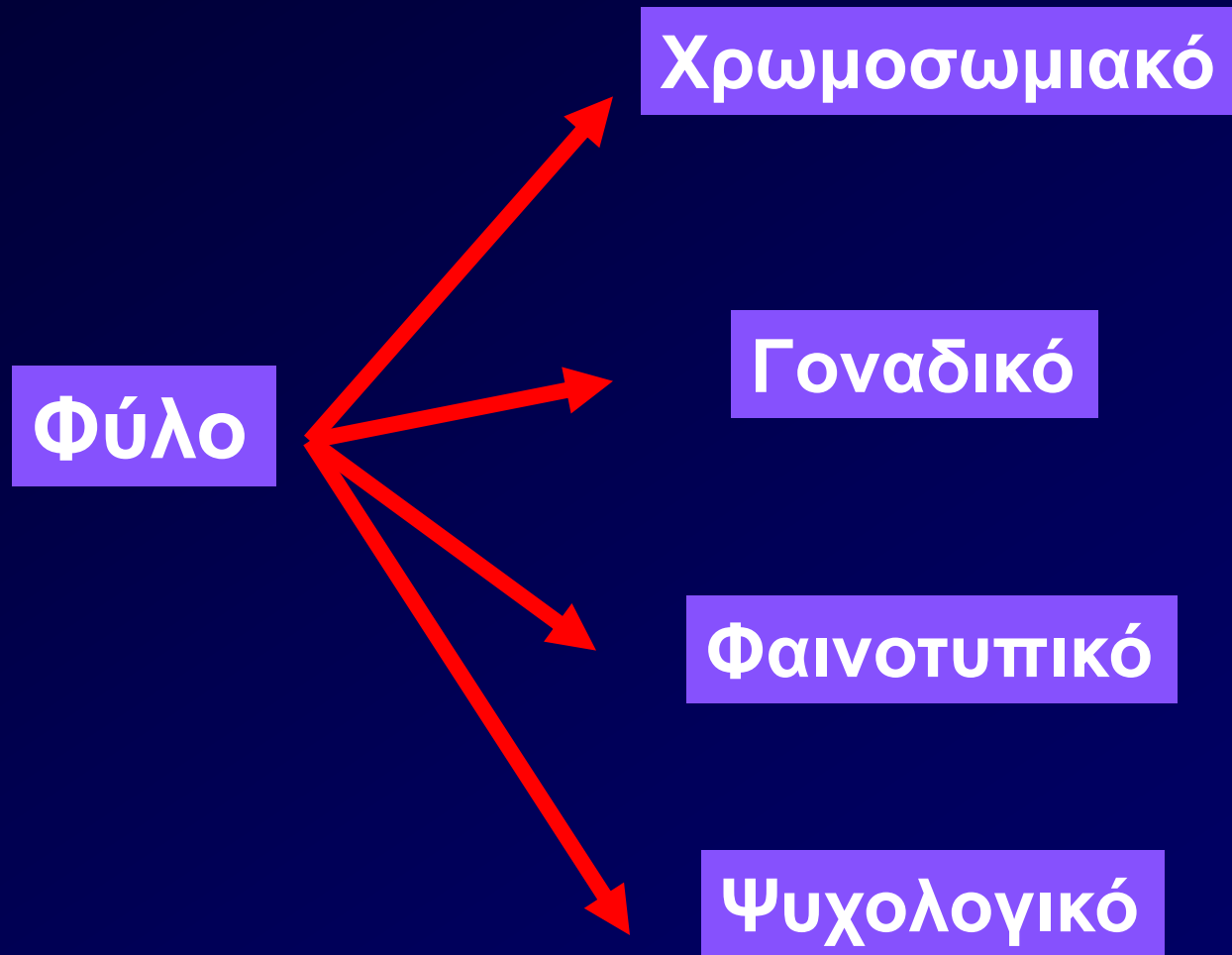
46, XX Sex Reversal

46, XX testicular DSD

SRY translocation
DAX1 mutations
SOX9 duplication



Διαταραχές διαφοροποίησης του φύλου



Διαταραχές διαφοροποίησης του φύλου

Το τραγούδι του καναρινιού



Θήλυ +
Τεστοστερόνη

Διαταραχές διαφοροποίησης του φύλου

Καθορισμός
του φύλου

Θήλυ

Αληθής ερμαφροδιτισμός

Άρρεν ψευδερμαφροδιτισμός

Θήλυς ψευδερμαφροδιτισμός

Σύνδρομο πολλαπλών γενετικών ανωμαλιών

Διαταραχές διαφοροποίησης του φύλου

Καθορισμός
του φύλου

```
graph LR; A[Καθορισμός του φύλου] --> B[Αληθής ερμαφροδιτισμός]; A --> C[Άρρεν ψευδερμαφροδιτισμός];
```

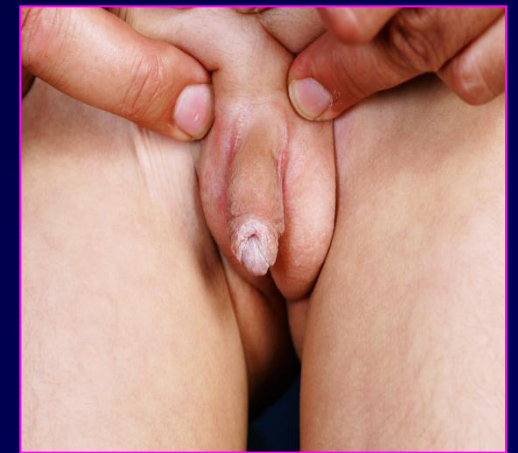Αληθής ερμαφροδιτισμός

Άρρεν ψευδερμαφροδιτισμός

Άρρεν

Εξαρτάται από τη λειτουργικότητα του φαλλού

Διαταραχές διαφοροποίησης του φύλου



Καθορισμός
του φύλου

Male

Τεστοστερόνη

Διόρθωση υποσπαδία

Female

Γοναδεκτομή

Κλειτοριδοπλαστική

ΘΟΥ στην εφηβεία