

Διαφορική διάγνωση αμφίβολων γεννητικών οργάνων

Περιστατικά αμφίβολων
γεννητικών οργάνων στην
Ελληνορωμαϊκή Αρχαιότητα
και το Βυζάντιο


Νεοκλής Α. Γεωργόπουλος
Γιώργος Μαρκαντές

ΜΥΘΟΣ


- Ο Άναξ ου το μαντεῖον ἐστί το ἐν Δελφοίς, οὔτε λέγει οὔτε κρύπτει ἀλλὰ σημαίνει
- Η Σίβυλλα φθέγγεται, ο ἄνθρωπος λέγει, **ἡ φύσις κρύπτει, ο Θεός σημαίνει**

Ἡράκλειτος

Η ΑΡΠΑΓΗ ΤΗΣ ΠΕΡΣΕΦΟΝΗΣ



ΒΑΥΒΩ



Η ΑΡΠΑΓΗ ΤΗΣ ΠΕΡΣΕΦΟΝΗΣ

Η μικρή Μαρία κάθεται και κλαίει

Γιατί δεν την παίζουνε οι φιλενάδες της.

Σήκω επάνω τα μάτια κλείσε,

Τον ηλιο κοίτα κι αποχαιρέτησε

Η ΑΡΠΑΓΗ ΤΗΣ ΠΕΡΣΕΦΟΝΗΣ

*Εκεί που φύτεωνε φλισκούνι κι
άγρια μέντα
κι έβγαζε η γη το πρώτο της
κυκλάμινο
τώρα χωριάτες παζαρεύουν τα
τσιμέντα
και τα πουλιά πέφτουν νεκρά
στην υψικάμινο.*

*Κοιμήσου Περσεφόνη
στην αγκαλιά της γης
στον κόσμο το μπαλκόνι
ποτέ μην ξαναβγείς.*

*Εκεί που σμίγανε τα χέρια τους οι
μύστες
ευλαβικά πριν μπουν στο
θυσιαστήριο
τώρα πετάνε αποσιγάρα οι
τουρίστες
και το καινούργιο πάν να δουν
διυλιστήριο.*

*Κοιμήσου Περσεφόνη
στην αγκαλιά της γης
στον κόσμο το μπαλκόνι
ποτέ μην ξαναβγείς.*

ΒΑΥΒΩ

«Ὡς εἰπouσα πέπλους ανεσύρετο, δειξαι τε
παντα σωματος ουδέ πρέποντα τύπον. Παις
δ' ηεν Ἰακχος χειρὶ τέ μιν ρίπτασκε γελων
Βαυβους υπό κόλποις.»

Μόλις εἶπε αυτά τα λόγια, σήκωσε το
φόρεμά της για να δείξει το μέρος εκείνο του
σώματός της το κρυφό. Και τότε, **ένας**
μικρός Διόνυσος αναδύθηκε από τους
κόλπους της Βαυβώς.

Arnobius, Clemens

ΒΑΥΒΩ

- Ασυνήθιστη εμφάνιση έξω γεννητικών οργάνων
- «Μικρός Διόνυσος»: μικρό πέος ή κλειτοριδομεγαλία
- **ΑΜΦΙΒΟΛΑ ΕΞΩ ΓΕΝΝΗΤΙΚΑ ΟΡΓΑΝΑ**

ΒΑΥΒΩ

ΔΙΑΤΑΡΑΧΗ ΔΙΑΦΟΡΟΠΟΙΗΣΗΣ ΤΟΥ ΦΥΛΟΥ

ΓΟΝΑΔΕΣ;

Ιστορικό εγκυμοσύνης



ΑΚΕΡΑΙΑ ΜΗΤΡΑ, ΣΑΛΠΙΓΓΕΣ & ΩΟΘΗΚΕΣ

ΒΑΥΒΩ

- 46, XY DSD – άρρεν ψευδοερμαφροδιτισμός
- 46, XX DSD – θήλυς ψευδοερμαφροδιτισμός
- complete gonadal dysgenesis
- Ovotesticular DSD – αληθής ερμαφροδιτισμός
- Sex chromosome aneuploidy (Turner, Klinefelter, mosaic)

ΒΑΥΒΩ

46, XX DSD

- ΣΥΧΝΟΤΕΡΗ
- «παιδικό πέος»
- απουσία στύσης
- μη συμβατό με χρονολογική ηλικία
- κλειτοριδομεγαλία

Onotesticular DSD

- ΣΠΑΝΙΑ ΠΑΘΗΣΗ
- ΣΥΧΝΑ: ΕΡ, Μαστοί
- ΟΧΙ ΣΠΑΝΙΑ: ωοθυλακιορρηξία
- **ΣΠΑΝΙΑ:** Εγκυμοσύνη

ΒΥΖΑΝΤΙΝΟ ΤΕΡΑΣ


Ένα τέρας αυτού του είδους εμφανίστηκε στην εποχή μας. Έλεγαν ότι διέθετε ταυτόχρονα **και τα δύο φύλα** και ότι στις ερωτικές του σχέσεις συμπεριφερόταν **ενεργητικά και παθητικά**. Επιπλέον, όπως λένε, ήταν **ασυγκράτητο** στον έρωτα, ακόμη και όταν είχε τον παθητικό ρόλο όχι με τη θέλησή του αλλά εκ των πραγμάτων.

Θεόδωρος Σκουταριώτης, 13ος αιών. μΧ.



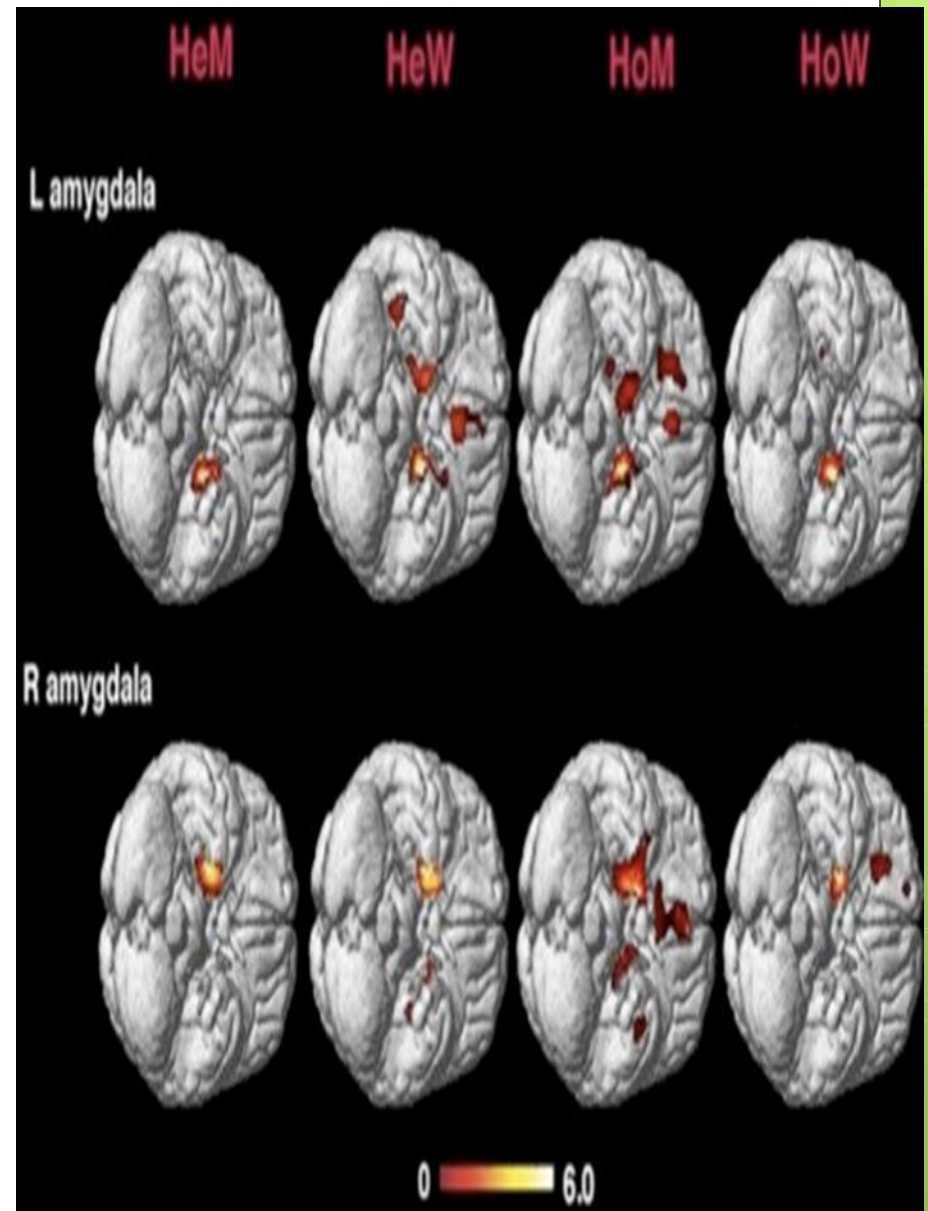
ΒΥΖΑΝΤΙΝΟ ΤΕΡΑΣ

- Αμφίβολα έξω γεννητικά όργανα
- Έντονη σεξουαλική απόκριση και ενεργός σεξουαλική πρακτική είναι ταυτόσημη με τη συμπεριφορά άρρενος
- ΣΥΝΕΠΩΣ → **ΠΕΟΜΟΡΦΗ ΔΟΜΗ** (μικρό πέος / κλειτοριδομεγαλία)



ΒΥΖΑΝΤΙΝΟ ΤΕΡΑΣ

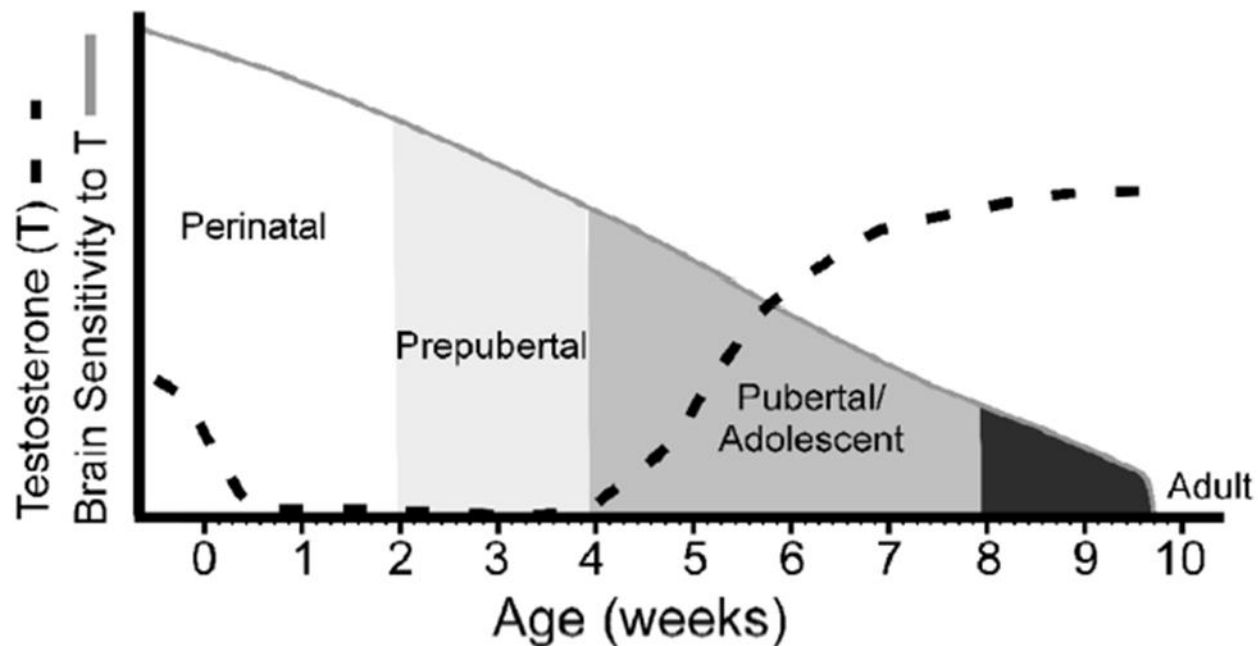
- Σεξουαλικός διμορφισμός εγκεφάλου
- Διαφορετικά πρότυπα νευρωνικών κυκλωμάτων
- ΑΝΔΡΟΓΟΝΑ → Αρσενικό πρότυπο
ΟΧΙ ΑΝΔΡΟΓΟΝΑ → Θηλυκό πρότυπο



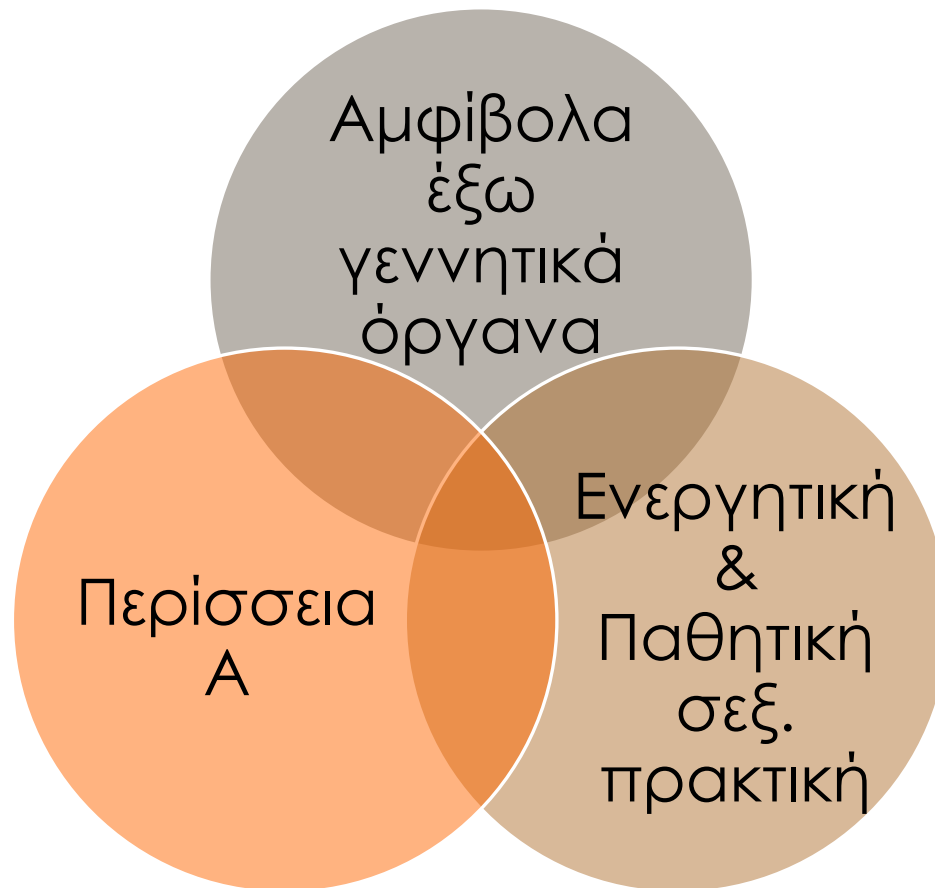Παρατεταμένη περίοδος **προοδευτικά μειούμενης** ευαισθησίας των νευρωνικών κυκλωμάτων του εγκεφάλου στη δομική δράση των ανδρογόνων.

Έναρξη: περιγεννητικά

Λήξη: όψιμη εφηβεία



ΒΥΖΑΝΤΙΝΟ ΤΕΡΑΣ



ΒΥΖΑΝΤΙΝΟ ΤΕΡΑΣ

Περίσσεια Ανδρογόνων – Αμφίβολα έξω γεννητικά όργανα

- 46, XY DSD – άρρεν ψευδοερμαφροδιτισμός
- 46, XX DSD – θήλυς ψευδοερμαφροδιτισμός
- complete gonadal dysgenesis
- Ovotesticular DSD – αληθής ερμαφροδιτισμός
- Sex chromosome aneuploidy (Turner, Klinefelter, mosaic)

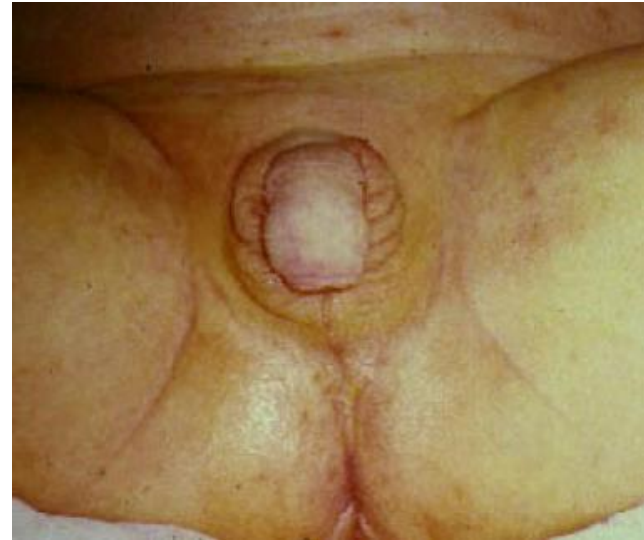ΒΑΥΒΩ & ΒΥΖΑΝΤΙΝΟ ΤΕΡΑΣ

46, XX DSD ΜΕ ΑΡΡΕΝΟΠΟΙΗΣΗ

- Αρρενοποίηση μετά τη γέννηση → ΟΧΙ αμφίβολα έξω γεννητικά όργανα
- Ενδομήτρια μόνο έκθεση σε ανδρογόνα → ΟΧΙ μόνιμο ανδρικό πρότυπο ΚΝΣ
- ΑΠΑΡΑΙΤΗΤΗ Η ΕΚΘΕΣΗ ΣΕ ΥΨΗΛΑ Α **in utero** **ΚΑΙ ΜΕΤΑ ΤΗ ΓΕΝΝΗΣΗ**

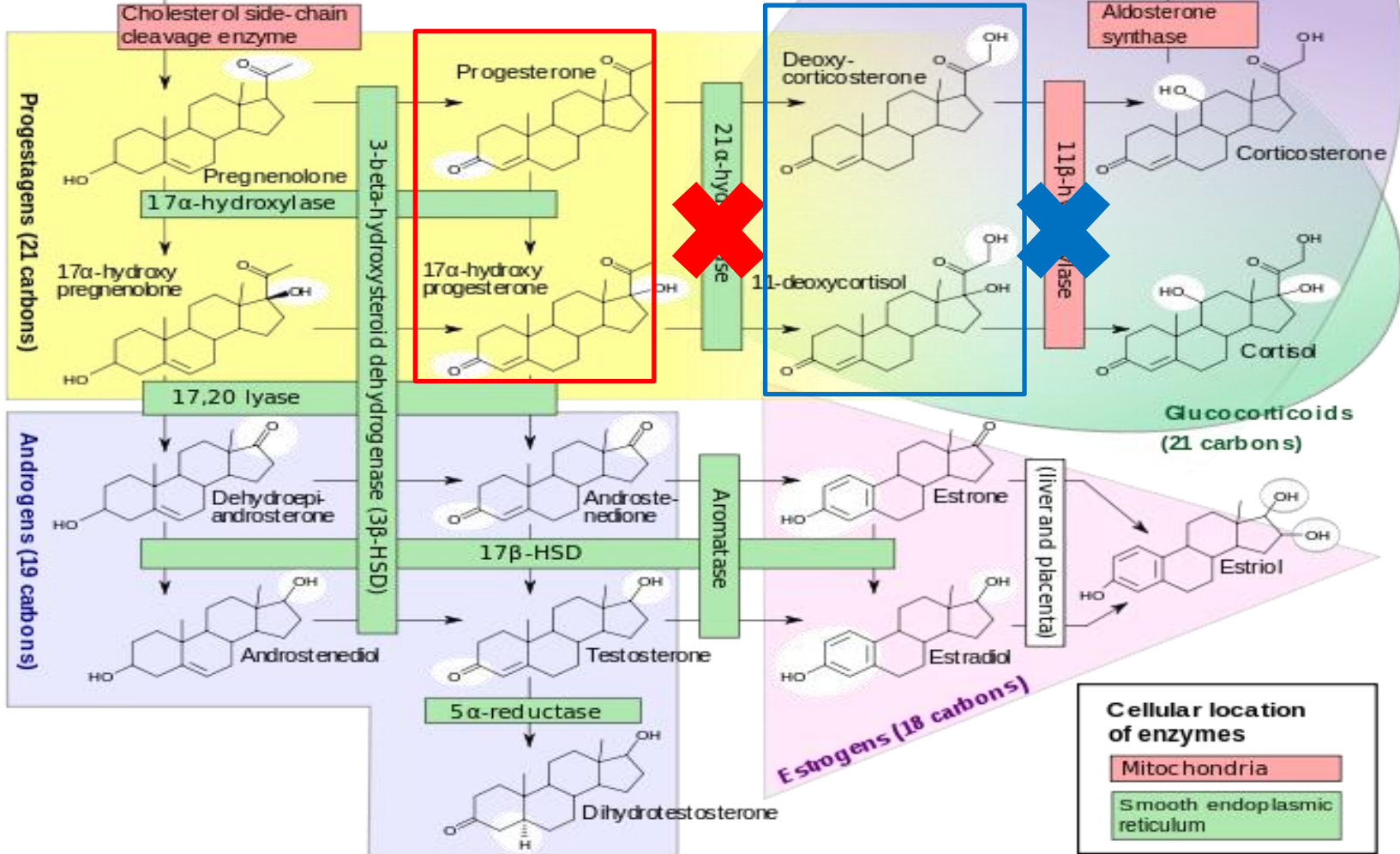
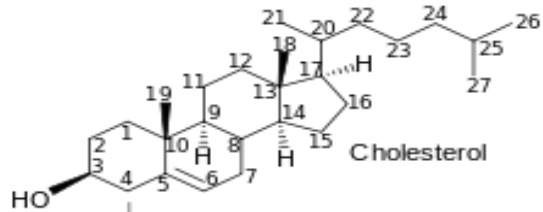
ΒΑΥΒΩ & ΒΥΖΑΝΤΙΝΟ ΤΕΡΑΣ

46, XX DSD



ΣΥΓΓΕΝΗΣ ΥΠΕΡΠΛΑΣΙΑ ΕΠΙΝΕΦΡΙΔΙΩΝ

- Μερική / πλήρης έλλειψη δραστικότητας 21 ή 11 υδροξυλάσης
- Ελλιπής σύνθεση κορτιζόλης & αλδοστερόνης
- Συσσώρευση πρόδρομων μορίων
- Εκτροπή προς σύνθεση ανδρογόνων & υπερανδρογοναιμία



Cellular location of enzymes

Mitochondria

Smooth endoplasmic reticulum

ΒΑΥΒΩ & ΒΥΖΑΝΤΙΝΟ ΤΕΡΑΣ

ΣΥΓΓΕΝΗΣ ΥΠΕΡΠΛΑΣΙΑ ΕΠΙΝΕΦΡΙΔΙΩΝ

- Κλασική μορφή
(απώλεια άλατος)
- Απλή
αρρενοποιητική
- Όψιμης έναρξης



ΜΗΝΟΦΙΛΑ



Σε σχέση με τις ασωτείες, το κορμί της Μηνοφίλας είναι άλλο.

Γιατί γεύεται κάθε ακολασία.

Εμπρός, λοιπόν, Χαλδαίοι, πλησιάστε την.

Γιατί πράγματι ο **ουρανός** της έχει μέσα του και **Σκύλο** και **Διδύμους**.

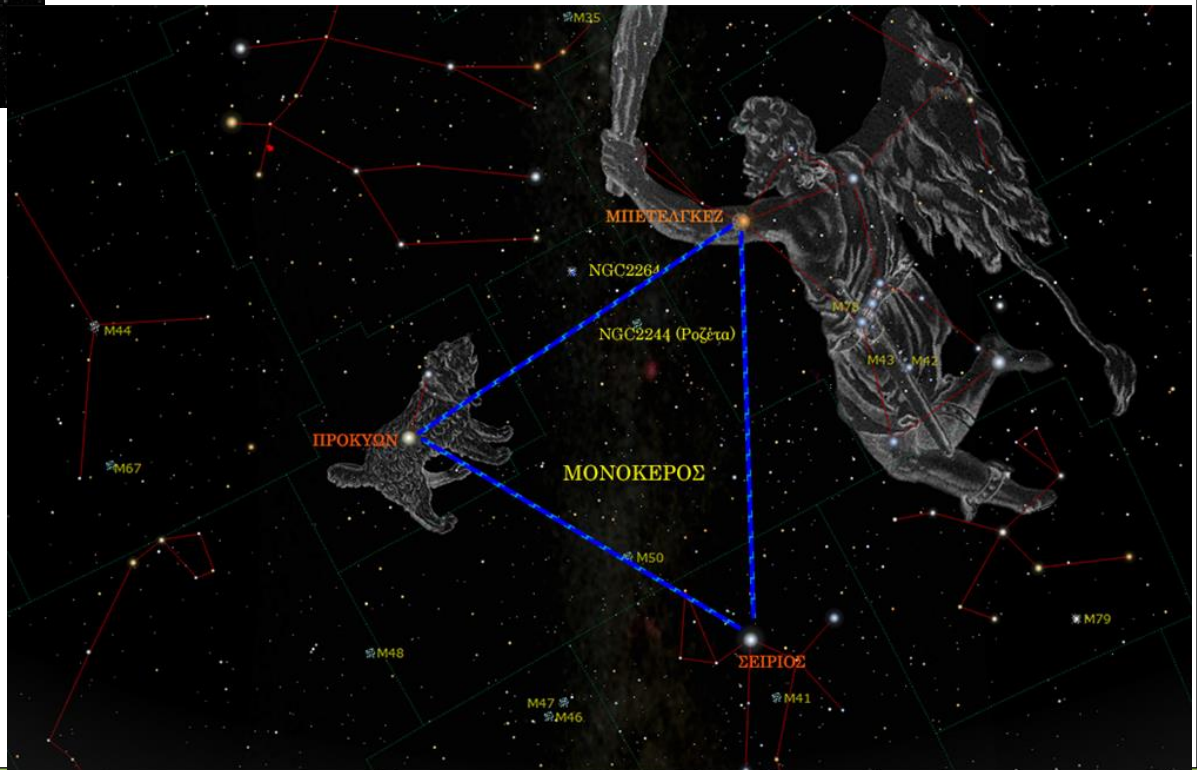
Μάρκος Αργεντάριος

ΜΗΝΟΦΙΛΑ



Δίδυμοι

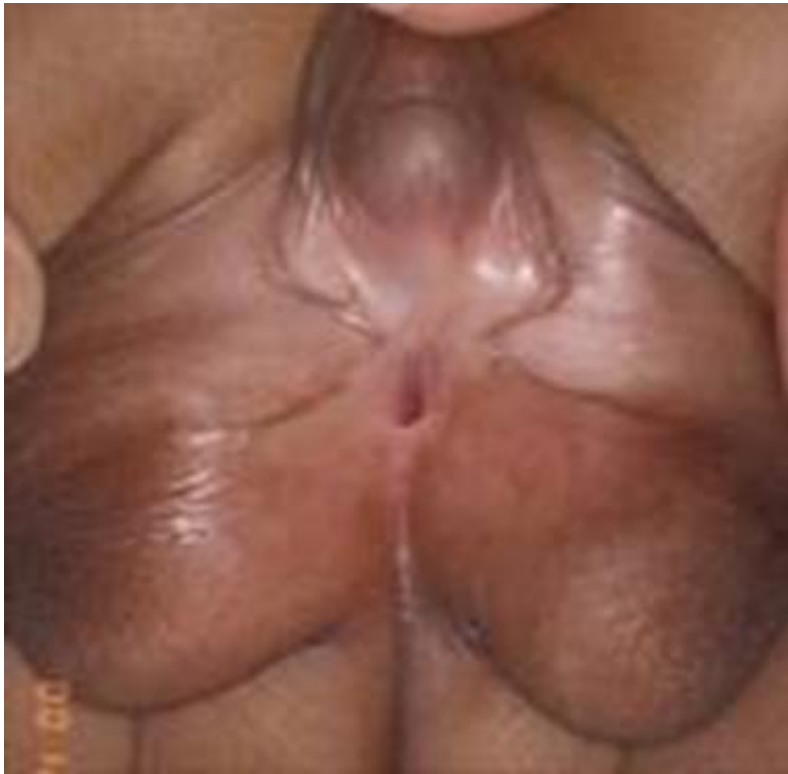Μέγας Κύων



ΜΗΝΟΦΙΛΑ

- **Ουρανός** – Αιδοίο
- **Σκύλος** – Πεόμορφη δομή (μικρό πέος ή κλειτοριδομεγαλία)
- **Δίδυμοι** – Οσχεϊκά ογκώματα (σχηματισμένο όσχεο ± όρχεις)

ΜΗΝΟΦΙΛΑ



Αγαπήθηκες από τη
Μηνοφίλα, Σωσικράτη όσες
φορές ήσουν πλούσιος.
Όχι πια. Τώρα είσαι φτωχός.

Εάν είναι αλήθεια ότι σου
αρέσει ο έρωτας με άνδρες
και με γυναίκες, ξέρω εγώ το
φάρμακο να σε ανακουφίσω.
Ο έρωτας με τη Μηνοφίλα
την ευίσχιον είναι και τα δύο.

Μάρκος Αργεντάριος

ΜΗΝΟΦΙΛΑ

- Εταίρα του 2^{ου} αιώνα π.Χ. – Όχι βαριά αρρενοποίηση, **μαστοί**
- Σεξουαλική πρακτική θήλεος & άρρενος – λειτουργική πεόμορφη δομή, παρουσία κόλπου

ΑΝΑΠΤΥΞΗ ΜΑΣΤΩΝ

- Οιστρογόνα
- Ωοθηκική παραγωγή
- Περιφερική αρωματοποίηση ανδρογόνων



ΜΗΝΟΦΙΛΑ

Αμφίβολα έξω γεννητικά όργανα
Όρχεις
Μαστοί

- 46, XY DSD (άρρεν ψευδοερμαφρόδιτος)
- 46, XX DSD (θήλυς ψευδοερμαφρόδιτος)
- gonadal dysgenesis
- Ovotesticular DSD (αληθής ερμαφρόδιτος)
- Sex chromosome aneuploidy (Turner, Klinefelter, mosaic)

Onotesticular DSD – Αληθής ερμαφροδιτισμός

- Ωοθηκόρχις αμφοτερόπλευρα (ενδοκοιλιακά)
- Ωοθήκη (ενδοκοιλιακά) + Όρχις (όσχεο ή ενδοκοιλιακά)
- Ωοθηκόρχις (ενδοκοιλιακά) + όρχις ή ωοθήκη
- 2 γοναδικές «μάζες» στο όσχεο → **ΟΧΙ** αληθής ερμαφροδιτισμός

46, XY DSD – Άρρεν ψευδοερμαφροδιτισμός

- Πλήρης / μερική γοναδική δυσγενεσία
- Διαταραχές σύνθεσης ανδρογόνων
- Διαταραχές δράσης ανδρογόνων

Γοναδική δυσγενεσία (46, XY)

- **Πλήρης (Swyer syndrome)**

Μηδενική ανάπτυξη γονάδων – έξω γεν. όργανα θήλεος – όχι 2γενή χαρακτηριστικά φύλου

- **Μερική**

Υπολειπουργούντες όρχεις – αμφίβολα έξω γεν. όργανα / μερική αρρενοποίηση – ανεπαρκή επίπεδα T για ανάπτυξη μαστών (αρωματοποίηση)

Διαταραχές σύνθεσης ανδρογόνων

Πιθανή ανεπάρκεια	Επινεφριδική κρίση	Φαινότυπος	Έξω γεννητικά όργανα	Μαστοί
Υποδοχέας LH	-	Άρρενος/θήλεος	Αμφίβολα	-
StAR (μερική)	+	Θήλεος	Θήλεος	-
20, 22 δεσμολάση (μερική)	+	Θήλεος	Θήλεος	-
3βHSD (μερική)	+	Άρρενος	Αμφίβολα	-
17 ^α υδροξυλάση-17, 20 δεσμολάση, POR (πλήρης)	-	Θήλεος	Αμφίβολα / Θήλεος	-
17 ^α υδροξυλάση-17, 20 δεσμολάση, POR (μερική)	-	Άρρενος	Αμφίβολα	-
17βHSD/ 5 ^α αναγωγή	-	Θήλεος. Αρρενοποίηση στην εφηβεία	Θήλεος ή Αμφίβολα. Αρρενοποίηση στην εφηβεία	+/-

Διαταραχές δράσης ανδρογόνων

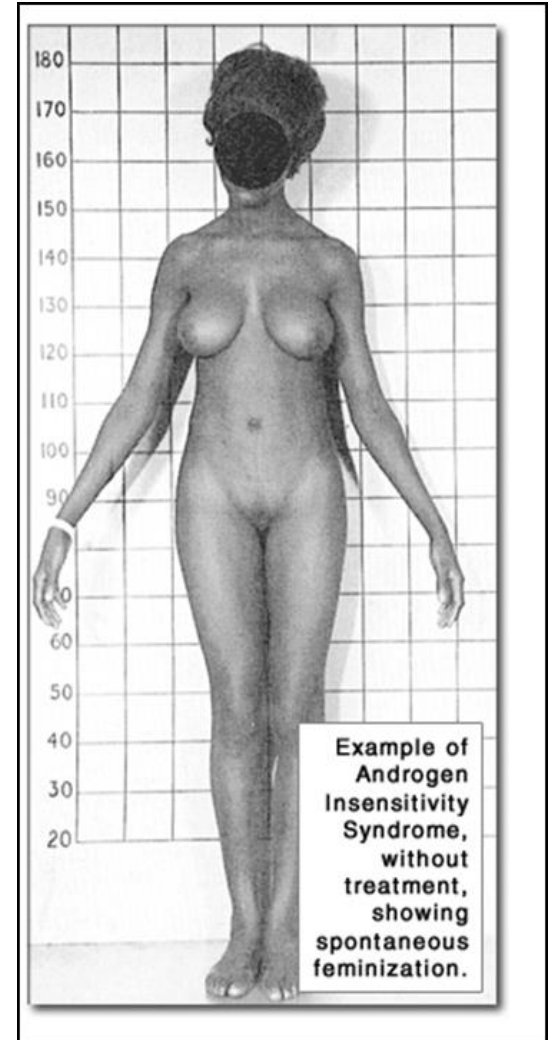
Σύνδρομο έλλειψης ευαισθησίας στα ανδρογόνα (AIS)

- Πλήρες (CAIS/Σύνδρομο Ορχικής Θηλεοποίησης)
– καμία λειτουργικότητα του ανδρογονικού υποδοχέα
- Μερικό (PAIS) – υπολειπόμενη λειτουργικότητα του ανδρογονικού υποδοχέα

Σύνδρομο Ορχικής Θηλεοποίησης (CAIS)

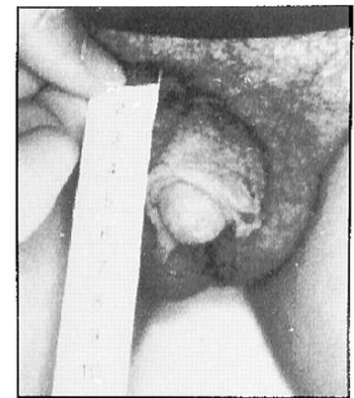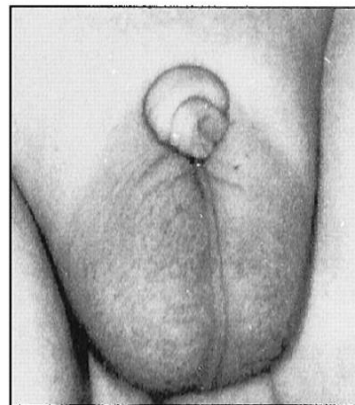
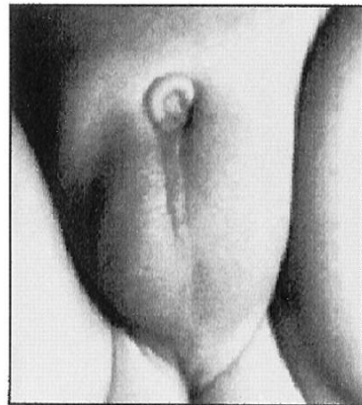
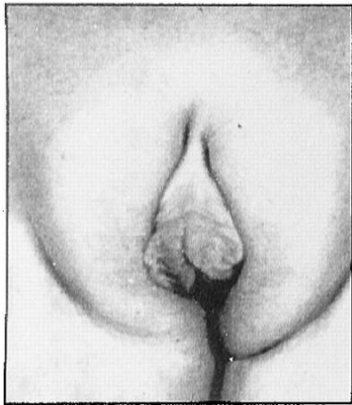
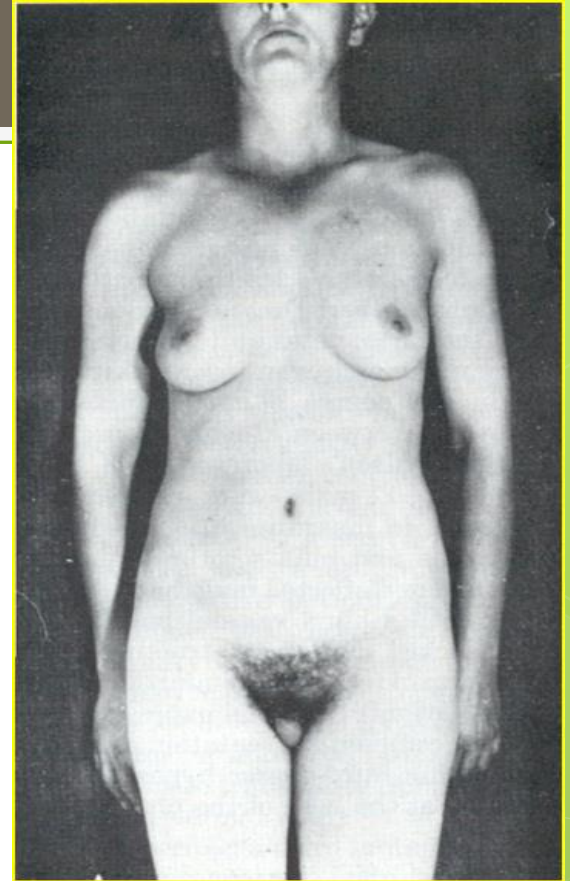
Πλήρης απενεργοποίηση AR

- Έξω γεννητικά όργανα θήλεος (χωρίς αρρενοποίηση)
- Φαινότυπος θήλεος
- Μαστοί: ανεπτυγμένοι



PAIS – μερική απενεργοποίηση AR

- Έξω γεννητικά όργανα: ευρύ φάσμα
- Φαινότυπος: ποικιλία
- Μαστοί: +





Μηνοφιλα - PAIS