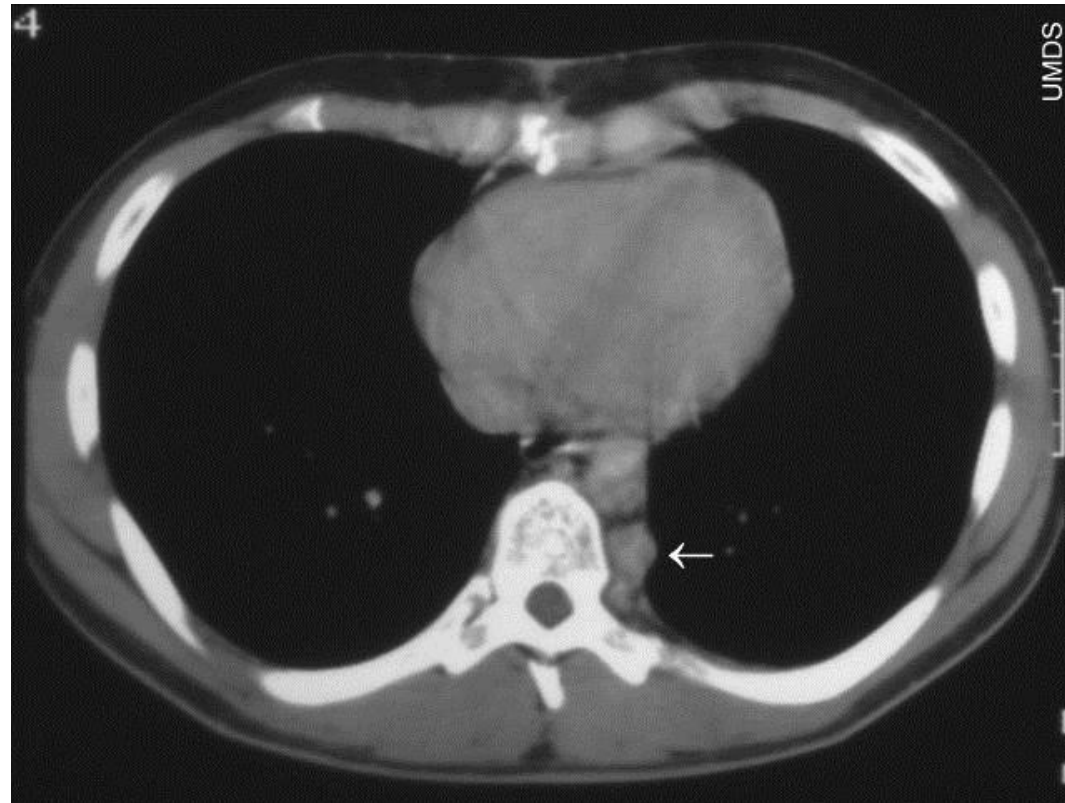
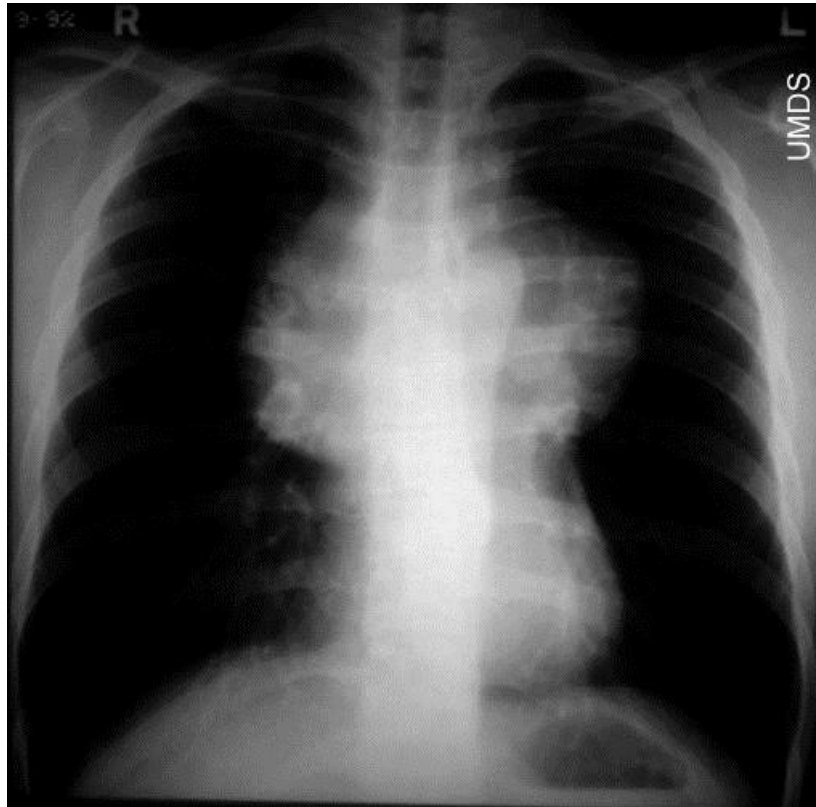


Ιστορικό 1.

- Γυναίκα ηλικίας 30 ετών παραπονείται για **ξηρό επίμονο βήχα** από μηνός, που επιδεινώνεται με την κατάκλιση, ενώ από εβδομάδος είναι επίμονος και στην όρθια θέση. Τις τελευταίες ημέρες έχει προστεθεί και **δύσπνοια με την ελαφρά κόπωση**
- Επιπλέον αναφέρει αδικαιολόγητο **κνησμό** χωρίς εμφάνιση εξανθήματος
- Στην απλή ακτινογραφία θώρακος βρίσκεται **διεύρυνση του μεσοθωρακίου σημαντικού βαθμού**
- Στην γενική αίματος διαπιστώνονται Hb: 12.9 g/dl, Λευκά **15600/mm³** Αιμοπετάλια **456000/mm³**
- Τύπος λευκών **Π.86, Λ.6, Μ.5, Η.3**

Απεικονιστικά ευρήματα



**Μεγάλη ομοιογενής μάζα στο ανώτερο μεσοθωράκιο
και ένας λεμφαδένας στο οπίσθιο μεσοθωράκιο (βέλος)**

Υπόλοιπα εργαστηριακά ευρήματα

- **CRP 9.5 mg/dl**
- **LDH 362 IU (φ.τ. – 230 IU)**
- **SGOT 26, SGPT 16, ALP 68, γ-GT 88**
- **Ολικά λευκώματα 6.5 g/dl, αλβουμίνη 3.2 g/dl**
- **Πρωτεϊνόγραμμα:**
Αλβουμίνη: 47.9% , α1: 5.7%, α2: 19.9%, β: 17%, γ: 9.5%

Θετικά (παθολογικά) ευρήματα

Λευκοκυττάρωση, πολυμορφοπυρήνωση, λεμφοπενία, θρομβοκυττάρωση, αντίδραση οξείας φάσεως, υποαλβουμιναιμία, αυξημένη LDH, αυξημένη γ-GT, υπο-γ-σφαιριναιμία, διεύρυνση μεσοθωρακίου

Διαφορική διάγνωση ασθενούς με διεύρυνση μεσοθωρακίου

- Καταδυσόμενη βρογχοκήλη
- Αχαλασία – εκκόλπωμα οισοφάγου
- Ανεύρυσμα αορτικού τόξου
- Καλοήθης δερμοειδής κύστη
- **Λέμφωμα Hodgkin**
- **Πρωτοπαθές B-λέμφωμα μεσοθωρακίου**
- **T-λεμφοβλαστικό λέμφωμα**
- **Θύωμα – Θυμικό καρκίνωμα**
- **Βρογχογενές καρκίνωμα πνεύμονος (σπάνια)**
- **Τεράτωμα – αδιαφοροποίητο νεόπλασμα**
- Πρωτοπαθές σάρκωμα – δυσγερίνωμα, σεμίνωμα
- Μεταστατικό νεόπλασμα

Πρόβλημα: Ο ασθενής έχει μεγάλη εσωτερική, αλλά **απουσία** επιπολής λεμφαδενοπάθειας

- Ποιος θα πρέπει να είναι ο περαιτέρω χειρισμός αυτού του ασθενούς?
- A. Παρακολούθηση και συντηρητική διαγνωστική προσπάθεια του ασθενούς και αναμονή εμφάνισης εξωτερικής λεμφαδενοπάθειας
- B. Χορήγηση αντιβίωσης και κορτικοειδών και έλεγχος της υποχώρησης της μάζας μετά από 10-15 ημέρες
- C. Παρακέντηση της λεμφαδενικής μάζας με λεπτή βελόνα και αναρρόφηση υλικού
- D. Βιοψία της μάζας με μεσοθωρακοσκόπηση
- E. Ανοιχτή θωρακοτομή και όσο το δυνατόν πιο εκτεταμένη εξαίρεση της μάζας

Περαιτέρω διαγνωστική προσπάθεια ασθενούς με διεύρυνση μεσοθωρακίου

- **Απεικονιστικός έλεγχος κοιλίας**
 - Αξιολόγηση της υφής του σπληνός σε U/S και CT
 - Αξιολόγηση ύπαρξης κοιλιακών λεμφαδένων
 - Αξιολόγηση πιθανής προσβολής του ήπατος
- Δερμοαντίδραση **Mantoux**
- **Μεσοθωρακοσκόπηση – βιοψία μάζας**
- Αποτέλεσμα βιοψίας: **λέμφωμα Hodgkin – οζώδης σκλήρυνση**
- Σπινθηρογραφική απεικόνιση εστιών νόσου
- Αναρρόφηση μυελού και οστεομυελική βιοψία
- Έλεγχος για αντισώματα των ιών HBV, HCV, HAV, CMV, EBV, HTLV-1, HIV

Ιστορικό 2.

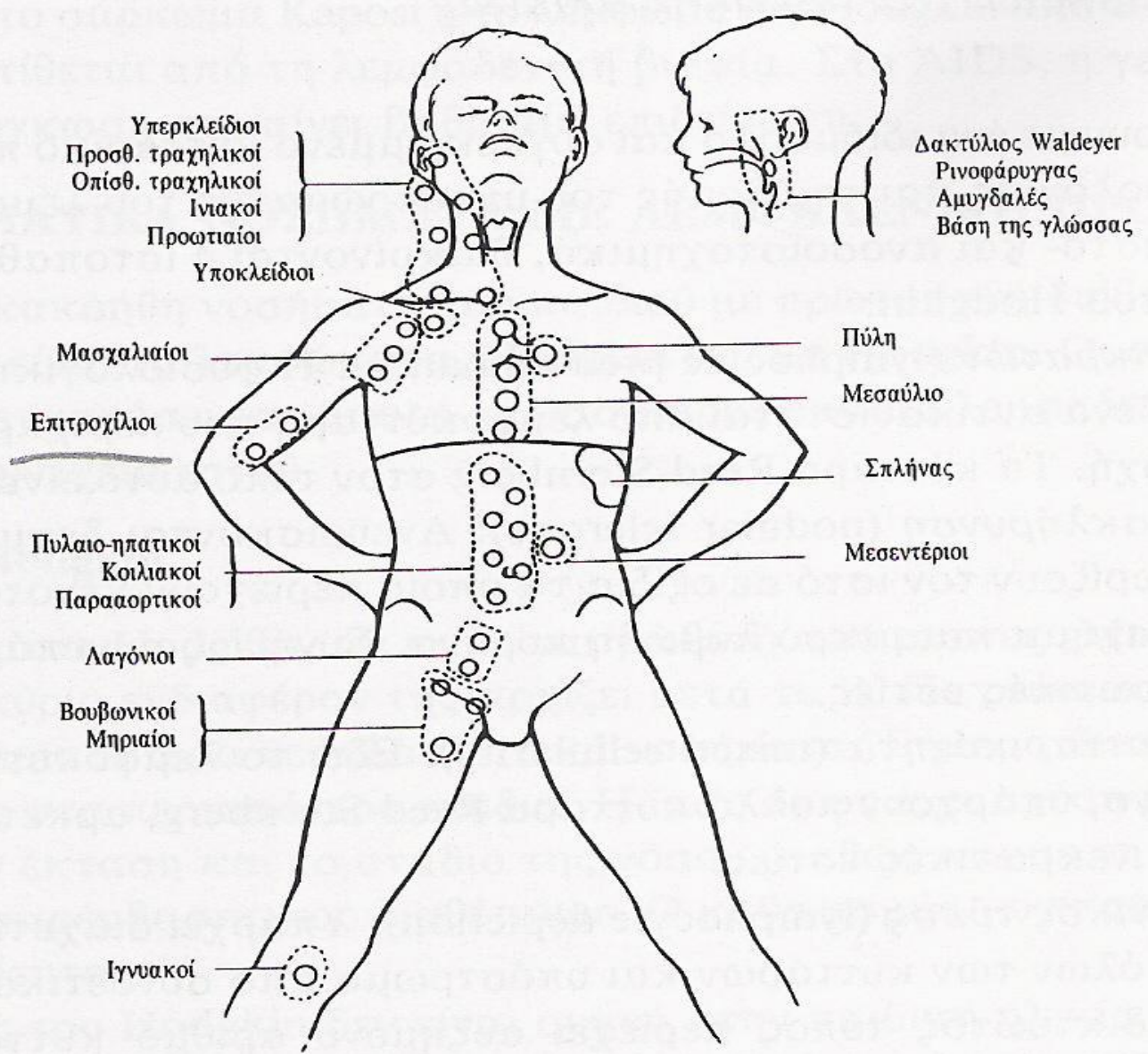
Άνδρας 67 ετών προσέρχεται στο ιατρείο για εξέταση επειδή σε τυχαίο παρακλινικό έλεγχο (check-up) βρέθηκε να έχει **λευκοκυττάρωση/λεμφοκυττάρωση και ήπια αναιμία.**

Σε ερώτηση, αναφέρει **κάποια ανορεξία και αδικαιολόγητες εφιδρώσεις** τον τελευταίο μήνα.

Στην κλινική εξέταση διαπιστώνονται μετρίου μεγέθους, **ανώδυνοι διογκωμένοι λεμφαδένες, ομοιόμορφα σε τράχηλο μασχάλες και βουβωνικές χώρες,** καθώς και **μικρή σπληνομεγαλία 2-3 cm** κάτω από το αρ. πλευρικό τόξο.

Στην γενική αίματος ευρίσκονται Hb: 11.2 g/dl, Λευκά 17500/mm³ με Π.27%, Λ. 69%, Μ.3% και Η. 1% και αιμοπετάλια 195000 mm³

Η ακτινογραφία θώρακος δεν έχει παθολογικά ευρήματα



Υπερκλείδιοι
 Προσθ. τραχηλικοί
 Οπίσθ. τραχηλικοί
 Ινιακοί
 Προωτιαίοι

Υποκλείδιοι

Μασχαλιαίοι

Επιτροχίλιοι

Πυλαιο-ηπατικοί
 Κοιλιακοί
 Παρααορτικοί

Λαγόνιοι

Βουβωνικοί
 Μηριαίοι

Ιγνυακοί

Δακτύλιος Waldeyer
 Ρινοφάρυγγας
 Αμυγδαλές
 Βάση της γλώσσας

Πύλη

Μεσαύλιο

Σπλήνας

Μεσεντέριοι

Που οφείλεται μια λεμφαδενική διόγκωση:

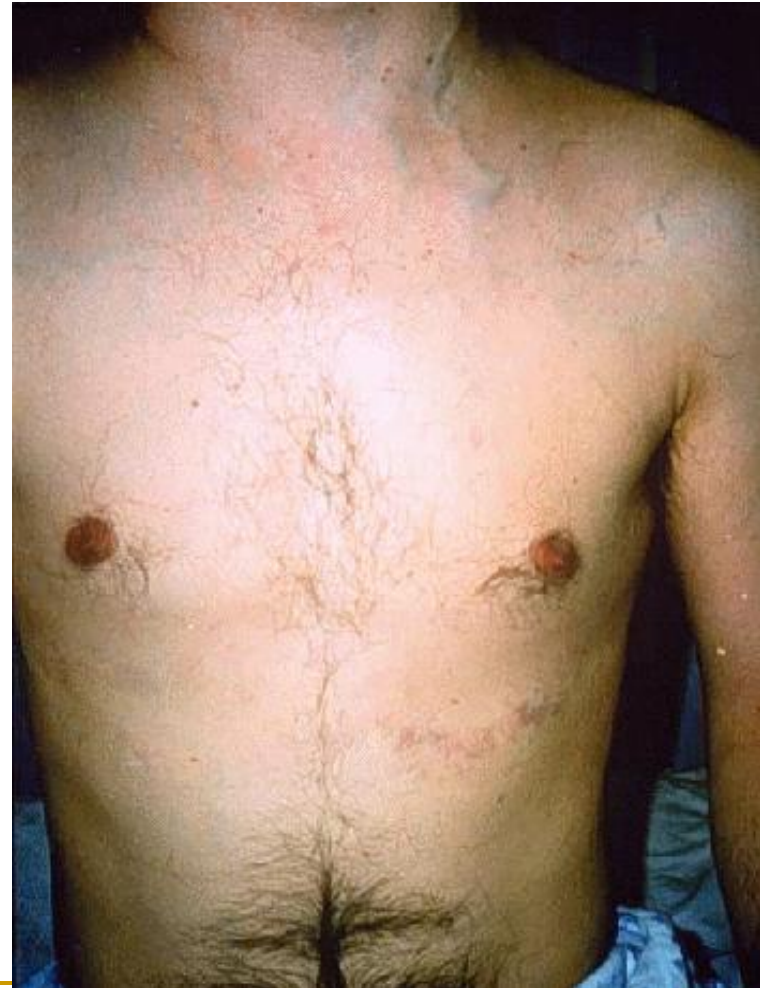- Απάντηση των ενδογενών στοιχείων του λεμφαδένα σε κάποιο αντιγονικό ερεθισμό (αντιδραστική υπερπλασία)
- Αυτόνομη και ανεξέλεγκτη υπερπλασία του λεμφαδενικού ιστού (λεμφοϋπερπλασία)
- Εισβολή στον λεμφαδένα πολυμορφοπυρήνων ή μονοκυττάρων για περιορισμό εξάλειψη λοιμώδους παράγοντα (πυώδης, κοκκιωματώδης λεμφαδενίτις)
- Εισβολή μεταστατικών κυττάρων στον λεμφαδένα από εξωλεμφική νεοπλασία

Αξιολόγηση ευρημάτων από την κλινική εξέταση I.

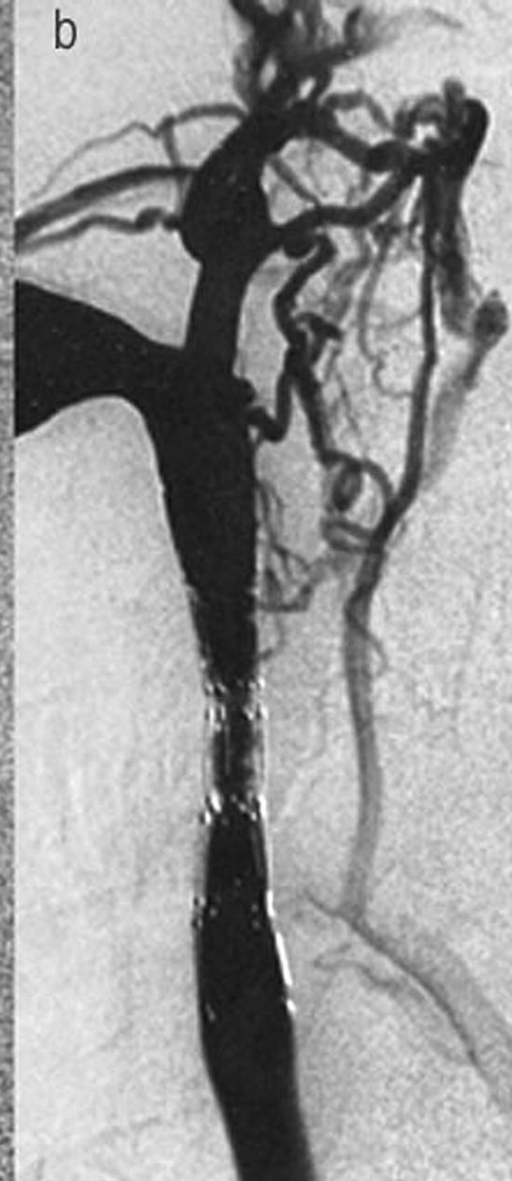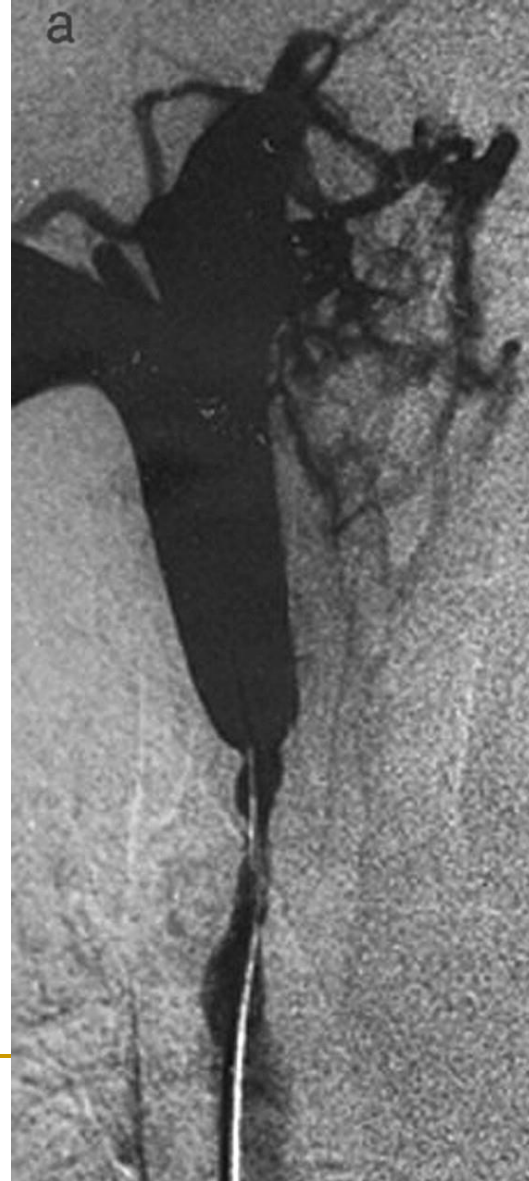
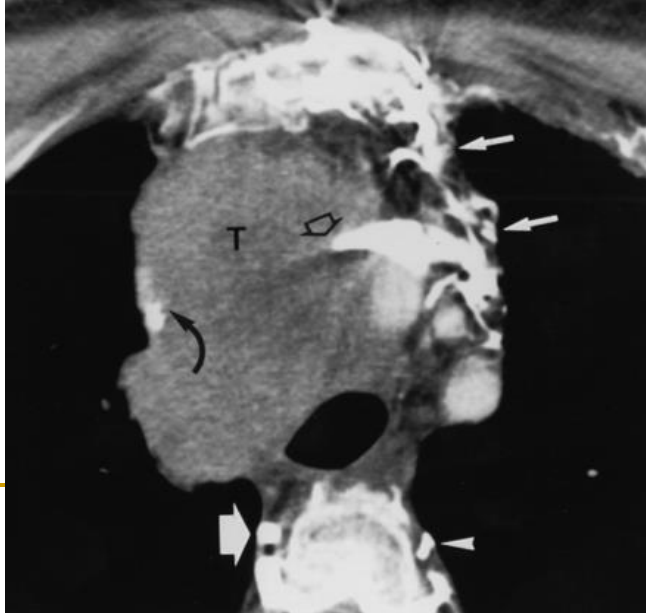
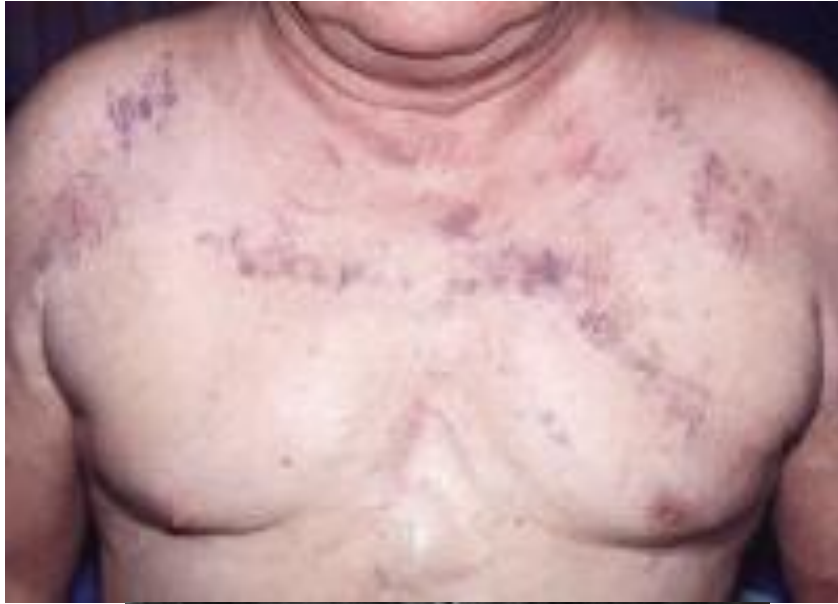- **Αξιολόγηση των κλινικών χαρακτηριστικών της λεμφαδενικής διόγκωσης**
 - ⇒ Ένας ή πολλοί λεμφαδένες?
 - ⇒ Ανώδυνοι, λίγο επώδυνοι ή πολύ επώδυνοι λεμφαδένες?
 - ⇒ Ευκίνητοι, δυσκίνητοι ή ακίνητοι-καθηλωμένοι λεμφαδένες?
 - ⇒ Μαλακοί, ελαστικοί-υπόσκληροι ή σκληροί-πετρώδεις λεμφαδένες?
 - ⇒ Μεμονωμένοι εύκολα αφοριζόμενοι ή συμφυόμενοι σε blocks λεμφαδένες?
 - ⇒ Διηθούν το δέρμα και τους παρακείμενους ιστούς ή όχι?

Αξιολόγηση ευρημάτων από την κλινική εξέταση II.

- **Αξιολόγηση συνοδών κλινικών ευρημάτων μιάς λεμφαδενικής διόγκωσης**
 - ⇒ Οίδημα άνω ή κάτω άκρων, ενός ή και των δύο
 - ⇒ Σύνδρομο άνω κοίλης
 - ⇒ Βράγχος φωνής
 - ⇒ Πλευριτική, περικαρδιακή ή ασκιτική συλλογή υγρού
 - ⇒ Ολιγογουρία – ανουρία
 - ⇒ Αποφρακτικός ίκτερος



Σύνδρομο άνω κοίλης



Περαιτέρω διερεύνηση ασθενούς με λεμφοκυττάρωση

- **Μορφολογική αξιολόγηση λεμφοκυττάρων στο περιφ. αίμα**
- Έλεγχος λευκωμάτων και ανοσοσφαιρινών ορού
- Ορολογικοί προγνωστικοί δείκτες
- Δερμοαντίδραση Mantoux
- Έλεγχος για αντισώματα των ιών HBV, HCV, CMV, EBV
- Ανοσοφαινότυπος λεμφοκυττάρων περιφερικού αίματος
- Απεικόνιση πιθανής ύπαρξης και εσωτερικής λεμφαδενοπάθειας
- Βιοψία λεμφαδένα εάν ο ανοσοφαινότυπος δεν είναι τυπικός για κάποια νοσολογική οντότητα
- Αναρρόφηση μυελού και οστεομυελική βιοψία

Αξιολόγηση στοιχείων εκ του ιστορικού

Χρονική διάρκεια συμπτωμάτων - τρόπος εμφάνισης

Χαρακτήρες βήχα, πυρετού, δύσπνοιας

Άλλα συνοδά συμπτώματα

Χαρακτήρες λεμφαδενικής διόγκωσης

Χαρακτήρες σπληνομεγαλίας

Επάγγελμα και συνήθειες του ασθενούς

Αναμνηστικό συχνών λοιμώξεων

Αναμνηστικό συγγενών η αυτοάνοσων νοσημάτων, προηγηθείσα χημειοθεραπεία, μεταμόσχευση οργάνου η αιμοποιητικών κυττάρων

Οικογενειακό ιστορικό, ύπαρξη, ηλικία και προβλήματα υγείας των αδελφών

Προσέγγιση του πυρετού σε ασθενή με λεμφαδενοπάθεια

■ Κοινή λοίμωξη

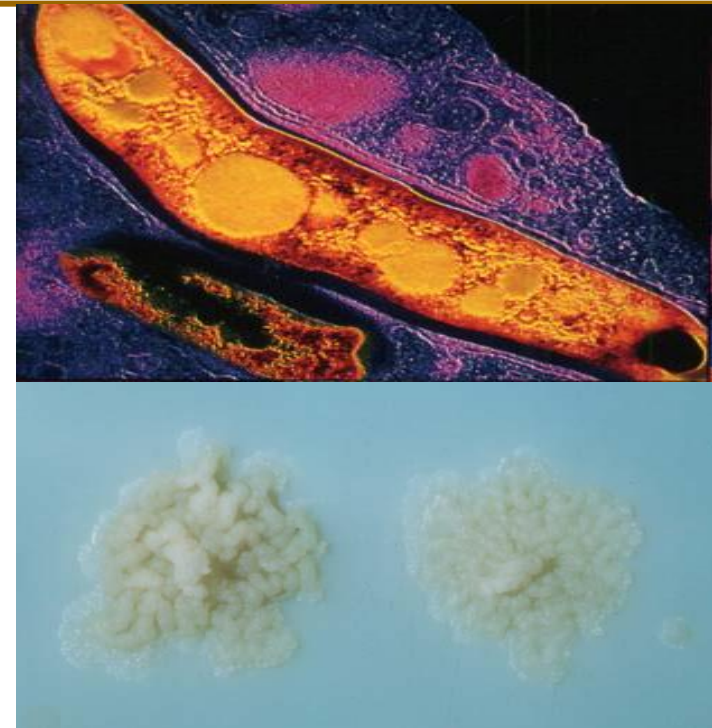- ⇒ Βακτηριακή
- ⇒ Ιογενής

■ Ευκαιριακή λοίμωξη

- ⇒ Αξιολόγηση του υποστρώματος ανοσίας
- ⇒ Μυκητιασική λοίμωξη
- ⇒ Άτυπη διάμεση πνευμονία
- ⇒ Φυματιώδης λοίμωξη

■ Πυρετός σχετιζόμενος με την ίδια την νόσο

- ⇒ **Υπέρ:** απουσία ρίγους, υφέσιμος είτε κυματοειδής τύπος πυρετού
συνύπαρξη απώλειας βάρους και εφιδρώσεων, αρνητικές καλλιέργειες,
καλή κλινική κατάσταση για την βαρύτητα του πυρετού
- ⇒ **Παθογένεια:** αντίδραση οξείας φάσεως επαγόμενη από την βασική νόσο



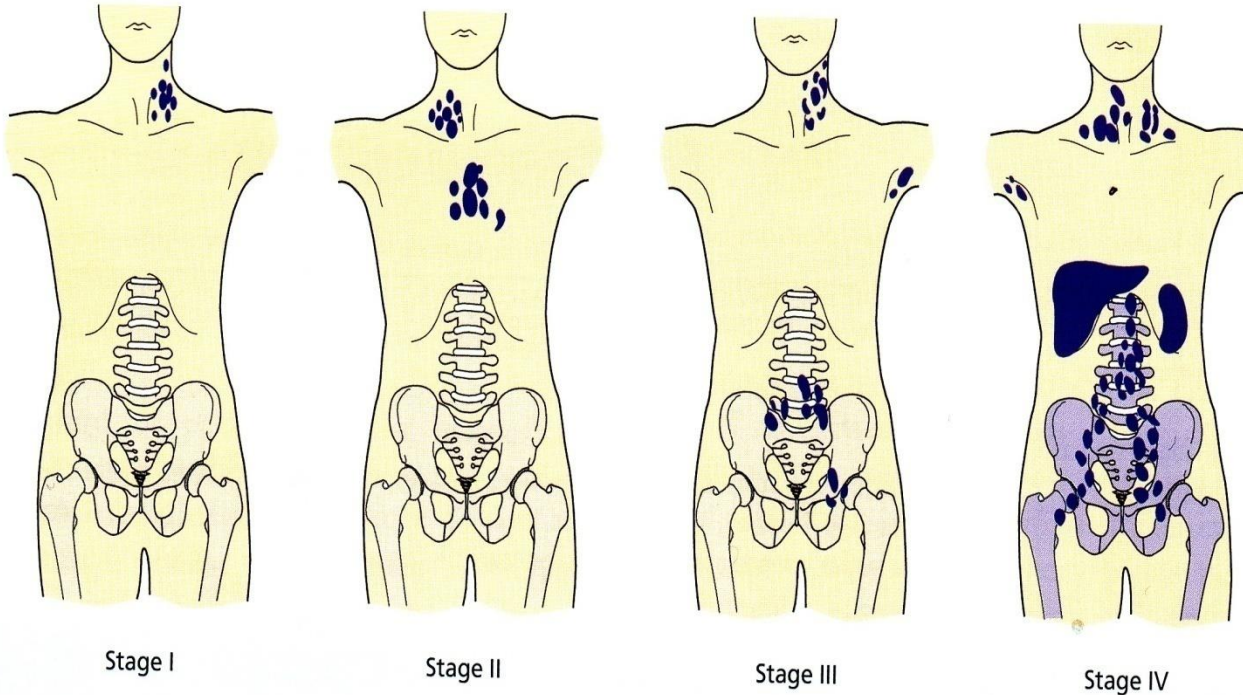
Άλλα συστηματικά συμπτώματα των ασθενών με λεμφαδενοπάθεια

- Πυρετική κίνηση μικρή συνεχής
- Ανορεξία, απέχθεια προς ορισμένες τροφές
- Απώλεια σωματικού βάρους
- Εφιδρώσεις αδικαιολόγητες
- Κνησμός
- Αρθραλγίες

Τύπου «B» συμπτωματολογία

Κλινική σταδιοποίηση ασθενούς με λέμφωμα

Σύστημα ταξινόμησης Ann-Arbor



- Στάδιο I (A,B)
Στάδιο IE
- Στάδιο II (A,B)
Στάδιο II-bulky
(με ογκώδη νόσο)
- Στάδιο III (A,B)
Στάδιο III -S
- Στάδιο IV (A,B)
συστηματική νόσος

Ισχύει για ασθενείς με Hodgkin και μη Hodgkin λέμφωμα, εξαιρουμένων των T-δερματικών