

**“Ασθενής με λεμφαδενική
διόγκωση ή/και σπληνομεγαλία”**

Ιστολογική Κατάταξη Λεμφωμάτων

**Μ. ΜΕΛΑΧΡΟΙΝΟΥ
ΜΑΡΤΙΟΣ 2014**

Revised European-American Classification of Lymphoid Neoplasms (REAL)-1994

περιέγραψε

ΣΥΓΚΕΚΡΙΜΕΝΕΣ

ΚΛΙΝΙΚΟΠΑΘΟΛΟΓΟΑΝΑΤΟΜΙΚΕΣ

ΟΝΤΟΤΗΤΕΣ ('real entities')

βάσει των κλινικών χαρακτηριστικών,

των μορφολογικών, ανοσοφαινοτυπικών

και γενετικών ευρημάτων

ΔΙΑΓΝΩΣΗ ΛΕΜΦΩΜΑΤΩΝ

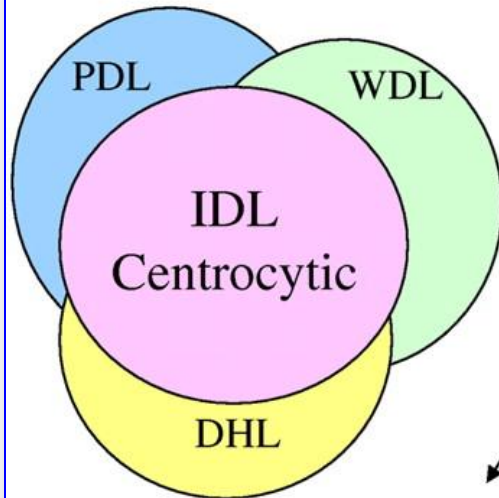
Μορφολογία

Ανοσοφαινότυπος

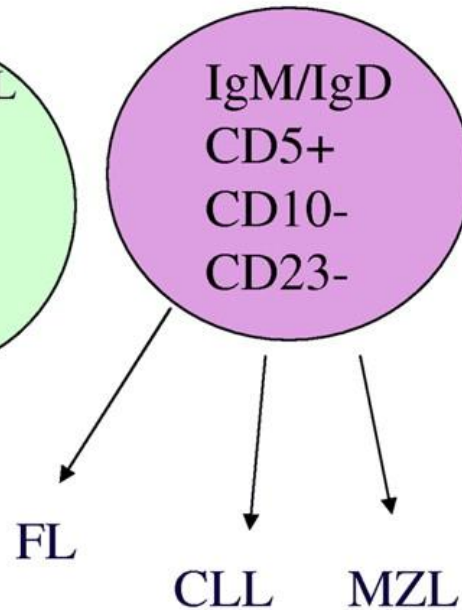
Γενετικές ανωμαλίες

Κλινικά χαρακτηριστικά

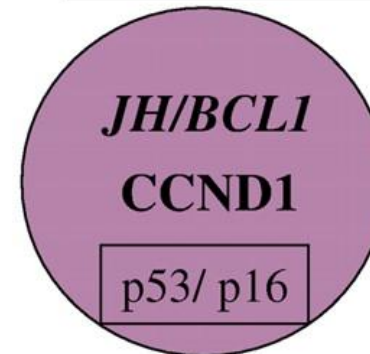
Initial
Description



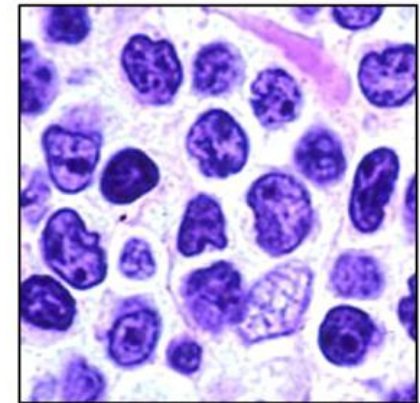
Immunophenotypic
Studies



Molecular
Pathogenesis

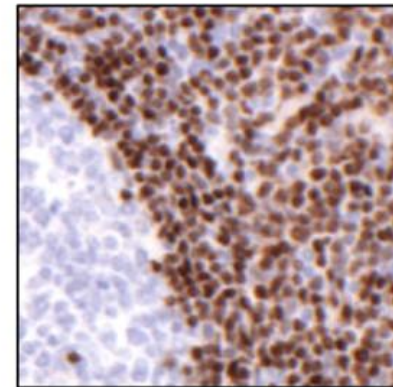


Definition
Of Entity

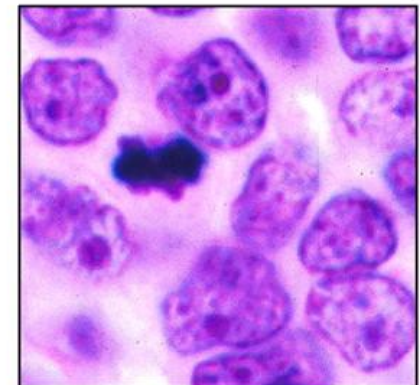


MCL

New Dx Tools



Cyclin D1



MCL Blastoid

Συχνότητα (ώριμων) Λεμφωμάτων

➤ Τα ώριμα Β-λεμφώματα αποτελούν >90% των λεμφοειδών νεοπλασμάτων, παγκοσμίως

~4% των νέων περιπτώσεων κακοήθειας ανά έτος

➤ Η.Π.Α.: Ανά 100.000 άτομα/έτος

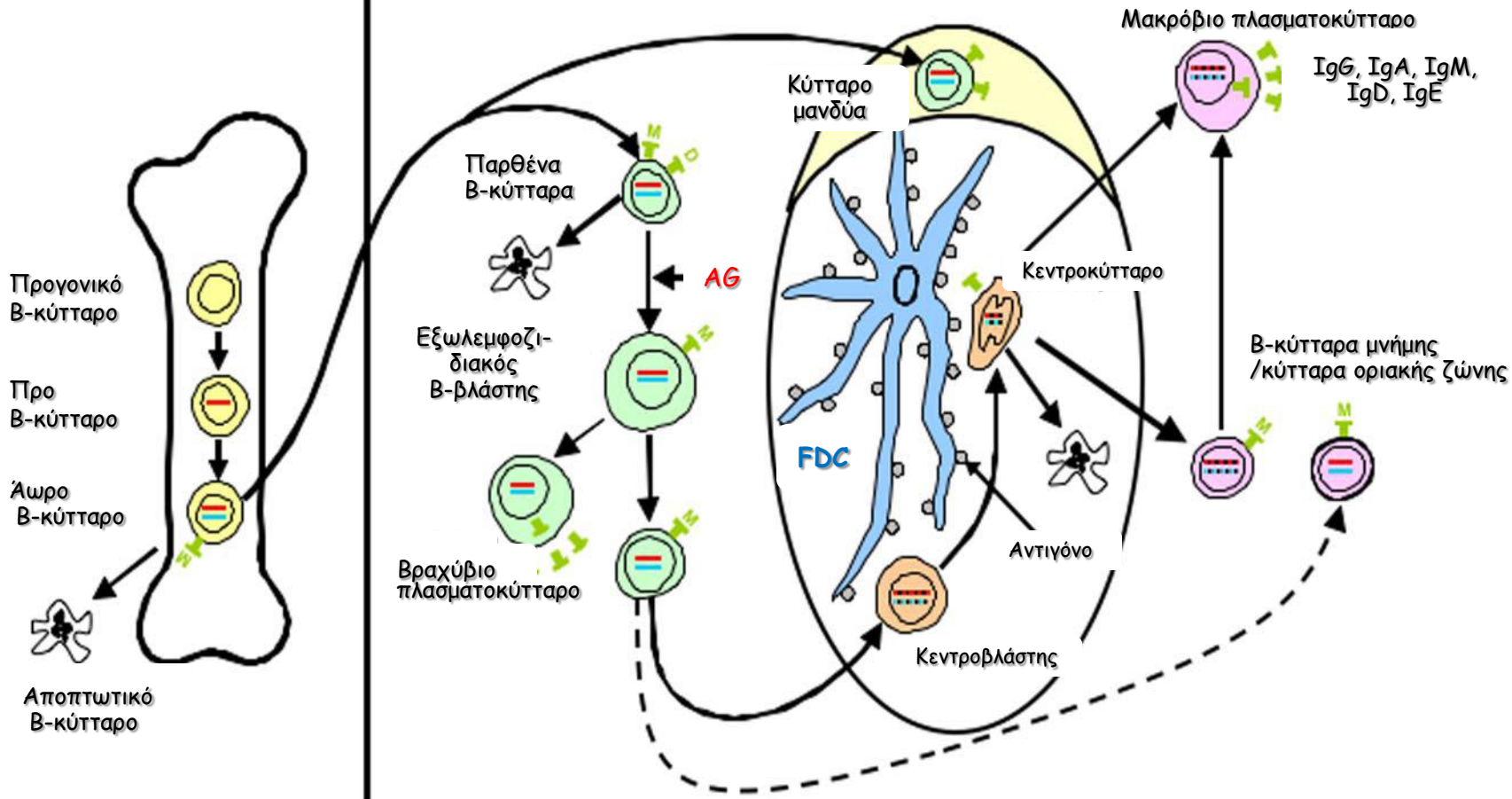
συχνότητα λεμφικών νεοπλασμάτων (συνολικά) 33,65

B-λεμφωμάτων 26,13

T-λεμφωμάτων 1,79

λεμφώματος Hodgkin 2,67

Πρόδρομα Β-κύτταρα	Περιφερικά (ώριμα) Β-κύτταρα		
Μυελός των οστών	Μεσολεμφοζιδιακή περιοχή	Λεμφοζιδιακή περιοχή	Περιλεμφοζιδιακή περιοχή



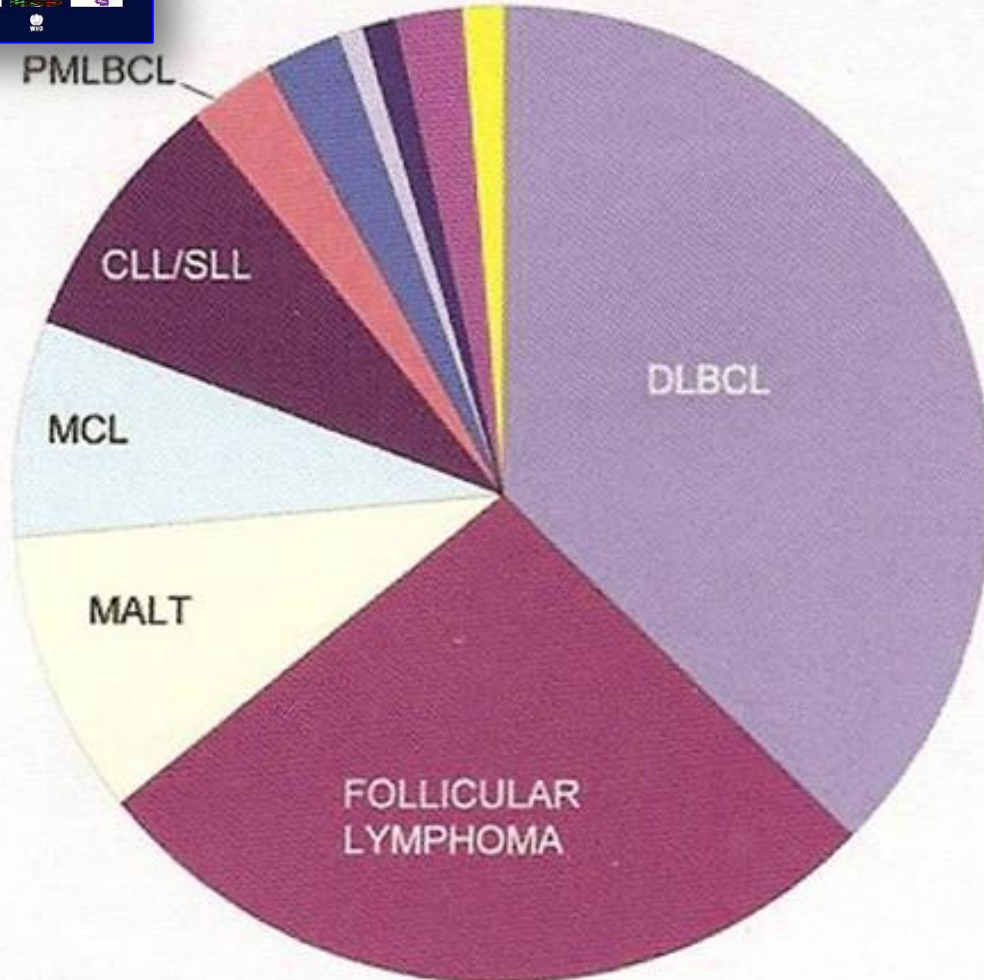
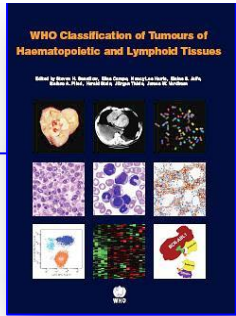
<p>Νεόπλασμα από πρόδρομα Β-κύτταρα Β-λεμφοβλαστική λευχαιμία/λέμφωμα</p>	<p>Νεοπλάσματα Πριν-ΒΛ Λέμφωμα από κύτταρα του μανδύα</p>	<p>Νεοπλάσματα ΒΛ Λεμφοζιδιακό λέμφωμα Λέμφωμα Burkitt ΔΛΜΒΚ (μερικά) Λέμφωμα Hodgkin</p>	<p>Νεοπλάσματα Μετα-ΒΛ Λέμφωμα οριακής ζώνης (MALT) Λεμφοπλασματοκυτταρικό λέμφωμα ΧΛΛ/ΜΛΛ, ΔΛΜΒΚ (μερικά) Πλασματοκύττωμα</p>
---	---	--	---

Σχηματική αναπαράσταση της διαφοροποίησης του Β-κυττάρου και συσχέτιση με τους μείζονες τύπους των Β-νεοπλασμάτων.

Τα νεοπλάσματα των Β-κυττάρων αντιστοιχούν σε στάδια της Β-κυτταρικής ωρίμανσης, έστω και αν το ακριβές κυτταρικό ανάλογο δεν είναι γνωστό σε όλες τις περιπτώσεις. Τα πρόδρομα Β-κύτταρα που ωριμάζουν στο μυελό των οστών μπορεί να υποστούν απόπτωση ή να αναπτυχθούν σε ώριμα παρθένα (naive) Β-κύτταρα, τα οποία μετά από έκθεση σε αντιγόνο και βλαστική μεταμόρφωση, μπορεί να διαφοροποιηθούν σε βραχύβια πλασματοκύτταρα ή να εισέλθουν στο βλαστικό κέντρο, όπου θα συμβεί σωματική υπερμετάλλαξη και αλλαγή της τάξης της βαριάς αλυσίδας (heavy chain class-switching). Οι κεντροβλάστες, τα μεταμορφωμένα κύτταρα του βλαστικού κέντρου, υφίστανται είτε απόπτωση, είτε διαφοροποιούνται σε κεντροκύτταρα. Τα μετα-βλαστικό κέντρο (post-germinal center) κύτταρα περιλαμβάνουν μακρόβια πλασματοκύτταρα, καθώς και Β-κύτταρα μνήμης (memory) /οριακής ζώνης Β-κύτταρα. Τα περισσότερα κύτταρα του βλαστικού κέντρου είναι ενεργοποιημένα, αλλά Τ-κυτταρο-ανεξάρτητη ενεργοποίηση μπορεί να λάβει χώρα και εκτός του βλαστικού κέντρου και να οδηγήσει, πιθανόν, στη γένεση Β-κυττάρων μνήμης.

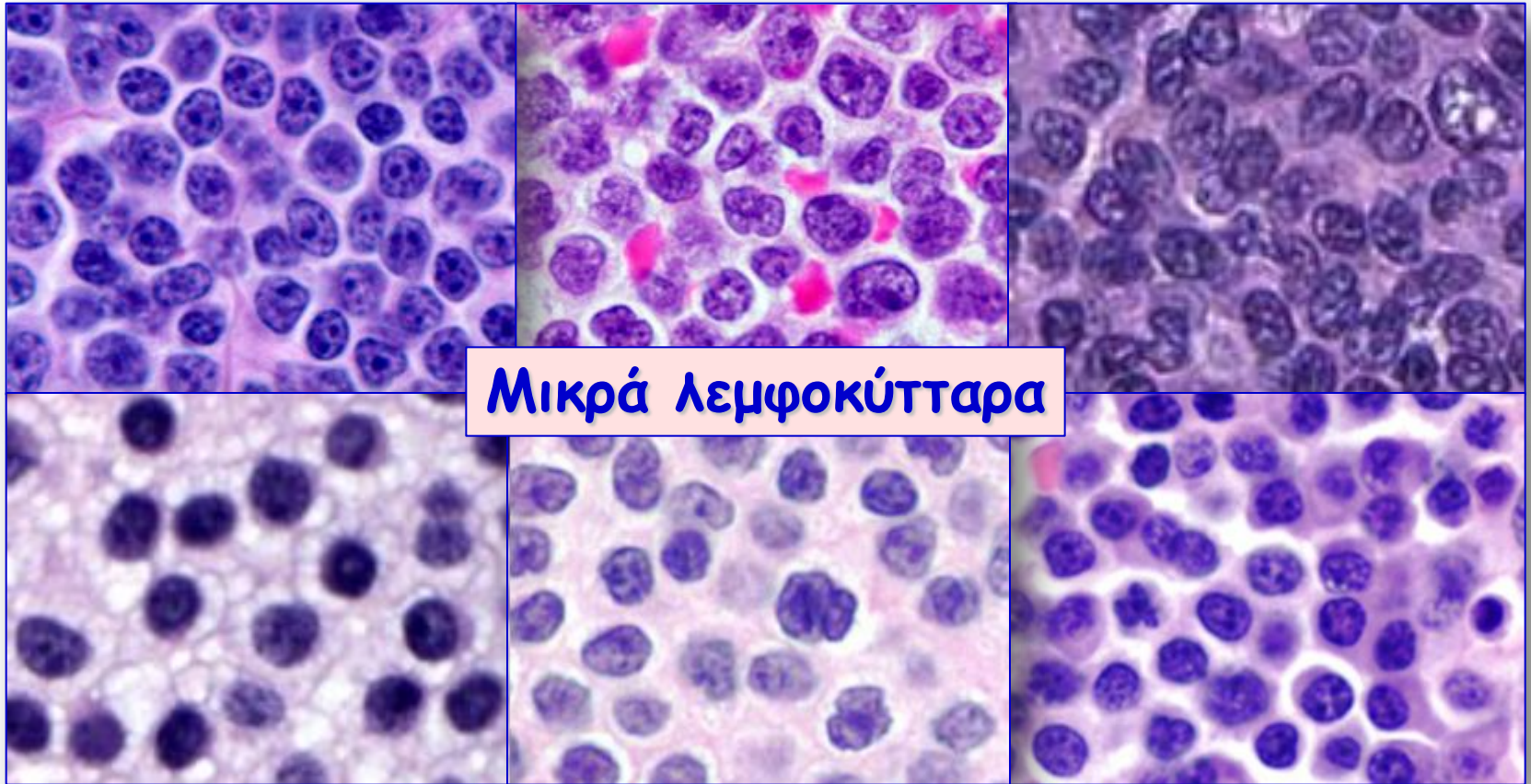
Τα μονοκυτταροειδή κύτταρα, πολλά από τα οποία στερούνται σωματικής υπερμετάλλαξης, δεν περιλαμβάνονται στο σχήμα. *AG* υποδηλώνει αντιγόνο και *FDC* λεμφοζιδιακό δενδριτικό κύτταρο. Η κόκκινη ράβδος υποδηλώνει αναδιάταξη του γονιδίου της βαριάς αλυσίδας της ανοσοσφαιρίνης (*Ig*), η μπλε ράβδος αναδιάταξη του γονιδίου της ελαφριάς αλυσίδας της *Ig*, και οι μαύρες στίξεις στην κόκκινη και μπλε ράβδο σωματική υπερμετάλλαξη.

ΩΡΙΜΑ Β-ΛΕΜΦΩΜΑΤΑ



- Diffuse large B-cell 37%
- Follicular 29%
- MALT lymphoma 9%
- Mantle cell lymphoma 7%
- CLL/SLL 12%
- Primary med large B-cell 3%
- High Grade B, NOS 2.5%
- Burkitt 0.8%
- Splenic marginal zone 0.9%
- Nodal marginal zone 2%
- Lymphoplasmacytic 1.4%⁷

ΩΡΙΜΑ Β-ΛΕΜΦΩΜΑΤΑ



Μικρά λεμφοκύτταρα:

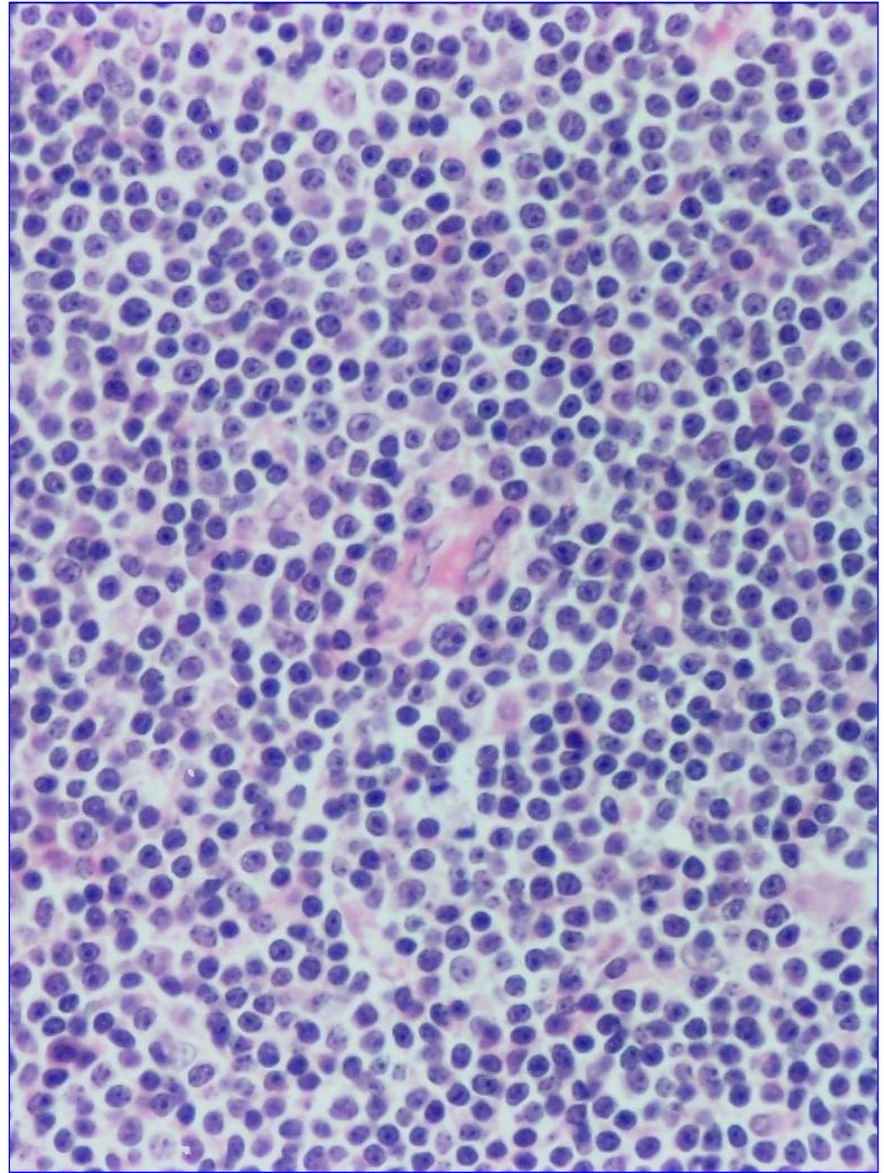
- Χρόνια λεμφοκυτταρική λευχαιμία/ λέμφωμα από μικρά λεμφοκύτταρα (CLL/SLL)
- Λέμφωμα από κύτταρα του μανδύα (MCL)
- Σπληνικό Β λέμφωμα της οριακής ζώνης (SMZL)

- Λευχαιμία από τριχωτά λεμφοκύτταρα (HCL)
- Λεμφοπλασματοκυτταρικό λέμφωμα (LPL)
- Εξωλεμφαδενικό λέμφωμα οριακής ζώνης του λεμφικού ιστού των βλεννογόνων (λέμφωμα MALT)
- Λεμφαδενικό λέμφωμα της οριακής ζώνης (NMZL)
- Λεμφοζιδιακό λέμφωμα (FL)

- Άνδρας 69 ετών ψηλαφά ογκίδια στο λαιμό του, τα οποία αυξάνονται προοδευτικά σε μέγεθος, εδώ και ένα χρόνο. Κατά τη φυσική εξέταση διαπιστώνονται διογκωμένοι λεμφαδένες σε όλες τις ανατομικές θέσεις, καθώς και σπληνομεγαλία. Η γενική αίματος δείχνει αναιμία.

Η βιοψία τραχηλικού λεμφαδένα αποκαλύπτει διάχυτη διήθηση από μικρά ομοιόμορφα λεμφοκύτταρα

(διάσπαρτα μεγάλα λεμφοειδή κύτταρα με εμφανή πυρήνια)



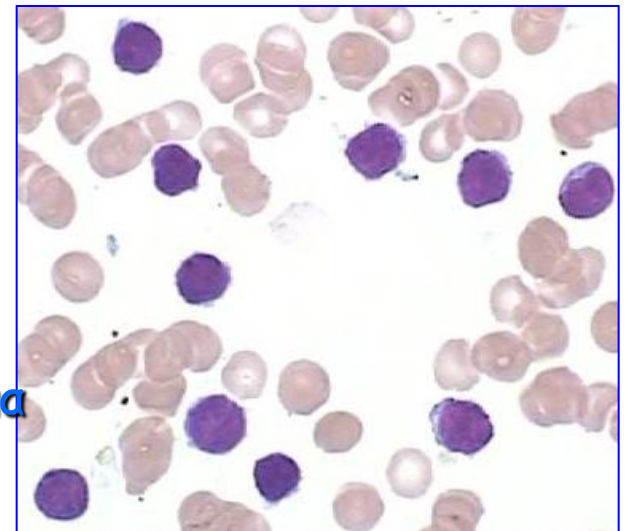
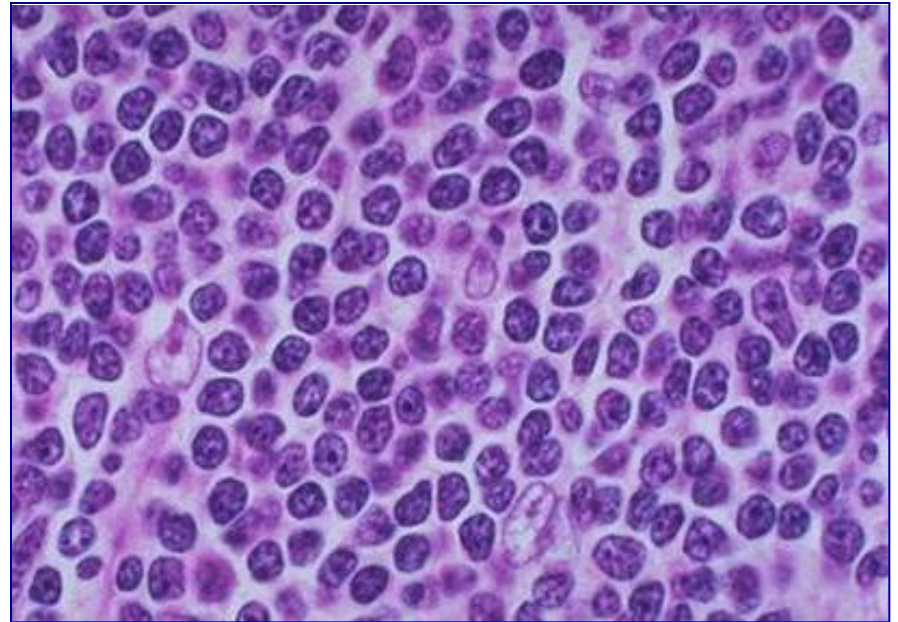
Άλλη εκδοχή.....

- Άνδρας 70 ετών παρουσιάζει αίσθημα κόπωσης τους τελευταίους έξι μήνες, το οποίο επιδεινώνεται. Η γενική αίματος δείχνει: Hb 9,5g/dl, Ht 28%, MCV 90fl, αιμοπετάλια 120.000/mm³, και λευκά αιμοσφαίρια 42.000/mm³ (T: 27%, Λ: 69%, Μ: 3%, Η: 1%). Το επίχρισμα του περιφερικού αίματος αποκαλύπτει απόλυτη λεμφοκυττάρωση με μονότονο πληθυσμό μικρών λεμφοκυττάρων με ώριμα χαρακτηριστικά.

Χρόνια λεμφοκυτταρική λευχαιμία (CLL)/ (1) Λέμφωμα από μικρά λεμφοκύτταρα (SLL)

ΜΟΡΦΟΛΟΓΙΑ

- Διάχυτη διήθηση από μικρά λεμφοκύτταρα
Στη CLL, το περιφερικό αίμα περιέχει αυξημένο αριθμό μικρών λεμφοκυττάρων
- Ο μυελός των οστών προσβάλλεται σε όλες τις περιπτώσεις της CLL και στις περισσότερες του SLL.
Συχνή η προσβολή του σπλήνα & του ήπατος



Περιφερικό αίμα

Χρόνια λεμφοκυτταρική λευχαιμία (CLL)/ (2) Λέμφωμα από μικρά λεμφοκύτταρα (SLL)

ΑΝΟΣΟΦΑΙΝΟΤΥΠΟΣ

Συγκεκριμένος ανοσοφαινότυπος

Παν-B δείκτες (CD19, CD20) CD23, sIg (π.χ. IgM, IgD) & CD5 (T-δείκτης που εκφράζεται από μια μικρή υποομάδα των κυκλοφορούντων B-κυττάρων)

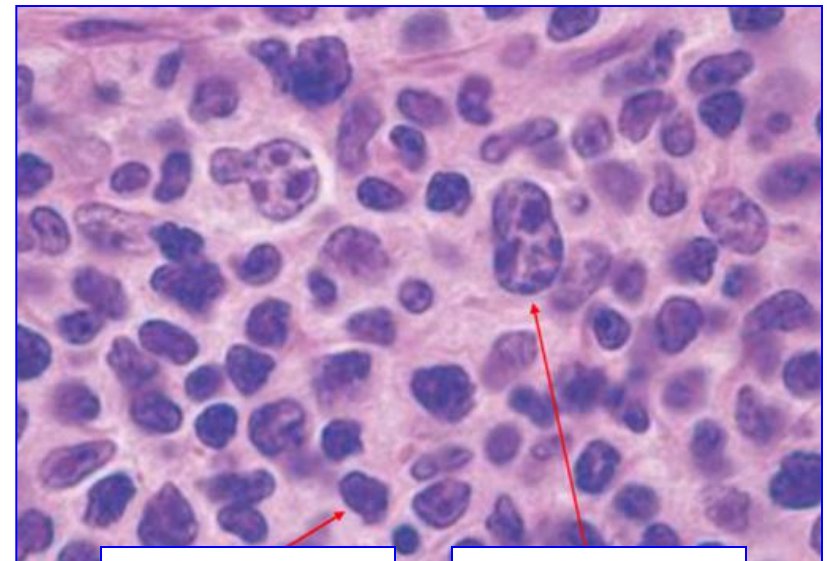
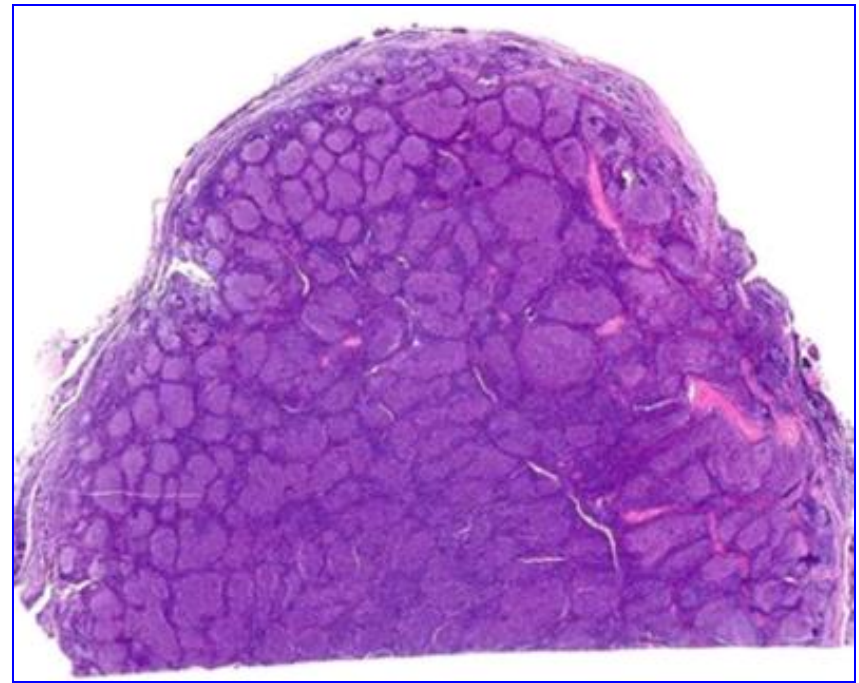
Χρόνια λεμφοκυτταρική λευχαιμία (CLL)/⁽³⁾ Λέμφωμα από μικρά λεμφοκύτταρα (SLL)

ΠΡΟΓΝΩΣΗ

- Εκτροπή σε υψηλής κακοήθειας λέμφωμα (σύνδρομο Richter) σε 3,5% των περιπτώσεων, διάχυτο λέμφωμα από μεγάλα Β-κύτταρα (3%) και λέμφωμα Hodgkin (0,5%).
Στις περιπτώσεις αυτές οι περισσότεροι ασθενείς καταλήγουν σε <1 έτος

- Άνδρας 64 ετών παρουσιάζει από έτους ανώδυνη διόγκωση τραχηλικών, μασχαλαίων και βουβωνικών λεμφαδένων.

Η βιοψία τραχηλικού λεμφαδένα καταδεικνύει οζώδες πρότυπο ανάπτυξης μικρών λεμφοειδών κυττάρων με εντομή, ως επί το πλείστον, και διάσπαρτων μεγαλύτερων με μέτρια ποσότητα κυτταροπλάσματος και αραιοχρωματικούς πυρήνες με εμφανή περιφερικά πυρήνια.



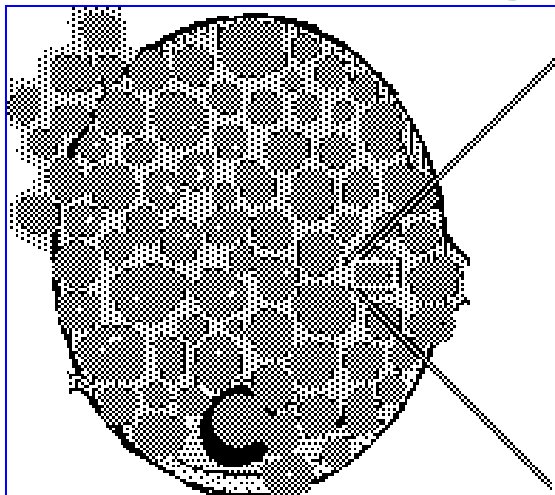
ΚΕΝΤΡΟΚΥΤΤΑΡΟ

ΚΕΝΤΡΟΒΛΑΣΤΗΣ

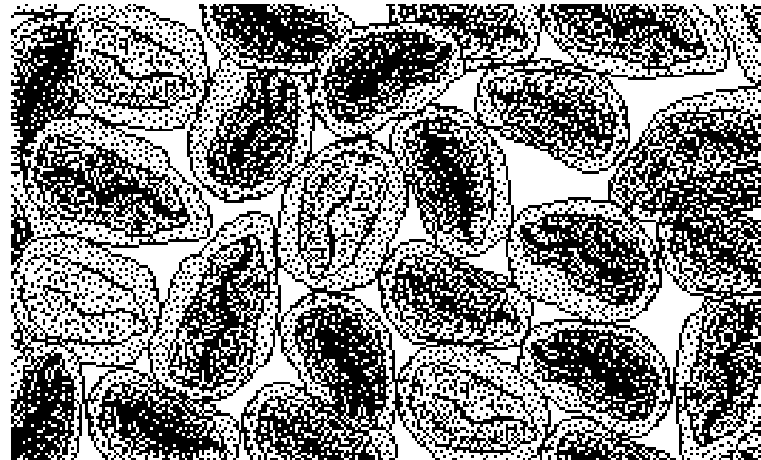Λεμφοζιδιακό Λέμφωμα (Follicular Lymphoma- FL) (1)

ΜΟΡΦΟΛΟΓΙΑ

- Οζώδης κυρίως, ή οζώδης και διάχυτη ανάπτυξη
- Δύο οι κύριοι τύποι κυττάρων, σε ποικίλες αναλογίες:
 1. μικρά κύτταρα με εντομή του πυρήνα (κεντροκύτταρα/*small cleaved cells*)
 2. μεγάλα κύτταρα με αραιοχρωματικούς πυρήνες και περισσότερα από ένα περιφερικά πυρήνια (κεντροβλάστες/*large noncleaved cells*)



Follicular (nodular)

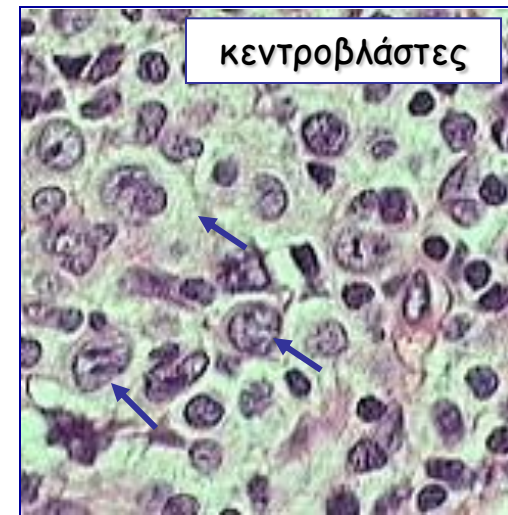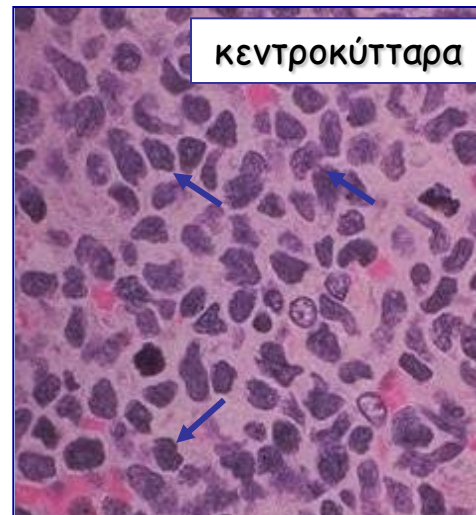
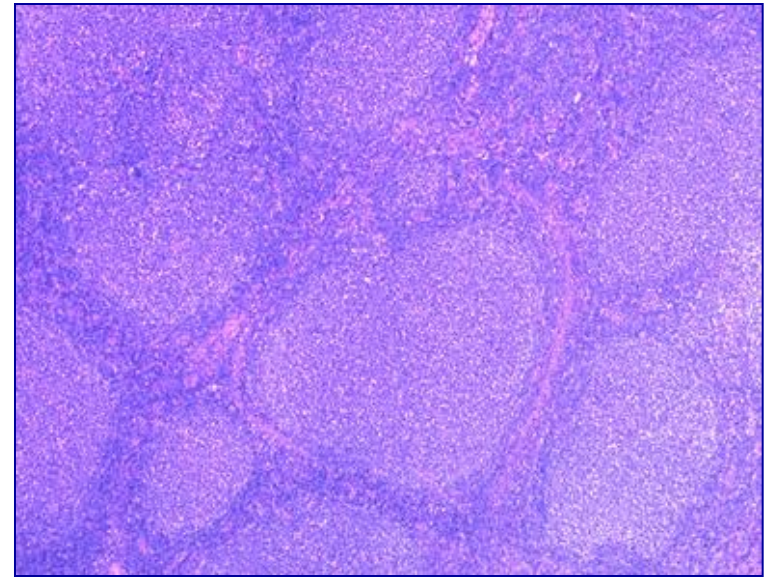


Small Cleaved Cells

Λεμφοζιδιακό Λέμφωμα (Follicular Lymphoma- FL) (2)

ΜΟΡΦΟΛΟΓΙΑ

- Στις περισσότερες περιπτώσεις τα μικρά κύτταρα επικρατούν
- Προσβολή του περιφερικού αίματος με λεμφοκύτταρωση παρατηρείται σε 10% των ασθενών
- Προσβολή του μυελού των οστών συμβαίνει σε 85% των ασθενών
- Συχνή η προσβολή του σπληνός και του ήπατος

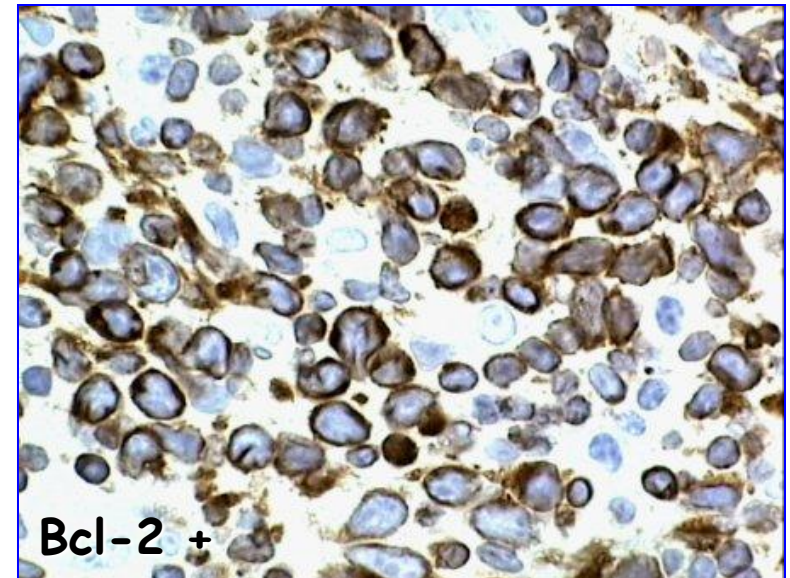
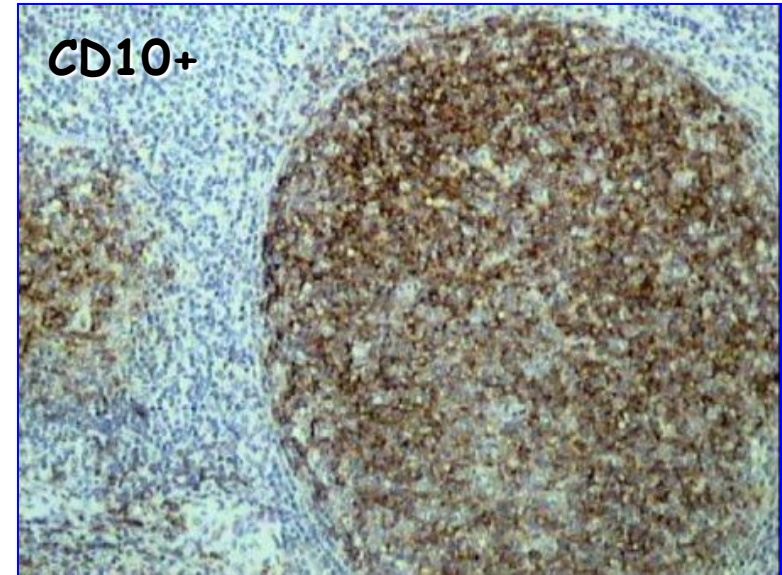


Λεμφοζιδιακό Λέμφωμα (Follicular Lymphoma- FL) (3)

ΑΝΟΣΟΦΑΙΝΟΤΥΠΟΣ

Εκφράζουν

CD19+, **CD20+**, **CD10+**,
bcl-6+ και **sIg+**, όπως τα
κύτταρα του βλαστικού
κέντρου του λεμφοζιδίου,
αλλά σε αντίθεση με αυτά,
τα νεοπλασματικά κύτταρα
είναι θετικά για **πρωτεΐνη**
bcl-2

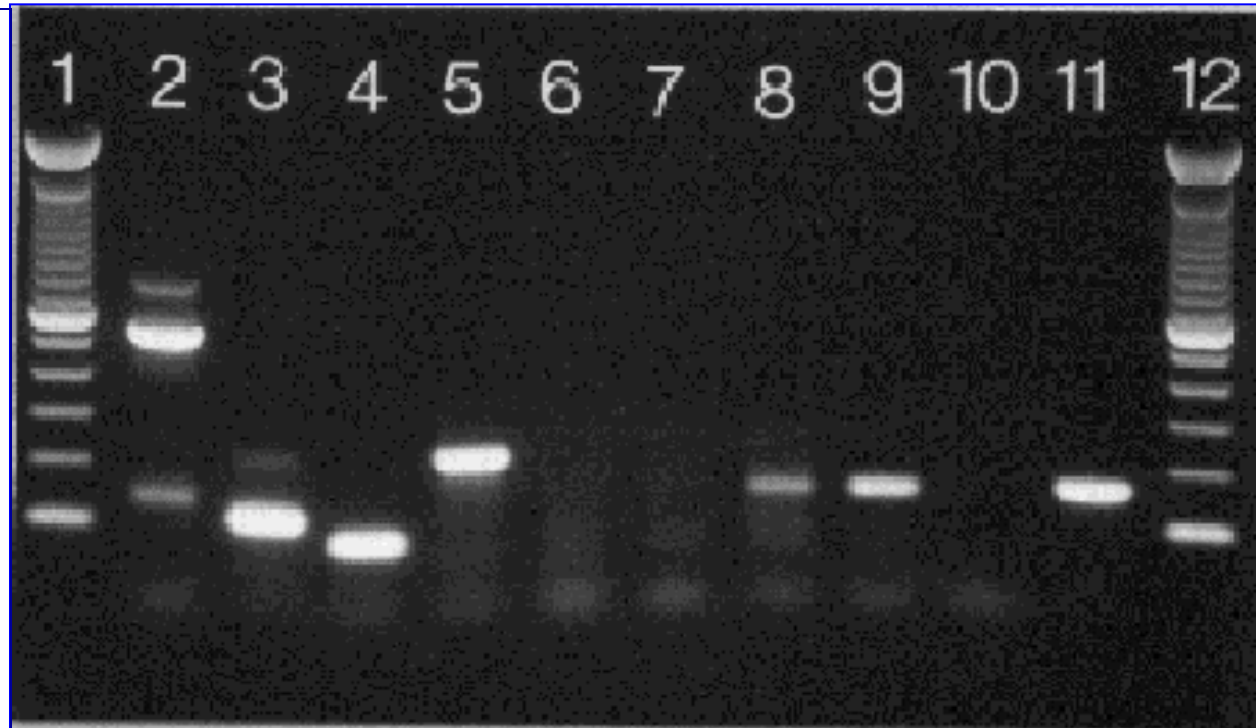


Λεμφοζιδιακό Λέμφωμα (Follicular Lymphoma- FL) (4)

ΓΕΝΕΤΙΚΑ ΕΥΡΗΜΑΤΑ

Hallmark η **t(14;18)** που συμβαίνει στα περισσότερα, αλλά όχι σε όλα τα FLs, και προκαλεί την **υπερέκφραση της αντιαποπτωτικής bcl-2 πρωτεΐνης**

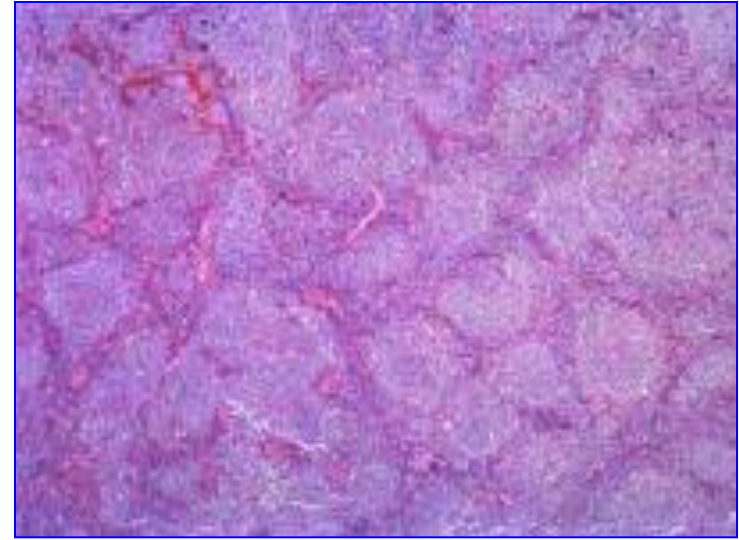
bcl-2/IgH
αναδιάταγμένη
μπάντα
στις ζώνες
2, 3, 4, 5, 8
και 9.
Θετικός
μάρτυρας
στη ζώνη 11.
(PCR)



ΠΡΟΓΝΩΣΗ

- 25-33% εκτροπή σε διάχυτο λέμφωμα από μεγάλα Β-κύτταρα (με ή χωρίς θεραπεία)
Η εξέλιξη σχετίζεται, συχνά, με μεταλλάξεις στο γονίδιο TP53 (πρόγνωση χειρότερη από de novo ΔΛΜΒΚ).
Μετά την εκτροπή, μέση επιβίωση <1 έτος

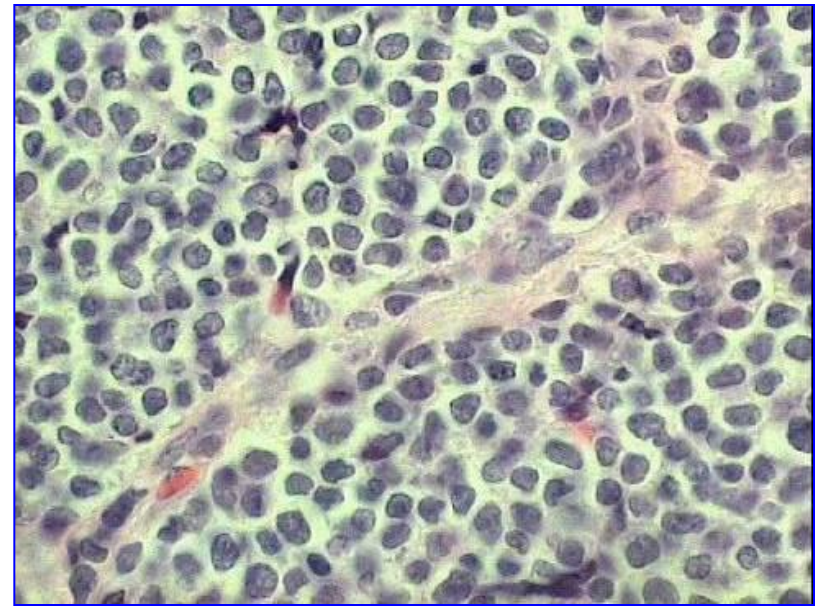
- Άνδρας 62 ετών καταφεύγει στον παθολόγο του γιατί παρουσιάζει επίμονο πυρετό, καθώς και απώλεια βάρους (4 Kg) τους τελευταίους έξι μήνες.



Κατά τη φυσική εξέταση διαπιστώνονται γενικευμένη ανώδυνη λεμφαδενοπάθεια και ψηλαφητός σπλήνας.

Η γενική αίματος δείχνει Ht 30,3%, Hb 10,1g/dl, λευκά αιμοσφαίρια 24.500/mm³ (86% άτυπα λεμφοκύτταρα), αιμοπετάλια 140.000/mm³.

Η βιοψία τραχηλικού λεμφαδένα αποκαλύπτει οζώδη ανάπτυξη μικρών ομοιόμορφων λεμφοειδών κυττάρων με ανώμαλη πυρηνική παρυφή



Λέμφωμα του μανδύα (Mantle Cell Lymphoma-MCL) (1)

ΜΟΡΦΟΛΟΓΙΑ

➤ Δύο πρότυπα ανάπτυξης:

(1) ζώνη μανδύα, όπου τα κύτταρα του όγκου περιβάλλουν ή εξαλείφουν τα λεμφοζίδια, δημιουργώντας ασαφείς όζους

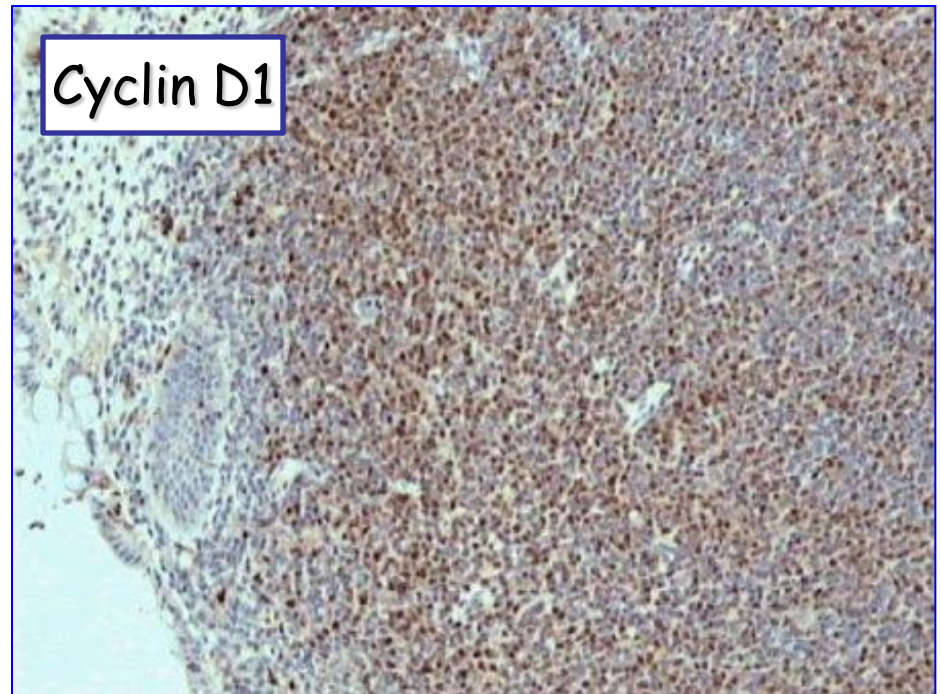
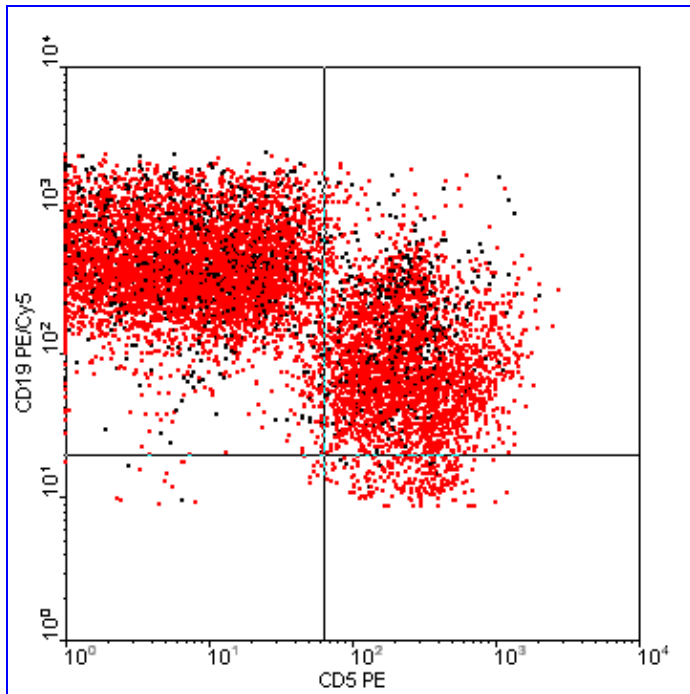
(2) διάχυτο

➤ Άσχετα με τον τρόπο ανάπτυξης, το διήθημα συνίσταται από έναν ομοιογενή πληθυσμό μικρών λεμφοκυττάρων με υποστρόγγυλους ή ανώμαλους με εντομή πυρήνες
Μεγάλα κύτταρα απουσιάζουν

Λέμφωμα του μανδύα (Mantle Cell Lymphoma-MCL) (2)

ΑΝΟΣΟΦΑΙΝΟΤΥΠΟΣ

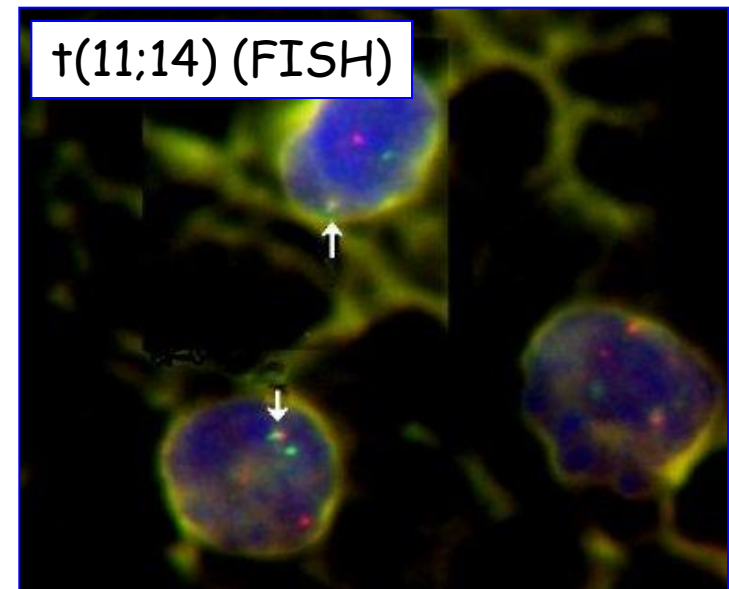
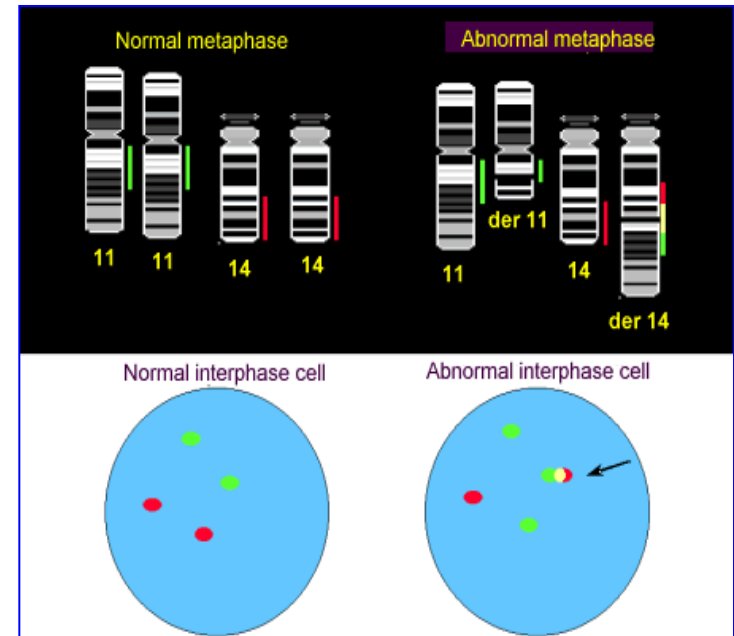
Τα κύτταρα του όγκου εκφράζουν **CD19**, **CD20**, **sIg (IgM & IgD)**, και είτε κ είτε λ ελαφρές αλυσίδες
Είναι **CD5(+)** & **CD23(-)** [διάκριση από CLL & SLL]
Επίσης υπερεκφράζουν την **κυκλίνη D1**



Λέμφωμα του μανδύα (Mantle Cell Lymphoma-MCL) (3)

ΓΕΝΕΤΙΚΑ ΕΥΡΗΜΑΤΑ

- Συχνή η **t(11;14)**. Κυτταρογενετικά καταδεικνύεται σε 70% των περιπτώσεων και με πιο ευαίσθητες μοριακές τεχνικές (FISH) σε υψηλότερο ποσοστό. Ο BCL1 τόπος κωδικοποιεί την **κυκλίνη D1**, που συμμετέχει στη ρύθμιση του κυτταρικού κύκλου ($G_1 \rightarrow S$ φάση).
- Οι BCL1 αναδιατάξεις προκαλούν **υπερέκφραση** της **κυκλίνης D1**, η οποία μπορεί να συμβάλει στην **ογκογένεση**.



ΠΡΟΓΝΩΣΗ

- Δυσμενής.
- Εκτροπή συμβαίνει λιγότερο συχνά από ότι στην CLL & SLL ή το λεμφοζιδιακό λέμφωμα

Λέμφωμα Οριακής Ζώνης (Marginal Zone Lymphoma - MALToma)

- Ετερογενής ομάδα Β-νεοπλασμάτων που μπορούν να αναπτυχθούν **πρωτοπαθώς** σε **λεμφαδένες**, στο **σπλήνα** ή σε **εξωλεμφαδενικούς ιστούς**
- Αν και όλα τα MZLs έχουν ορισμένα κοινά μορφολογικά και ανοσοφαινοτυπικά χαρακτηριστικά, επισημαίνονται οι εξωλεμφαδενικοί τύποι λόγω της ασυνήθους παθογένειάς τους

- Άνδρας 53 ετών παραπονείται για ναυτία ή/και εμέτους, τους τελευταίους επτά μήνες.

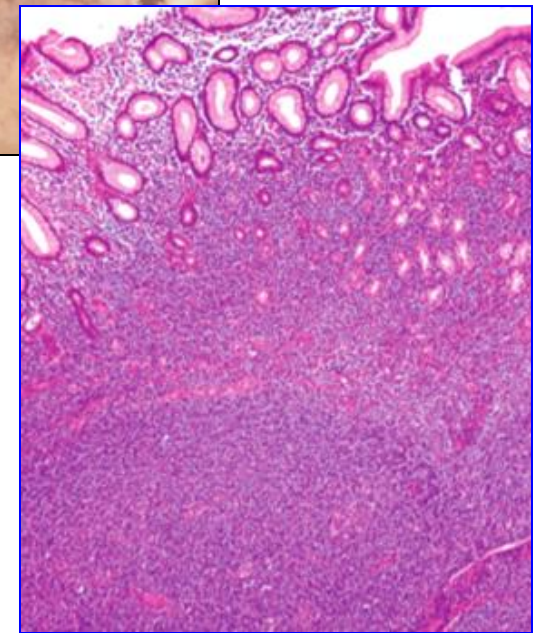
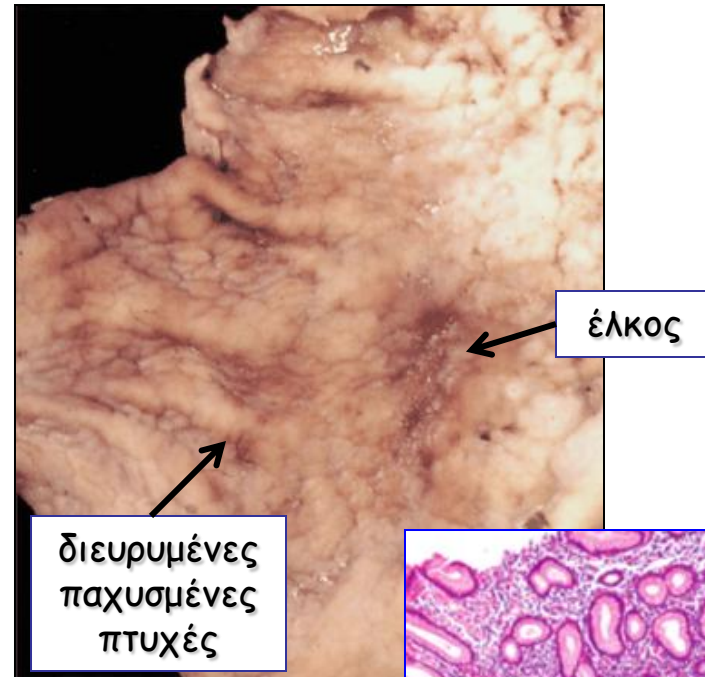
Κατά τη φυσική εξέταση, ο ασθενής είναι απύρετος και δεν ανευρίσκονται διογκωμένοι λεμφαδένες ή ηπατοσπληνομεγαλία.

Η γενική αίματος δεν έδειξε ιδιαίτερα ευρήματα.

Ακολούθησε γαστροσκόπηση, η οποία έδειξε την ύπαρξη έλκους, καθώς και διευρυμένες και προβάλλουσες τις πτυχές του στομάχου.

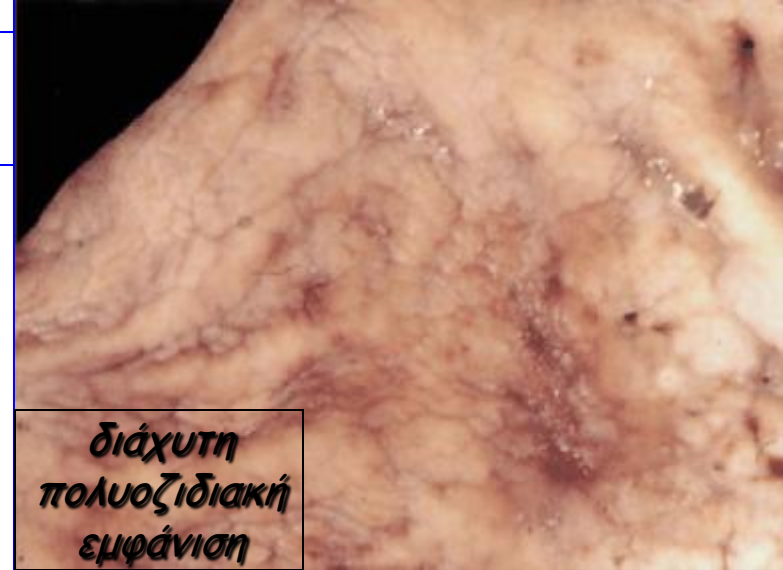
Στις βιοψίες που ελήφθησαν καταδείχθηκαν μικροοργανισμοί *Helicobacter pylori*

στην επιφανειακή βλέννη, καθώς και ένα μονόμορφο διήθημα από μικρά λεμφοκύτταρα στο βλεννογόνο και υποβλεννογόνιο.

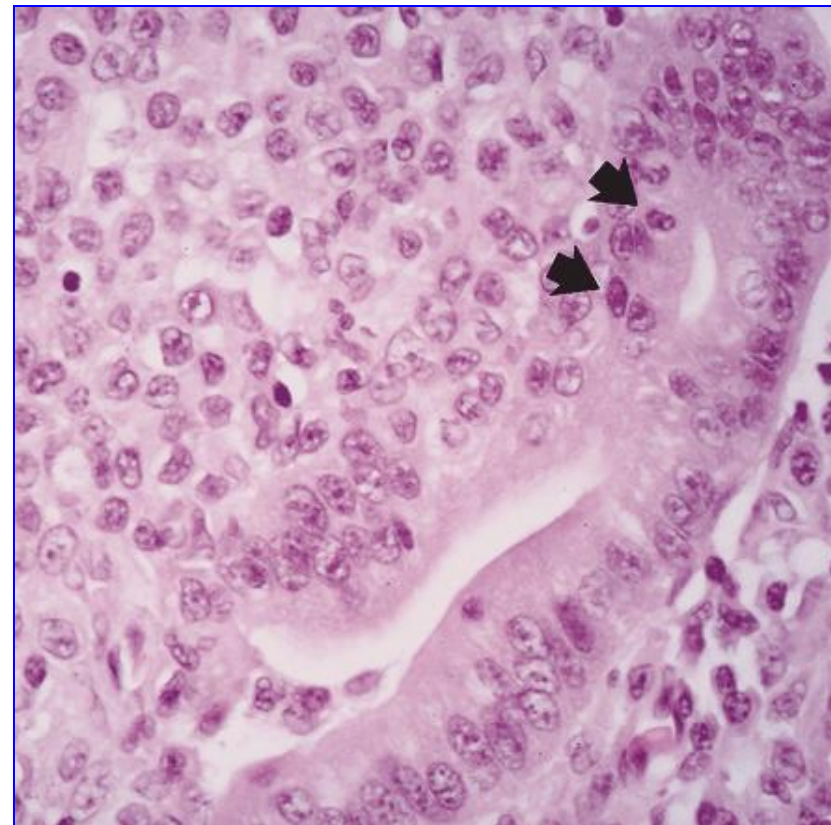


Λέμφωμα MALT (1)

- Συχνότερα στο **στόμαχο**, σπάνια οισοφάγο και έντερο.
- Αιτιοπαθογενετική σχέση με **Helicobacter pylori** (το λέμφωμα εξαρτάται από την παρουσία T-κυττάρων ειδικών έναντι του H. pylori)
- **Μορφολογία**
Διήθημα μικρών λεμφωματικών κυττάρων που σχηματίζουν **λεμφοεπιθηλιακές αλλοιώσεις**, ή/και έχουν **μορφολογία νεοπλασματικών κυττάρων οριακής ζώνης**, ή/και εμφανίζουν **πλασματοκυτταρική διαφοροποίηση**.



διάχυτη
πολυοζιδιακή
εμφάνιση

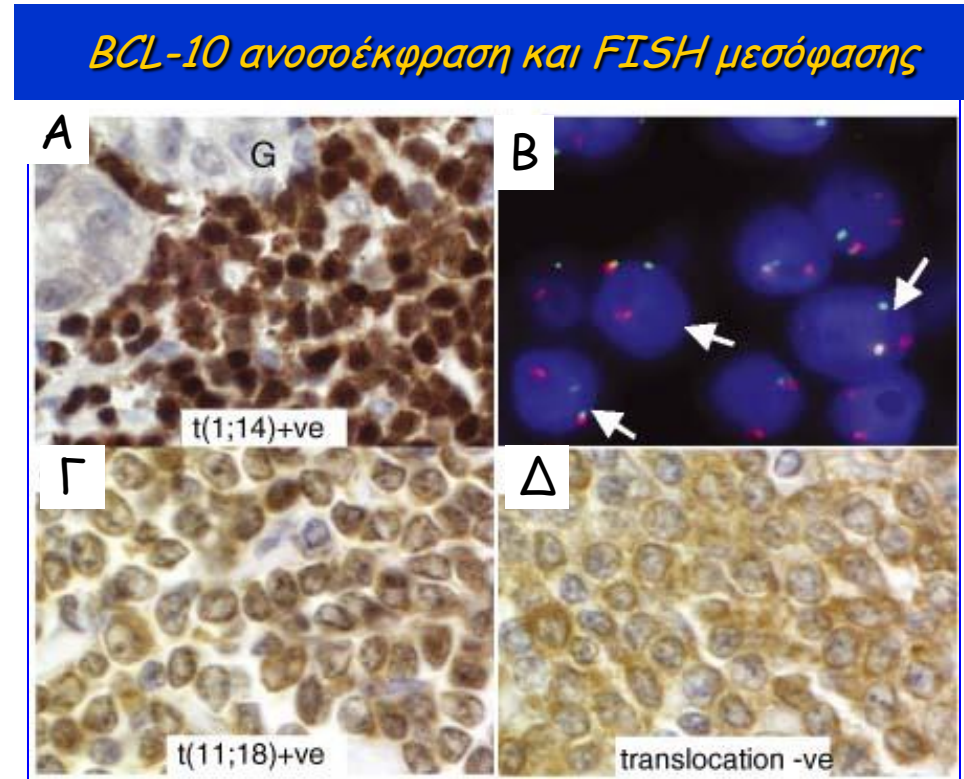


Λέμφωμα ΜΑΛΤ (4)

- **Ανοσοφαινότυπος:**
CD20 (+), CD43 (50%, +),
sIgM (+), CD5 (-).
- **Γενετικές ανωμαλίες:**
t(11;18)(q21;q21) API2-MALT1
* 30% των γαστρικών ΜΑΛΤ
* Οι θετικές περιπτώσεις δεν ανταποκρίνονται σε θεραπεία εκρίζωσης του *H. pylori*.

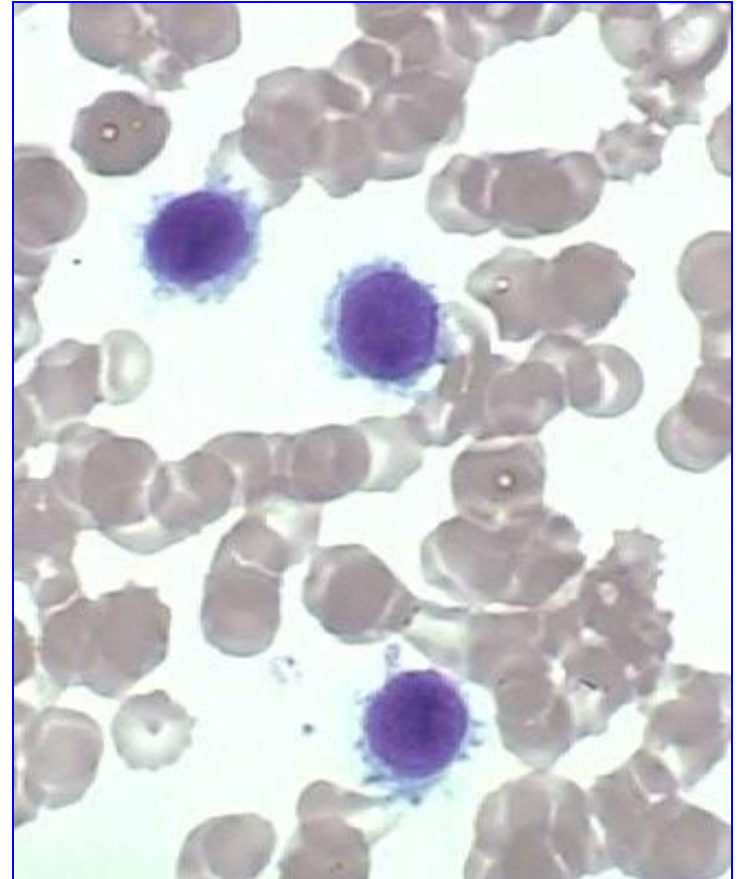
t(1;14)(p22;q32) BCL10-IgH

- * 5% των γαστρικών ΜΑΛΤ
- * Οι θετικές περιπτώσεις σχετίζονται με προχωρημένο στάδιο της νόσου και δεν ανταποκρίνονται σε θεραπεία εκρίζωσης του *H. pylori*.



Isaacson PG, J Pathol 2005; 205:255-274

- Άνδρας 41 ετών παρουσιάζει τον τελευταίο χρόνο υποτροπιάζουσες πνευμονικές λοιμώξεις. Πρόσφατα παραπονείται για ακαθόριστο κοιλιακό πόνο. Κατά τη φυσική εξέταση διαπιστώνεται **σοβαρή σπληνομεγαλία**, ενώ η γενική αίματος δείχνει **πανκυτταροπενία** (Ht 24,6%, Hb 8,2g/dl, MCV 90fl, λευκά αιμοσφαίρια 2.400/mm³, αιμοπετάλια 63.000/mm³). Το επίχρισμα του περιφερικού αίματος αποκαλύπτει την παρουσία *μικρών λευκοκυττάρων με νεφροειδείς πυρήνες και αραιοχρωματικό βασεόφιλο κυτταρόπλασμα που εμφανίζει λεπτές ινιδιακές προσεκβολές*



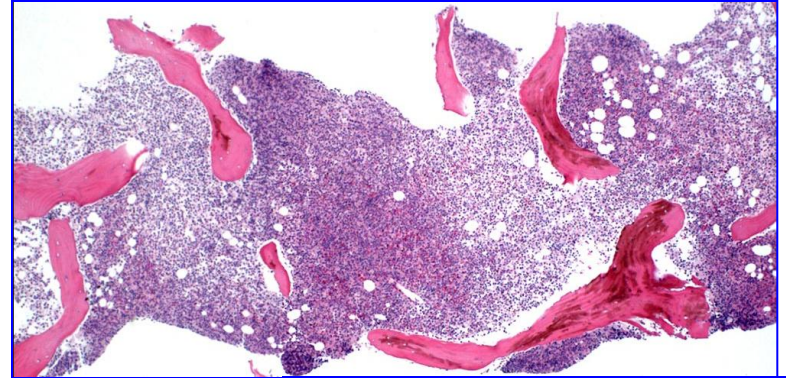
Περιφερικό αίμα

Λευχαιμία από τριχωτά κύτταρα (Hairy Cell Leukemia - HCL)

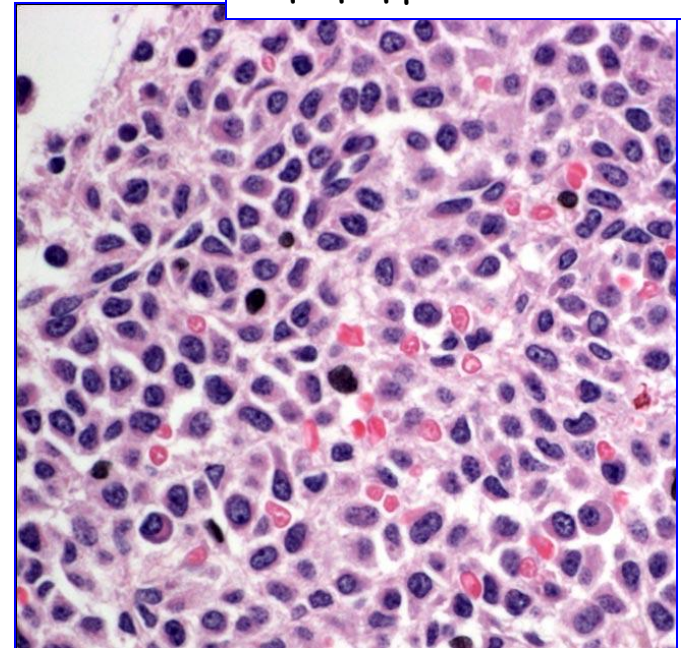
- Σπάνιο νεόπλασμα Β-κυττάρων, 2% όλων των λευχαιμιών
- Άτομα μέσης ηλικίας, Α:Γ 4:1

ΜΟΡΦΟΛΟΓΙΑ

- Επίχρισμα περιφερικού αίματος:
Λευχαιμικά κύτταρα με στρογγυλούς ή νεφροειδείς πυρήνες και προσεκβολές του κυτταροπλάσματος που μοιάζουν με τρίχες
- Μυελός των οστών:
Πάντα διηθημένος από μικρά λεμφοειδή κύτταρα με επιμήκεις ή νεφροειδείς πυρήνες
- Προσβολή σπληνός (ερυθρός πολφός) & ήπατος

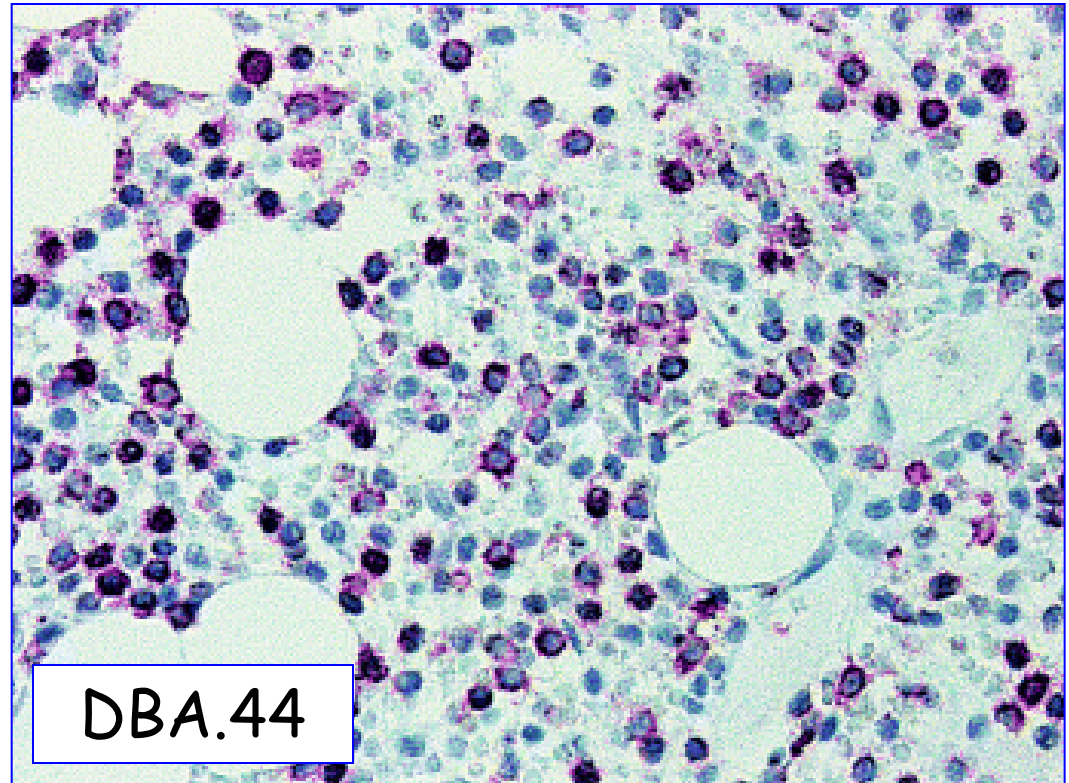


Διήθηση μυελού των οστών

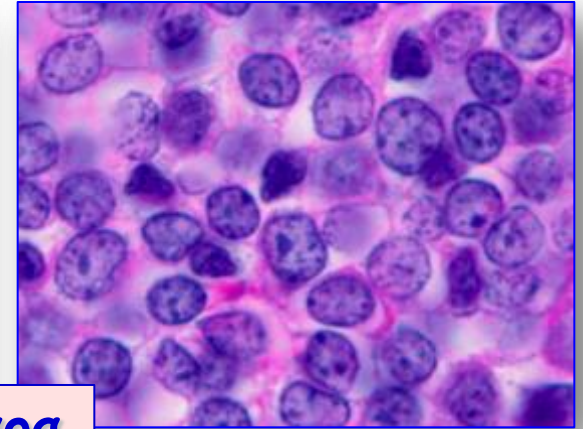
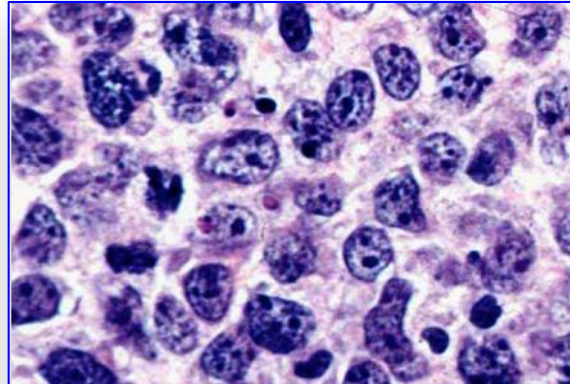
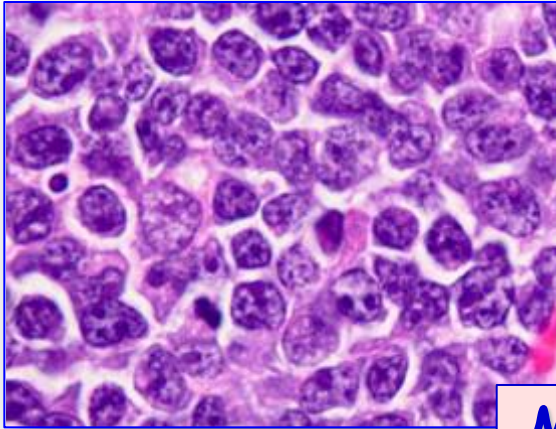


ΙΣΤΟΧΗΜΕΙΑ & ΑΝΟΣΟΦΑΙΝΟΤΥΠΟΣ

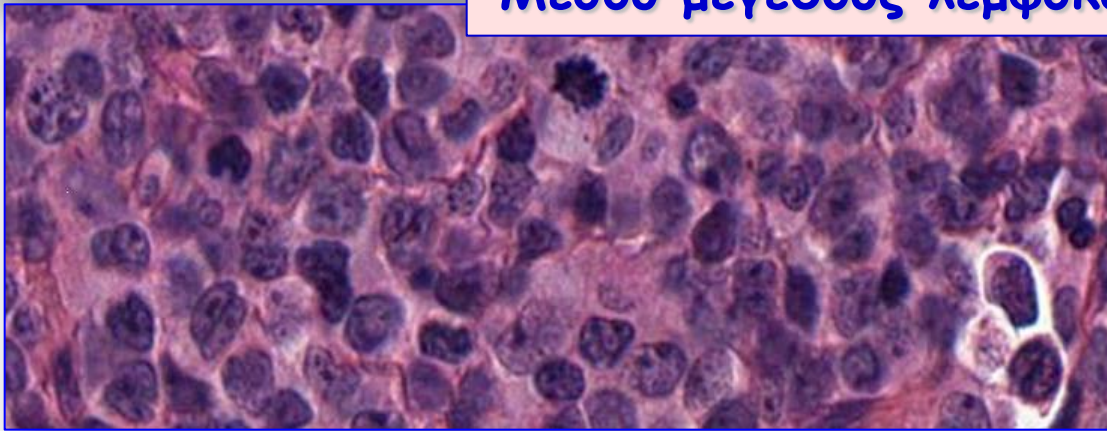
- Χαρακτηριστικό κυτταροχημικό εύρημα:
Η παρουσία στα λευχαιμικά κύτταρα **αλκαλικής φωσφατάσης ανθεκτικής στο τρυγικό οξύ**.
- Τα λευχαιμικά κύτταρα εκφράζουν: **CD19**, **CD20**, **sIg** (IgG συνήθως) και είτε κ είτε λ ελαφριές αλυσίδες, **CD11c** (αντιγόνο σχετιζόμενο με μονοκύτταρα), **CD25** (υποδοχέα IL-2) & **PCA-1** (αντιγόνο πλασματοκυττάρων)



ΩΡΙΜΑ Β-ΛΕΜΦΩΜΑΤΑ



Μέσου μεγέθους λεμφοκύτταρα

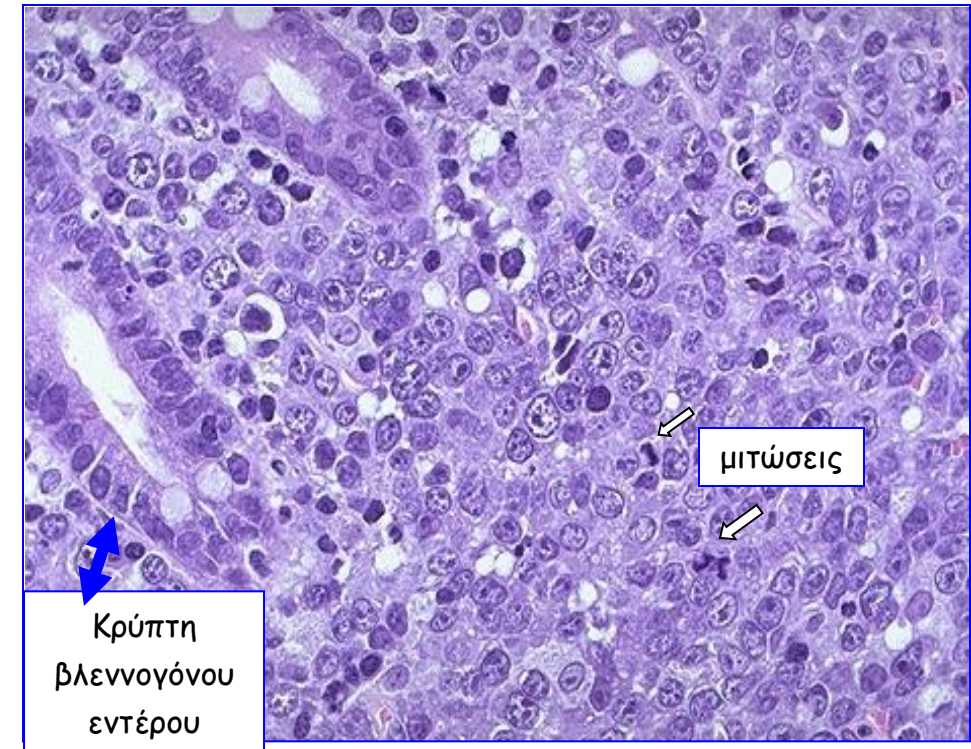
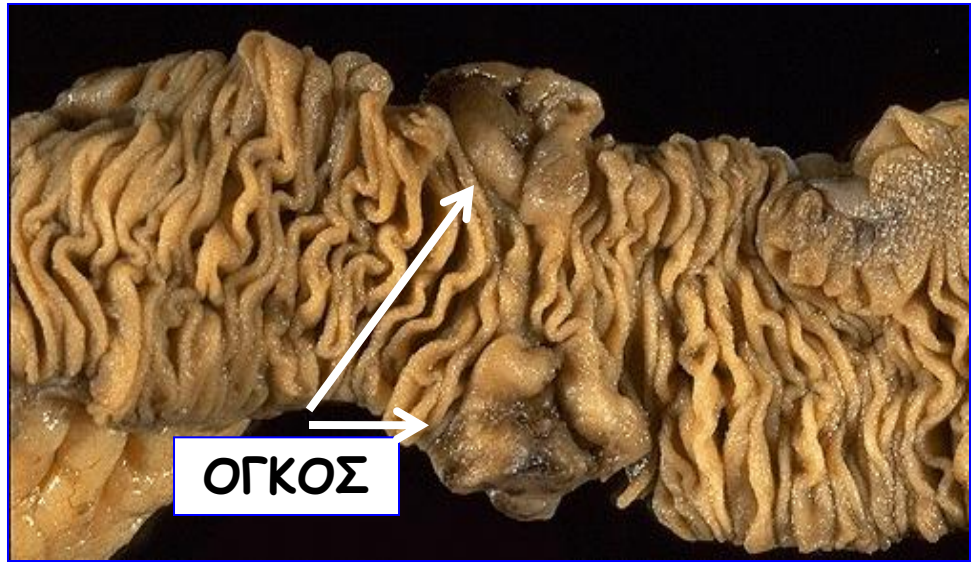


Μέσου μεγέθους λεμφοκύτταρα:

- Λέμφωμα Burkitt (BL)
- Διάχυτο λέμφωμα από μεγάλα Β-λεμφοκύτταρα (DLBCL)

- Λέμφωμα από κύτταρα του μανδύα (MCL), βλαστικός τύπος
- Αταξινόμητο Β-λέμφωμα με χαρακτηριστικές ενδιάμεσους μεταξύ DLBCL και BL (U-DLBCL/BL)

- Αγόρι 12 ετών παρουσιάζεται με κλινική εικόνα εντερικής απόφραξης και διατεταμένη κοιλία. Η αξονική τομογραφία (CT) της κοιλίας αποκαλύπτει την παρουσία μάζας 7 εκ. στην περιοχή της ειλεοτυφλικής βαλβίδας.



Η ιστολογική εξέταση της μάζας, που εξαιρέθηκε χειρουργικά, έδειξε διάχυτη διήθηση από μέσου μεγέθους λεμφοειδή κύτταρα με πυρήνες με αδρά κοκκία χρωματίνης και εμφανή πυρήνια. Οι μιτώσεις ήταν πολυάριθμες.

Λέμφωμα Burkitt (1)

➤ Ενδημικό (Αφρική)

Παιδιά

Προσβολή γνάθου, οφθαλμικού κόγχου, παρασπονυλικής περιοχής, αλλά και τελικού ειλεού

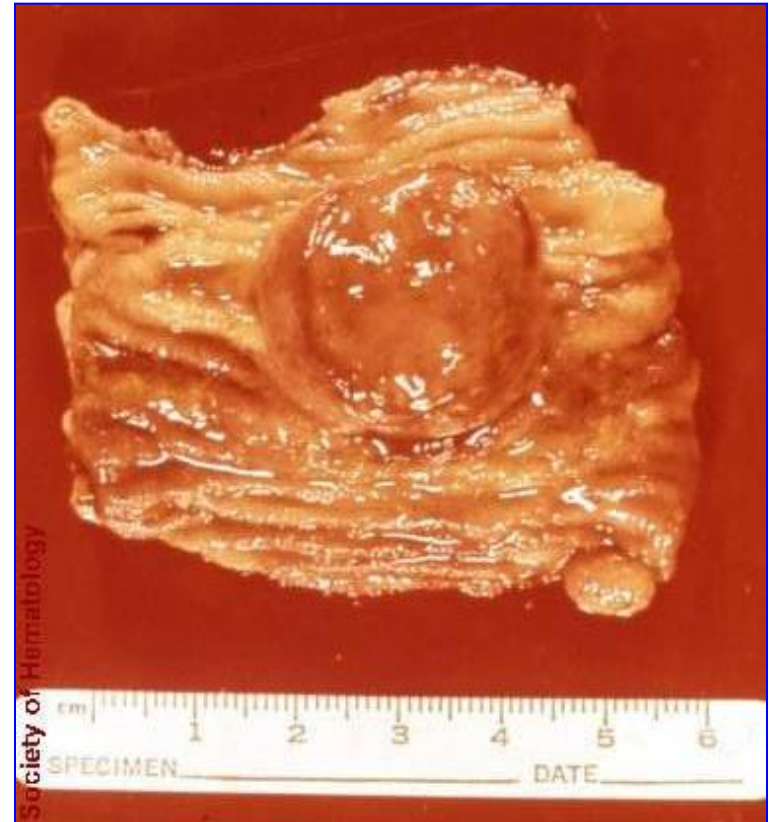
Αιτιοπαθογενετική σχέση με EBV

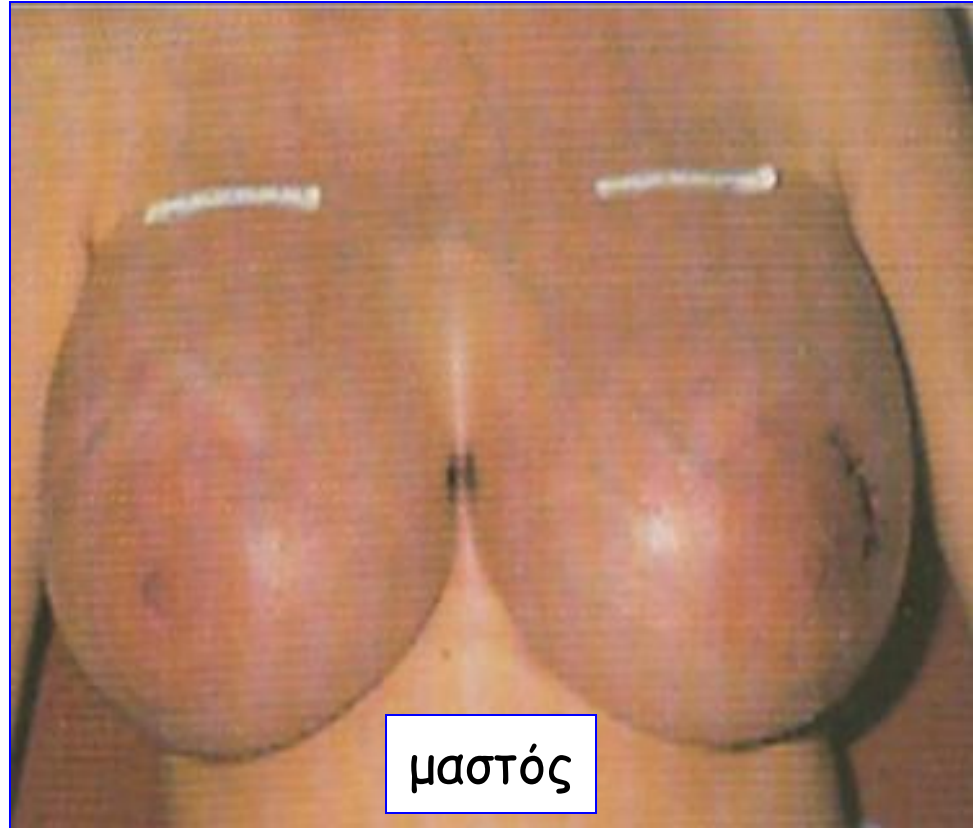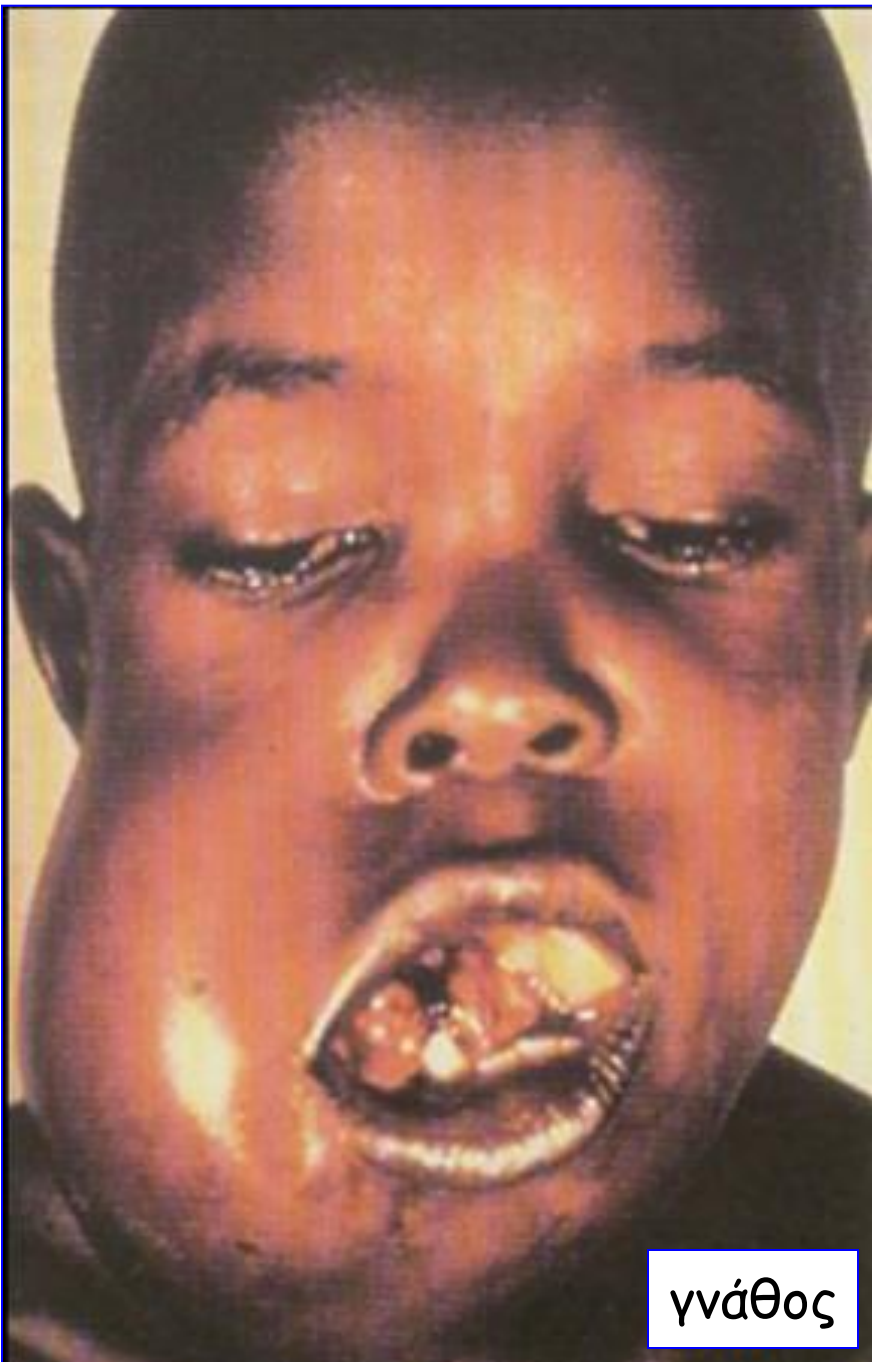
➤ Σποραδικό

Πρωτοπαθής προσβολή εντέρου

Δεν σχετίζεται με EBV

Εμφανίζεται σε HIV (+) ασθενείς





Λέμφωμα Burkitt (2)

Μορφολογία

Διάχυτη διήθηση από μέσου μεγέθους λεμφοειδή κύτταρα με στρογγυλούς ή ωοειδείς πυρήνες με αδρή κατανομή χρωματίνης και αρκετά πυρήνια.

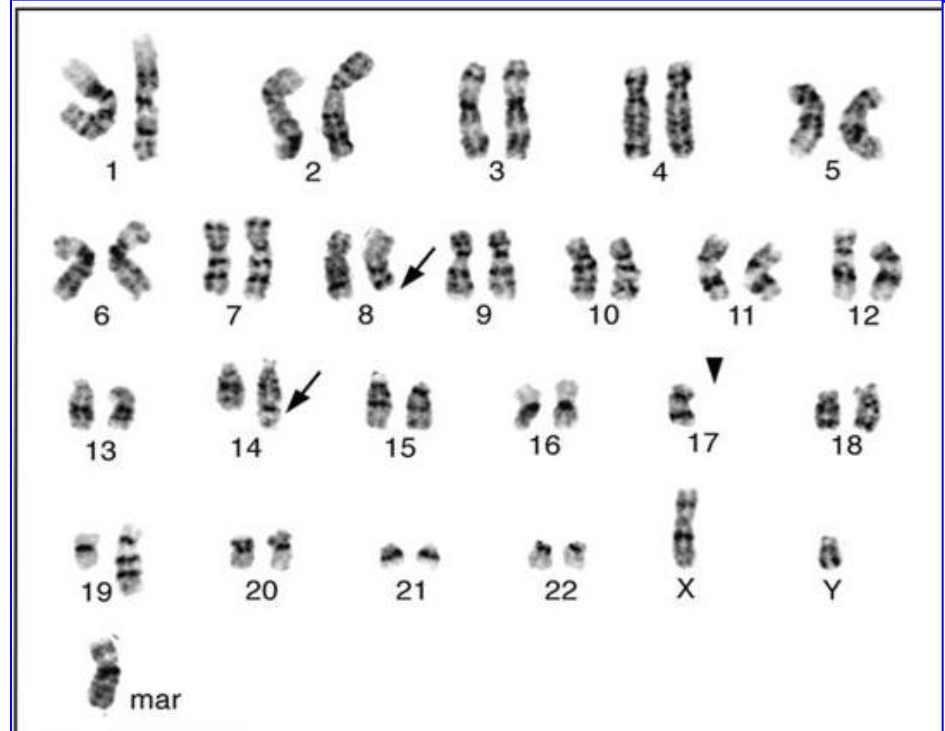
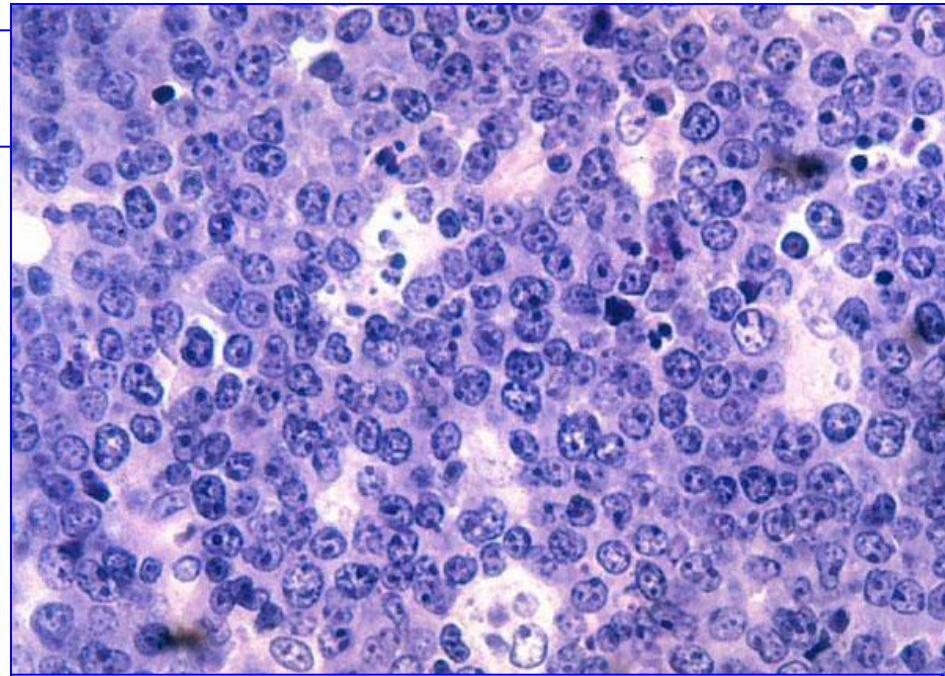
Τυπικά ευρήματα ο υψηλός μιτωτικός δείκτης και ο έντονος αποπτωτικός κυτταρικός θάνατος (starry sky pattern)

Ανοσοφαινότυπος

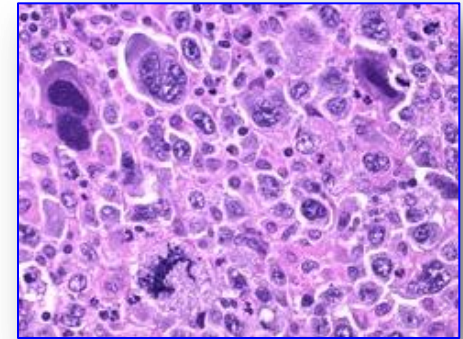
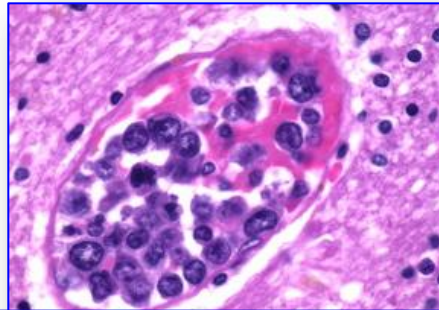
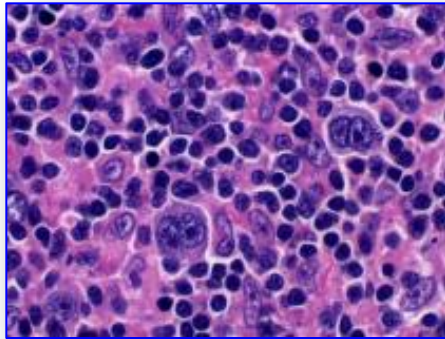
CD20 (+), CD10 (+), sIgM (+),
BCL-2 (-), Ki-67 ~100%

Γενετική ανωμαλία

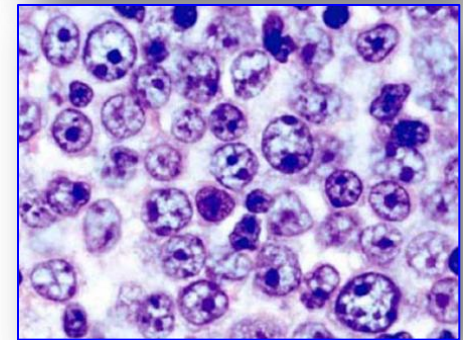
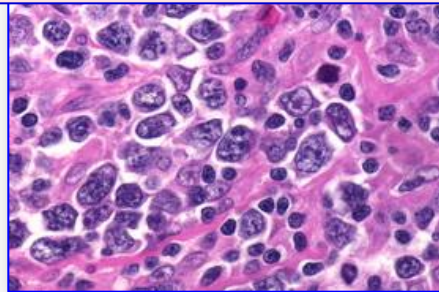
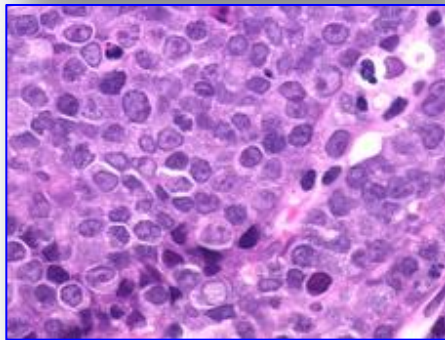
t(8;14)(q24;q32) (γονίδιο c-myc, χρωμόσωμα 8)



ΩΡΙΜΑ Β-ΛΕΜΦΩΜΑΤΑ



Μεγάλα λεμφοκύτταρα

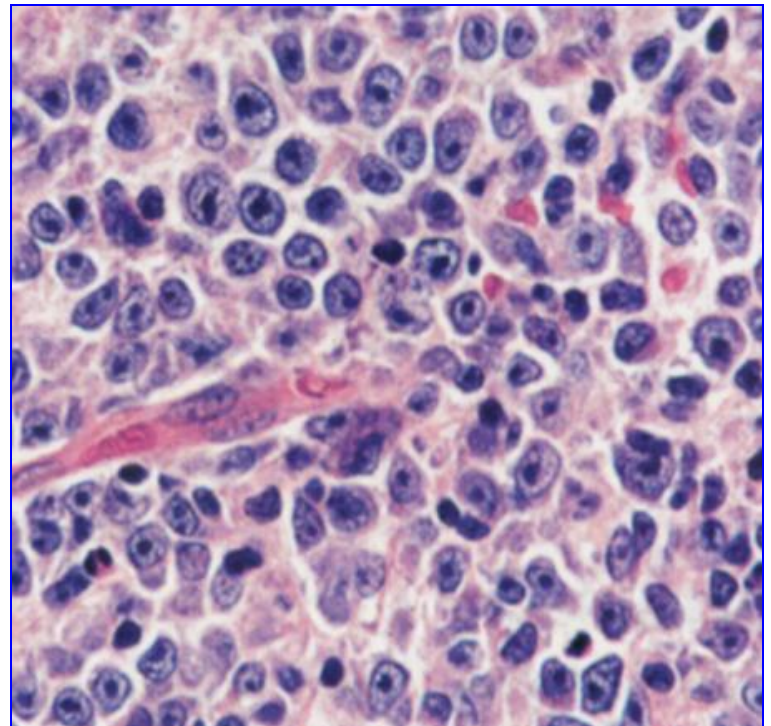
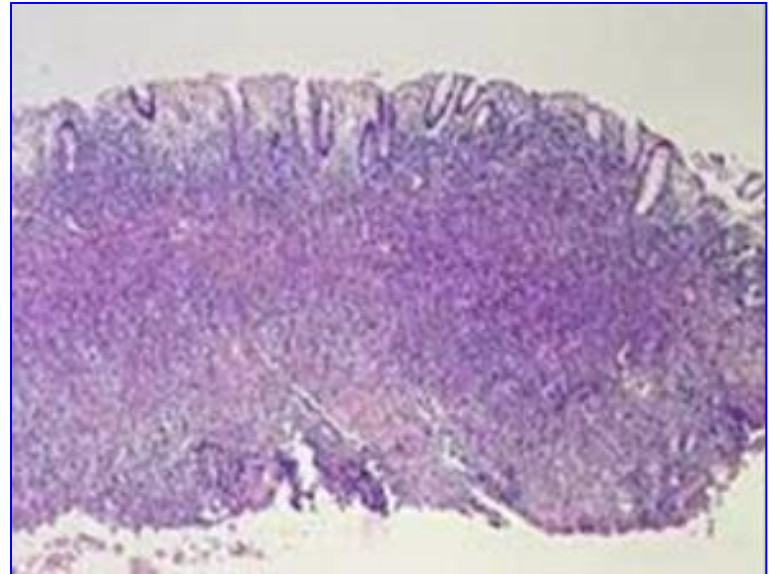


Μεγάλα λεμφοκύτταρα:

- Διάχυτο λέμφωμα από μεγάλα Β-λεμφοκύτταρα (DLBCL), μη περαιτέρω προσδιοριζόμενο (NOS)
 - Λέμφωμα από μεγάλα Β-λεμφοκύτταρα πλούσιο σε Τ-λεμφοκύτταρα/ιστιοκύτταρα (THRLBCL)
 - Πρωτοπαθές DLBCL του ΚΝΣ
 - Πρωτοπαθές δερματικό DLBCL, τύπου ποδός
 - EBV-θετικό DLBCL των ηλικιωμένων (EBV+ DLBCL)
- DLBCL σχετιζόμενο με χρόνια φλεγμονή
- Λεμφωματοειδής κοκκιωμάτωση
- Πρωτοπαθές λέμφωμα από μεγάλα Β-λεμφοκύτταρα του μεσοθωρακίου (θυμικό) (PMBL)

- Ενδαγγειακό λέμφωμα από μεγάλα Β-λεμφοκύτταρα
- ALK+ λέμφωμα από μεγάλα Β-λεμφοκύτταρα
- Πλασμαβλαστικό λέμφωμα
- Λέμφωμα από μεγάλα Β-λεμφοκύτταρα αναπτυσσόμενο σε έδαφος HHV8+ πολυκεντρικής νόσου Castleman (LBCL σε HHV8+ MCD)
- Πρωτοπαθές λέμφωμα των ορογόνων κοιλοτήτων (primary effusion lymphoma-PEL)
- Αταξινόμητο Β-λέμφωμα, με χαρακτήρες ενδιάμεσους μεταξύ DLBCL (U-DLBCL) και κλασσικού λεμφώματος Hodgkin (CHL)
- Λέμφωμα από κύτταρα του μανδύα (MCL), πλειόμορφος τύπος

- Άνδρας 60 ετών παρουσιάζει το τελευταίο εξάμηνο ακαθόριστο κοιλιακό πόνο και επεισόδια διάρροιας. Κατά τη φυσική εξέταση ψηλαφάται **μάζα στη μέση κοιλιακή χώρα**. Η αξονική τομογραφία κοιλίας αποκαλύπτει την παρουσία **μάζας (δ: 5X12εκ.) στο τοίχωμα του άπω ειλεού**. Η **μάζα αφαιρείται χειρουργικά** και *η ιστολογική εξέταση καταδεικνύει την ύπαρξη νεοπλασματος από μεγάλα λεμφοειδή κύτταρα, τα οποία αναπτύσσονται διάχυτα, έχουν μεγάλους πυρήνες με εμφανή πυρήνια και παρουσιάζουν συχνές μιτώσεις.*



Διάχυτο Λέμφωμα από μεγάλα Β-κύτταρα (Diffuse Large B-Cell Lymphoma - DLBCL) (2)

ΜΟΡΦΟΛΟΓΙΑ

➤ Διάχυτη ανάπτυξη

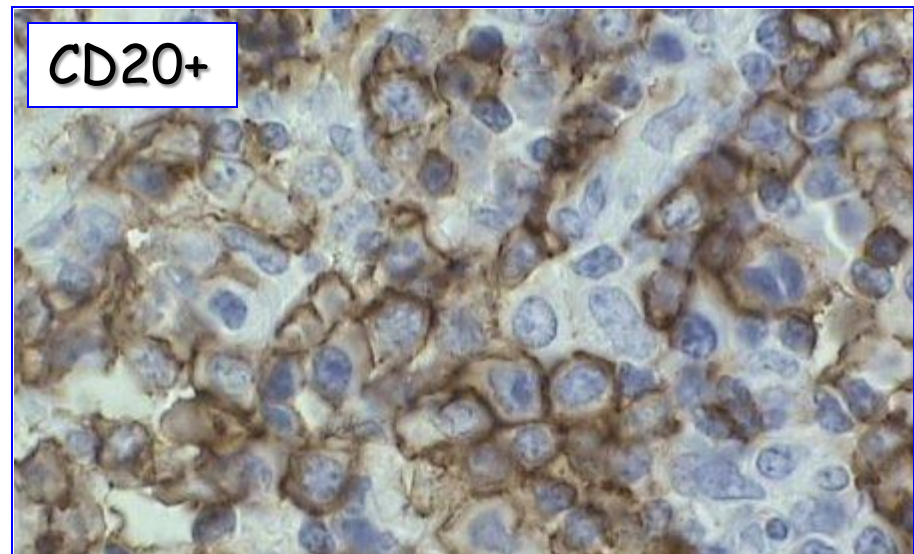
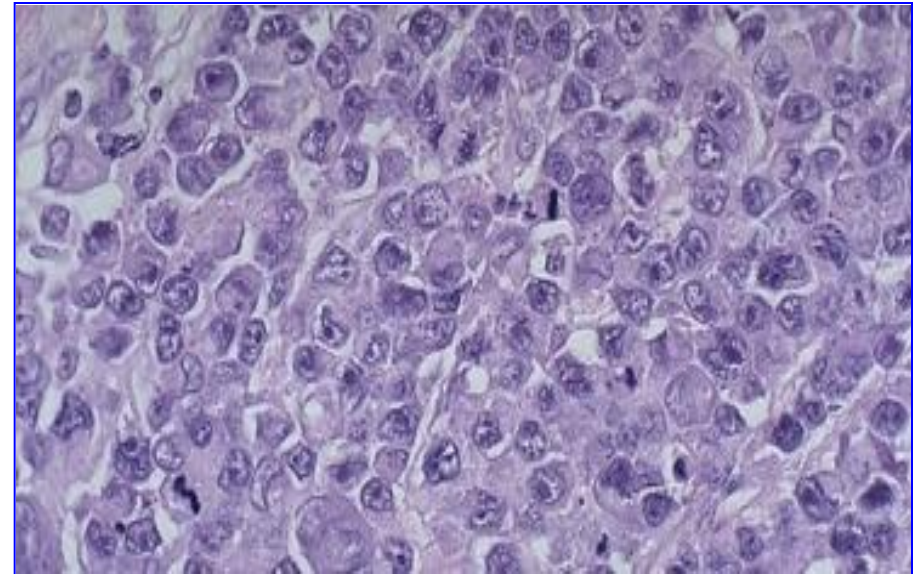
Μεγάλο νεοπλασματικό κύτταρο (Χ4-Χ5 μικρό λεμφοκύτταρο), με φαινότυπο κυττάρου βλαστικού κέντρου ή κυττάρου μετά το βλαστικό κέντρο (post-germinal centre B-cell)

ΑΝΟΣΟΦΑΙΝΟΤΥΠΟΣ

➤ **CD19(+), CD20(+), CD79a(+).**

Πολλά εκφράζουν επίσης IgM και/ή IgG, καθώς και κ ή λ ελαφρές αλυσίδες.

Όγκοι που προέρχονται από κύτταρα του βλαστικού κέντρου είναι συχνά **CD10(+)**.



Διάχυτο Λέμφωμα από μεγάλα Β-κύτταρα (Diffuse Large B-Cell Lymphoma - DLBCL) (3)

ΓΕΝΕΤΙΚΑ ΕΥΡΗΜΑΤΑ

- $t(14;18)$ σε 30% περίπου των όγκων.
- 20%-30% των όγκων περιέχουν αντιμεταθέσεις που έχουν κοινή τη διάσπαση στο γονίδιο *Bcl-6* στο χρωμόσωμα 3q27.

Διάχυτο Λέμφωμα από μεγάλα Β-κύτταρα (Diffuse Large B-Cell Lymphoma - DLBCL) (4)

ΠΡΟΓΝΩΣΗ

- **Επιθετικοί όγκοι.** Αν δεν αντιμετωπισθούν θεραπευτικά, οδηγούν ταχέως στο θάνατο.
Έντονη χημειοθεραπεία, **πλήρη ύφεση σε 60-80%**.
~50% ελεύθεροι νόσου για αρκετά χρόνια (ίαση;)
- Ασθενείς με περιορισμένη νόσο έχουν καλύτερη πρόγνωση.
- **Bcl-6 αναδιατάξεις - καλύτερη πρόγνωση**
Μεταλλάξεις του TP53 γονιδίου - χειρότερη πρόγνωση.

Νεοπλάσματα από ώριμα Τ-κύτταρα

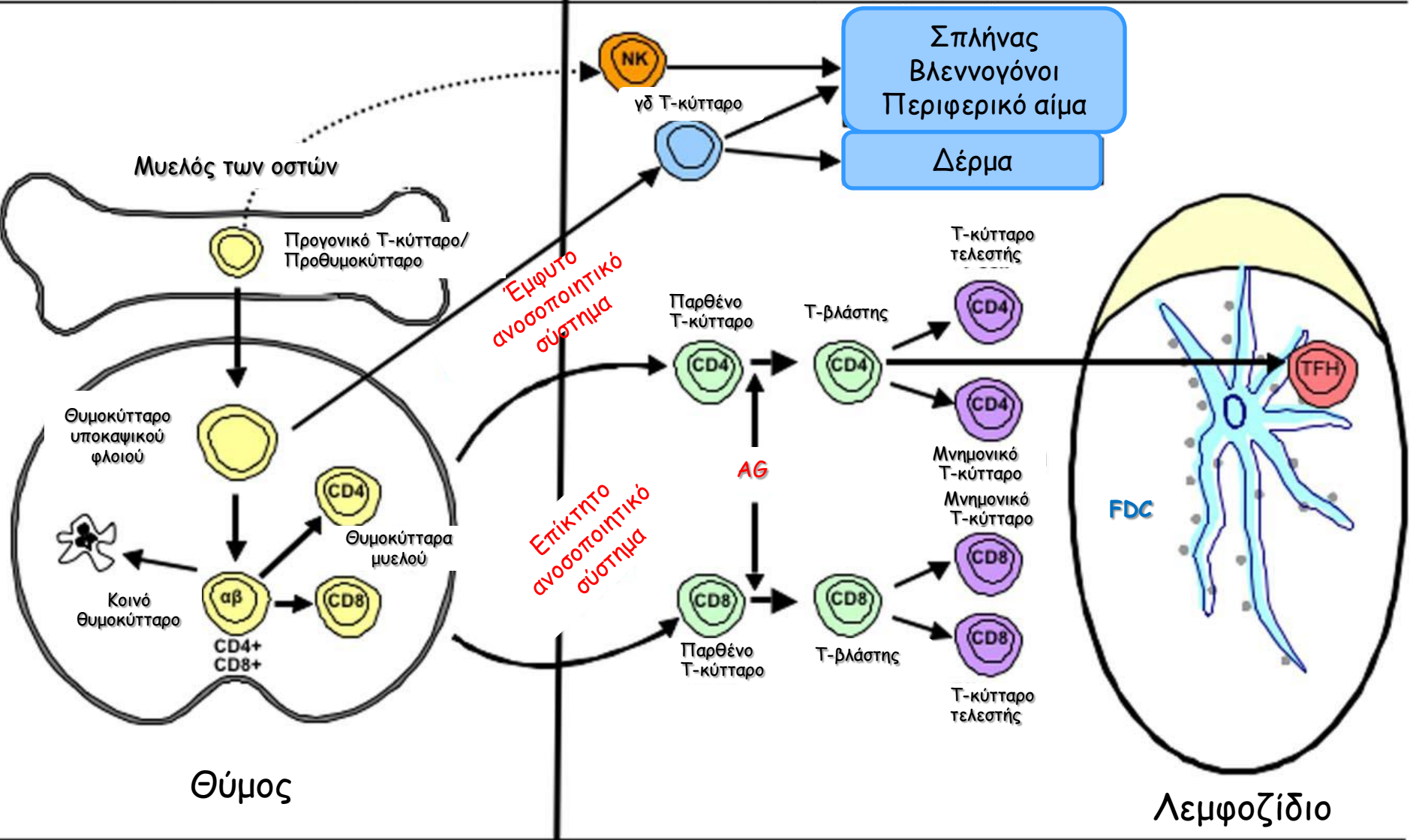
- Τα περιφερικά T- και NK-νεοπλάσματα αποτελούν μια **ετερογενή ομάδα** νεοπλασμάτων με **φαινότυπο ώριμων T- και NK-κυττάρων**
- Τα περιφερικά T-νεοπλάσματα αποτελούν **10-15%** των NHLs στις ΗΠΑ και στην Ευρώπη, ενώ είναι συχνότερα στην Ασία
- Οι NK-όγκοι είναι **σπάνιοι** στο Δυτικό ημισφαίριο και σχετικά συχνοί στην Άπω Ανατολή

Κεντρικός λεμφικός ιστός

Περιφερικός λεμφικός ιστός

Πρόδρομα T-κύτταρα

Περιφερικά (ώριμα) T- και NK-κύτταρα



T-λεμφοβλαστικό
λέμφωμα/λευχαιμία

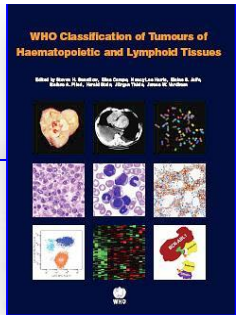
Περιφερικά (ώριμα) T- και NK-λεμφώματα/λευχαιμίες

(Επεξήγηση προηγούμενου slide)

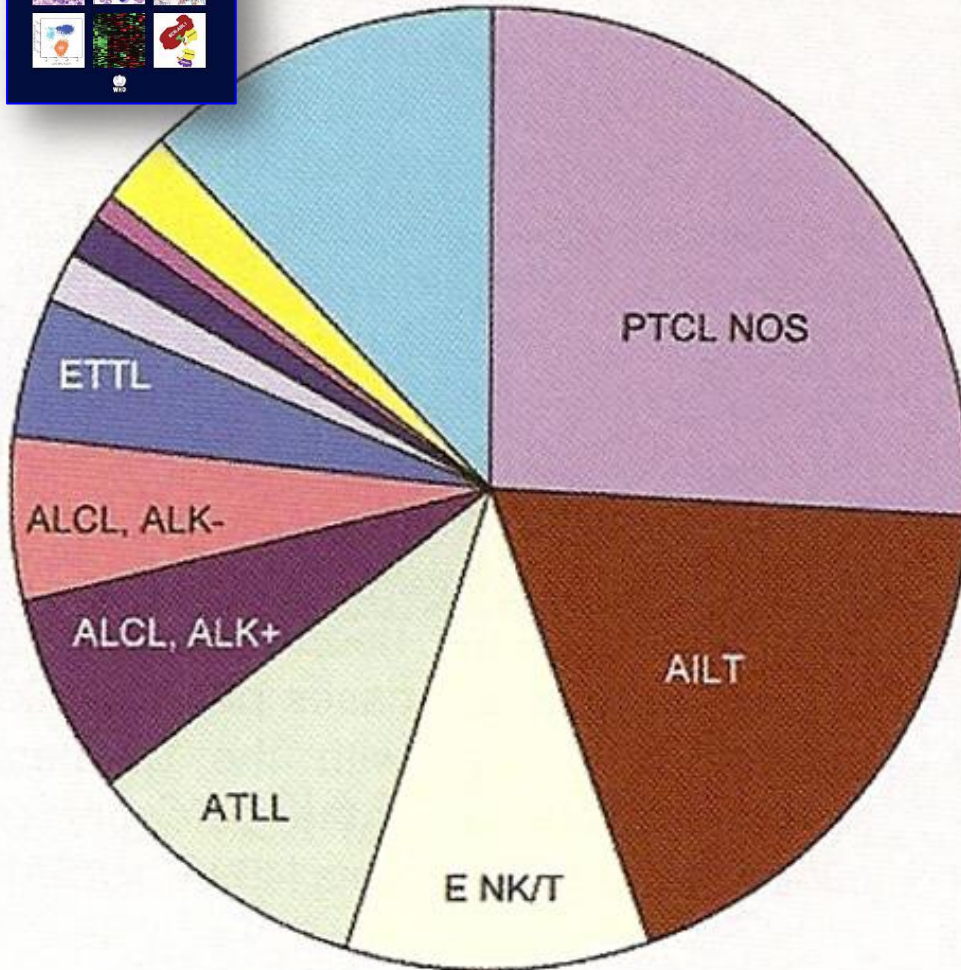
Σχηματική αναπαράσταση της διαφοροποίησης και λειτουργίας του Τ-κυττάρου .

Τα προγονικά λεμφοειδή κύτταρα εισέρχονται στο θύμο αδένα, όπου πρόδρομα Τ-κύτταρα διαφοροποιούνται σε ποικίλους τύπους παρθένων (naive) κυττάρων. Τα κύτταρα του έμφυτου ανοσοποιητικού συστήματος (innate immune system) περιλαμβάνουν ΝΚ κύτταρα, Τ-κύτταρα, και ΝΚ-like γδ Τ-κύτταρα. Αυτά τα κύτταρα συμμετέχουν στην πρωτογενή ανοσοαπόκριση, η οποία στερείται ειδικότητας και μνήμης. Στο επίκτητο ανοσοποιητικό σύστημα (adaptive immune system) αβ Τ-κύτταρα εγκαταλείπουν το θύμο και μετά από έκθεση σε αντιγόνο υφίστανται βλαστική μεταμόρφωση και περαιτέρω διαφοροποίηση σε CD4+ και CD8+ Τ-κύτταρα τελεστές (effector) και Τ-κύτταρα μνήμης (memory). Τα Τ-κύτταρα του επίκτητου ανοσοποιητικού συστήματος είναι ετερογενή και λειτουργικά σύνθετα, και περιλαμβάνουν παρθένα, τελεστές (ρυθμιστικά και κυτταροτοξικά), καθώς και Τ-κύτταρα μνήμης. Ένας άλλος ειδικός τύπος Τ-κυττάρου τελεστή είναι το λεμφοζιδιακό επικουρικό (helper) Τ-κύτταρο που ανευρίσκεται στα βλαστικά κέντρα (TFH).

Μετά από αντιγονικό ερεθισμό, οι Τ-κυτταρικές ανοσοαποκρίσεις μπορεί να συμβούν ανεξάρτητα από το βλαστικό κέντρο, ή στα πλαίσια αντίδρασης του βλαστικού κέντρου. Τα λεμφώματα του έμφυτου ανοσοποιητικού συστήματος είναι ως επί το πλείστον εξωλεμφαδενικά, αντανακλώντας την κατανομή των λειτουργικών στοιχείων του συστήματος. Τα λεμφώματα του επίκτητου ανοσοποιητικού συστήματος εκδηλώνονται πρωτίστως σε ενήλικες και στην πλειονότητά τους είναι λεμφαδενικά.

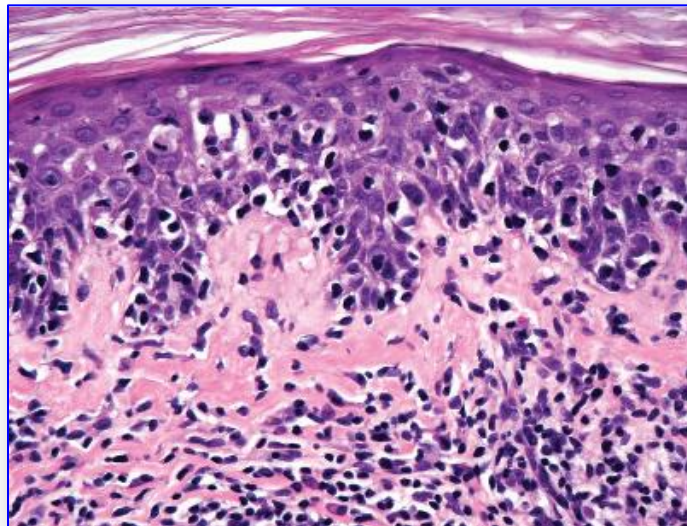


ΩΡΙΜΑ Τ-ΛΕΜΦΩΜΑΤΑ

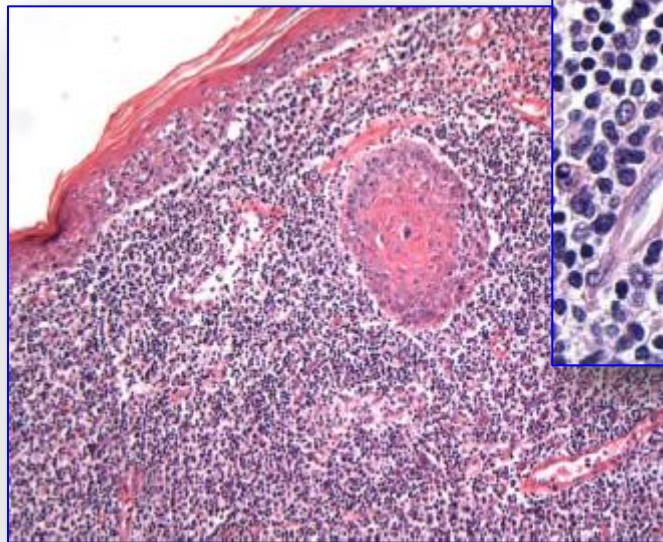


- Peripheral T-cell Lymphoma - NOS 25.9%
- Angioimmunoblastic 18.5%
- Extranodal natural killer/T-cell lymphoma 10.4%
- Adult T-cell leukemia/lymphoma 9.6%
- Anaplastic large cell lymphoma, ALK+ 6.6%
- Anaplastic large cell lymphoma, ALK- 5.5%
- Enteropathy-type T-cell* 4.7%
- Primary cutaneous ALCL 1.7%
- Hepatosplenic T-cell 1.4%
- Subcutaneous panniculitis-like 0.9%
- Unclassifiable PTCL 2.5%
- Other disorders 12.2%

ΩΡΙΜΑ Τ-ΛΕΜΦΩΜΑΤΑ



L Cerroni. J Clin Pathol 2006;59:813-826.



USCAP 2009 Hempath Comp Meeting

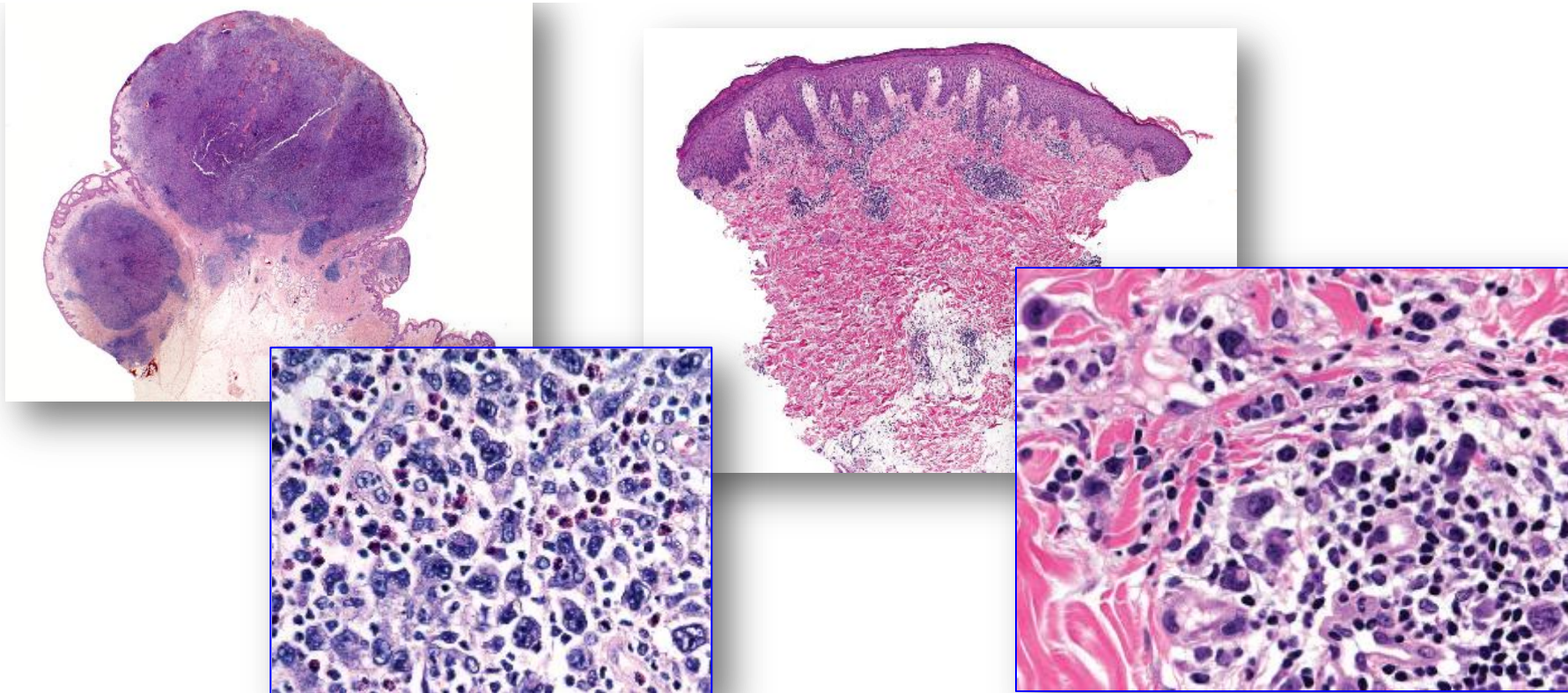
Δερματική εντόπιση

(μη αναπλαστική μορφολογία)

- Πρωτοπαθείς δερματικές CD30+ Τ-λεμφοϋπερπλαστικές εξεργασίες (T-LPD)
- **Σπογγοειδής μυκητίαση, σύνδρομο Sézary (MF, SS)**
- Τ-λέμφωμα υποδορίου ιστού, τύπου υποδερματίτιδας (SCPTCL)
- Πρωτοπαθές δερματικό γδ Τ-λέμφωμα (γδΤCL)

- Πρωτοπαθές δερματικό CD8+ επιθετικό επιδερμοτροπικό κυτταροτοξικό Τ-λέμφωμα (AECTCL)
- Πρωτοπαθές δερματικό CD4+ λέμφωμα από μικρά/μέσου μεγέθους Τ-λεμφοκύτταρα
- Εξωλεμφαδενικό NK/Τ λέμφωμα, ρινικού τύπου
- Περιφερικό Τ-λέμφωμα, μη περαιτέρω προσδιοριζόμενο (PTCL-NOS)
- Νεοπλασία από βλαστικά πλασματοκυτταροειδή δενδριτικά κύτταρα (BPDC)

ΩΡΙΜΑ Τ-ΛΕΜΦΩΜΑΤΑ



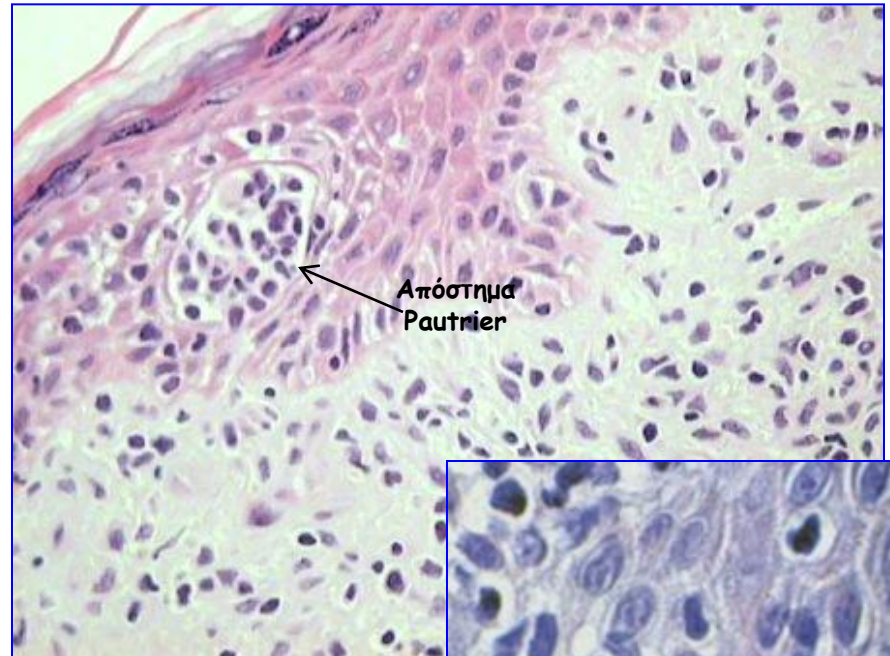
L Cerroni. J Clin Pathol 2006;59:813-826.

Αναπλαστική μορφολογία

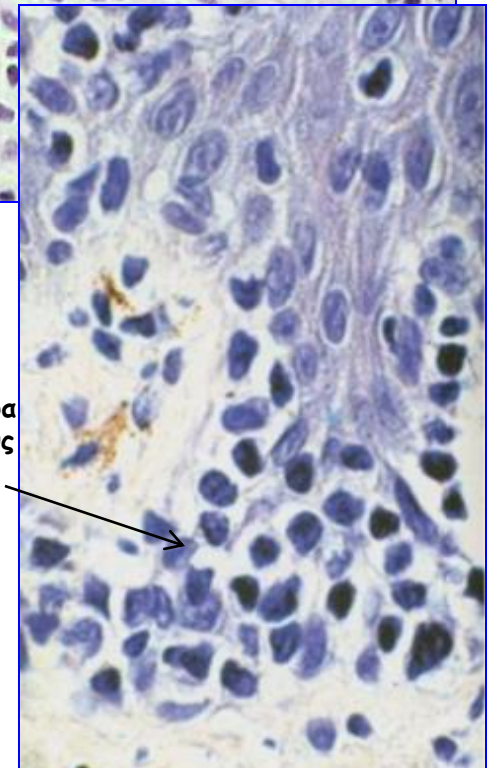
- Αναπλαστικό λέμφωμα από μεγάλα κύτταρα (ALCL), ALK θετικό
- Αναπλαστικό λέμφωμα από μεγάλα κύτταρα (ALCL), ALK αρνητικό
- Τ-λευχαιμία/λέμφωμα των ενηλίκων, τύπος από αναπλαστικά μεγάλα κύτταρα (ATLL)
- Τ-λέμφωμα σχετιζόμενο με εντεροπάθεια (EATL)
- Πρωτοπαθείς δερματικές CD30+ Τ-λεμφοϋπερπλαστικές εξεργασίες (T-LPD)
 - Λεμφωματοειδής βλατίδωση (LyP)
 - Πρωτοπαθές δερματικό αναπλαστικό λέμφωμα από μεγάλα κύτταρα (PC-ALCL)

- Άνδρας 51 ετών επισκέπτεται το δερματολόγο γιατί παρουσίασε **εξάνθημα** στο πρόσωπο, στο λαιμό και στο σώμα. Επίσης, παραπονείται για **έντονο κνησμό και απώλεια βάρους** τους δύο τελευταίους μήνες. Κατά τη φυσική εξέταση διαπιστώνεται **γενικευμένο κηλιδώδες εξάνθημα με αποφολίδωση**.

Η βιοψία δερματικής βλάβης καταδεικνύει διήθηση του ανώτερου χορίου και της επιδερμίδας από άτυπα λεμφοειδή κύτταρα με ανώμαλους αναδιπλωμένους πυρήνες



Λεμφοκύτταρα με ανώμαλους πυρήνες διηθούν επιδερμίδα

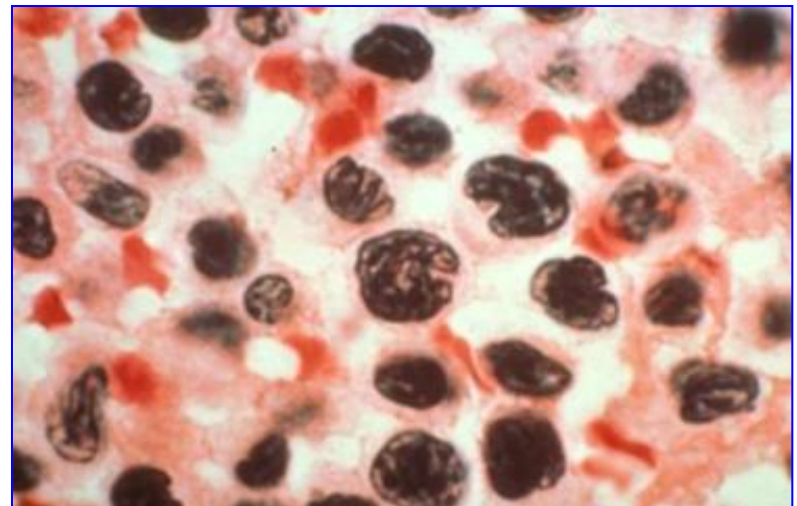
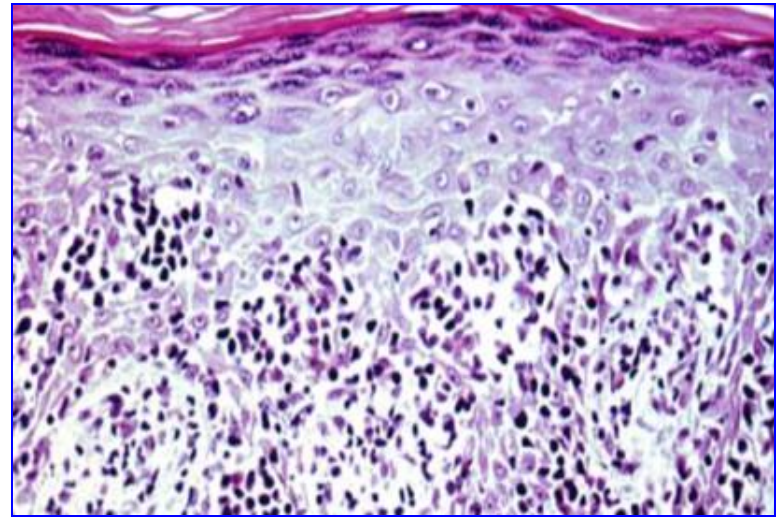


Σπογγοειδής Μυκητίαση (Mycosis Fungoides) & Σύνδρομο Sézary (Sézary Syndrome)

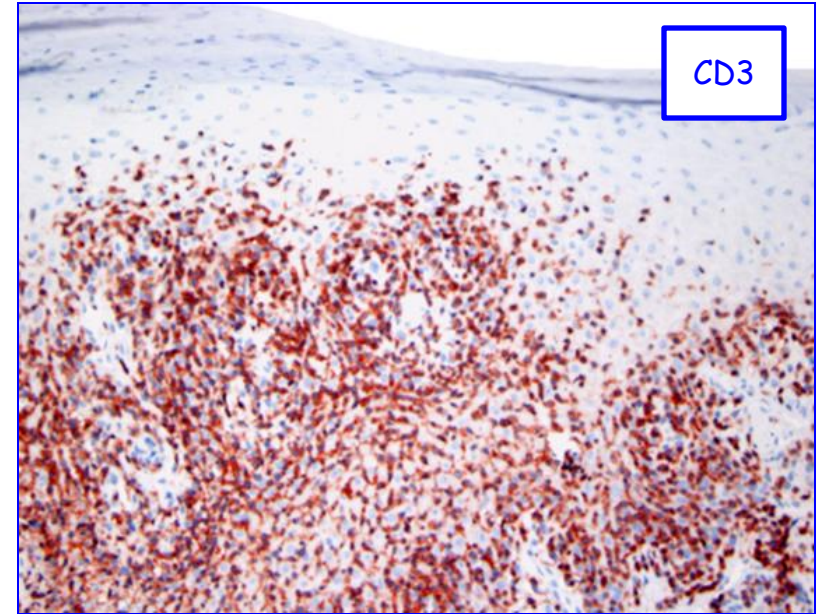
Αποτελούν διαφορετικές εκδηλώσεις ενός νεοπλάσματος

Σπογγοειδής μυκητίαση (MF)

- Χαμηλής κακοήθειας νεόπλασμα των περιφερικών **CD4+ T-κυττάρων**
- Εξελίσσεται σε 3 στάδια: φλεγμονώδη προμυκωτική φάση, φάση πλάκας & φάση όγκου
- Μικροσκοπικά: Διήθηση της επιδερμίδας και του επιπολής χορίου από νεοπλασματικά κύτταρα με εγκεφαλοειδείς πυρήνες (έντονες αναδιπλώσεις της πυρηνικής μεμβράνης)

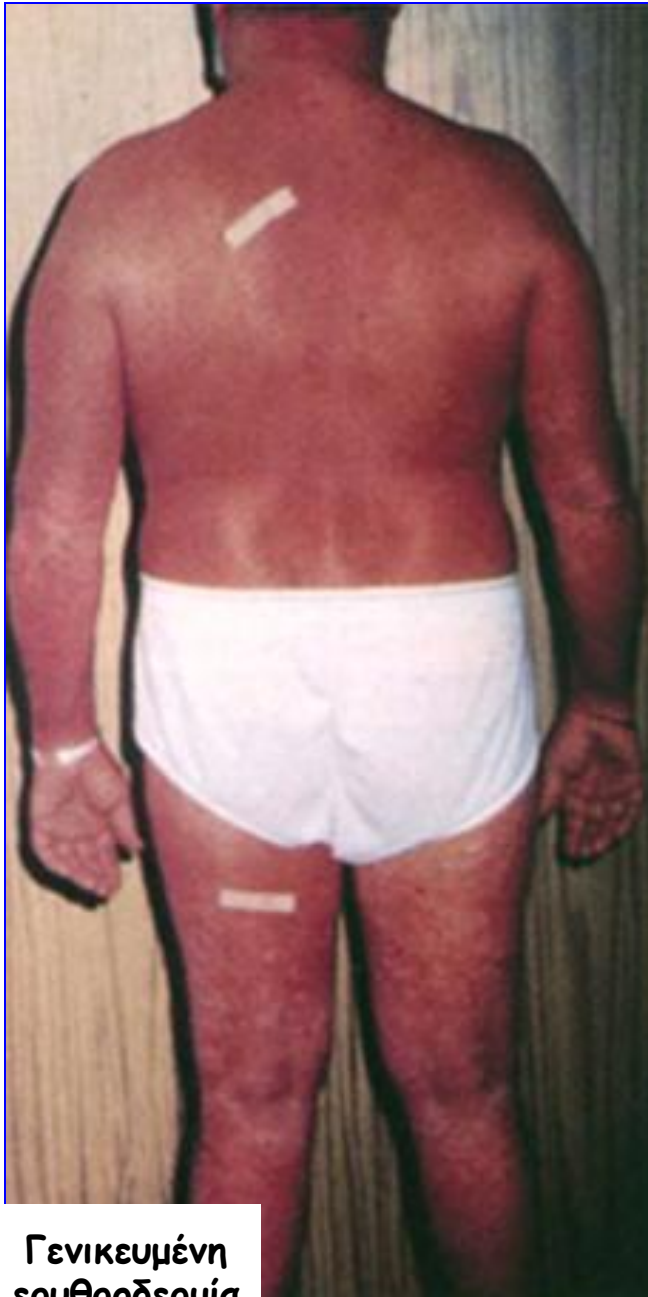

- Η εξέλιξη της νόσου χαρακτηρίζεται από εξωδερματική διασπορά, συχνότερα σε λεμφαδένες και μυελό των οστών



Σύνδρομο Sézary (SS)

- Χαρακτηρίζεται από γενικευμένη αποφολιδωτική ερυθροδερμία
- Σπάνια προκαλεί όγκους στο δέρμα
- Κύτταρα Sézary κυκλοφορούν στο περιφερικό αίμα (λευχαιμία) και έχουν παρόμοια μορφολογία με τα κύτταρα της σπογγοειδούς μυκητίασης

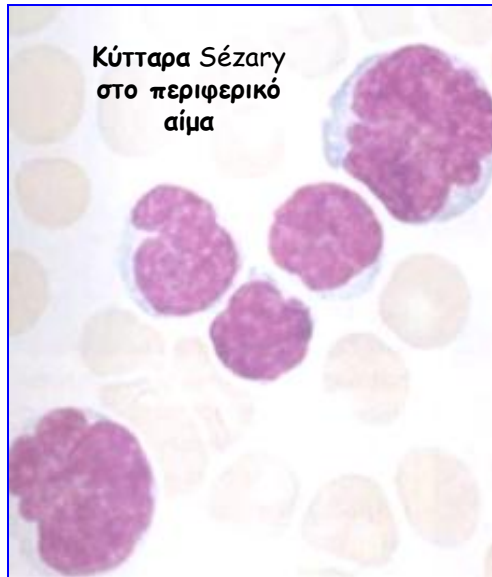


Γενικευμένη
ερυθροδερμία

ΠΡΟΓΝΩΣΗ

Μέση διάρκεια επιβίωσης (MF, SS): 8-9 έτη.

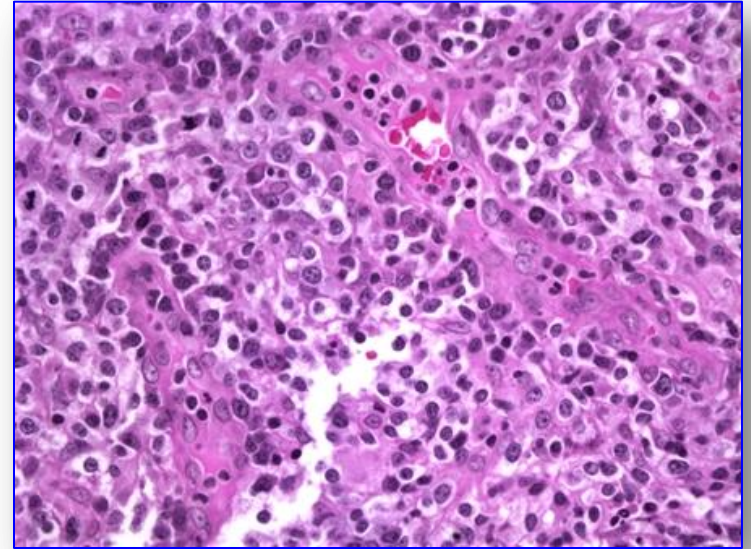
Στο τελικό στάδιο μπορεί να εκτραπούν (MF, SS) σε T-λέμφωμα από μεγάλα κύτταρα



ΩΡΙΜΑ Τ-ΛΕΜΦΩΜΑΤΑ

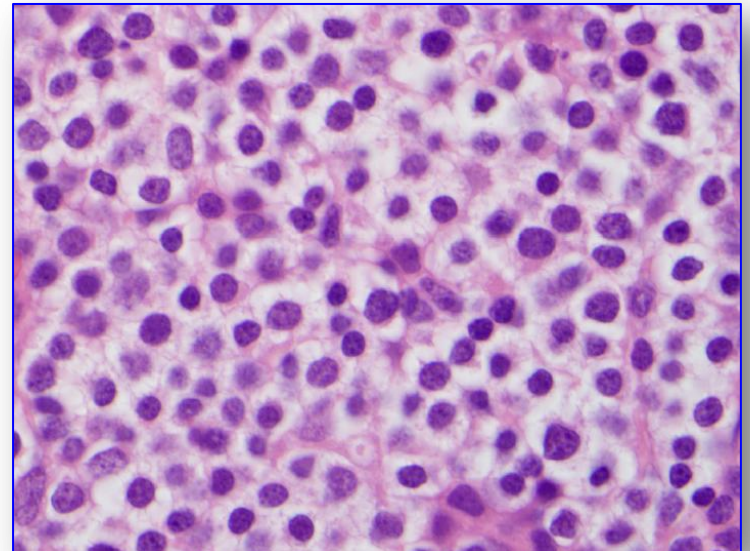
Λεμφαδενική εντόπιση

- Τ λευχαιμία/λέμφωμα των ενηλίκων (ATLL)
- Αγγειοανοσοβλαστικό Τ-λέμφωμα (AITL)
- Περιφερικό Τ-λέμφωμα, μη περαιτέρω προσδιοριζόμενο (PTCL-NOS)



Εξωλεμφαδενική εντόπιση (μη δερματική)

- Εξωλεμφαδενικό NK/Τ λέμφωμα, ρινικού τύπου (ENKTCL)
- Τ-λέμφωμα σχετιζόμενο με εντεροπάθεια (EATL)
- Ηπατοσπληνικό Τ-λέμφωμα (HSGDTCL)
- Περιφερικό Τ-λέμφωμα, μη περαιτέρω προσδιοριζόμενο (PTCL-NOS)



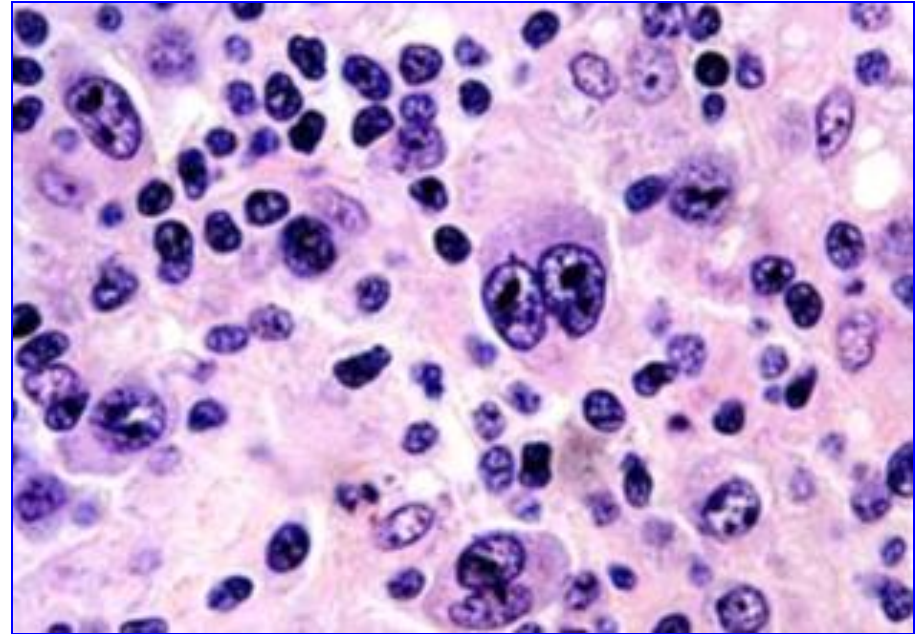
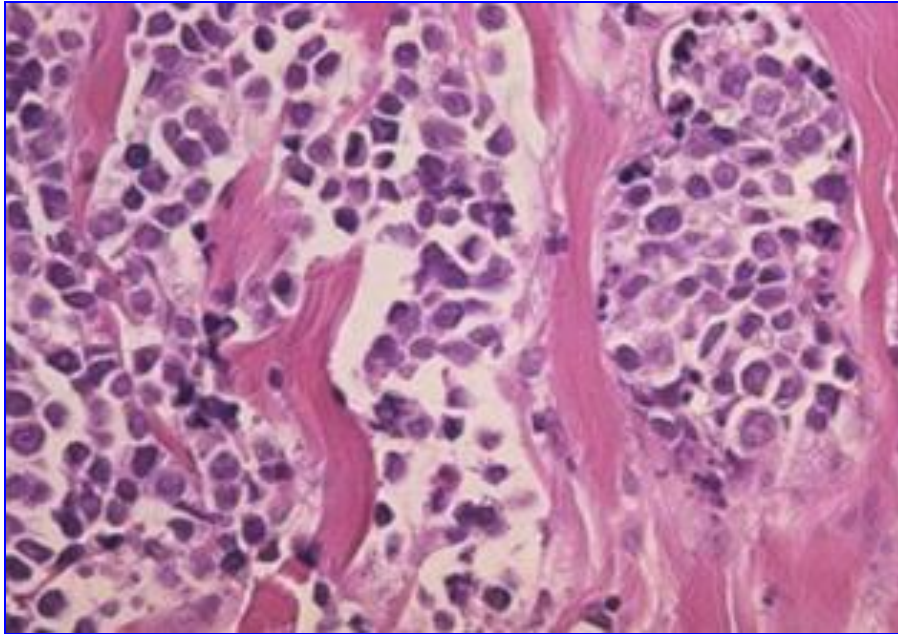
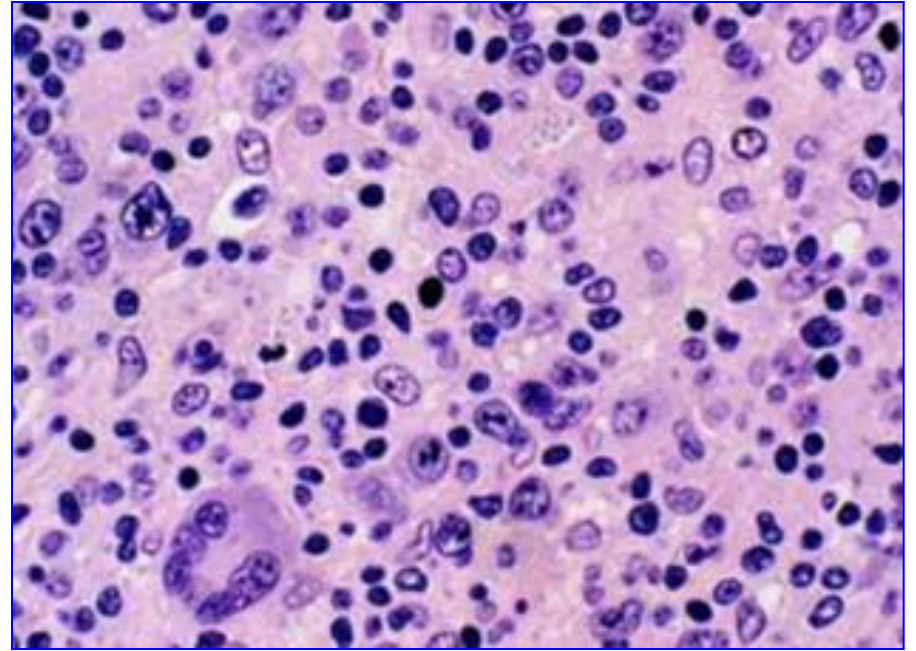
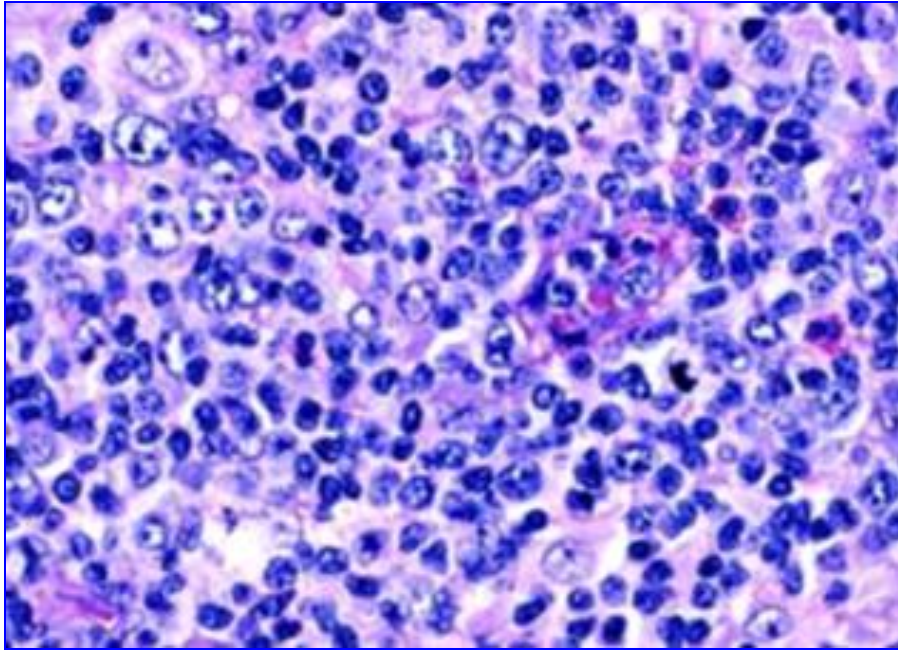
Περιφερικό Τ-λέμφωμα, μη περαιτέρω τυποποιήσιμο (Peripheral T-Cell Lymphoma, Unspecified) (1)

Ετερογενής ομάδα λεμφωμάτων, που δεν μπορούν να ταξινομηθούν περαιτέρω

ΜΟΡΦΟΛΟΓΙΑ

Χαρακτηριστικά, μη-παθολογικά ευρήματα:

- Κατάργηση της αρχιτεκτονικής του λεμφαδένα
- Πολύμορφο διάχυτο διήθημα από μικρά, ενδιάμεσα και μεγάλα κακοήθη Τ-κύτταρα
- Συχνά, έντονο διήθημα αντιδραστικών κυττάρων (ηωσινόφιλα, μακροφάγα), που προσελκύονται από κυτταροκίνες των Τ-κυττάρων



Περιφερικό Τ-λέμφωμα, μη περαιτέρω τυποποιήσιμο (Peripheral T-Cell Lymphoma, Unspecified) (2)

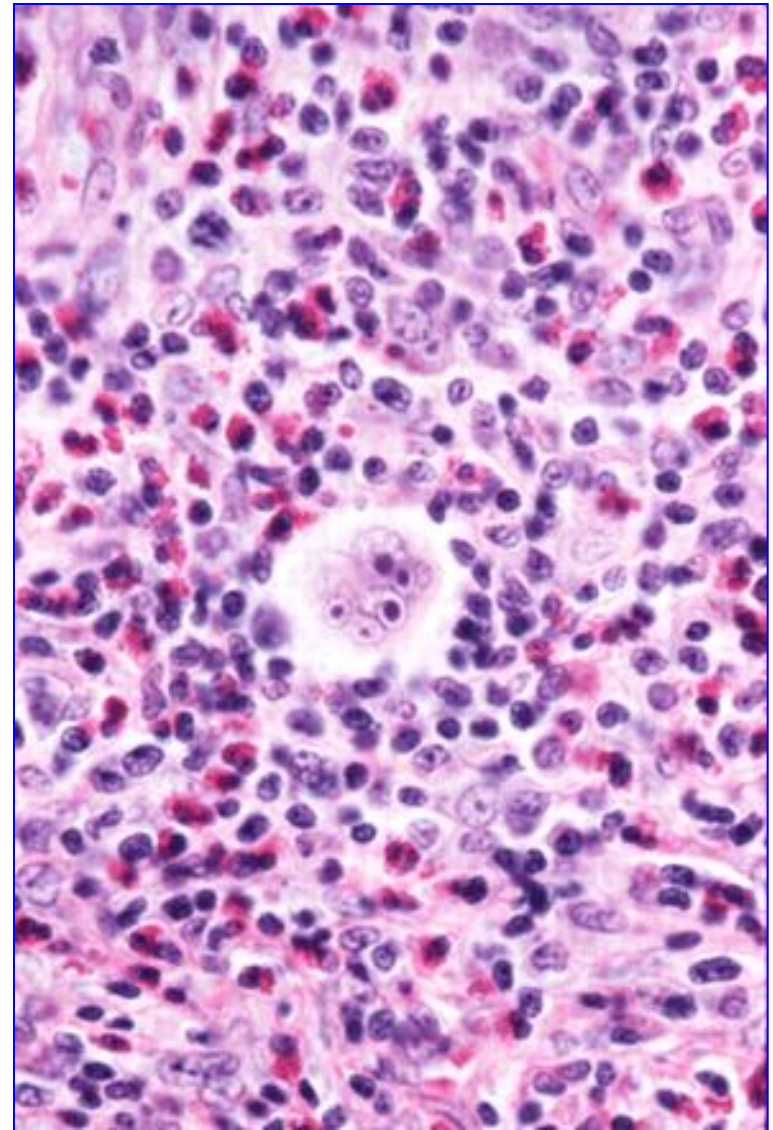
ΑΝΟΣΟΦΑΙΝΟΤΥΠΟΣ

- Ο ανοσοφαινότυπος επιβεβαιώνει τη διάγνωση
- Φαινότυπος ώριμου Τ-κυττάρου: CD3(+), CD5(+), CD7(+)
- Συχνά απώλεια έκφρασης κάποιου αντιγόνου
- Τα περισσότερα λεμφαδενικά λεμφώματα είναι CD4+, CD8-

Λέμφωμα Hodgkin

- Άνδρας 45 ετών παραπονείται για υποτροπιάζοντα πυρετό και απώλεια βάρους (6 Kg) τους τελευταίους πέντε μήνες. Κατά τη φυσική εξέταση, η θερμοκρασία του είναι 37,5°C, και διαπιστώνεται **τραχηλική λεμφαδενοπάθεια**.

Η βιοψία του λεμφαδένα δείχνει κατάργηση της αρχιτεκτονικής του λεμφαδένα και παρουσία διάσπαρτων μεγάλων πολυπύρηνων κυττάρων με έντονα πυρήνια, ανάμεσα σε άφθονα μικρά λεμφοκύτταρα και ηωσινόφιλα, και λιγότερα ιστιοκύτταρα και πλασματοκύτταρα.



Λέμφωμα Hodgkin

Οζώδης λεμφοεπικρατών τύπος

Κλασσικό λέμφωμα Hodgkin

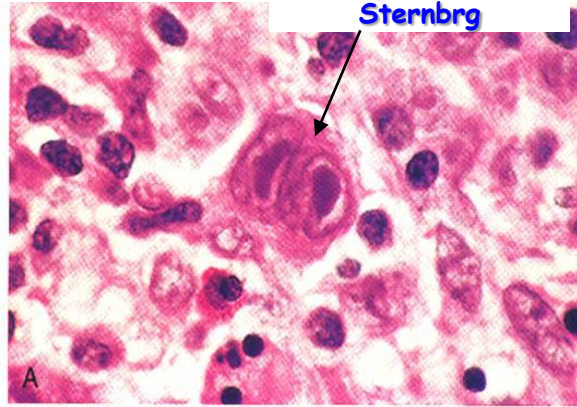
Οζώδης σκλήρυνση

Πλούσιος σε λεμφοκύτταρα

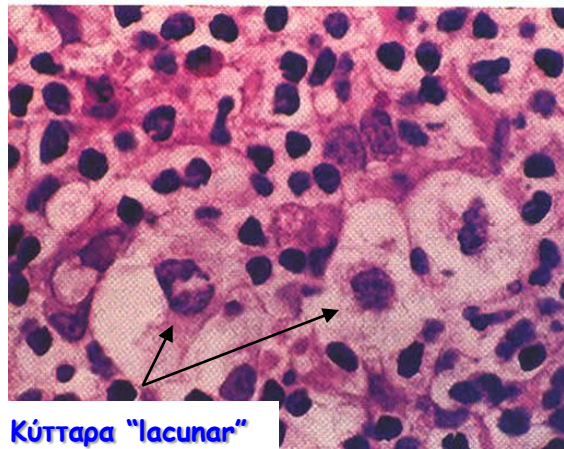
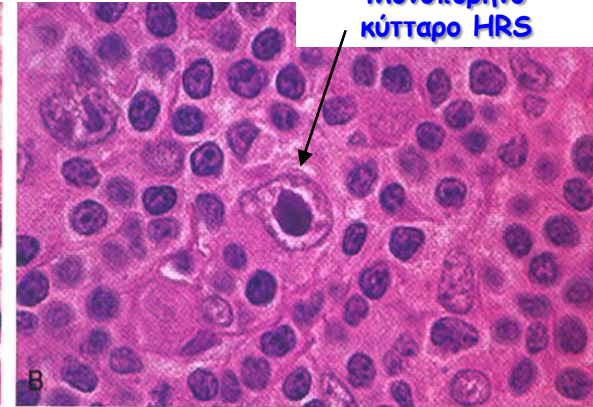Μικτή κυτταροβρίθεια

Λεμφοπενικός

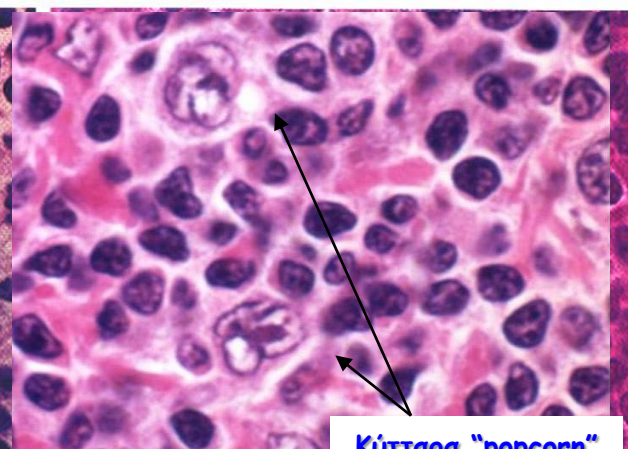Τυπικό κύτταρο
Hodgkin Reed-
Sternbrg



Μονοπύρηννο
κύτταρο HRS



Κύτταρα "lacunar"

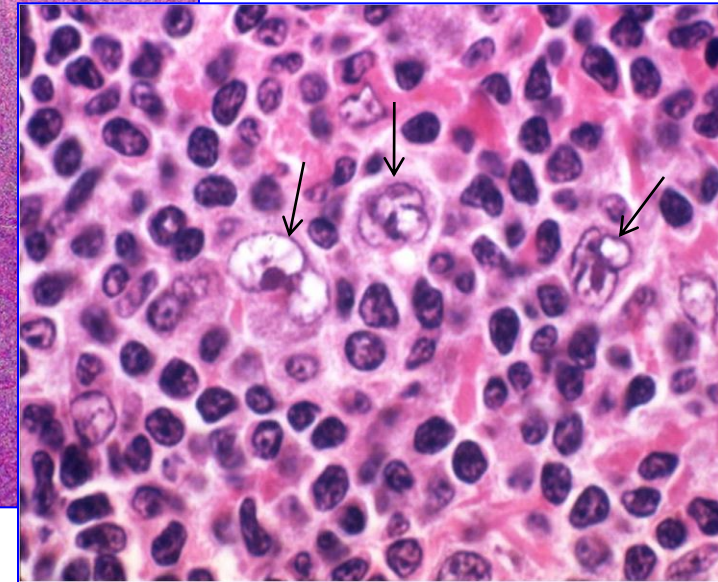
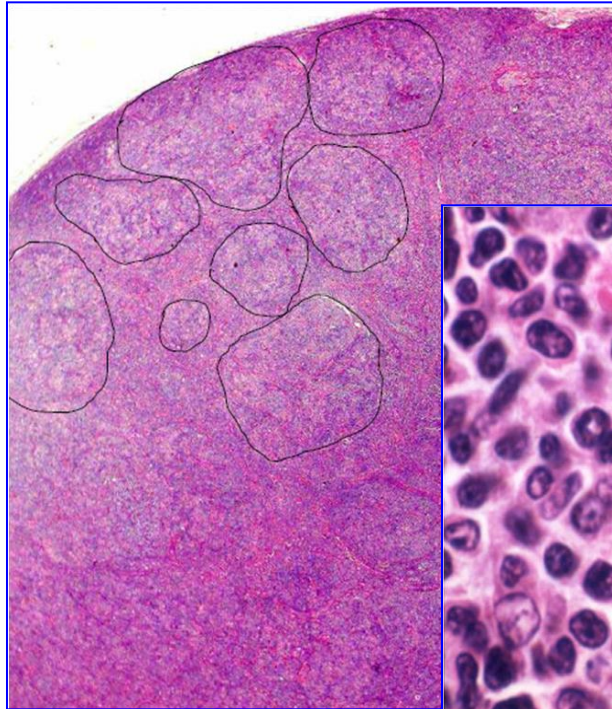


Κύτταρα "popcorn"

Λέμφωμα Hodgkin, οζώδης λεμφοεπικρατών τύπος (1)

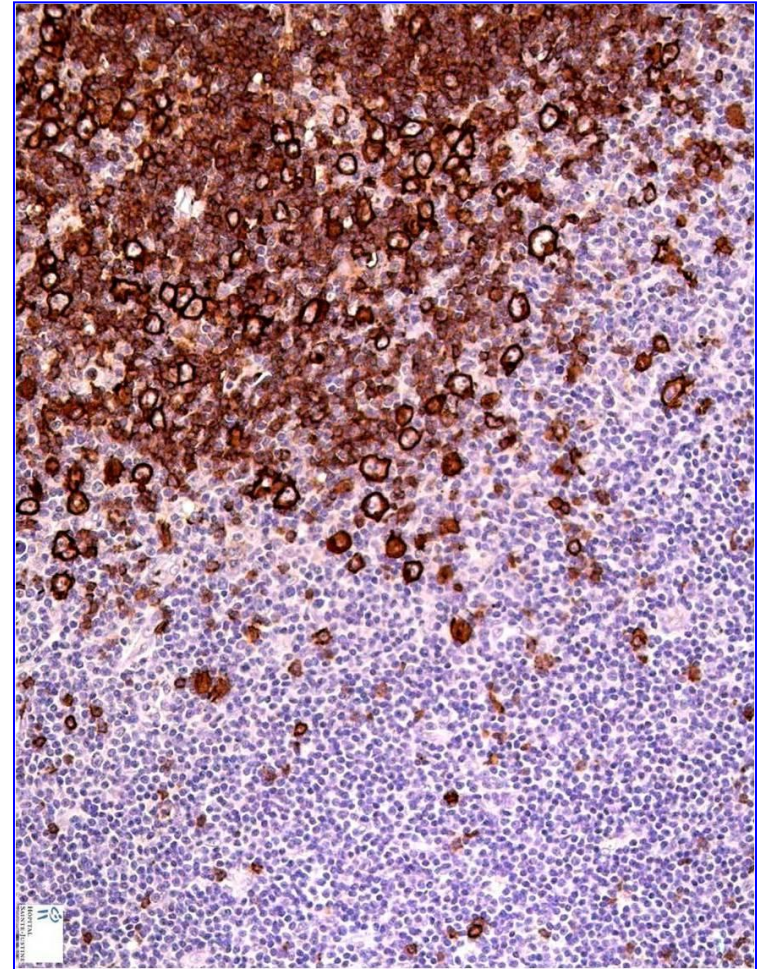
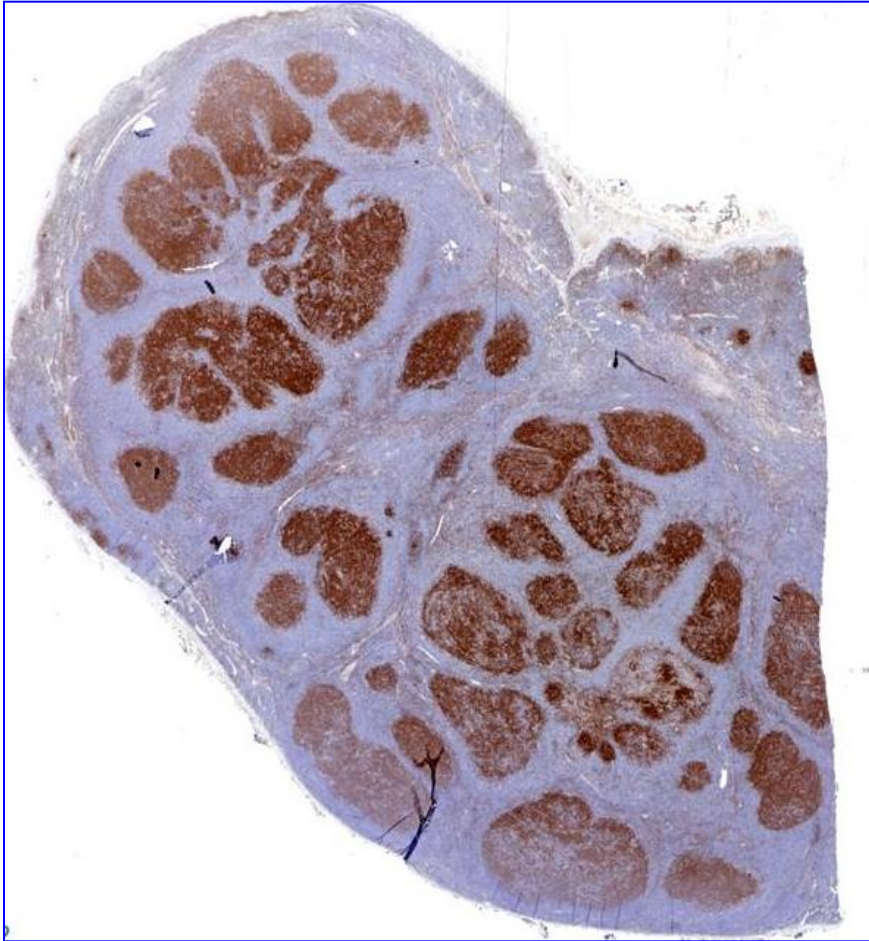
- Οζώδης αρχιτεκτονική +/- διάχυτη.

Μεγάλα μονοπύρρηνα κύτταρα με αναδιπλωμένο ή λοβωτό πυρήνα που θυμίζει πορσολη (βέλη) ανάμεσα σε άφθονα μικρά λεμφοκύτταρα, που επικρατούν, και ιστιοκύτταρα.



- Κύτταρο προέλευσης: Β-κύτταρο βλαστικού κέντρου, στάδιο διαφοροποίησης κεντροβλάστη
- **Ανοσοφαινότυπος: CD45 (+), CD20 (+), CD30 (-), CD15 (-)**

Λέμφωμα Hodgkin, οζώδης λεμφοεπικρατών τύπος (2)

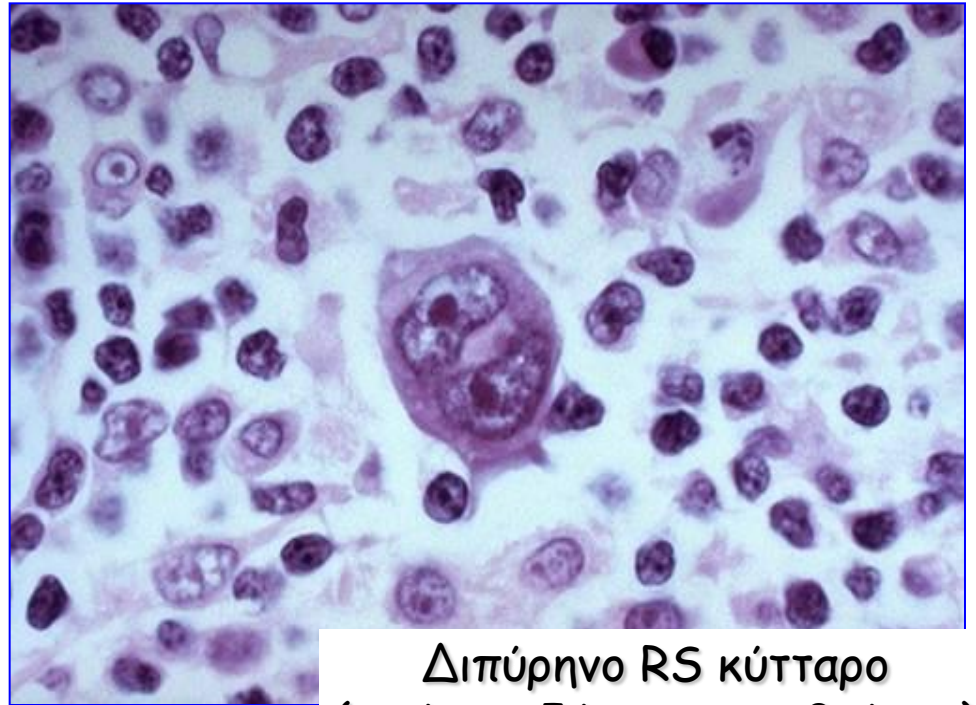

CD20 ανοσοχρώση

Κλασσικό λέμφωμα Hodgkin (HL)

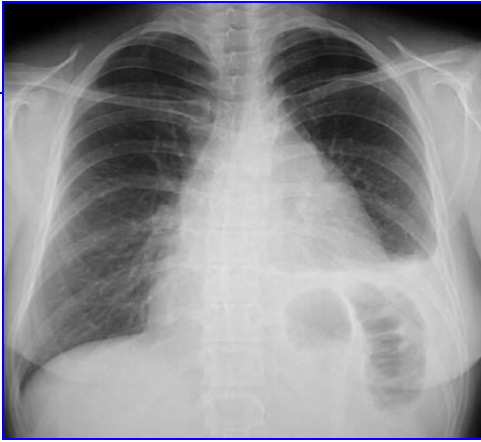
- 95% των Hodgkin λεμφωμάτων (15-35 έτη)
- Απαραίτητη προϋπόθεση για τη διάγνωση η **ταυτοποίηση του κυττάρου Hodgkin Reed-Sternberg (HRS)** [το HRS κύτταρο, διαμέτρου 15-45 μm, έχει άφθονο, ελαφρώς ηωσινόφιλο κυτταρόπλασμα και έναν ή περισσότερους πολυλοβωτούς πυρήνες με μεγάλα στρογγυλά έντονα πυρήνια)

- **Ανοσοφαινότυπος**
HRS κυττάρων:
CD30 (+), CD15 (+),
CD20 (+/-),
LMP-1 (+/-) (πρωτεΐνη του EBV), CD45 (-)

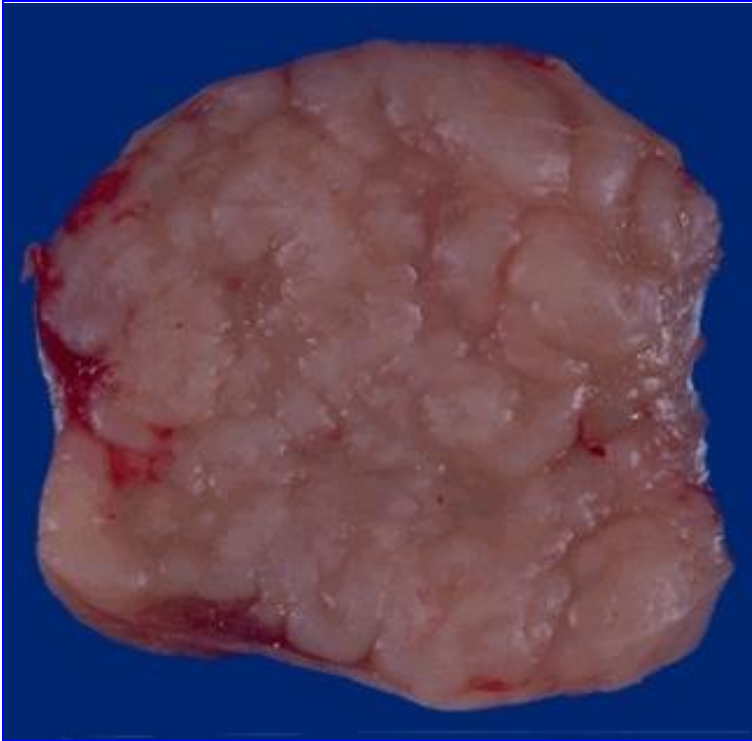


Διπύρνηνο RS κύτταρο
(εικόνα ειδώλου σε καθρέφτη)

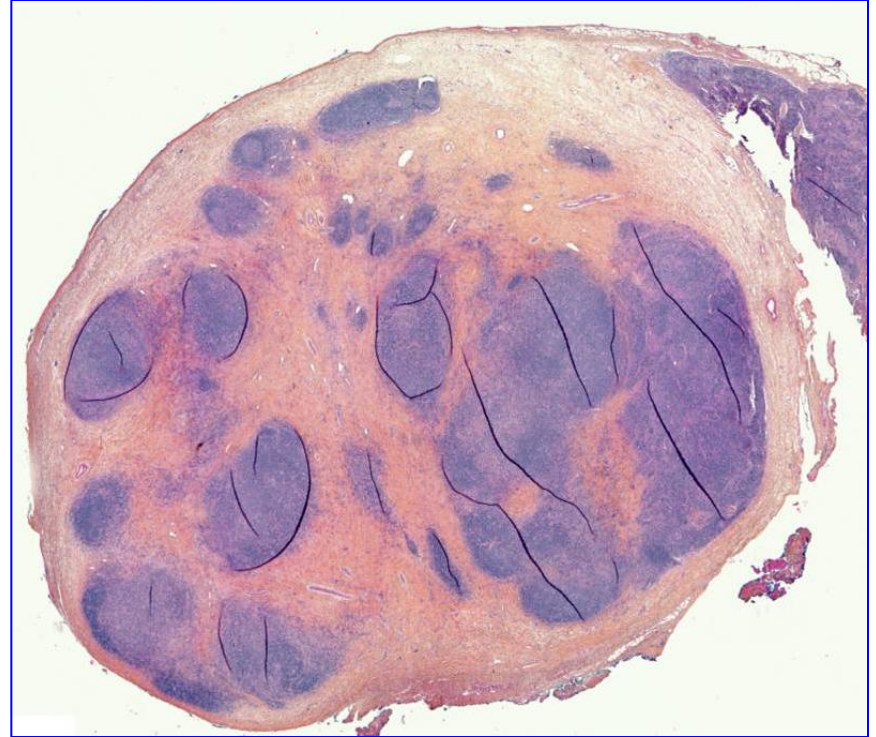
Κλασικό HL, οζώδης σκλήρυνση (1)



- Ο συχνότερος ιστολογικός τύπος (70%)
- Προσβάλλει το μεσοθωράκιο (80%)

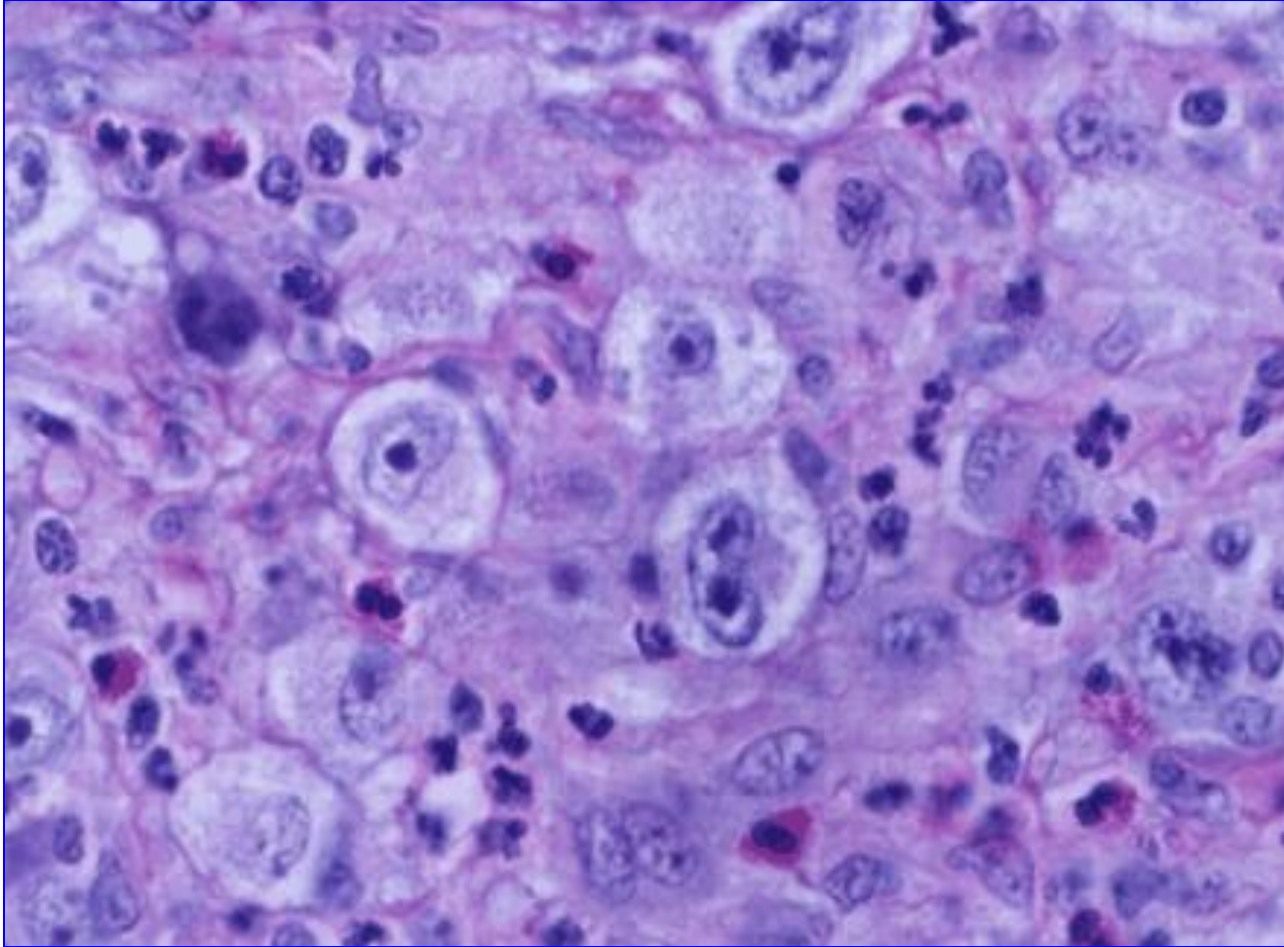


Οζώδης η επιφάνεια διατομής
του λεμφαδένα



Δέσμες κολλαγόνου, περιβάλλουν
πλήρως ή μερικώς κυτταροβριθείς όζους

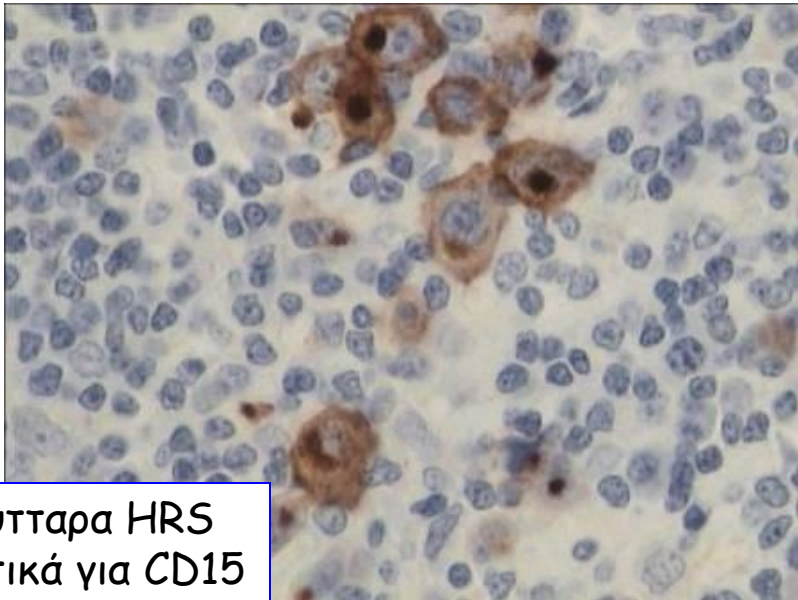
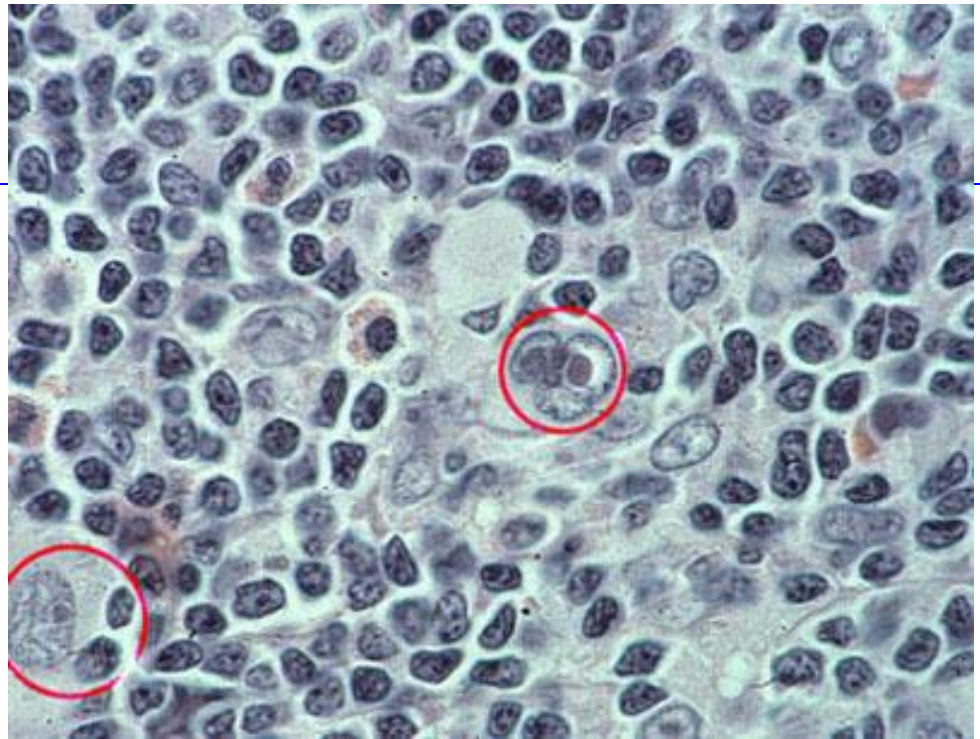
Κλασσικό HL, οζώδης σκλήρυνση (2)



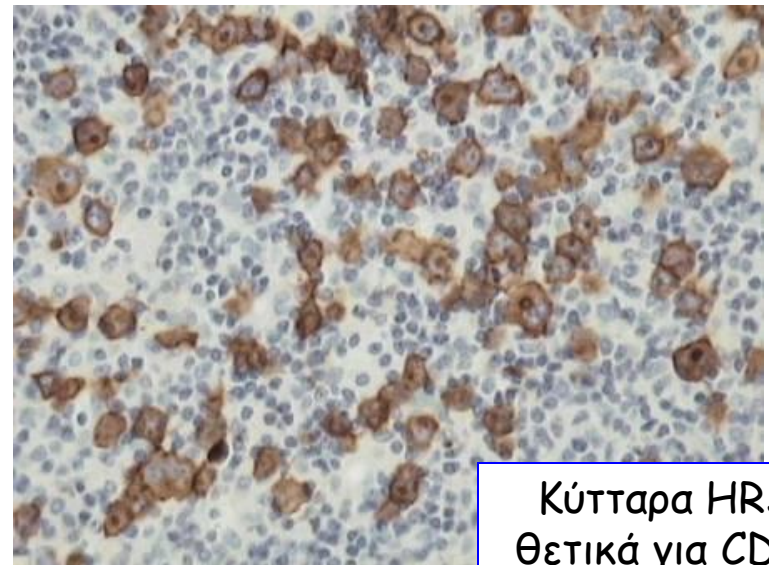
Κύτταρα "lacunar" (βοθριωτά) με πολύμορφους, μεγάλους, λοβωτούς πυρήνες που περιβάλλονται με διαυγή άλω και μεγάλα, ηωσινόφιλα πυρήνια, ξεχωρίζουν σε φλεγμονώδες υπόστρωμα μικρών λεμφοκυττάρων, ηωσινοφίλων και ιστιοκυττάρων

Κλασικό HL, μικτή κυτταροβρίθεια

- Δεύτερος σε συχνότητα ιστολογικός τύπος HL (25%)
- Τα HRS κύτταρα εκφράζουν συχνά την πρωτεΐνη LMP-1 του EBV (75%)



Κύτταρα HRS
θετικά για CD15



Κύτταρα HRS
θετικά για CD30